

Citodijagnostika Hashimotovog tireoiditisa

Domaćinović, Magdalena

Undergraduate thesis / Završni rad

2018

Degree Grantor / Ustanova koja je dodijelila akademski / stručni stupanj: **Josip Juraj Strossmayer University of Osijek, Faculty of Medicine / Sveučilište Josipa Jurja Strossmayera u Osijeku, Medicinski fakultet**

Permanent link / Trajna poveznica: <https://um.nsk.hr/um:nbn:hr:152:981693>

Rights / Prava: [In copyright](#) / [Zaštićeno autorskim pravom.](#)

Download date / Datum preuzimanja: **2024-06-29**



Repository / Repozitorij:

[Repository of the Faculty of Medicine Osijek](#)



**SVEUČILIŠTE JOSIPA JURJA STROSSMAYERA U
OSIJEKU**

MEDICINSKI FAKULTET OSIJEK

**Sveučilišni preddiplomski studij medicinsko laboratorijske
dijagnostike**

Magdalena Domaćinović

**CITODIJAGNOSTIKA
HASHIMOTOVOG TIREOIDITISA**

Završni rad

Osijek, 2017.

**SVEUČILIŠTE JOSIPA JURJA STROSSMAYERA U
OSIJEKU**

MEDICINSKI FAKULTET OSIJEK

**Sveučilišni preddiplomski studij medicinsko laboratorijske
dijagnostike**

Magdalena Domaćinović

**CITODIJAGNOSTIKA
HASHIMOTOVOG TIREOIDITISA**

Završni rad

Osijek, 2017.

Rad je ostvaren u Kliničkom zavodu za kliničku citologiju, Klinički bolnički centar Osijek.

Mentorica rada: doc. dr. sc. Biljana Pauzar, dr. med., specijalist medicinske citologije.

Rad ima 31 listova, 3 tablice i 17 slika.

SADRŽAJ

1. UVOD.....	1
1.1. Funkcija, razvoj i građa štitne žlijezde	1
1.2. Bolesti štitnjače.....	2
1.2.1. Hashimotov tireoiditis	3
1.3. Citodijagnostika	3
1.3.1. Citološka slika normalne štitnjače	4
1.3.2. Citološka slika Hashimotovog tireoiditisa	4
1.4.1. Antitijela TPO	4
1.4.2. Antitijela Tg	5
2. CILJ RADA.....	6
3. ISPITANICI I METODE.....	7
3.1. Ustroj studije.....	7
3.2. Ispitanici.....	7
3.3. Metode	7
3.3.1. Ciljana citološka punkcija pod kontrolom UZV-a	7
3.3.2. Metoda bojenja.....	10
3.3.3. Mikroskopska analiza.....	11
3.3.3.1. Kriteriji razvrstavanja ispitanika prema kvaliteti preparata	13
3.3.3.2. Kriteriji razvrstavanja ispitanika prema kvaliteti uzorka	15
3.3.3.3. Kriteriji razvrstavanja ispitanika prema kvaliteti bojenja.....	17
3.3.4. Određivanje visine titra antitijela	19
3.3.4.1. Anti-TPO	19
3.3.4.2. Anti-Tg	19
3.4. Statističke metode	19
4. REZULTATI	20

5. RASPRAVA.....	24
6. ZAKLJUČAK.....	26
8. SUMMARY	28
9. LITERATURA.....	29
10. ŽIVOTOPIS	31

KRATICE

T3 – trijodtironin

T4 – tiroksin

TSH – tireotropin

TPO – tireoidna peroksidaza

Anti-TPO – protutijelo na tireoidnu peroksidazu

Tg – tireoglobulin

Anti-Tg – protutijelo na tireoglobulin

TRH – hormon koji oslobađa tireotropin

UZV – ultrazvuk

MGG – May-Grünwald-Giemsa

1.UVOD

Štitna žlijezda jedna je od većih endokrinih žlijezda u ljudskom organizmu. Građena je od dvaju režnjeva međusobno povezanih istmusom. U svakom od režnjeva nalazi se veliki broj folikula, koji su ujedno i funkcionalne jedinice štitne žlijezde (1). Glavna je funkcija štitnjače proizvodnja hormona trijodtironina (T3) i tiroksina (T4) te njihovo izlučivanje u krv. Glavni je regulator sinteze ovih hormona hormon prednjeg režnja hipofize tireotropin (TSH), koji se oslobađa djelovanjem TRH, hipotalamičkog čimbenika koji oslobađa tireotropin (1, 2). Bolesti štitne žlijezde u današnje vrijeme postale su jedan od najraširenijih javnozdravstvenih problema. Dije se na tumorske i netumorske promjene, koje po svom funkcionalnom stanju mogu biti hipotiroidne, eutiroidne i hipertiroidne. Tiroiditisi ili upalne promjene štitnjače dijele se na akutne, subakutne i kronične. Obuhvaćaju bolesti različite etiologije, kliničke i morfološke slike, bez ili s poremećajem njezine funkcije. Od kroničnih tiroiditisa najčešći je Hashimotov (limfocitni) tireoiditis koji je autoimuna bolest. Hashimotov tiroiditis karakteriziran je specifičnom citološkom slikom, povišenim titrom antitijela na tiroidnu peroksidazu (anti-TPO) i antitijela na tireoglobulin (anti-Tg) te karakterističnim ehografskim nalazom. Metoda izbora u dijagnostici upale štitnjače je aspiracijska ciljane citološka punkcija tankom iglom jer upalna stanja nisu indikacija za biopsiju ili kirurški zahvat. Za točnu dijagnozu potrebno je ispravno uzeti uzorak, pravilno ga fiksirati i obojiti. Uzorak osušen na zraku standardno se boji May-Grunwald Giemsa metodom (2). U citološkoj slici punktata štitnjače vidljiva je polimorfna populacija limfatičnih stanica: mali, zreli limfociti, transformirane limfatične stanice, plazma stanice, histociti, limfohistiocitni agregati, multinuklearne histiocitarne i epiteloidne stanice, folikularne stanice (tireociti) i Hürthleove stanice (onkociti) te nešto koloida (3).

Glavni je cilj rada odrediti kvalitetu uzorka za citološku analizu (adekvatnost uzorka, celularnost, očuvanost stanica, kvalitetu fiksacije i bojenje) semikvantitativno (prema citološkim kriterijima). Drugi je cilj rada utvrditi povezanost citološke slike Hashimotovog tireoiditisa i visine antitijela na tiroidnu peroksidazu (anti-TPO) te utvrditi povezanost citološke slike Hashimotovog tireoiditisa i visine titra tireoglobulinskih antitijela (anti-Tg).

1.1. Funkcija, razvoj i građa štitne žlijezde

Štitna žlijezda (lat. *glandula thyreoidea*) jedna je od većih endokrinih žlijezda u ljudskom organizmu. Težina štitne žlijezde u odrasle osobe iznosi između 16 i 25 grama, a

ovisi o spolu, funkcionalnom stanju, hormonskom statusu, veličini osobe i o uzimanju joda. Smještena je u prednjem dijelu vrata, ispred dušnika, a ispod grkljana. Građena je od dvaju režnjeva, lijevog i desnog, koji su međusobno povezani suženim dijelom istmusom (lat. *isthmus thyreoideae*). U srednjem dijelu žlijezde, u oko 50 % slučajeva, postoji i treći, piramidni režanj (lat. *lobus pyramidalis*). U svakom od režnjeva nalazi se veliki broj folikula, koji su ujedno i funkcionalne jedinice štitne žlijezde. Tkivo normalne štitnjače građeno je od 20 do 40 folikula, obloženih epitelnim stanicama, a njihov izgled ovisi o funkcionalnom stanju žlijezde (2, 4).

Glavna funkcija štitnjače proizvodnja je hormona trijodtironina (T3) i tiroksina (T4), koji putem krvi dopijevaju u sve dijelove tijela. Tlak zraka, vanjska temperatura i podražaji središnjeg živčanog sustava djeluju na sintezu i lučenje hormona T3 i T4. U normalnim uvjetima štitna je žlijezda pod kontrolom TSH, hormona prednjeg režnja hipofize, čije izlučivanje kontrolira TRH iz hipotalamusa. Mehanizmom povratne sprege, razina hormona u cirkulaciji regulira oslobađanje TSH iz hipofize.

1.2. Bolesti štitnjače

Bolesti štitne žlijezde postale su jedan od najraširenijih javnozdravstvenih problema, koji pogađa milijune ljudi u cijelom svijetu, posebice u najproduktivnijoj i generativnoj dobi života. Nakon šećerne bolesti, bolesti štitne žlijezde zauzimaju drugo mjesto u skupini bolesti endokrinog sustava. Mogu se podijeliti na tumorske i netumorske promjene, koje po funkcionalnom stanju mogu biti hipotiroidne (smanjena funkcija), eutiroidne (normalna funkcija) i hipertiroidne (povećana funkcija).

Hipotireoza je stanje smanjenog lučenja hormona štitne žlijezde. Može se pojaviti u bilo kojoj životnoj dobi, no češća je u žena generativne dobi. Najčešće je uzrokuje kronična autoimuna upala štitnjače (Hashimotov tireoiditis), koja je posljedica poremećaja imunološkog sustava uz genetsku predispoziciju. Većina oboljelih ima pozitivnu obiteljsku anamnezu. Do smanjene funkcije štitne žlijezde može dovesti i manjak joda u prehrani, nedostatak određenih enzima koji sudjeluju u sintezi hormona štitnjače nakon liječenja hipertireoze, kao i nakon operacije štitnjače.

Struma ili eutiroidna guša stanje je difuznog povećanja štitne žlijezde bez funkcionalnog poremećaja, uz odsutstvo znakova kronične upale te je najčešće uzrokovano nedostatkom joda.

Stanje u kojem štitnjača proizvodi previše hormona i dolazi do difuznog povećanja žlijezde naziva se hipertireoza. Najčešće je uzrokovana autoimunim poremećajem i kroničnom upalom štitnjače, a prevladavaju tireostimulirajuća protutijela (2).

1.2.1. Hashimotov tireoiditis

Kronični autoimuni tireoiditis ili Hashimotov tireoiditis upala je štitnjače karakterizirana specifičnom citološkom slikom, povišenim titrom mikrosomalnih i tireoglobulinskih antitijela te karakterističnim ehografskim nalazom. Etiopatogenetski je slična Gravesovoj bolesti i zajedno ih svrstavamo u skupinu autoimunskih bolesti štitnjače. U etiologiji Hashimotovog tireoiditisa ulogu imaju čimbenici okoline i genetski čimbenici (pozitivna obiteljska anamneza). U autoimunu destrukciju tkiva štitnjače uključena je stanična i humoralna imunost te infiltracija štitnjače jednakim brojem citotoksičnih limfocita T i B. Smanjenje ili oštećenje određenog broja supresorskih limfocita T rezultira pojavom patološkog kлона pomoćnih i autoreaktivnih limfocita T, koji ne bivaju uništeni jer ih imunosna kontrola ne detektira. Time je omogućen razvoj B limfocita koji dovode do stvaranja specifičnih antitijela na vlastito tkivo štitnjače. Limfociti izvan štitnjače reagiraju na antigene iz štitnjače produkcijom odgovarajućih protutijela, a do oštećenja folikularnih stanica dovode i T limfociti izravnim citotoksičnim djelovanjem. Posljedica je oštećenje tkiva štitnjače s nastankom strume i poremećaj funkcije izlučivanja tireoidnih hormona. Bolest često ima asimptomatski tijek jer u većini slučajeva povećanje štitnjače ne izaziva tegobe, eventualno blaži pritisak u vratu te se otkriva slučajno (2, 3).

S obzirom da upalna stanja nisu indikacija za patohistološku verifikaciju, metoda izbora za dijagnosticiranje i praćenje tijeka bolesti je aspiracijska citodijagnostička punkcija štitnjače, koju je potrebno učiniti pod kontrolom ultrazvuka (5).

1.3. Citodijagnostika

Klinička citologija morfološka je dijagnostička struka medicine koja objedinjuje kliniku, laboratorijsku obradu, analizu i završno mišljenje specijalista citologa, koja temeljem mikroskopske analize stanica prepoznaje fiziološka stanja te otkriva i dijagnosticira benigne, premaligne i maligne patološke procese. Mogu se dijagnosticirati svi organi i organski sustavi (6). Citološke punkcije tkiva i organa izvode se kako bi se utvrdila priroda novonastale tvorevine. Najčešće se određuje je li tvorevina benigna ili maligna te se dijagnosticiraju akutne i kronične upale. Pretraga je brza i pouzdana, nije skupa te ju bolesnici dobro podnose. Minimalno je invazivna za pacijenta i traje vrlo kratko. Komplikacije, poput modrica ili blaže boli na mjestu uboda, zanemarive su (7). Kako bi citološki nalazi bili optimalni, citološkom bi se dijagnostikom trebali baviti educirani stručnjaci, upoznati s morfologijom i histopatologijom normalnih i patoloških stanica i tkiva te s kliničkim manifestacijama bolesti. Za brzo i pouzdano postavljanje dijagnoze potrebna je uska suradnja citologa s kliničarima, patolozima te ostalim

dijagnostičkim strukama. Posebnu pažnju treba posvetiti pravilnom uzimanju uzorka te pripremi kvalitetnog citološkog preparata (8). Prije izvođenja dijagnostičkog postupka potrebno je educirati pacijenta o postupku uzimanja uzorka te mogućnosti ponavljanja istoga, ako je uzorak neodgovarajući.

1.3.1. Citološka slika normalne štitnjače

U razmazima punktata štitnjače nalazimo stanice folikularnog epitela (tireociti), parafolikularne C stanice, Hürthleove stanice (onkociti), limfocite, fagocite i koloid. Celularnost razmaza uzorka normalnog tkiva štitnjače osrednja je do jaka, bez morfoloških atipija tireocita (2).

1.3.2. Citološka slika Hashimotovog tireoiditisa

U citološkoj slici punktata štitnjače vidljiva je polimorfna populacija limfatičnih stanica: mali, zreli limfociti, transformirane limfatične stanice (centrociti, centroblasti imunoblasti), plazma stanice, histiociti, limfohistiocitni agregati, multinuklearne histiocitarne i epiteloide stanice. Između njih nalaze se tireociti, Hürthleove stanice te nešto koloida (2, 3).

Kako bi se postavila dijagnoza kroničnog autoimunog tireoiditisa, potrebno je odrediti i koncentraciju TSH, T4 i T3 u serumu. Koncentracije perifernih hormona i TSH mogu biti normalne, ali mogu biti i u području hipertireoze. Za potvrdu dijagnoze treba odrediti i koncentraciju TPO-antitijela, Tg-antitijela i antitijela na TSH receptor. TPO-antitijela pozitivna su u 90 – 95 % bolesnika, a Tg-antitijela pozitivna su u 55 – 90 % bolesnika s kroničnim autoimunim tireoiditisom (3).

1.4. Antitijela (anti-TPO i anti-Tg)

Antitijela su molekule koje cirkuliraju i štite ljudsko tijelo od raznih uzročnika bolesti. Dio su obrambenog sustava koji tijelo štiti od virusa, gljivica, bakterija i tumora. Kod nekih bolesti ljudski obrambeni sustav prepoznaje krivu informaciju o dijelu tijela te ga odbacuje, a takve bolesti nazivamo autoimunim bolestima. Antitijela specifična za štitnjaču, čije su vrijednosti povišene prilikom autoimunog poremećaja štitnjače, su anti-TPO i anti-Tg (9).

1.4.1. Antitijela TPO

Za određivanje autoimune bolesti štitnjače najosjetljiviji je test određivanje razine anti-TPO. Povišena razina anti-TPO promatrala se kod pacijenata s Hashimotovim tireoiditisom, a u oko 90 % slučajeva potvrđeno je kako je to posljedica autoimune bolesti. Jedan od najvažnijih antigena štitnjače je tireoidna peroksidaza (TPO). TPO, tj. membranski povezan

hemoglikoprotein koji postoji jedino u tirocitima, enzim je koji katalizira oksidaciju jodida na tirozinskom ostatku tiroglobulina za sintezu T3 i T4. Određivanje razine anti-TPO omogućuje liječnicima razlikovati autoimune poremećaje štitnjače od neautoimune guše ili hipotireoze (10).

1.4.2. Antitijela Tg

Tireoglobulin je glikoprotein, koji je topljiv u vodi, a proizvodi ga štitnjača. Zauzima veliki udio tiroidnog folikularnog koloida te je prisutan u malim količinama u serumu. Glavna je uloga tireoglobulina sinteza i pohrana hormona štitnjače T3 i T4. Anti-Tg često su prisutna kod pacijenata s autoimunim poremećajima štitnjače. Kod pacijenata s Hashimotovim tiroditisom i Gravesovom bolesti, povišenje razine anti-TPO događa se češće, nego povišenje razine anti-Tg (11).

2. CILJ RADA

Ciljevi provedenog istraživanja:

1. odrediti kvalitetu uzorka za citološku analizu (adekvatnost uzorka, celularnost, očuvanost stanica, kvalitetu fiksacije i bojenja) semikvantitativno (prema citološkim kriterijima),
2. utvrditi povezanost citološke slike Hashimotovog tireoiditisa i visine antitijela na tireoidnu peroksidazu (anti-TPO),
3. utvrditi povezanost citološke slike Hashimotovog tireoiditisa i visine titra tireoglobulinskih antitijela (anti-Tg).

3. ISPITANICI I METODE

3.1. Ustroj studije

Istraživanje je ustrojeno kao presječna studija (12).

3.2. Ispitanici

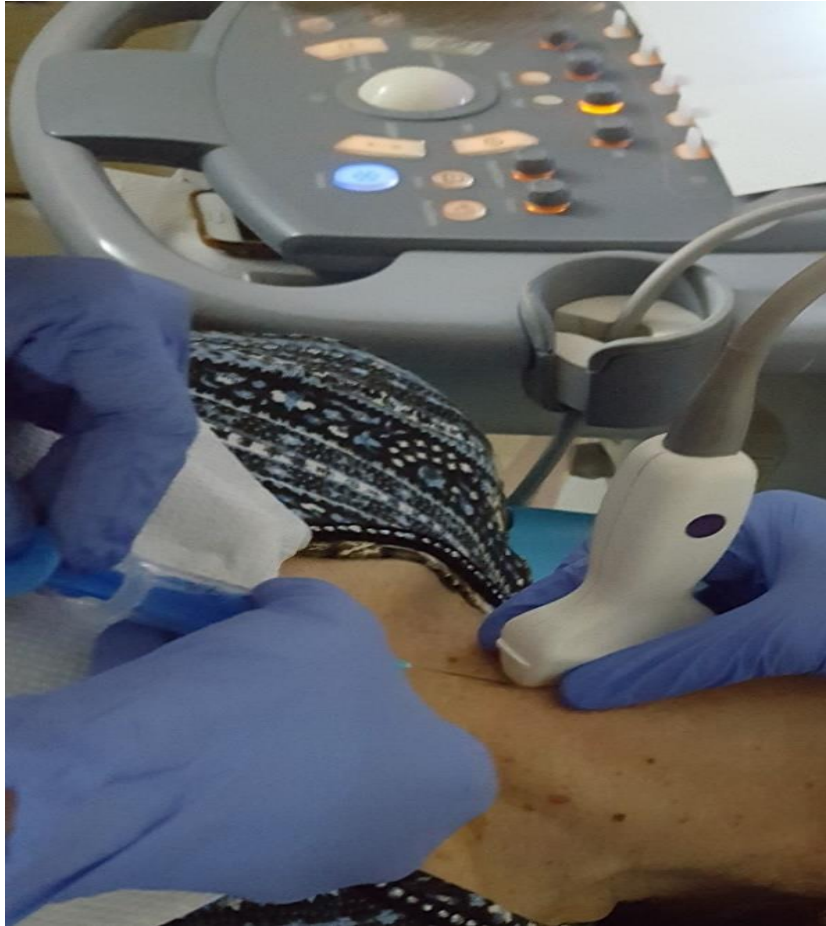Studijom su obuhvaćeni ispitanici s Hashimotovim tireoiditisom kojima je od siječnja do lipnja 2017. godine učinjena citološka analiza punktata štitnjače (punktiranih pod kontrolom ultrazvuka u Kliničkom zavodu za nuklearnu medicinu i zaštitu od zračenja KBC-a Osijek), a određena im je visina titra antitijela na tireoidnu peroksidazu (anti-TPO) te visina titra antitijela na tireoglobulin (anti-Tg). Isključni je kriterij neadekvatan citološki uzorak. Podatci o ispitanicima šifrirani su te nije moguće utvrditi identitet osoba uključenih u istraživanje.

3.3. Metode

Analizirani su uzorci dobiveni ciljanom citološkom punkcijom štitnjače pod kontrolom ultrazvuka. Citološki uzorci fiksirani su na zraku, standardno bojeni May-Grünwald-Giemsa metodom te analizirani svjetlosnim mikroskopom. Titar anti-TPO i anti-Tg određen je iz uzoraka krvi u Zavodu za kliničku laboratorijsku dijagnostiku KBC-a Osijek na UniCel DXI 600 imunokemijskom analizatoru (Beckman Coulter Inc., Brea, USA).


3.3.1. Ciljana citološka punkcija pod kontrolom UZV-a

Citološka punkcija pretraga je koja je iznimno jednostavna, kratko traje i minimalno je bolna. Sam postupak traje vrlo kratko. Izvodi se uz praćenje položaja igle, pomoću ultrazvučne sonde kako bi se postavila dijagnoza patoloških tvorbi.




Slika 1. Citološka punkcija štitnjače pod kontrolom UZV-a

Bolesnik leži na leđima s glavom u laganoj ekstenziji kako bi se postigla maksimalna izloženost vrata. Koža vrata dezinficira se alkoholom, zatim se nanosi gel zbog boljeg kontakta kože i sonde. Upotrebljavaju se tanke igle, širine lumena 0,6 – 0,7 mm. Sondu prislanjamo na vrat, zatim se igla uvodi u vratnu regiju te vršak igle usmjerava u leziju i aspirira materijal za citološku analizu. (Slika 1.) (3).



Slika 2. Nanošenje uzorka na predmetno stakalce

Aspirirani materijal iz štrcaljke postavlja se na predmetno stakalce i razmazuje za citološku analizu (Slika 2.). Materijal dobiven punkcijom razmazuje se na predmetno stakalce metodom „staklo preko stakla“ te se suši na zraku i boji po May-Grünwald-Giemsu (Slika 3.).



Slika 3. Pravljenje razmaza metodom „staklo preko stakla“

3.3.2. Metoda bojenja

Citološki razmazi boje se standardnom May-Grünwald-Giemsa metodom (metoda po Pappenheimu). Izvodi se uz pomoć dvije boje: May-Grünwald i Giemsa. May-Grünwald sadrži eozin i metilensko modrilo u metilnom alkoholu. Giemsa sadrži eozin i derivate metilenskog modrila (azur I i azur II metilena). Upotrebom May-Grünwald i Giemse postiže se podudarnost u bojenju svih dijelova stanica te se obje otopine koriste istodobno (7, 13, 14). Metilni alkohol služi za fiksiranje stanica. Metilensko modrilo boji kisele sastojke stanica (veže se za katione), kao što su DNK i RNK. Jezgra stanice najčešće je obojena svjetloplavo. Eozin se veže na anione i boji bazične komponente i hemoglobin (15).

Uzorci se nakon fiksacije sušenjem na zraku slažu na stalak te slijedi bojenje.

Postupak bojenja:

1. 2 ml originalne otopine boje May-Grunwald – 3 minute
2. ispiranje destiliranom vodom – 1 minuta
3. odlijevanje destilirane vode s preparata
4. 3 ml razrijeđene otopine Giemsa – 15 minuta

(razrijeđena otopina – 1 kap originalne otopine Giemsa na 1 ml destilirane vode)

5. ispiranje destiliranom vodom
6. odlijevanje destilirane vode i brisanje preparata s donje strane stakalca vatom koja je natopljena 80 %-tnim alkoholom
7. postavljanje preparata na podlogu za sušenje
8. sušenje na zraku

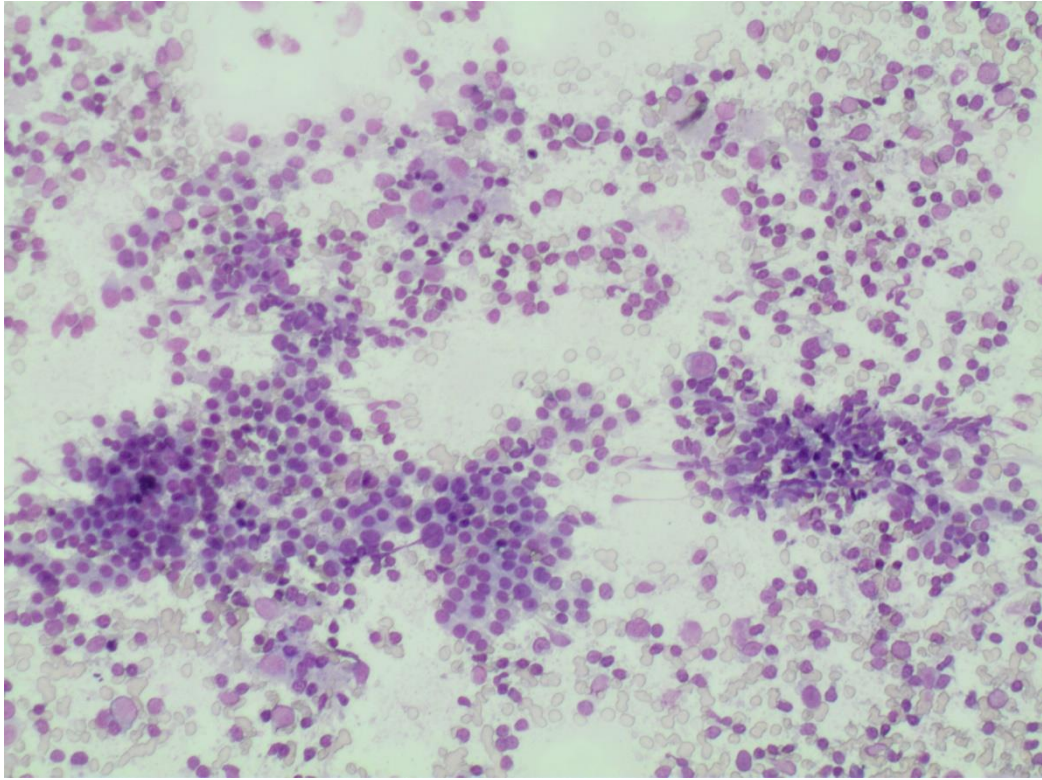


Slika 4. Bojenje preparata MGG metodom

3.3.3. Mikroskopska analiza

Mikroskopskom analizom obojenih preparata punktata štitnjače mogu se uočiti tireociti (folikularne stanice), parafolikularne C stanice i Hürthleove stanice, limfociti, fagociti i koloid.

Mikroskopskom analizom obojenih preparata punktata štitnjače s Hashimotovim tireoiditisom vidljiva je polimorfna populacija stanica: mali, zreli limfociti, transformirane limfatične stanice (centrociti, imunoblasti, centroblasti), plazma stanice, histiociti, limfohistocitni agregati, multinuklearne histiocitarne i epiteloidne stanice. Između se nalaze folikularne stanice s obilnom granuliranom eozinofilnom citoplazmom, koje se nazivaju Hürthleove stanice ili onkociti te nešto koloida (Slika 5.).



Slika 5. Citološka slika Hashimotovog tireoiditisa, bojenje MGG, povećanje x 100


3.3.3.1. Kriteriji razvrstavanja ispitanika prema kvaliteti preparata

U kvalitetno izrađenom preparatu uzorak je razmazan u jednom smjeru i sloju, bez vidljivih oštećenja i s dovoljno prostora za označavanje (inicijali ispitanika te broj protokola):

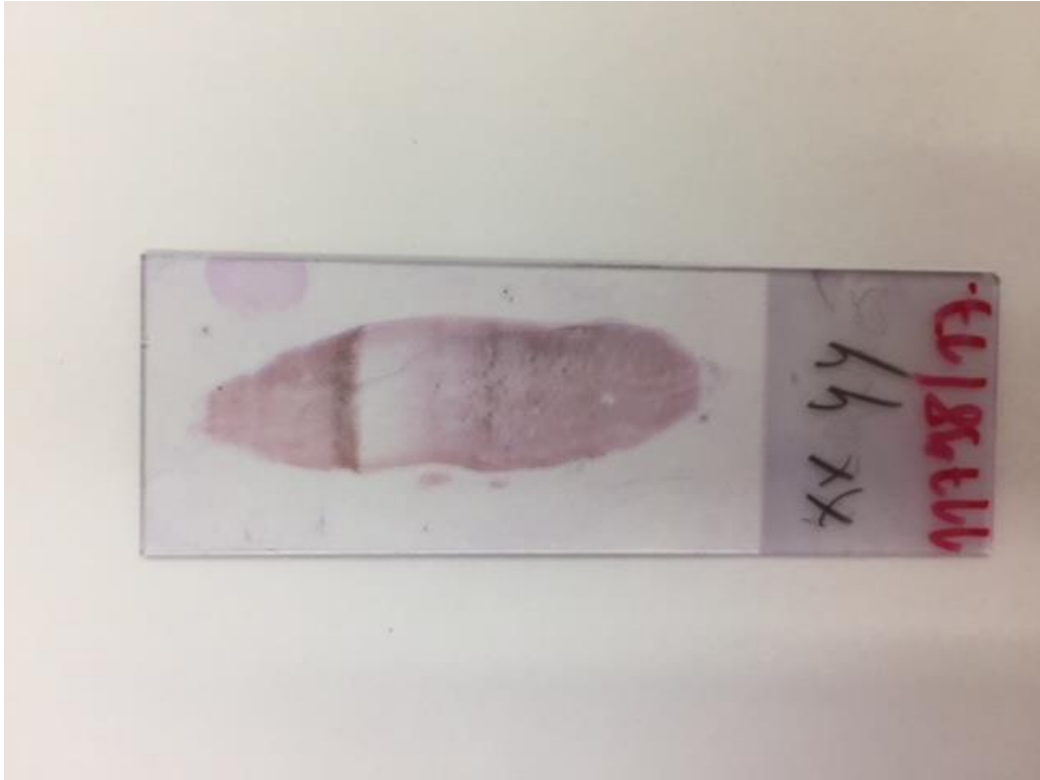Skupina 1. – slabija kvaliteta

Skupina 2. – osrednja kvaliteta

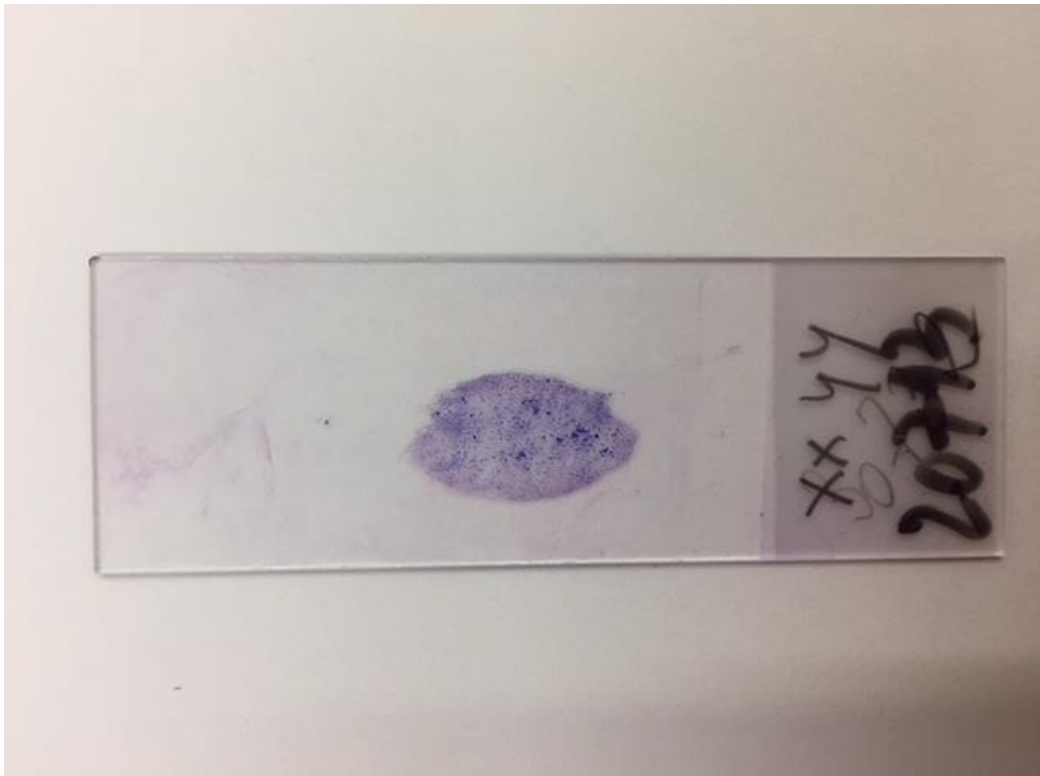
Skupina 3. – dobra kvaliteta



Slika 6. Slabija kvaliteta preparata, bojenje MGG



Slika 7. Osrednja kvaliteta preparata, bojenje MGG



Slika 8. Dobra kvaliteta preparata, bojenje MGG

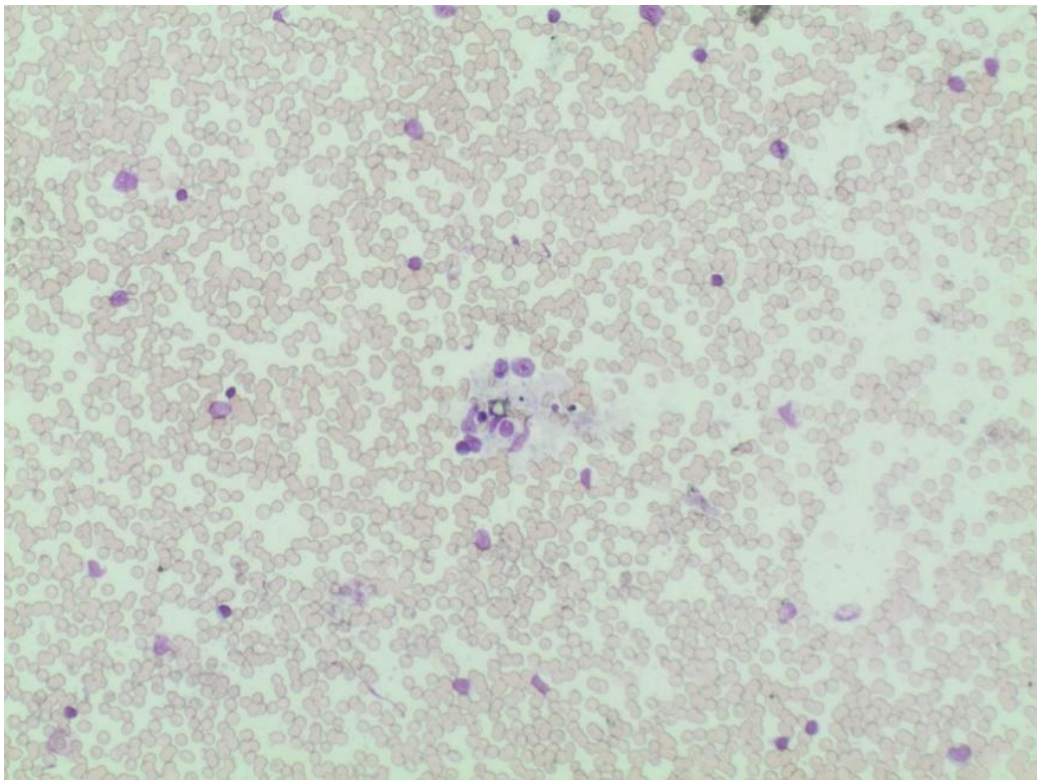
3.3.3.2. Kriteriji razvrstavanja ispitanika prema kvaliteti uzorka

Kvaliteta uzorka podrazumijeva odgovarajuću celularnost i dostupnost svih stanica za citološku analizu:

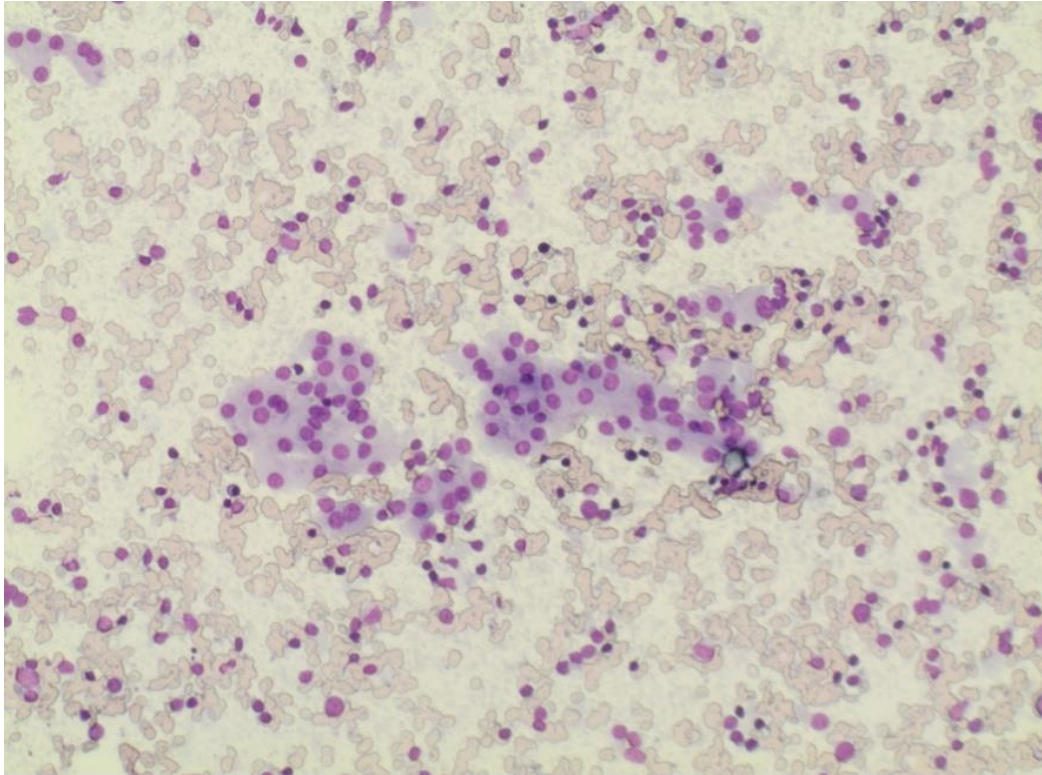
Skupina 1 – slabija kvaliteta

Skupina 2 – osrednja kvaliteta

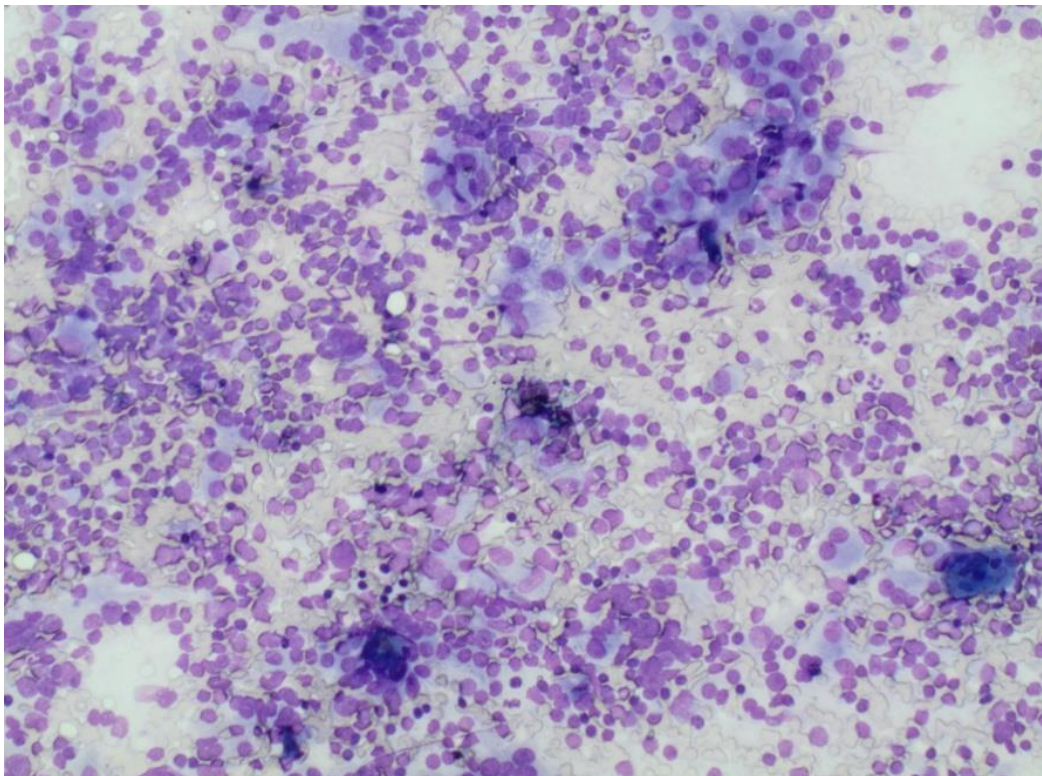
Skupina 3 – dobra kvaliteta



Slika 9. Slaba celularnost, bojenje MGG, povećanje x 100



Slika 10. Osrednja celularnost, bojenje MGG, povećanje x 100



Slika 11. Jaka celularnost, bojenje MGG, povećanje x 100

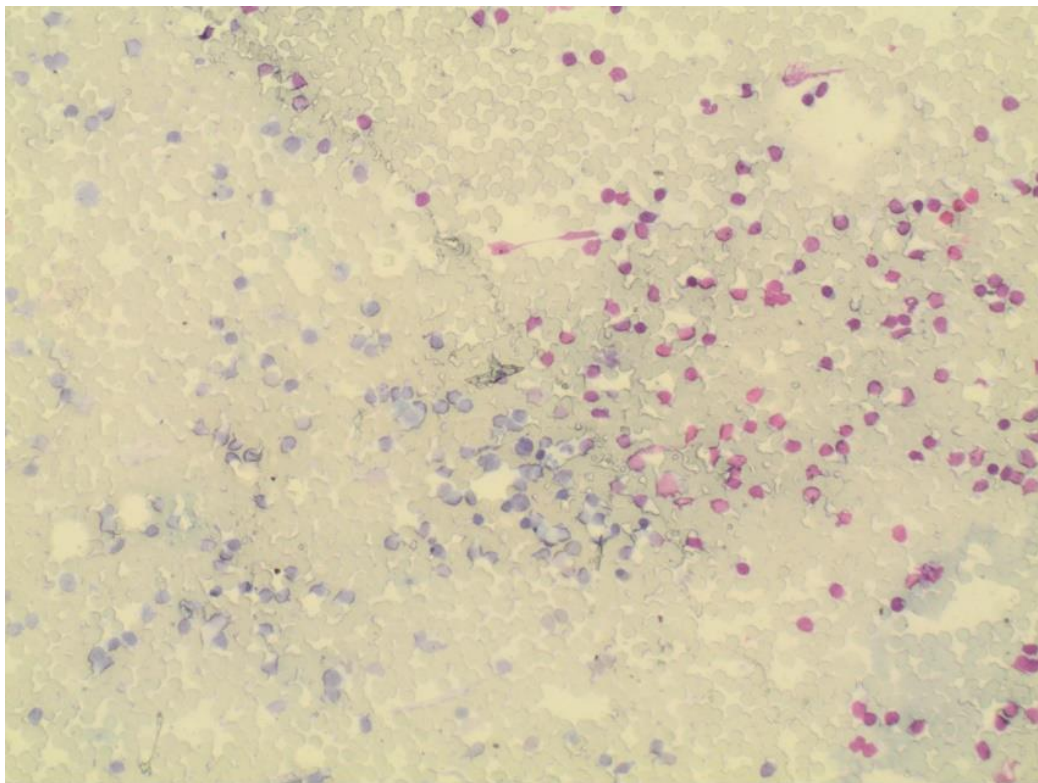
3.3.3.3. Kriteriji razvrstavanja ispitanika prema kvaliteti bojenja

Kvaliteta bojenja podrazumijeva jasno istaknuta svojstva jezgre, citoplazme i elemenata pozadine:

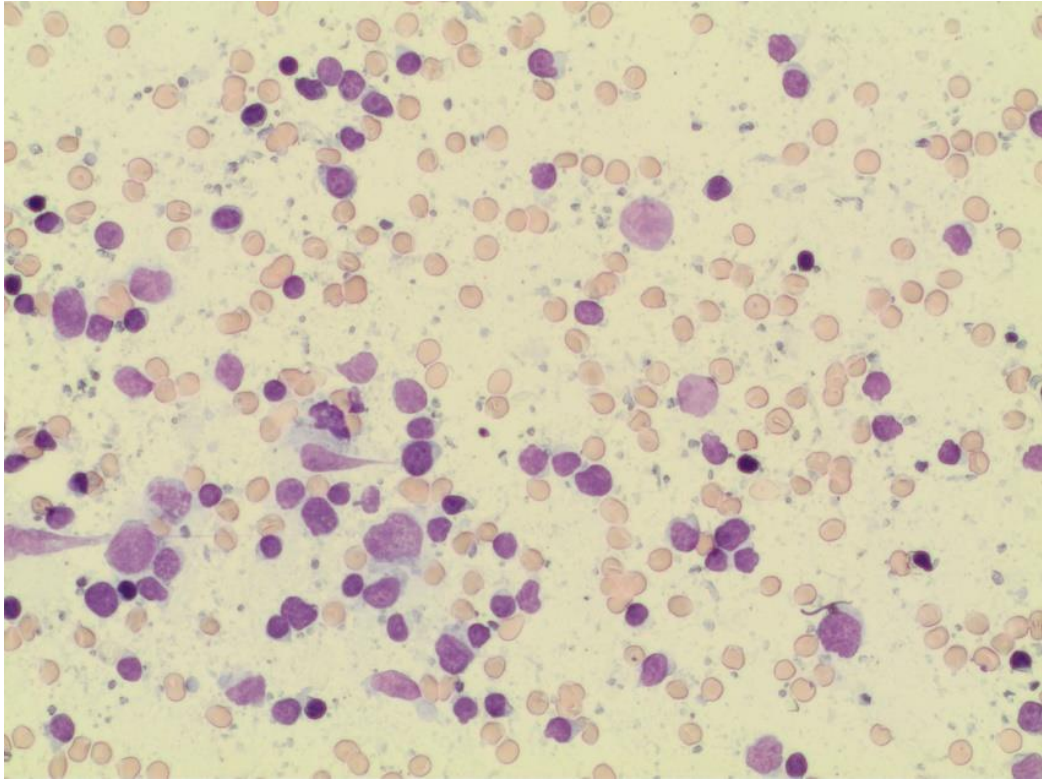
Skupina 1 – slabija kvaliteta

Skupina 2 – osrednja kvaliteta

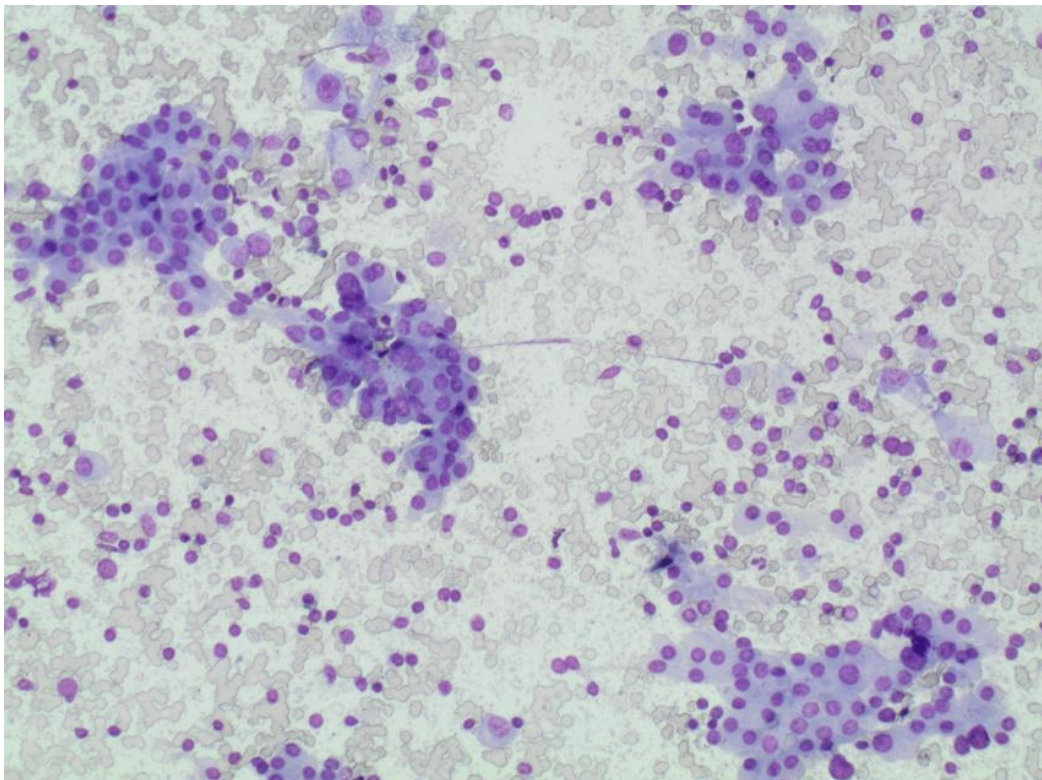
Skupina 3 – dobra kvaliteta



Slika 12. Slabija kvaliteta bojenja, bojenje MGG, povećanje x 100



Slika 13. Osrednja kvaliteta bojenja, bojenje MGG, povećanje x 100



Slika 14. Dobra kvaliteta bojenja, bojenje MGG, povećanje x 100

3.3.4. Određivanje visine titra antitijela

3.3.4.1. Anti-TPO

Metoda za određivanje razine anti-TPO iz seruma ili plazme imunoenzimatska je te se odvija u dva koraka. U prvom se koraku uzorak dodaje u reakcijske jažice s paramagnetičnim česticama koje su obložene tiroperoksidaznim proteinom. Anti-TPO se veže za tiroperoksidazu u čvrstu vezu te se nakon inkubacije mora ispirati, kako bi sav materijal koji se nije vezao za tiroperoksidazu bio ispran, te se potom dodaje protein A koji se veže za anti-TPO te ponovno inkubira i ispire. Nakon toga u jažice se dodaje kemiluminiscentna boja te se izlaže svjetlu, a reakcija se prati luminometrom. Proizvodnja svjetla izravno je proporcionalna koncentraciji anti-TPO u uzorku (10).

3.3.4.2. Anti-Tg

Metoda za određivanje razine anti-Tg iz seruma ili plazme imunoenzimatska je te se odvija u dva koraka. U prvom se koraku uzorak dodaje u reakcijske jažice s paramagnetičnim česticama koje su obložene tireoglobulinskim proteinom. Anti-Tg se veže za tiroglobulin u čvrstu vezu te se nakon inkubacije mora ispirati, kako bi sav materijal koji se nije vezao za tiroglobulin bio ispran, te se potom dodaje konjugat tiroglobulin-alkalin fosfataze koji se veže za anti-Tg te ponovno inkubira i ispire. Nakon toga u jažice se dodaje kemiluminiscentna boja te se izlaže svjetlu, a reakcija se prati luminometrom. Proizvodnja svjetla izravno je proporcionalna koncentraciji anti-Tg u uzorku (11).

3.4. Statističke metode

Kategorijski podatci prikazani su tablicama apsolutnih i relativnih frekvencija. Razlike kategorijskih varijabli ispitane su χ^2 testom, po potrebi Fisher egzaktnim testom. Sve su p vrijednosti dvosmjerne, uz razinu značajnosti $\alpha = 0,05$ (16). Za statističku je analizu upotrijebljen statistički program MedCalc Statistical Software, inačice 14.12.0 (MedCalc Software bvba Ostend, Belgium; <http://www.medcalc.org>; 2014).

4. REZULTATI

Istraživanje je provedeno na 66 ispitanika, od kojih je 7 (11 %) muškaraca i 59 (89 %) žena. Središnja je vrijednost (medijan) dobi ispitanika 56 godina (interkvartilnog raspona od 44 do 62 godine), u rasponu od 17 do 81 godine. Povišene vrijednosti anti-TPO imala su 54 ispitanika (82 %), a povišene vrijednosti anti-Tg njih 5 (8 %) (Tablica 1.).

Tablica 1. Raspodjela ispitanika prema dobi i spolu

	Broj (%) ispitanika
Spol	
muškarci	7 (11)
žene	59 (89)
Dob ispitanika [godine]	Medijan (interkvartilni raspon)
	56 (44 – 62)

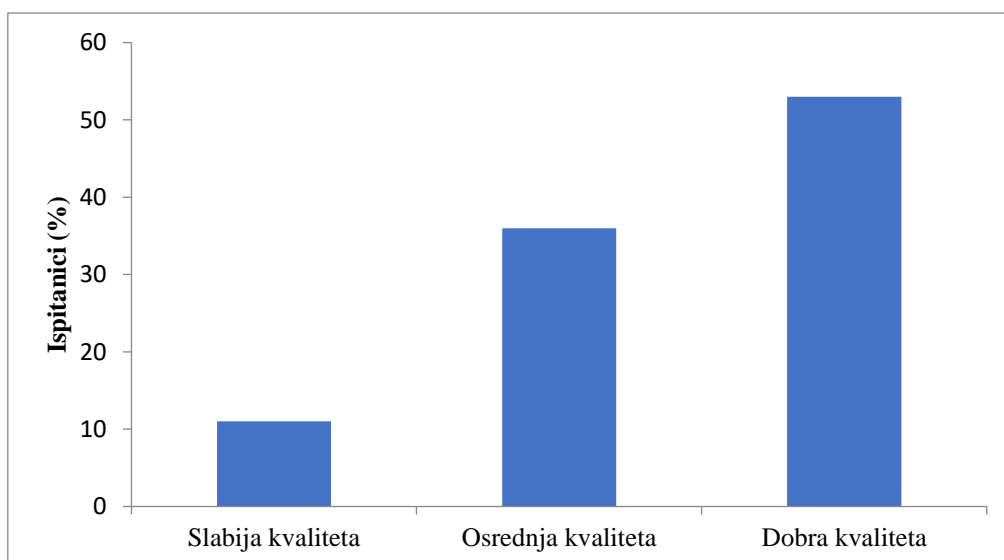
S obzirom na kvalitetu preparata, 35 (53 %) uzoraka bilo je dobre kvalitete, 24 (36 %) osrednje, a njih 7 (11 %) slabije kvalitete.

Loša kvaliteta uzorka uočena je kod 6 (9 %) uzoraka, osrednja kod 31 (47 %) a dobra kod 29 (44 %) uzoraka.

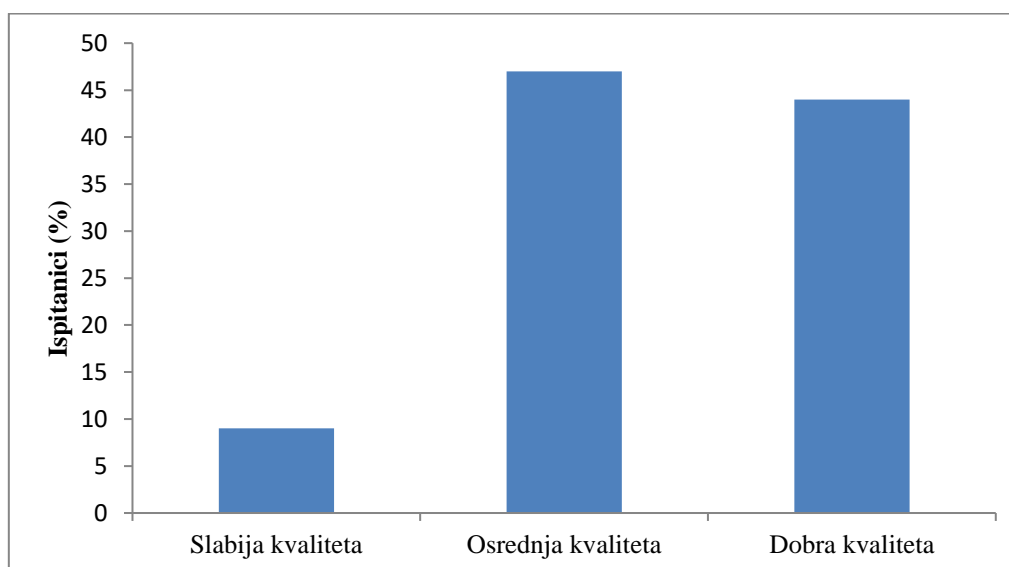
Prema kvaliteti bojenja, dobra kvaliteta bojenja uočena je kod 41 (62 %) uzorka, osrednja kod 22 (33 %) a slabija samo kod 3 (5 %) uzorka (Tablica 2. i Slika 15. do 17.).

Tablica 2. Kvaliteta preparata, uzorka i bojenja

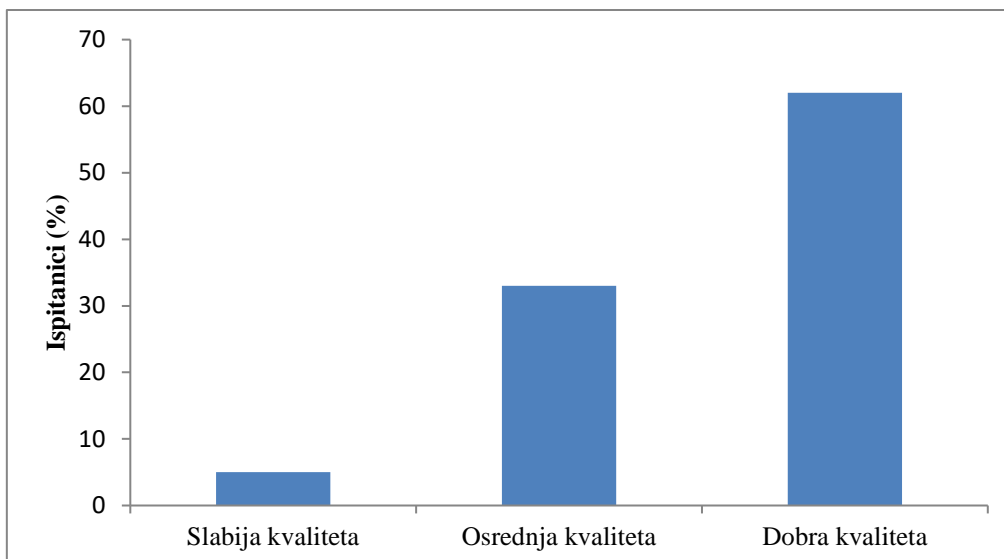
	Ukupno
Kvaliteta preparata	
1	7 (11)
2	24 (36)
3	35 (53)
Kvaliteta uzorka	
1	6 (9)
2	31 (47)
3	29 (44)
Kvaliteta bojenja	
1	3 (5)
2	22 (33)
3	41 (62)
Ukupno	66 (100)



Slika 15. Raspodjela prema kvaliteti preparata



Slika 16. Raspodjela prema kvaliteti uzorka



Slika 17. Raspodjela prema kvaliteti bojenja

Nema značajne razlike u raspodjeli ispitanika prema vrijednostima anti-TPO i anti-Tg (Tablica 3.).

Tablica 3. Vrijednosti anti-Tg odnosu na izmjerene vrijednosti anti-TPO

		Broj (%) ispitanika u odnosu na anti TPO			P*
		Referentni interval	Povišene vrijednosti	Ukupno	
Anti TG	Referentni interval	11/12	50 (93)	61 (92)	> 0,99
	Povišene vrijednosti	1/12	4 (7)	5 (8)	
	Ukupno	12/12	54 (100)	70 (100)	

*Fisherov egzakti test

5. RASPRAVA

Hashimotov tireoiditis najčešća je upala i jedna od najčešćih bolesti štitnjače, koja zahvaća 1 – 2 % ukupne populacije. Bolest je karakterizirana specifičnom citološkom slikom, povišenim titrom mikrosomalnih i tireoglobulinskih protutijela te karakterističnim ehografskim nalazom. Najčešće se pojavljuje u dobi od 30 do 50 godina, ali može se pojaviti u bilo kojoj dobnoj skupini, uključujući i djecu. Incidencija Hashimotovog tireoiditisa 10 – 15 puta veća je u žena, a raste sa životnom dobi te se više pojavljuje kod žena u dobi između 60 do 70 godina. Središnja dob ispitanika u ovom istraživanju bila je 56 godina (interkvartilni raspon od 44 do 62 godine). U istraživanju je sudjelovalo 59 žena, što je 89 % žena koje imaju Hashimotov tireoiditis, a što je u skladu s navodima u literaturi (3).

Dijagnoza Hashimotovog tireoiditisa često se temelji na pozitivnoj obiteljskoj anamnezi. Najčešće se dijagnosticira ultrazvukom štitnjače, a temelji se na dokazu visokog titra protutijela anti-TPO i anti-Tg te na citološkom nalazu limfocitne infiltracije.

Klinička citologija morfološka je dijagnostička struka medicine koja temeljem mikroskopske analize stanica prepoznaje fiziološka stanja, otkriva i dijagnosticira benigne, premaligne i maligne patološke procese.

Citološka punkcija pod kontrolom ultrazvuka dijagnostička je pretraga difuzno i čvorasto promijenjene štitnjače. Brzo i jednostavno se dobiva uzorak te je dobro podnošljiva za pacijenta, a pritom je minimalno invazivna i traje vrlo kratko. Komplikacije, poput modrica ili blaže boli na mjestu uboda, zanemarive su. Punkcijom dijagnosticiramo akutne i kronične upale te razlikujemo benigne od malignih tumora štitnjače. (6, 7).

Za pravilno postavljanje dijagnoze potrebno je ispravno uzeti uzorak, postaviti ga na predmetno stakalce i obojiti za citološku analizu te ga stručno i kvalitetno analizirati. Prije same citološke punkcije potrebno je educirati pacijenta o samom postupku uzimanja uzorka i mogućim komplikacijama.

U ovom istraživanju obuhvaćeni su ispitanici s Hashimotovim tireoiditisom kojima je od siječnja do lipnja 2017. godine učinjena citološka analiza punktata štitnjače, punktiranih pod kontrolom ultrazvuka u Kliničkom zavodu za nuklearnu medicinu i zaštitu od zračenja KBC-a Osijek, a određena im je visina titra antitijela na tireoidnu peroksidazu (anti-TPO) te visina titra antitijela na tireoglobulin (anti-Tg). Citološki uzorci sušeni su na zraku, standardno bojeni metodom May-Grünwald-Giemsa te analizirani svjetlosnim mikroskopom. Određivan je titar

anti-TPO i anti-Tg iz uzorka krvi u Zavodu za kliničku laboratorijsku dijagnostiku KBC-a Osijek.

Cilj je istraživanja bio odrediti kvalitetu uzorka za citološku analizu, utvrditi povezanost citološke slike Hashimotovog tireoiditisa i visine antitijela na tireoidnu peroksidazu (anti-TPO) te utvrditi povezanost citološke slike Hashimotovog tireoiditisa i visine titra tireoglobulinskih antitijela (anti-Tg).

Istraživanje je provedeno na 66 ispitanika. Središnja je vrijednost dobi ispitanika 56 godina, u rasponu od 17 do 81 godine, što je u skladu s podacima iz literature da je bolest s godinama sve češća (3).

Primjerenost uzorka podrazumijeva kvalitetno izrađen, obojen te pravilno označen preparat, odgovarajuće celularnosti te dostupnosti odnosno očuvanosti svih stanica za citološku analizu (6, 7, 8).

Kvaliteta samog preparata podrazumijeva uzorak razmazan u jednom sloju, bez vidljivih oštećenja i s odgovarajućim prostorom za označavanje. Prema rezultatima ovog istraživanja, 53 % uzoraka bilo je dobre kvalitete, dok je slabije kvalitete bilo 11 %, a ostalih 36 % bilo je osrednje kvalitete.

S obzirom na kvalitetu uzorka, što podrazumijeva odgovarajuću celularnost i dostupnost svih stanica za citološku analizu, dobra kvaliteta uočena je kod 44 % uzoraka, osrednja kod 47 % uzoraka, a loša kod 9 % uzoraka.

Kvaliteta bojenja podrazumijeva jasno istaknuta svojstva jezgre, citoplazme i elemenata pozadine. U ovom je istraživanju dobra kvaliteta bojenja uočena kod 62 % uzoraka, slabija kod samo 5 % uzoraka, a osrednja kod 33 % uzoraka.

Od 66 ispitanika, 82 % ispitanika imalo je povišene vrijednosti anti-TPO, a njih 8 % povišene vrijednosti anti-Tg te nije bilo značajne razlike u raspodjeli ispitanika prema vrijednostima anti-TPO i anti-Tg.

6. ZAKLJUČAK

Temeljem provedenog istraživanja i dobivenih rezultata može se zaključiti sljedeće:

- Središnja je vrijednost dobi ispitanika 56 godina, u rasponu od 17 do 81 godine
- S obzirom na kvalitetu preparata, 53 % uzoraka bilo je dobre kvalitete, 36 % osrednje, a njih 11 % slabije kvalitete
- Kvaliteta uzorka bila je dobra kod 44 % uzoraka, osrednja kod 47 %, a loša u 9 % uzoraka
- Prema kvaliteti bojenja, dobra kvaliteta bojenja uočena je kod 62 % uzoraka, osrednja kod 33 %, a slabija kod samo 5 % uzorka
- Istraživanje je provedeno na 66 ispitanika, od kojih je 82 % imalo povišene vrijednosti anti-TPO, a njih 8 % povišene vrijednosti anti-Tg
- Povišeni titar antitijela kod Hashimotovog tiroiditisa češći je u žena, nego u muškaraca
- Nema značajne razlike u raspodjeli ispitanika prema vrijednostima anti-TPO i anti-Tg.

7. SAŽETAK

CILJ ISTRAŽIVANJA: Odrediti kvalitetu uzorka za citološku analizu, utvrditi povezanost citološke slike Hashimotovog tireoiditisa i visine antitijela na tireoidnu peroksidazu (anti-TPO) te utvrditi povezanost citološke slike Hashimotovog tireoiditisa i visine titra tireoglobulinskih antitijela (anti-Tg).

USTROJ STUDIJE: Presječno istraživanje.

MATERIJALI I METODE: Istraživanjem je obuhvaćeno 66 ispitanika s Hashimotovim tireoiditisom, kojima je od siječnja do lipnja 2017. godine učinjena citološka analiza punktata štitnjače pod kontrolom ultrazvuka, a određena im je visina titra antitijela na tireoidnu peroksidazu te visina titra antitijela na tireoglobulin. Uzorci su bojeni metodom May-Grünwald-Giemsa te analizirani svjetlosnim mikroskopom.

REZULTAT: Preparat za citološku analizu kvalitetno je izrađen u 53 % uzoraka. Sam uzorak dobre je kvalitete kod 44 % ispitanika, a dobra kvaliteta bojenja je kod 62 % uzoraka. Nema značajne razlike u raspodjeli ispitanika prema vrijednostima anti-TPO i anti-Tg. Povišeni titar antitijela kod Hashimotovog tireoiditisa češći je kod žena.

ZAKLJUČAK: Ciljana citološka punkcija štitnjače pod kontrolom UZV-a jednostavna je i pouzdana metoda u dijagnostici Hashimotovog tireoiditisa, no preduvjet za kvalitetnu citološku analizu kvalitetno je izrađen, označen i obojen preparat odgovarajuće celularnosti i dostupnosti svih stanica za citološku analizu.

KLJUČNE RIJEČI: citologija, Hashimotov tireoiditis, anti-TPO, anti-Tg

8. SUMMARY

OBJECTIVE: To determine the quality of samples for cytological analysis, to establish the correlation between the cytological image of Hashimoto's thyroiditis and the antibody titre level on the thyroid peroxidase (anti-TPO) and to establish the correlation between the cytological image of Hashimoto's thyroiditis and thyroglobulin antibody titre level (anti-Tg).

STUDY DESIGN: Cross-sectional study.

MATERIALS AND METHODS: The study included 66 participants with Hashimoto's thyroiditis, who underwent cytological analysis of thyroid gland fragments obtained by puncture by means of ultrasonography, in the period between January and June 2017, with determined levels of antibody titre on thyroid peroxidase and levels of antibody titre on thyroglobulin. Samples were dyed by May-Grünwald-Giemsa method and analysed by a light microscope.

RESULTS: The cytological analysis was well prepared in 53% of the samples. A good quality sample was found in 44% of participants, and good colouring quality was found in 62% of samples. There are no significant differences in the distribution of participants based on anti-TPO and anti-Tg values. Higher antibody titre in case of Hashimoto's thyroiditis is more common in women.

CONCLUSION: Targeted cytological thyroid gland puncture under ultrasonography control is a simple and reliable method in the diagnosis of Hashimoto's thyroiditis, but the precondition for quality cytological analysis is a well prepared, labelled and coloured sample of appropriate cellularity and availability of all cells for cytological analysis.

KEY WORDS: cytology, Hashimoto's thyroiditis, anti-TPO, anti-Tg

9. LITERATURA

1. Junqueira LC, Carneiro J, Osnove histologije, 10. Izdanje, Zagreb: Školska knjiga; 2005.
2. Halbauer M, Šarčević B, Tomić Brzac H. Citološko-patohistološki atlas bolesti štitne žlijezde i doštitnih žlijezda s ultrazvučnim slikama. Zagreb: Nakladni zavod Globus, 2000.
3. Kusić Z. i suradnici, Hipotireoza, Medicinska naklada, Zagreb, 2014.
4. Cybermed. Anatomija štitne žlijezde 2010. Dostupno na adresi:
http://www.cybermed.hr/centri_a_z/bolesti_stitne_zlijezde/anatomija_stitne_zlijezde,
Datum pristupa: 03.09.2017.
5. Mateša N, Knežević-Obad A, Trutin Ostović K, Kardum-Skelin I, Moslavac S, Vasilj A et al. Smjernice u citološkoj dijagnostici štitnjače Hrvatskog društva za kliničku citologiju, Liječ Vjesn 2012;134:203-207.
6. Črepinko I, Jeren T, Kardum-Skelin I, Roglić M, Znidarčić Ž. Uvod u kliničku citologiju/ Črepinko, Inga; Jeren, Tatjana; Kardum-Skelin, Ika; Roglić, Mihovil; Znidarčić, Željka (ur.). Zagreb: Medicinski fakultet Sveučilišta u Zagrebu, 1992.
7. Kocjan G. Fine needle aspiration cytology. Diagnostic principles and dilemmas. Berlin Heidelberg; Springer, 2006.
8. Seili-Bekafigo I, Štemberger C, Rajković Molek K. Klinička citologija. Medicina fluminensis 2016, Vol. 52, No. 3, p. 301-313.
9. Laboratorijske pretrage, Poliklinika Lacić. Dostupno na adresi:
<http://www.poliklinika-lacic.hr/stitnjaca/laboratorijske-pretrage>, Datum pristupa:
26.08.2017.
10. Beckman Coulter, Inc., Access TPO Antibody, REF A12985, 2010.
11. Beckman Coulter, Inc., Access Thyroglobulin Antibody II, REF A32898, 2012.
12. Marušić M, Uvod u znanstveni rad u medicini. 5. izd. Zagreb: Medicinska naklada; 2013.
13. Koss LG, Melamed MR. Koss' diagnostic cytology and it's histopathologic bases. Lippincott Williams & Wilkins; 2006.
14. Dr. Varghese C, Dr. Venkataraman K, Dr. Bhagwat S. Manual for Cytology. Directorate General of Health Services, Ministry of Health and Family Welfare, Government of India, 2005.

15. Duletić-Načinović A, Valković T, Dvornik Š. Hematologija za prvostupnike medicinsko-laboratorijske dijagnostike. Rijeka: Sveučilište u Rijeci, Medicinski fakultet Rijeka, 2011.
16. Petz B. Osnove statističke metode za nematematičare. 5. Izdanje. Zagreb, Naklada Slap; 2004.

10. ŽIVOTOPIS

Osobni podatci

Ime i prezime: Magdalena Domaćinović

Datum rođenja: 17. lipnja 1993.

Adresa: Ante Starčevića 44, 31220 Višnjevac (Hrvatska)

Tel.: +38591/2533-150

e-pošta: domacinovicm@gmail.com

Obrazovanje:

2008. – 2012. Medicinska škola Osijek, smjer: farmaceutski tehničar

2013. – 2017. Sveučilišni preddiplomski studij medicinsko laboratorijske dijagnostike,

Medicinski fakultet Osijek, Sveučilište Josipa Jurja Strossmayera u Osijeku