

Imunohistokemijske metode u dijagnostici tumora bubrega

Galinec, Magdalena

Undergraduate thesis / Završni rad

2017

Degree Grantor / Ustanova koja je dodijelila akademski / stručni stupanj: **Josip Juraj Strossmayer University of Osijek, Faculty of Medicine / Sveučilište Josipa Jurja Strossmayera u Osijeku, Medicinski fakultet**

Permanent link / Trajna poveznica: <https://urn.nsk.hr/urn:nbn:hr:152:302733>

Rights / Prava: [In copyright](#)/[Zaštićeno autorskim pravom.](#)

Download date / Datum preuzimanja: **2024-07-17**



Repository / Repozitorij:

[Repository of the Faculty of Medicine Osijek](#)



**SVEUČILIŠTE JOSIPA JURJA STROSSMAYERA U OSIJEKU
MEDICINSKI FAKULTET OSIJEK**

**Sveučilišni preddiplomski studij medicinsko laboratorijske
dijagnostike**

Magdalena Galinec

**IMUNOHISTOKEMIJSKE METODE U
DIJAGNOSTICI TUMORA BUBREGA**

Završni rad

Osijek, 2017.

**SVEUČILIŠTE JOSIPA JURJA STROSSMAYERA U OSIJEKU
MEDICINSKI FAKULTET OSIJEK**

**Sveučilišni preddiplomski studij medicinsko laboratorijske
dijagnostike**

Magdalena Galinec

**IMUNOHISTOKEMIJSKE METODE U
DIJAGNOSTICI TUMORA BUBREGA**

Završni rad

Osijek, 2017.

Ovaj rad je izrađen na Kliničkom zavodu za patologiju i sudsku medicinu Kliničkog bolničkog centra u Osijeku.

Mentorica rada: prof. dr. sc. Milanka Mrčela, specijalist patologije

Rad ima 28 listova, 3 tablice i 6 slika.

ZAHVALA

Zahvaljujem se svojoj mentorici prof. dr. sc. Milanki Mrčeli, dr. med. na strpljenju, pomoći i uloženoj trudu tijekom izrade ovoga završnoga rada.

Zahvaljujem se i Moniki Galić Krnjaić, mag. med. lab. diagn., na upućenim savjetima i informacijama.

SADRŽAJ

POPIS KRATICA	III
1. UVOD	1
1.1. Tumori bubrega.....	1
1.1.1. Karcinom bubrežnih stanica	1
1.1.2. Epidemiologija i etiologija karcinoma bubrežnih stanica	1
1.1.3. Histološka klasifikacija karcinoma bubrežnih stanica.....	2
1.2. Imunohistokemija	2
1.2.1. Tipovi protutijela	3
1.2.2. Fiksacija, uklapanje i rezanje tkiva.....	3
1.2.3. Histološko i histokemijsko bojenje prije imunohistokemije	4
1.2.4. Razotkrivanje antigena	4
1.2.5. Detekcija antigena	5
1.2.6. Enzimi i kromogeni u imunohistokemijskoj detekciji	6
1.3. Imunohistokemijske karakteristike najčešćih karcinoma bubrega	6
2. CILJEVI RADA.....	8
3. MATERIJALI I METODE	9
3.1. Materijali.....	9
3.2. Metode	9
3.2.1. Histološki postupak i bojenje.....	9
3.2.2. Priprema za imunohistokemijsku analizu	9
3.2.3. Imunohistokemijska analiza	10
3.2.4. Ekspresija imunohistokemijskog bojenja	11
3.3. Statističke metode	11
4. REZULTATI.....	12
5. RASPRAVA	19
6. ZAKLJUČCI.....	22

7. SAŽETAK.....	23
8. SUMMARY	24
9. LITERATURA.....	25
10. ŽIVOTOPIS	28

POPIS KRATICA (abecednim redom)

ABC - avidin-biotin kompleks	HIER - engl. <i>Heat-induced epitope retrieval</i>
ALK - engl. <i>Anaplastic lymphoma kinase</i>	HMB-45- engl. <i>Human melanoma black 45</i>
AMACR - engl. <i>Alph-amethylacyl-CoA racemase</i>	HMWCK - engl. <i>High molecular weight cytokeratin</i>
AP - alkalna fosfataza	HRP - peroksidaza hrena
BCIP - engl. <i>5-bromo-4-chloro-3-indolyl-phosphate</i>	ISUP - engl. <i>The International Society of Urological Pathology</i>
BMI - indeks tjelesne mase(engl. <i>Body mass index</i>)	KBS - karcinom bubrežnih stanica
CAIX - engl. <i>Carbonic anhydrase IX</i>	KSC - engl. <i>Kidney specific cadherin</i>
CAM5.2 - protutijelo na citokeratine male molekularne mase	MOC31 - protutijelo na EpCAM
CD10 - engl. <i>Cluster of differentiation 10</i>	NBT - engl. <i>Nitroblue tetrazolium</i>
CD117 -engl. <i>Cluster of differentiation 117</i>	PAP – peroksidaza anti-peroksidaza
CD82 - engl. <i>Cluster of differentiation 82</i>	PAX 2 - engl. <i>Paired box gene 2</i>
CEA - karcinoembrionalni antigen	PAX8 - engl. <i>Paired box gene 8</i>
CK AE1/AE3 - citokeratin AE1/AE3	RCCm -engl. <i>Renal cell carcinoma marker</i>
CK7 - citokeratin 7	S100A1 - engl. <i>S100 calcium binding protein A1</i>
CK19 - citokeratin 19	SDHB - engl. <i>Succinate dehydrogenase subunit B</i>
CK20 - citokeratin 20	SZO - Svjetska zdravstvena organizacija
DAB - engl. <i>3,3'-diaminobenzidine</i>	TFE3 - engl. <i>Transcription factor E3</i>
EABA - engl. <i>Endogenous avidin binding activity</i>	TFEB - engl. <i>Transcription factor EB</i>
EMA - engl. <i>Epithelial membrane antigen</i>	UEA-1 - engl. <i>Ulex europaeus lectin agglutinin-1</i>
EpCAM- engl. <i>Epithelial cell adhesion molecule</i>	WT-1 - engl. <i>Wilms' tumor-1</i>
FFPE - engl. <i>Formalin-fixed paraffin-embedded</i>	
FITC - engl. <i>Fluorescein isothiocyanat</i>	
HE – hemalaun eozin	

1. UVOD

1.1. Tumori bubrega

Benigni tumori bubrega su iznimno rijetki, međutim oni se zbog raširene primjene radioloških tehnika često dijagnosticiraju (1).

Od zloćudnih tumora bubrega njih 85% otpada na tumore podrijetlom iz bubrežnih stanica, 12% na one podrijetlom iz uroepitela, a ostali su rijetki zloćudni tumori bubrega (2). U literaturi se često nazivi „karcinom bubrega“ i „zloćudni tumor bubrežnih stanica“ koriste kao sinonimi jer karcinom bubrega ima sijelo u epitelu kanalića bubrega.

1.1.1. Karcinom bubrežnih stanica

KBS je maligni tumor koji nastaje od epitelnih stanica kanalića bubrega (3). Po zastupljenosti, on je jedan od najčešćih karcinoma bubrega, iako je njegova etiologija multiplog karaktera. Na raznolikost KBS-a i njegovu kompleksnost upućuje i činjenica da postoji nekoliko klasifikacija KBS-a. Najraširenija je primjena Fuhrmanova nuklearnog gradusa koji u obzir uzima samo izgled jezgre maligne stanice (veličinu, oblik, izgled kromatina te broj nukleola) (4). Tumorima bubrega se, s obzirom na diferenciranost jezgre, dodjeljuje I., II., III. ili IV. gradus. Međutim, danas je referentna histološka klasifikacija tumora bubrega SZO-a iz 2016. godine (5).

1.1.2. Epidemiologija i etiologija karcinoma bubrežnih stanica

KBS čini 80 do 90% svih zloćudnih tumora bubrega te 2% svih zloćudnih novotvorina u odraslih (3). On je ujedno i najsmrtonosniji tumor mokraćnoga trakta. Prema podacima Hrvatskoga registra za rak iz 2008. godine incidencija karcinoma bubrega u Hrvatskoj je 13,4 na 100 000 stanovnika (6).

Pojava KBS-a zapravo je kolizija između genskih predispozicija i vanjskih faktora. Do danas je uspješno identificirano 6 nasljednih tipova KBS sindroma: von Hippel-Lindau, nasljedni papilarni karcinom bubrega, Birt-Hogg-Dubé sindrom, nasljedna leiomiomatozoa uz KBS, KBS udružen s deficijencijom sukcininske B dehidrogenaze te kompleks tuberozne skleroze (7). Od vanjskih čimbenika na razvoj KBS-a najviše utječu pušenje i debljina. Hipertenzija, dugotrajna dijaliza, estrogenska terapija te izloženost azbestu su samo neki od ostalih

predisponirajućih faktora koji potpomažu razvoj KBS-a. U nekoliko je slučajeva uočena povezanost KBS-a i kvalitete izvedbe transplantacije bubrega (8).

1.1.3. Histološka klasifikacija karcinoma bubrežnih stanica

2016. godine je službeno predstavljeno 4. izdanje SZO-ove klasifikacije tumora mokraćnoga sustava i muških spolnih organa koje obuhvaća i redefiniranu klasifikaciju KBS-a. Ova klasifikacija, u odnosu na prijašnju, uključuje i pet novoprepoznatih podtipova KBS-a te sada obuhvaća (5):

1. svjetlostanični KBS
2. multilokularnu cističnu bubrežnu neoplaziju niskoga malignog potencijala
3. papilarni KBS
4. nasljednu leiomiomatozou uz KBS*
5. kromofobni KBS
6. karcinom sabirnih kanalića (Bellini)
7. medularni karcinom bubrega
8. obiteljsku MiT translokaciju (uključujući t6; 11) uz KBS
9. KBS udružen s deficijencijom sukcijske B dehidrogenaze*
10. mucinozno-tubularni i karcinom vretenastih stanica
11. tubulocistični KBS*
12. stečenu cističnu bolest uz KBS*
13. svjetlostanični papilarni KBS*
14. KBS, neklasificirani
15. papilarni adenom
16. onkocitom

*U SZO klasifikaciju uvršteni 2016. godine.

Najzastupljeniji su svjetlostanični KBS te papilarni KBS i kromofobni bubrežni karcinom. Ta tri podtipa zajedno predstavljaju više od 90% svih KBS-ova (9).

1.2. Imunohistokemija

Imunohistokemija je metoda koja koristi obilježena protutijela, kao i njihovu sposobnost specifičnog vezivanja na antigene, a u svrhu detekcije i vizualizacije raspodjele antigena u stanici ili tkivu. Metoda je doživjela eksponencijalan razvoj od trenutaka kada su Avrameas i

Nakane otkrili da se protutijela mogu obilježavati i enzimima te uz prisustvo kromogena vizualizirati i svjetlosnim mikroskopom (10). Prvi primjenjivi enzimi su bili peroksidaza i AP koji su se u rutinskoj imunohistokemiji zadržali do danas. U zadnjem desetljeću imunohistokemijska metoda je podvrgnuta neizbježnoj automatizaciji koja je dovela do razvoja uređaja za automatsko bojanje kao i zatvorenih sustava reagensa.

Uloga imunohistokemije je detekcija specifičnih staničnih markera koji su zbog svoje karakteristične zastupljenosti kod određenih vrsta karcinoma doprinijeli razvoju specifičnijih klasifikacija tumora.

1.2.1. Tipovi protutijela

Imunohistokemija je nezamisliva bez protutijela. Nazivamo ih i imunoglobulinima (Ig), a podijeljeni su u klase: IgA, IgD, IgE, IgG i IgM (10). Protutijela oblikom podsjećaju na slovo Y. Građena su od jednoga para lakih lanaca i jednoga para teških lanaca (10). Njihovo stvaranje započinje nakon što se životinja imunizira antigenom. Antigen je obično stabilna proteinska molekula koja aktivira imunološki sustav životinje. Poliklonska protutijela proizvode različiti klonovi B limfocita i obuhvaćaju skupinu različitih protutijela koja su usmjerena na različite epitope istoga antigena i na različite antigene (11). S druge strane, monoklonska protutijela proizvodi jedna linija B limfocita. Prednost monoklonskih protutijela je što su ona specifičnija od poliklonskih, ali su manje osjetljiva. Ta protutijela prepoznaju isti epitop istoga antigena (12).

U imunohistokemiji su najzastupljenija mišja i kunićeva monoklonska protutijela iako se koriste i poliklonska. Najčešće su ta protutijela IgG ili IgM klase, međutim razlikuju se po izotipu (12). Pri izboru protutijela potrebno je provjeriti dali tkivo treba biti fiksirano formalinom, etanolom ili nekom drugom metodom fiksacije. Također je važno uklapa li se tkivo u parafin ili je moguća primjena protutijela na smrznutim rezovima. Ponekad priprema za imunohistokemiju zahtijeva provođenje dilucije protutijela u omjeru koji je predvidio proizvođač.

1.2.2. Fiksacija, uklapanje i rezanje tkiva

Uspješnost imunohistokemijske metode nadasve ovisi o kvalitetno provedenoj fiksaciji, dehidraciji i uklapanju uzorka. Tkivo je potrebno fiksirati kako bi se očuvala njegova arhitektura i stanična morfologija. U patologiji se za fiksaciju obično koristi 10% neutralni

pufferirani formalin, dok se nešto rjeđe koristi etanol (10). Formalin je pogodan fiksativ jer dobro održava morfologiju, sterilizira tkivo, prezervira ugljikohidratne antigene te je relativno ekonomičan (10). Uzorci se u formalinu fiksiraju nekoliko sati ili ponekad cijelu noć. Duljina fiksacije će prije svega ovisiti o vrsti tkiva koje se fiksira i o veličini uzorka (13). Da je fiksacija tkiva doista ključan korak pripreme za imunohistokemiju, podupire i činjenica da je to ireverzibilan proces čije je manjkavosti nemoguće ispraviti. Kako bi fiksirano tkivo bilo spremno za uklapanje, potrebno ga je dehidrirati. Dehidracija tkiva se provodi automatiziranim provlačenjem uzorka kroz rastući gradijent etilnog alkohola.

Dehidrirano tkivo se najčešće uklapa u parafinski vosak, a po potrebi se radi i uklapanje u smolu koja omogućuje rezanje tkiva na tanje rezove (13). Za patohistološku analizu tkiva uzorak se najčešće priprema fiksacijom formalinom te uklapanjem u parafin. Skraćeni naziv za ovaj postupak je FFPE. Ponekad imunohistokemijska metoda ne dopušta da se tkivo fiksira i uklapa. U takvim se slučajevima može raditi smrzavanje tkiva. Smrznuti uzorci zahtijevaju posebne načine pohrane za kasnije analize.

Uklopljeno tkivo je potrebno narezati. Uzorak uklopljen u parafin reže se mikrotomom na rezove debljine 5 μ m za HE bojanje, dok su tanji rezovi potrebni za imunohistokemijska bojenja (3 μ m) (13). Tkivo koje je smrznuto, reže se kriostatom.

1.2.3. Histološko i histokemijsko bojenje prije imunohistokemije

Prije samoga bojenja potrebno je ukloniti parafin iz reza i rehidrirati tkivo. U tu svrhu se koristi ksilen i etanol, koji se u ovom postupku primjenjuje u padajućem gradijentu (13). Osnovno histološko bojenje u patologiji je HE koje svoju dugotrajnu i uspješnu primjenu može zahvaliti ponajprije tehnički jednostavnom postupku. HE bojenje jasno prikazuje tkivnu strukturu i stanične modifikacije na temelju kojih se određuje daljnji tijek dijagnostičkog postupka. U patologiji osim osnovnih bojenja postoje i posebne tehnike bojenja. Nakon histološkog bojenja, a prije imunohistokemije, moguće je provesti histokemijski postupak za dokazivanje određenih kemijskih spojeva u tkivu. Tako se za dokazivanje lipida koristi Sudan Black B, za ugljikohidrate perjodna kiselina po Schiffu, a za nukleinske kiseline Feulgenova reakcija (14).

1.2.4. Razotkrivanje antigena

Formalin ima tendenciju stvaranja metilenskih veza između proteina. Ova pojava predstavlja problem u imunohistokemijskoj detekciji jer pojedini proteinski antigeni postaju nedostupni i

ne dolazi do prepoznavanja primarnog protutijela i antigena (13). Kako bi se takvi antigeni ipak mogli detektirati, potrebno je provesti razotkrivanje antigena enzimskom digestijom ili razotkrivanjem pomoću topline.

Metoda enzimske digestije se zasniva na primjeni proteolitičkih enzima koji će djelomično razgraditi antigene i njihove epitope učiniti dostupnim za vezivanje protutijela (15). Enzimi koji se najčešće koriste su: proteinaza K, tripsin, pronaza, pepesin i proteaza. Uspješnost digestije ovisi o koncentraciji enzima, inkubacijskom vremenu i pH (15).

Razotkrivanje pomoću topline (HIER) se češće koristi u rutinskoj dijagnostici iako se ove dvije metode mogu koristiti u kombinaciji. HIER postupak uključuje zagrijavanje pripremljenog preparata u puferu nakon čega slijedi hlađenje preparata. Toplina djeluje na križno povezane proteine i oni se „odmotaju“ dok je uloga pufera da održava proteine u odmotanoj konformaciji (16). Za zagrijavanje su se koristile vodene kupelji, autoklavi i mikrovalne pećnice koje su danas zamijenili uređaji koji nalikuju na ekspres-lonac. U ovoj metodi je ključno postići zadanu temperaturu.

1.2.5. Detekcija antigena

Detekcija antigena u imunohistokemiji se bazira na vizualizaciji reakcije vezivanja protutijela i antigena. Dva su osnovna principa detekcije: direktna i indirektna metoda.

U direktnoj metodi se koristi samo jedno protutijelo koje je prethodno konjugirano s obilježivačem i ono izravno reagira s antigenom. Najčešći obilježivači su enzimi (npr. HRP), ali mogu se koristiti fluorescentne tvari (npr. FITC). Metoda je vrlo brza i jednostavna je izvedbe, međutim, potrebne su visoke koncentracije protutijela koja, u slučaju detekcije više antigena, moraju biti zasebno konjugirana (10).

Kod indirektna metode se najprije primjenjuje primarno protutijelo koje nije obilježeno i veže se na antigen. Nakon njega se dodaje sekundarno protutijelo (obilježeno) koje je usmjereno na Fc fragment primarnog protutijela (13). Ova metoda je prikladna za detekciju slabo izraženih antigena jer se primjenom sekundarnog protutijela postiže jačanje signala. Modifikacijom indirektna metode je nastala PAP metoda. Nakon sekundarnog protutijela dodaje se zečje protutijelo (usmjereno na peroksidazu) koje s peroksidazom tvori stabilan kompleks peroksidaza-antiperoksidaza (13). Iako je PAP metoda vrlo osjetljiva, u praksi je zamijenjena ABC metodom.

U imunohistokemiji se za detekciju najčešće koristi ABC metoda. Avidin je tetravalentan glikoprotein koji visokim afinitetom na sebe veže biotin (13). Vitamin B7 ili biotin je mala molekula koja se koristi za obilježavanje proteina i na sebi ima više veznih mjesta. Na biotinizirano sekundarno protutijelo se veže kompleks koji se sastoji od avidina, biotina i peroksidaze. U ovoj metodi biotin služi kao poveznica između primarnog protutijela i kompleksa avidin-biotin-peroksidaza, dok avidin višestrukim veznim mjestima za biotin djeluje kao pojačivač signala (13). Problem vezivanja endogenog biotina riješen je zamjenom avidina za streptavidin u biotin-streptavidin metodi.

Napredak imunohistokemijske detekcije leži u razvoju metoda koje će detektirati više antigena na jednom preparatu i skratiti dijagnostički postupak. Dosad je razvijeno nekoliko polivalentnih detekcijskih sustava koji omogućuju detekciju dvaju ili više tipova primarnih protutijela (10). Obično polivalentne metode uz peroksidazu koriste i alkalnu fosfatazu. Kako bi se detekcija antigena standardizirala i postupak skratio, razvijene su polimer i mikro-polimer bazirajuće metode. Ove metode koriste dugački polimer kao kostur na koji će se vezati protutijela i obilježivači (10). Iako se te metode sastoje od jednog ili dvaju koraka, njihova je izvedba tehnički kompleksna i karakterizira ih niska reproducibilnost (10).

1.2.6. Enzimi i kromogeni u imunohistokemijskoj detekciji

Za obilježavanje protutijela u imunohistokemiji se obično koriste enzimi. Kako bi se detektirala njihova aktivnost, potrebno je dodati odgovarajući supstrat koji će oni razgraditi i stvoriti mikroskopom vidljivo obojenje. U praksi se najviše koriste sljedeći enzimi: HRP, AP i glukoza oksidaza. HRP je jedan od najupotrebljavanijih enzima u imunohistokemiji, a uz dodatak DAB supstrata stvara smeđe obojenje na preparatu. Plavo obojenje stvaraju AP uz BCIP/NBT supstrat i glukoza oksidazia uz NTB supstrat (17).

Imunofluorescencijske metode za obilježavanje protutijela koriste fluorokrome. Ova posebna vrsta kromogena ima sposobnost apsorpcije i emitiranja svjetlosti različitih valnih duljina. Najpoznatiji fluorokrom je FITC za čiju vizualizaciju je potreban fluorescencijski mikroskop.

1.3. Imunohistokemijske karakteristike najčešćih karcinoma bubrega

Imunohistokemijske metode se koriste u detektiranju antigena koji služe kao markeri karcinogeneze bubrega. Praćenjem pojavnosti markera kod određenih karcinoma stvoreni su paneli tumorskih markera karakterističnih za svaki KBS. Marker koji se dokazuje su najčešće

proteinskog porijekla, a obuhvaćaju razne enzime (npr. CAIX, AMACR), membranske proteine (npr. CD10) te protoonkogene (npr. CD117).

Paneli biljega za najčešće KBS-ove (10,18):

Svjetlostanični KBS

Pozitivan na: AE1/AE3, CAIX, CAM5.2, CD10, EMA, PAX2, PAX8, RCCm, S100A1, Vimentin.

Negativan na: ALK, AMACR, CD117, CEA, CK7, CK19, CK20, E-kadherin, EpCAM, HMB-45, HMWCK, Katepsin K, KSC, Melan A, Parvalbumin, SDHB, TFE3, TFEB, UEA-1.

Papilarni KBS

Pozitivan na: AE1/AE3, AMACR, CAM5.2, CD10, CK7, CK19, EMA, PAX2, PAX8, RCCm, S100A1, Vimentin.

Varijabilan: CAIX, CD117, E-kadherin, UEA-1.

Negativan na: CD117, CK20, HMB-45, HMWCK, Katepsin K, KSC, Melan A, Parvalbumin, TFE3, TFEB, WT-1.

Kromofobni karcinom bubrega

Pozitivan na: AE1/AE3, CAM5.2, CD117, CD82, CK7, E-kadherin, EMA, EpCAM, Kaveolin-1, KSC, MOC31, Parvalbumin, RCCm.

Varijabilan: CD10, CD19, HMWCK.

Negativan na: AMACR, CAIX, CK20, HMB-45, Katepsin-K, Melan A, S100A1, Vimentin.

Onkocitom

Pozitivan na: AE1/AE3, CAM5.2, CD117, EABA, E-kadherin, EMA, KSC, Parvalbumin, PAX2, PAX8, S100A1.

Negativan na: AMACR, CAIX, CD10, CD82, CK10, CK20, CK7, EpCam, HMB-45, HMWCK, Katepsin-K, Kaveolin-1, Melan-A, MOC31, RCCm, TFE3, TFE8, UEA-1, Vimentin.

2. CILJEVI RADA

Osnovni ciljevi ovoga rada su:

1. prikazati imunohistokemijska bojenja koja se rutinski izvode u dijagnostici i diferencijalnoj dijagnostici tumora bubrega;
2. utvrditi broj i vrstu dijagnosticiranih tumora bubrega u KBC-u Osijek u dvogodišnjem razdoblju (1.1.2015.-31.12.2016.):
 - utvrditi broj i vrstu najčešćih tumora koji su dijagnosticirani u tom razdoblju: svjetlostanični KBS, papilarni KBS, kromofobni KBS te bubrežni onkocitom;
 - ovisno o zastupljenosti dijagnosticiranog svjetlostaničnog KBS-a, prikazati raspodjelu svjetlostaničnih KBS-ova s obzirom na nuklearni gradus po Fuhrmanu;
3. ekspresiju imunohistokemijskih bojenja ocijeniti s obzirom na njihov intenzitet u odnosu na pozitivnu probu i histološki tip tumora.

3. MATERIJALI I METODE

Rad je ustrojen kao retrospektivna studija.

3.1. Materijali

Materijale čine uzorci tumorskog tkiva bubrega koji su patohistološki obrađeni i pohranjeni u arhivi Kliničkoga zavoda za patologiju i sudsku medicinu KBC-a Osijek u razdoblju od 1.1.2015. do 31.12.2016. godine.

U radu su svjetlosnim mikroskopom analizirani uzorci svjetlostaničnog KBS-a, papilarnog KBS-a, kromofobnog KBS-a te bubrežnog onkocitoma.

3.2. Metode

Iz arhive Kliničkoga zavoda za patologiju i sudsku medicinu KBC-a Osijek izolirani su svi uzorci karcinoma bubrega koji pripadaju prethodno navedenim tipovima, a na kojima je provedeno imunohistokemijsko bojenje. Uz tip karcinoma bubreg opisana je i ekspresija imunohistokemijskog bojenja.

Uzorci korišteni u radu su prethodno obrađeni standardnim histokemijskim postupkom, bojani HE i obrađeni indirektnom imunohistokemijskom procedurom s protutijelima za RCCm, CD10, CD117, CK7, Vimentin.

3.2.1. Histološki postupak i bojenje

Uzorci tumorskog tkiva bubrega su fiksirani formalinom te potom uklopljeni u parafin. Deparafinizirani i rehidrirani rezovi tkiva bubrega su bojani standardnim histološkim bojenjem HE. Za izvođenje HE bojenja korišten je sustav za automatizirano bojenje Tissue-Tek Prisma/ Film (Sakura Finetek) (19).

3.2.2. Priprema za imunohistokemijsku analizu

Za izvođenje imunohistokemijske metode je korišten uređaj za automatsko bojenje (Ventana BenchMark ULTRA, Roche Diagnostics). Neke inačice ovoga uređaja ne nude opciju automatske deparafinizacije uzorka pa se taj postupak pripreme provodi ručno. Rez FFPE tkiva debljine 3-5 μm stavlja se na silinizirano stakalce i suši se u termostatu na 70°C najmanje dva sata, ali ne duže od 24 sata (20). Nakon toga se rez deparafinizira i rehidrira.

Postupak za ručnu deparafinizaciju i rehidraciju (20):

1. ispiranje u ksilenu (5 minuta)
2. uranjanje u 100% etanol (3 minute)
3. uranjanje u 95% etanol (3 minute)
4. uranjanje u 80% etanol (3 minute)
5. ispiranje u deioniziranoj/destiliranoj vodi (10minuta)
6. pohranjivanje stakalaca u puferu do razotkrivanja antigena.

Nakon deparafinizacije je ponekad potrebno provesti razotkrivanje antigena. Ventana BenchMark ULTRA (Roche Diagnostics) automatski izvodi razotkrivanje antigena na stakalcu koje se priprema za imunohistokemijsko bojenje.

3.2.3. Imunohistokemijska analiza

Uzorci su obojani indirektnom imunohistokemijskom ABC metodom koja se najčešće koristi u rutinskoj dijagnostici. Bojenje je izvedeno na sustavu za automatsko bojenje Ventana BenchMark ULTRA (Roche Diagnostics). Uređajem su se ispitivali sljedeći tumorski markeri: RCCm, CD10, CD117, CK7 i Vimentin. Primarna protutijela na ove markere su korištena prema uputama proizvođača i navedena su u Tablici 1. (21).

Tablica 1. Primarna protutijela

Primarno protutijelo	Vrsta protutijela	Proizvođač
Miš protiv RCCm	Monoklonsko	Cell Marque Corporation (za Ventana Medical Systems; Roche Diagnostics)
Kunić protiv CD10	Monoklonsko	Ventana Medical Systems (Roche Diagnostics)
Kunić protiv CD117, c-kit	Monoklonsko	Ventana Medical Systems (Roche Diagnostics)
Kunić protiv CK7	Monoklonsko	Ventana Medical Systems (Roche Diagnostics)
Miš protiv Vimentin	Monoklonsko	Ventana Medical Systems (Roche Diagnostics)

Za vizualizaciju je korišten ultraViewUniversal DAB detekcijski kit (Ventana Medical Systems) prema uputama proizvođača (22). Ovaj kit detektira primarna mišja ili kunićeva protutijela koja su vezana na antigen u FFPE uzorku tkiva.

UltraViewUniversal DAB detekcijski kit sadrži (22):

- ultraViewUniversal DAB inhibitor (3% vodikov peroksid)
- ultraViewUniversal HRP Multimer (koktel HRP-om obilježenih sekundarnih protutijela; kozja protiv mišja IgG i IgM i kozja protiv kunićeva)
- ultraViewUniversal DAB kromogen
- ultraViewUniversal vodikov peroksid
- ultraViewUniversal bakar (bakrov sulfat u acetatnom puferu).

Nastali kompleks je vizualiziran pomoću hidrogen peroksida i DAB kromogena koji stvara smeđi precipitat vidljiv pod svjetlosnim mikroskopom.

3.2.4. Ekspresija imunohistokemijskog bojenja

Pregledom uzoraka pod svjetlosnim mikroskopom je utvrđen intenzitet ekspresije tumorskih markera. Imunohistokemijska izraženost RCCm, CD10, CD117, CK7 i Vimentina određena je semikvantitativno, subjektivno, na način da se odredi dali je pozitivitet jači ili slabiji u odnosu na pozitivnu probu. Pozitivnost uzoraka je opisivana kao negativno obojenje, ekspresija slabija od pozitivne probe, ekspresija pozitivne probe i ekspresija jača od pozitivne probe.

3.3. Statističke metode

Podatci u radu su prikazani pomoću metoda deskriptivne statistike. Tablice i grafikon su izrađeni u programu Microsoft Office Excel 2007.

4. REZULTATI

Pregledom arhive je utvrđeno da je u razdoblju od 2015. i 2016. godine dijagnosticirano 86 slučajeva tumora bubrega.

U 78 slučajeva se radilo o KBS. Najzastupljeniji je svjetlostanični KBS sa 64 (74,42 %) dijagnosticirana slučaja, dok su papilarni KBS, kromofobni KBS te bubrežni onkocitom znatno manje zastupljeni (Tablica 2.).

Tablica 2. Broj i vrsta dijagnosticiranih tumora bubrega u KBC-u Osijek
u razdoblju 2015.-2016. godine

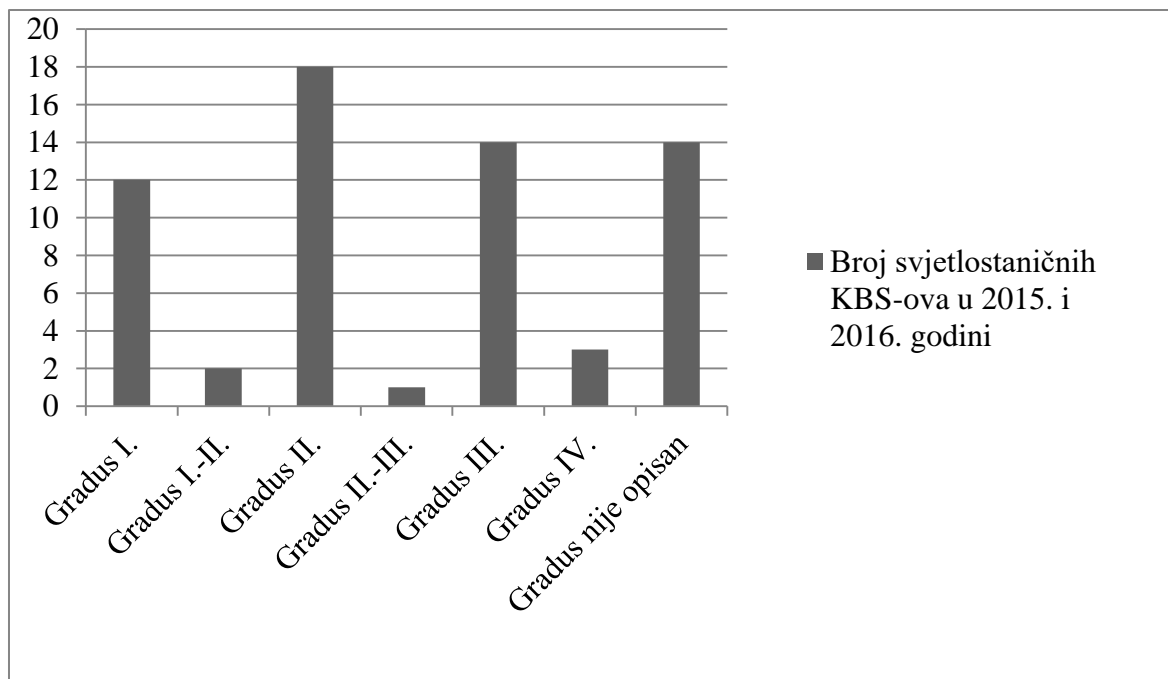
Godina	Vrsta tumora bubrega	Broj tumora bubrega(%)
2015. i 2016.	Svjetlostanični KBS	64 (74,42)
	Papilarni KBS	9 (10,46)
	Kromofobni KBS	2 (2,33)
	Bubrežni onkocitom	2 (2,33)
	Ostali tumori bubrega	9 (10,46)
Ukupno		86 (100,00)

Iz nalaza priloženih uz dijagnosticirane slučajeve svjetlostaničnog KBS-a proizlazi da je Fuhrmanov nuklearni gradus bio opisan u 54 slučaja.

Najviše je dijagnosticirano svjetlostaničnih KBS-ova gradusa II., i to 18 slučajeva, dok je gradusa I. i III. podjednako mnogo zastupljeno (Slika 1.).

Svjetlostaničnih KBS-ova kod kojih gradus nije bio naveden ima ukupno u 14 slučajeva. Najmanje je svjetlostaničnih KBS-ova s gradusom I.-II. i II.-III. (Slika 1.).

Imunohistokemijskim bojenjem je bilo obrađeno 12 (13,95 %) uzoraka tumora bubrega od dijagnosticiranih tumora bubrega u ovom razdoblju. Većina obrađenih su svjetlostanični KBS (8, 66,67 %), dok je po jedan papilarni KBS i kromofobni KBS obrađen imunohistokemijom. Oba onkocitoma koja su dijagnosticirana su i obrađena imunohidtokemijskim bojenjem.



Slika 1. Grafički prikaz raspodjele opisanih Fuhrmanovih nuklearnih gradusa među dijagnosticiranim svjetlostaničnim KBS-ovima

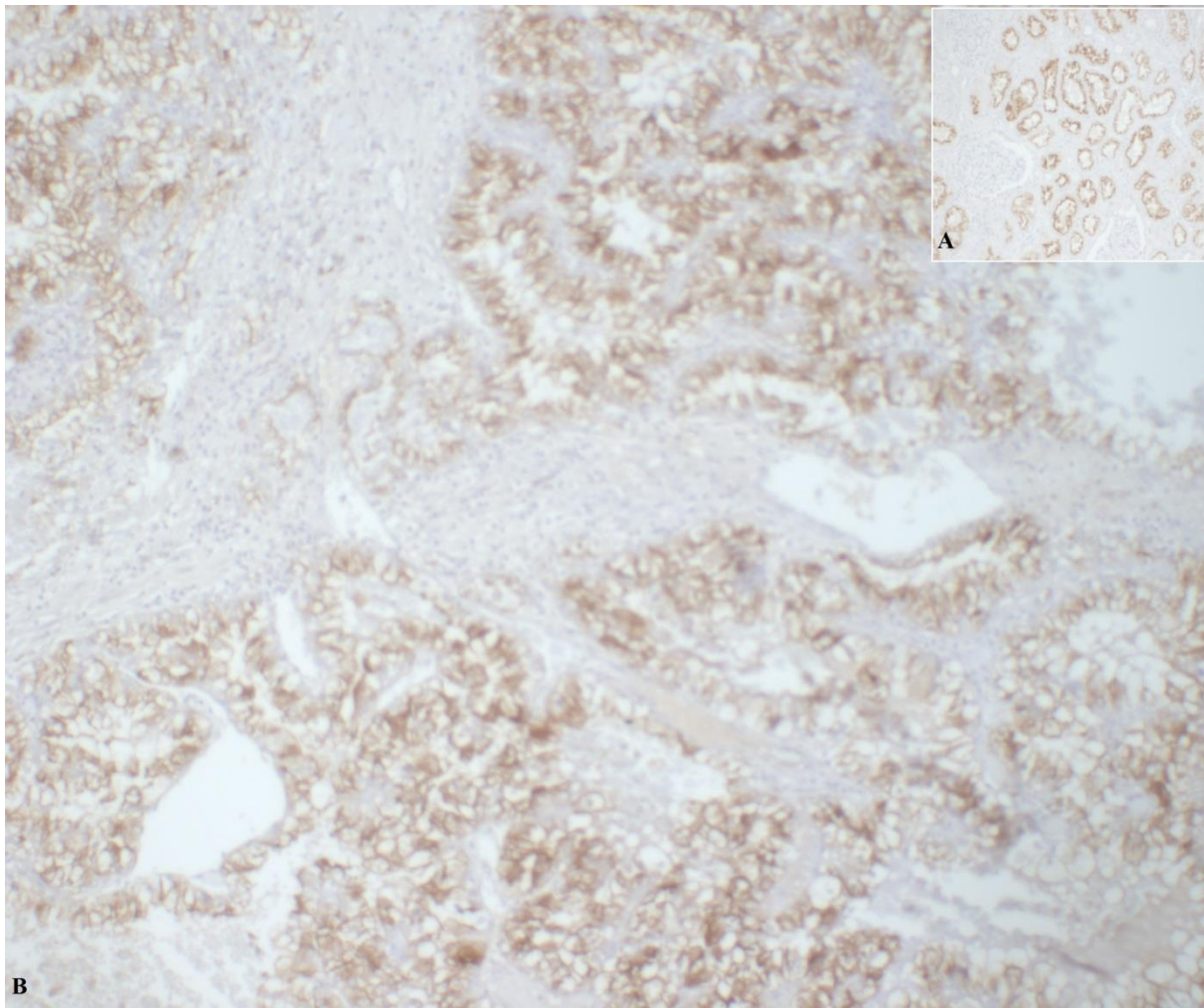
Tablica 3. Ekspresija imunohistokemijskog bojenja u odnosu na pozitivnu probu

Tumorski marker	Ekspresija imunohistokemijskog bojenja broj (%)				Ukupno
	Negativna	Slabija od pozitivne probe	Pozitivna proba	Jača od pozitivne probe	
RCCm	2 (18,18)	2 (18,18)	3 (27,27)	4 (36,36)	11 (19,64)
CD10	1(8,33)	5 (41,67)	2 (16,67)	4 (33,33)	12 (21,43)
CD117	7 (70,00)	3 (30,00)	0 (0)	0(0)	10 (17,86)
CK7	8 (66,67)	3 (25,00)	1 (8,33)	0 (0)	12 (21,43)
Vimentin	2 (18,18)	2 (18,18)	0 (0)	7 (63,64)	11 (19,64)
Ukupno	20 (35,71)	15 (26,79)	6 (10,71)	15 (26,79)	56 (100,00)

Od ukupno 56 pregledanih preparata tumora, njih čak 20 (35,71 %) je bilo negativno na određeni tumorski marker (Tablica 3.).

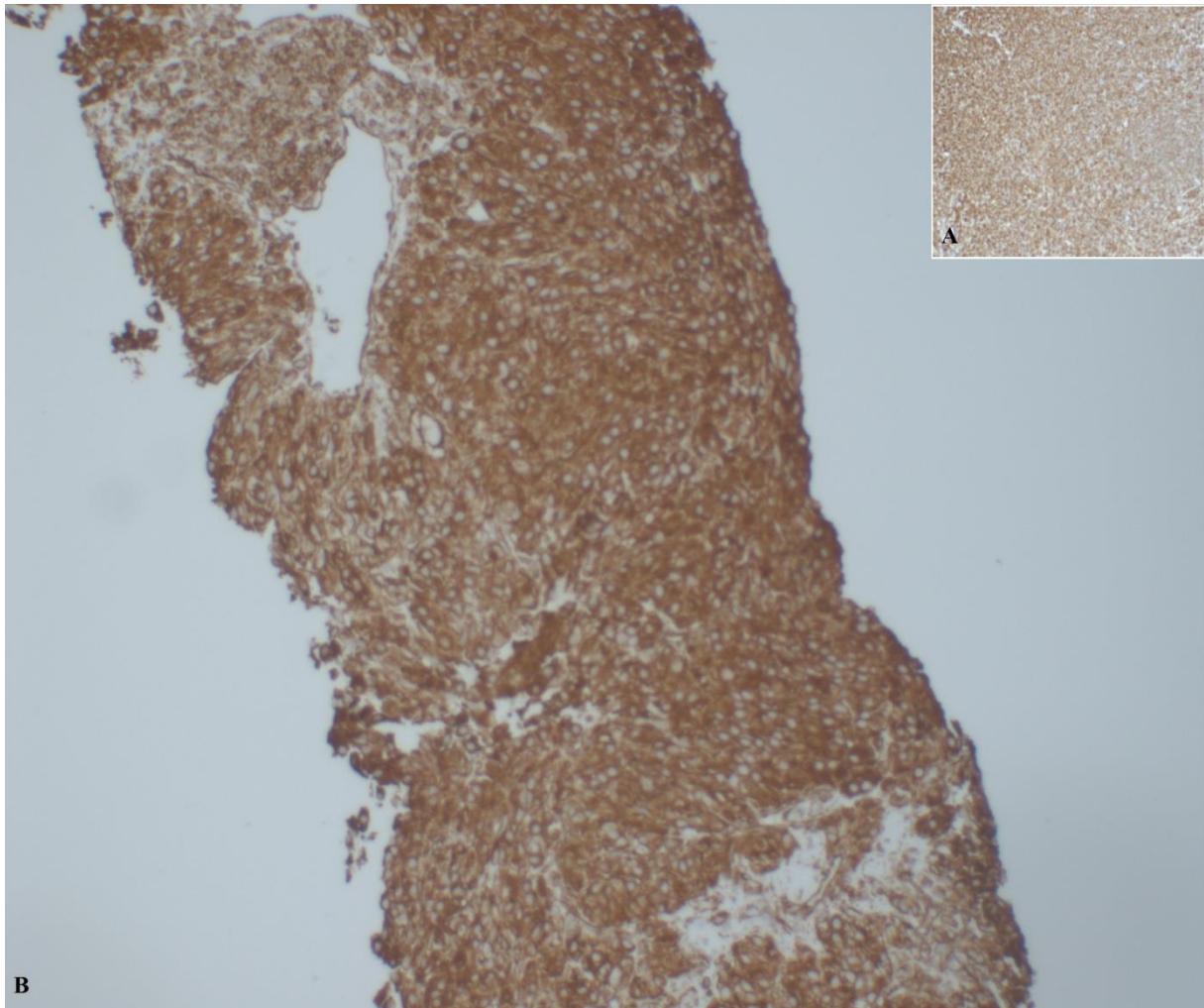
Pozitivitet tumorskih biljega je u svim slučajevima bio u skladu s dijagnostičkim kriterijima na temelju kojih je i postavljena konačna dijagnoza.

Iznimka je RCCm kod kromofobnog KBS-a koji je u ovom slučaju bio slabo i žarišno pozitivan.



Slika 2. Imunohistokemijsko bojenje protutijelom za RCCm (100x). A- pozitivna proba, B- svjetlostanični KBS (Izvor: Zavod za patologiju i sudsku medicinu KBC-a Osijek, arhivski materijal)

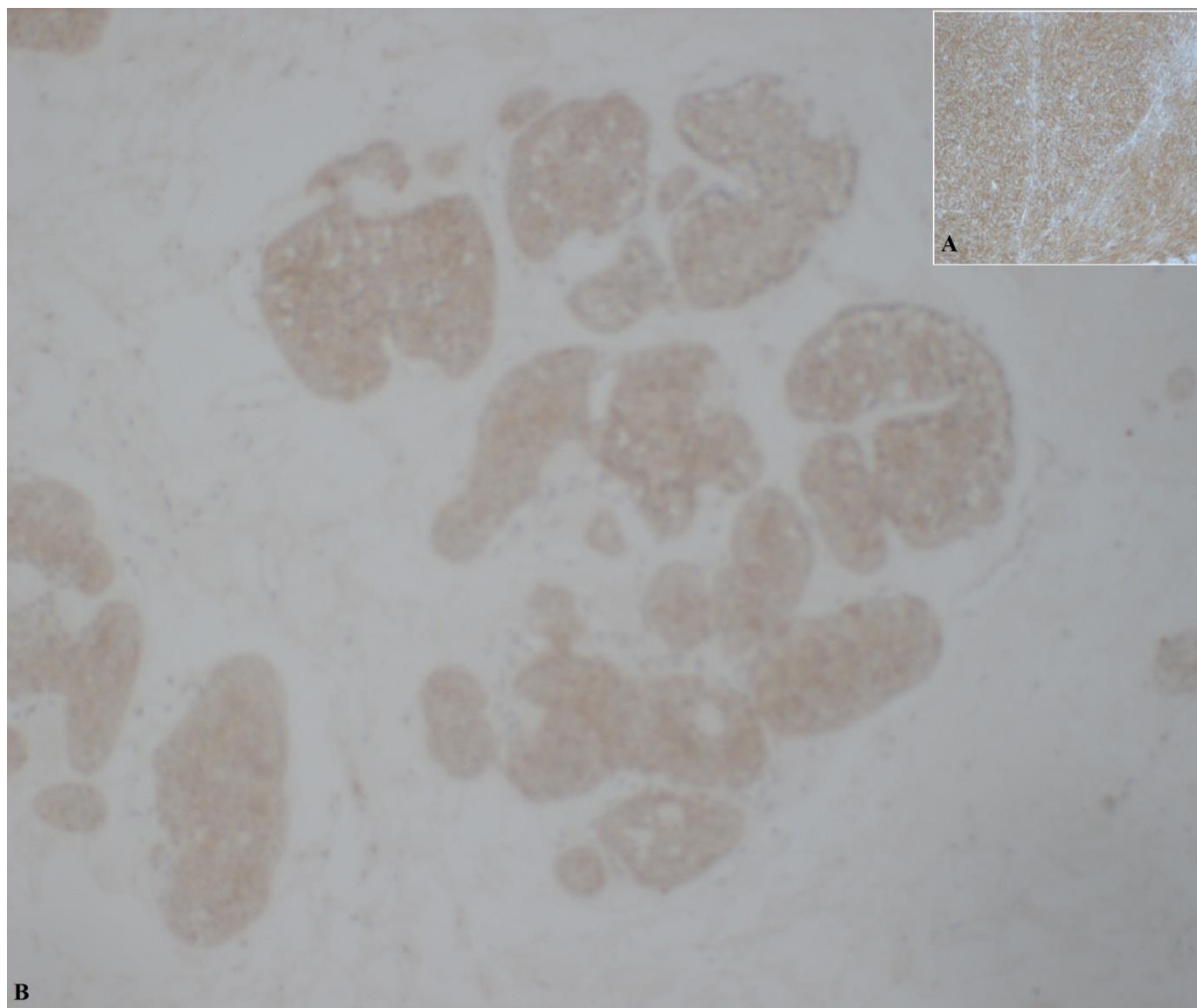
RCCm pokazuje jaku ekspresiju jer je u 7 slučajeva jednake ili jače ekspresije od pozitivne probe (Slika 2., Tablica 3.).



Slika 3. Imunohistokemijsko bojenje protutijelomza Vimentin (100x). A- pozitivna proba, B- svjetlostanični KBS (Izvor: Zavod za patologiju i sudsku medicinu KBC-a Osijek, arhivski materijal)

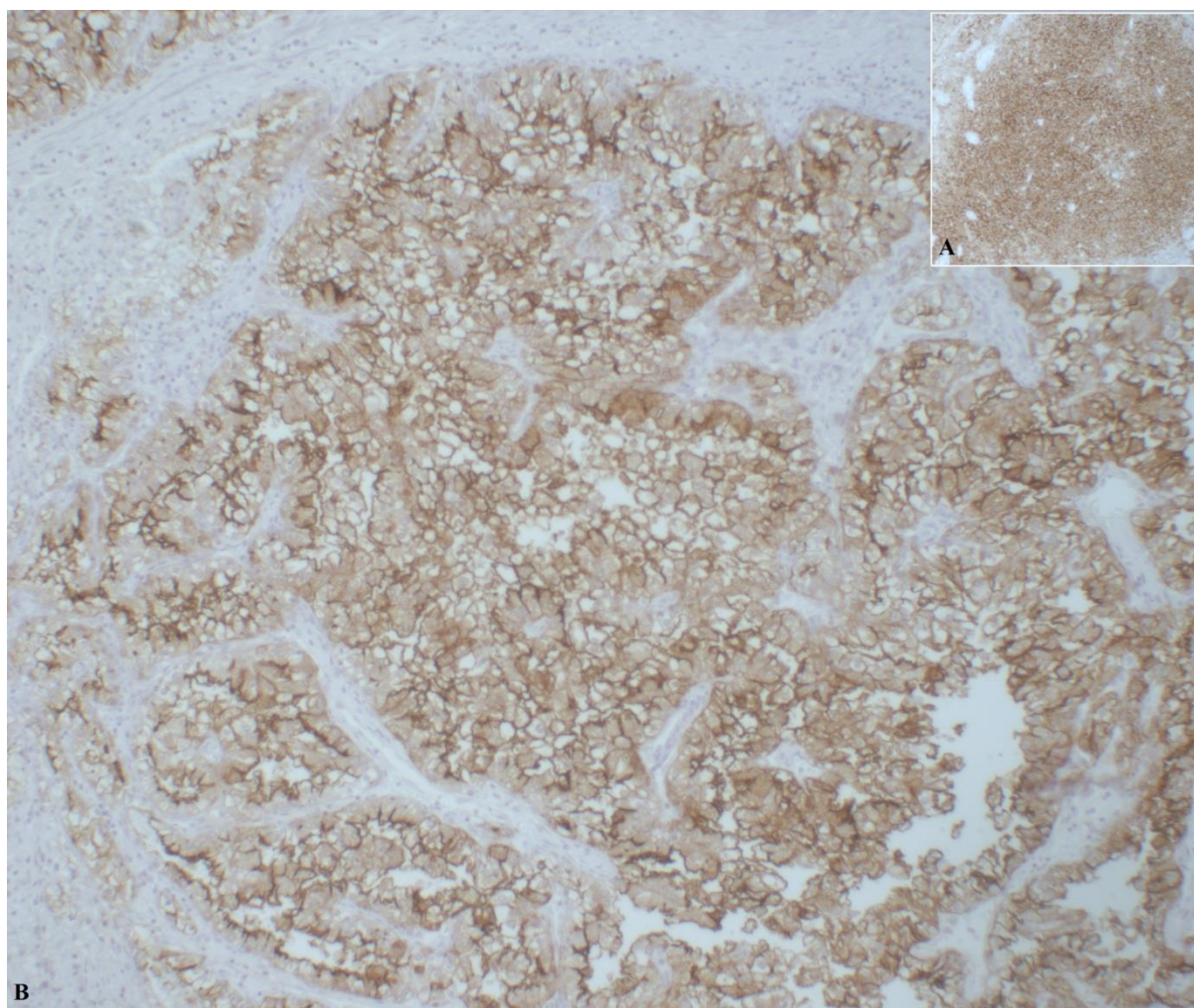
Na preparatima tkiva bubrega Vimentin je jako eksprimiran (Slika 3.). On je na 7 (63,64 %) preparata bio jače eksprimiran nego pozitivna proba s kojom je uspoređivan (Tablica 3.).

Zabilježeno je 7 (70,00 %) negativnih preparata na CD117 i 8 (66,67 %) negativnih preparata na CK7. Ekspresija ostalih preparata bojanih na CD117 je slabija od pozitivne probe (Slika 4.).



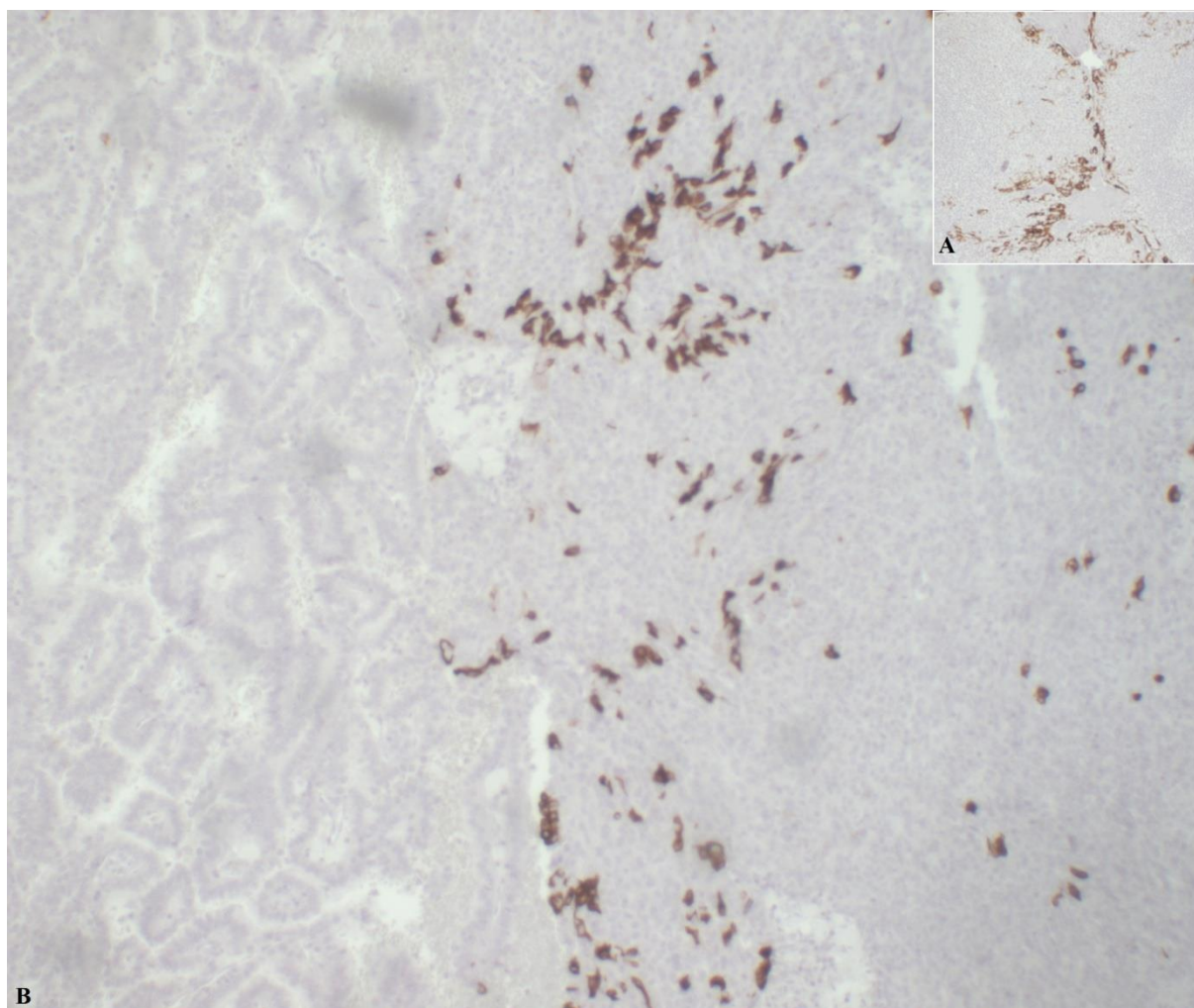
Slika 4. Imunohistokemijsko bojenje protutijelom za CD117 (100x). A- pozitivna proba, B- burežni onkocitom (Izvor: Zavod za patologiju i sudsku medicinu KBC-a Osijek, arhivski materijal)

Uočena su 2 (16,67 %) slučaja u kojima se ekspresija CD10 podudara s ekspresijom pozitivne probe te u oba slučaja je riječ o svjetlostaničnom KBS-u (Slika 5.).



Slika 5. Imunohistokemijsko bojenje protutijelom za CD10 (100x). A- pozitivna proba, B- svjetlostanični KBS (Izvor: Zavod za patologiju i sudsku medicinu KBC-a Osijek, arhivski materijal)

Ekspresija CK7 na tumorskom tkivu je u 11 (92,67 %) slučajeva bila slabija od pozitivne probe (Tablica 3., Slika 6.).



Slika 6. Imunohistokemijsko bojenje protutijelom za CK7 (100x). A- pozitivna proba, B- papilarni KBS (Izvor: Zavod za patologiju i sudsku medicinu KBC-a Osijek, arhivski materijal)

5. RASPRAVA

U provedenom istraživanju je analizirana arhiva Zavoda za patologiju i sudsku medicinu KBC-a Osijek i utvrđeni su broj i vrsta dijagnosticiranih tumora bubrega u razdoblju 2015.-2016. godine.

Literatura navodi kako 85% svih malignih tumora bubrega čine KBS-ovi, 12 % čine karcinomi uroepitela, a ostatak su vrlo rijetki maligni tumori bubrega (2). Rezultati istraživanja arhive govore kako je od svih dijagnosticiranih tumora bubrega 78 (90,70 %) KBS te se oni slažu s navodima literature. Najzastupljeniji je svjetlostanični KBS sa 64 dijagnosticirana slučaja, zatim slijede kromofobni KBS i bubrežni onkocitom sa po 2 slučaja, dok je ostalih malignih tumora bubrega 9. Ostali tumori predstavljaju tumore uroepitela i benigne tumore bubrega, međutim dijagnosticiran je i jedan slučaj novog podtipa KBS-a, multilokularne cistične neoplazije. Također, u literaturi se ističe kako svjetlostanični KBS, kromofobni KBS i bubrežni onkocitom predstavljaju više od 90% svih KBS-ova (9). Ako zbrojno gledamo, uočiti ćemo da ova tri KBS tipa u zadanom dvogodišnjem razdoblju čine čak 96,15 % dijagnosticiranih KBS-ova što prati dokazane podatke.

2016. godine SZO je provela reviziju klasifikacije tumora bubrega iz 2004. godine (5). Tako od sada multilokularna cistična bubrežna neoplazija više nije podtip svjetlostaničnog KBS-a, nego je zasebni entitet unutar KBS klasifikacije i naziva se multilokularnom cističnom bubrežnom neoplazijom niskog malignog potencijala. Ova vrlo rijetka bubrežna neoplazija čini 1-2 % svih malignih tumora bubrega (23). Zabilježen je jedan slučaj multilokularne cistične neoplazije koji je dijagnosticiran 2015. godine.

Kromofobni KBS je treći podtip KBS-a po zastupljenosti (24). S druge strane, onkocitom je obično benigni tumor bubrega koji može koegzistirati s KBS-om. Zajednički su im epidemiološki podatci koji govore kako kod odraslih svaki čini 4-7 % svih KBS-ova (25, 26). Ova vrsta podudaranja je primijećena i kod obrađenih tumora bubrega. Zabilježena su 2 (2,56 %) slučaja kromofobnog KBS-a te 2 (2,56 %) slučaja bubrežnog onkocitoma što je nešto manje nego u epidemiološkim podacima. Papilarni KBS čini 10-20 % svih KBS-ova (27). Analizirani podatci podupiru tu tvrdnju jer od svih dijagnosticiranih KBS-ova, na papilarni otpada 11,54 % .

Uvidom u medicinsku dokumentaciju utvrđena je opisanost Fuhrmanovog nuklearnog gradusa kod dijagnosticiranih svjetlostaničnih KBS-ova. Od ukupno 64 dijagnosticirana

svjetlostanična KBS-a, nuklearni gradus je bio opisan kod 50 slučajeva, dok kod ostalih nije. 18 slučajeva svjetlostaničnog KBS-a je dijagnosticirano kao II. gradus i time je ovaj stupanj diferenciranosti jezgre najzastupljeniji. Gradusa I. i III. je dijagnosticirano podjednako, dok je najmanje prijelaznih gradusa. II.-III. gradus je dijagnosticiran samo u jednom slučaju, dok je I.-II. dijagnosticiran u dvama slučajevima svjetlostaničnog KBS-a. Također, jedan svjetlostanični KBS III. gradusa je bio udružen s najčešćim benignim tumorom bubrega, angiomiolipomom.

Iako su studije koje proučavaju zastupljenost imunohistokemije kao dijagnostičkog alata rijetke, nekoliko je autora recenziralo dijagnostičku iskoristivost imunohistokemije u kirurškoj patologiji (28). Histološki pregled tkiva je temelj patologije, međutim imunohistokemija je korisna i potrebna komponenta dijagnostike neoplazmi. Automatizacijom je imunohistokemijski postupak standardiziran, a okviri upotrebe metode su prošireni. Pregledom arhiviranih uzoraka je utvrđeno sljedeće: samo je 12 (13,95 %) slučajeva tumora bubrega obrađeno imunohistokemijskim bojenjem. Činjenica je da se dijagnoza KBS-a u većini slučajeva postavi na temelju histološkog preparata koji je obojan HE ili dodatnim histokemijskim metodama. Ovo govori da imunohistokemija u rutinskoj dijagnostici tumora bubrega još uvijek nije metoda prvog izbora, nego diferencijalno dijagnostički alat.

Uzorci tumora bubrega su prethodno bili obojani imunohistokemijskim bojenjem na markere: RCCm, CD10, CD117, CK7 i Vimentin. Pregledano je ukupno 56 preparata. Markerom CD117 nisu bila obojana 2 uzorka, a Vimentinom i RCCm po jedan jer je smatrano da oni neće biti korisni u diferencijalnoj dijagnostici dotičnog karcinoma bubrega. Ekspresija bojenja je opisivana u odnosu na ekspresiju pozitivne probe. Sveukupno je 20 preparata bilo negativno obojano, dok su ostali pokazivali određen nivo ekspresije bojenja.

U imunohistokemijskom profilu svjetlostaničnog KBS-a stoji kako on izražava RCCm i CD10 (18). RCCm najbolju ekspresiju pokazuje kod svjetlostaničnog KBS-a gdje je uglavnom jače eksprimiran ili na razini ekspresije pozitivne probe. Samo u jednom slučaju svjetlostaničnog KBS-a on je slabije eksprimiran. S druge strane, u oba slučaja bubrežnog onkocitoma on je negativan kao što opisuje literatura, a žarišno je pozitivan kod jedinog slučaja papilarnog KBS-a (18). Samo jedan slučaj kromofobnog KBS-a je imunohistokemijski obrađen gdje je RCCm bio slabo pozitivan i žarišno izražen. Prema jednoj literaturi RCCm bi kod kromofobnog KBS-a trebao biti negativan, iako se opisuje da je njegova ekspresija dosta varijabilna (10, 18). Jedna studija predlaže kako bi se CD117 trebao koristiti samo za određivanje podtipa svjetlostaničnog KBS-a, a ne kao marker prvog izbora (29). On je u svim slučajevima svjetlostaničnih KBS-ova bio negativan, dok je u dvama slučajevima bubrežnog

onkocitoma i jednom kromofobnom KBS-u bio pozitivan, ali slabije ekspresije od pozitivne probe.

CK7 je marker koji se koristi za diferencijalnu dijagnostiku bubrežnog onkocitoma od kromofobnog KBS-a. Onkocitom je negativan na CK7, dok je kromofobni KBS pozitivan (18). CK7 je kod slučaja kromofobnog KBS-a slabije eksprimiran u odnosu na pozitivnu probu. Međutim, u jednom slučaju bubrežnog onkocitoma on je eksprimiran kao i pozitivna proba, ali je pozitivitet oskudan i žarišno lokaliziran. Vimentin kod svjetlostaničnog KBS-a treba biti pozitivan (18). Na preparatima je on u 7 slučajeva pokazivao ekspresiju koja je bila jača od pozitivne probe, dok je u jednom slučaju ekspresija bila ekvivalentna pozitivnoj probi.

6. ZAKLJUČCI

Na temelju provedenog istraživanja i dobivenih rezultata mogu se izvesti sljedeći zaključci:

- u razdoblju od 2015. i 2016. godine od svih dijagnosticiranih tumora bubrega očekivano je najzastupljeniji svjetlostanični KBS;
- u nalazima je najopisivaniji svjetlostanični KBS II. gradusa;
- najmanje je dijagnosticirano kromofobnih KBS-ova i bubrežnih onkocitoma;
- imunohistokemijskim metodama je obrađeno samo 12 slučajeva karcinoma bubrega, što govori da imunohistokemijske metode nisu prvi izbor kada govorimo o dijagnostici i diferencijalnoj dijagnostici tumora bubrega;
- tumorski markeri Vimentin i RCCm pokazuju ekspresiju koja je uglavnom jednaka ili jača od ekspresije pozitivne probe, dok su CD117 i CK7 u većini slučajeva bili negativni ili slabije ekspresije od pozitivne probe, a CD10 je na najmanje preparata bio negativan.

7. SAŽETAK

Cilj istraživanja: Ciljevi rada su bili prikazati rutinska imunohistokemijska bojenja koja se koriste u dijagnostici tumora bubrega, njihovu ekspresiju usporediti s pozitivnom probom te utvrditi broj i vrstu dijagnosticiranih tumora bubrega u 2015. i 2016. godini.

Materijali i metode: Materijale čine arhivski uzorci tumora bubrega. Svi su pregledani u medicinskoj dokumentaciji, a oni na kojima je provedeno imunohistokemijsko bojenje su analizirani. Mikroskopirani uzorci su prethodno obrađeni standardnim histokemijskim postupkom, bojani HE i obrađeni indirektnom imunohistokemijskom procedurom s protutijelima za RCCm, CD10, CD117, CK7, Vimentin. Ekspresija imunohistokemijskog bojenja je opisana u odnosu na pozitivnu probu.

Rezultati : U ovom dvogodišnjem razdoblju dijagnosticirano je 86 slučajeva tumora bubrega od kojih njih 64 (74,42 %) pripada tipu svjetlostaničnog KBS-a. U dokumentaciji je opisano 18 svjetlostaničnih KBS-ova II. gradusa, a kod 14 slučajeva svjetlostaničnih KBS-ova gradus nije bio opisan. Imunohistokemijskim bojenjem je obrađeno samo 12 (13,95 %) slučajeva tumora bubrega. Vimentin je na najviše preparata bio jače eksprimiran od pozitivne probe (63,64 %), dok je CD117 u čak 7 (70,00 %) slučajeva bio negativan. Jednaka eksprimiranost tumorskog markera i pozitivne probe je zabilježena u samo 6 (10,71 %) slučajeva.

Zaključak: Može se zaključiti da je svjetlostanični KBS najdijagnosticiraniji KBS u 2015. i 2016. godini. Ostali tipovi tumora bubrega kao što je papilarni KBS, kromofobni KBS i bubrežni onkocitom su značajno manje zastupljeni. Također, evidentno je da se imunohistokemijsko bojenje ne provodi često u dijagnostici tumora bubrega. U slučajevima kada je imunohistokemija provedena, ekspresija tumorskih markera je bila varijabilna.

Ključne riječi: karcinom bubrežnih stanica; imunohistokemija; tumorski markeri; RCCm

8. SUMMARY

IMMUNOHISTOCHEMICAL METHODS IN THE DIAGNOSIS OF RENAL TUMORS

Research goal: The goals were to present routine immunohistochemical staining which is used in kidney tumour diagnostics, but also to compare its expression with positive control and to determine the number and type of kidney tumours diagnosed in 2015 and 2016.

Materials and methods: The materials consisted of archived samples of tumours. They were all examined in the medical documentation, and those which were used in immunohistochemical staining were completely analysed. Microscopical samples had been previously processed by standard histochemical procedure, stained with HE and antibodies for RCCm, CD10, CD117, CK7, Vimentin. Expression of immunohistochemical staining was described in comparison to positive control.

Results: In the period of two years, 86 cases of kidney tumour were diagnosed. 64 of them (74.42%) belonged to specific type of tumours called clear cell RCC. In the documentation, only 18 cases of grade II clear cell RCC were described, while 14 cases were not described. Only 12 cases were processed by immunohistochemical staining. Vimentin was in the highest number of samples more expressed than positive control, while CD117 was shown as negative in 7 cases (70.00%). Equal expression of tumour markers and positive control was recorded only in 6 cases (10.71%).

Conclusion: It can be concluded that clear cell RCC was the most diagnosed tumour in 2015 and 2016. Other types of kidney tumours, such as papillary RCC, chromophobe RCC and renal oncocytoma were less represented than clear cell RCC. In addition, it is evident that immunohistochemical staining is not present enough in kidney tumour diagnostics. In cases where immunohistochemistry was carried out, expression of tumour markers was variable.

Key words: renal cell carcinoma; immunohistochemistry; tumour markers; RCCm

9. LITERATURA

1. Prasad SR, Surabhi VR, Menias CO, Raut AA, Chintapalli KN. Benign Renal Neoplasms in Adults: Cross-Sectional Imaging Findings. *AJR Am J Roentgenol.* 2008;190:158-164.
2. Bostwick D, Cheng L. *Urologic Surgical Pathology.* Mosby Elsevier, 2008;82-93.
3. Damjanov I, Jukić S, Nola M. *Patologija.* 4. izd. Zagreb: Medicinska naklada; 2014. 563-564.
4. Samaratunga H, Gianduzzo T, Delahunt, B. Staging, grading and classification of renal cell neoplasia. *J Kidney CancerVHL.* 2014;1:26-39.
5. Moch H, Cubilla AL, Humphrey PA, Reuter VE, Ulbright TM. The 2016 WHO Classification of Tumours of the Urinary System and Male Genital Organs—Part A: Renal, Penile, and Testicular Tumours. *Eur Urol.* 2016;70:93-105.
6. Hrvatsko onkološko društvo. Kliničke upute za dijagnozu, liječenje i praćenje bolesnika oboljelih od raka bubrega. Dostupno na adresi: http://hrvatsko-onkolosko-drustvo.com/uploads/pdf/Rak_bubrega_smjernice.pdf Datum pristupa: 5.7.2017.
7. Rini BI, Campbell SC, Escudier B. Renal cell carcinoma. *Lancet.* 2009;373:1119-1132.
8. Ianhez LE, Lucon M, Nahas WC et al. Renal cell carcinoma in renal transplant patients. *Urology.* 2007;69:462-64.
9. Lopez-Beltran A, Carrasco JC, Cheng L, et al. 2009 update on the classification of renal epithelial tumors in adults. *Int J Urol.* 2009;6:432–43.
10. Dabbs DJ. *Diagnostic Immunohistochemistry : theranostic and genomic applications.* 3rd ed. Philadelphia: Churchill Livingstone Elsevier; 2010.
11. Medicinski fakultet u Splitu. Immunoblot (detekcija proteina antitijelima). Dostupno na adresi: <http://neuron.mefst.hr/docs/katedre/imunologija/2015-16/Farmacija/Imunologija%20i%20cjepiva/Vj3.pdf> Datum pristupa: 4.7.2017.
12. Medicinski fakultet u Splitu. Imunohistokemija u istraživanju novotvorina. Dostupno na adresi : http://neuron.mefst.hr/docs/graduate%20school/novotvorine/popis_predmeta/IHK_metode/Imunohistokemija.pdf Datum pristupa: 5.7.2017.
13. Medicinski fakultet u Rijeci. Imunohistokemija i IN SITU hibridizacija Dostupno na adresi: http://www.medri.uniri.hr/files/NASTAVA/PATOLOGIJA/NASTAVNO_GRADIVO/IMUNOHISTOKEMIJA_I_IN_SITU_HIBRIDIZACIJA.pdf Datum pristupa: 8.7.2017.

14. Agilent. Education Guide Special Stains and H & E Second Edition. Dostupno na adresi: https://www.agilent.com/cs/library/technicaloverviews/public/08066_special_stains_eduguide.pdf Datum pristupa: 10.8.2017.
15. Thermo Fisher Scientific. Antigen or Epitope Retrieval Methods for IHC. Dostupno na adresi: <https://www.thermofisher.com/us/en/home/life-science/protein-biology/protein-biology-learning-center/protein-biology-resource-library/pierce-protein-methods/paraffin-removal-antigen-retrieval.html> Datum pristupa: 10.8.2017.
16. IHCWORLD. Overview of Heat-Induced Epitope Retrieval (HIER) Techniques and Devices. Dostupno na adresi: http://www.ihcworld.com/_protocols/epitope_retrieval/overview.htm Datum pristupa: 12.8.2017.
17. Abcam. Immunohistochemistry Application Guide. Dostupno na adresi: <http://docs.abcam.com/pdf/kits/immunohistochemistry-ihc-application-guide.pdf> Datum pristupa: 12.8.2017.
18. Ozcan A. Immunoprofiles of Adult Renal Epithelial Tumors: Immunohistochemistry Is Still Essential for Diagnosis of Renal Tumors (A Comprehensive Update). *J Interdiscipl Histopathol.* 2015;3:81-101.
19. Sakura. Tissue-Tek Prisma & Glas g2 Automated Slide Stainer & Coverslipper. Dostupno na adresi: <http://www.sakura.eu/Our-products/item/9/Staining-coverslipping/135/Tissue-Tek-Prisma-Glas-ig2iAutomated-Slide-Stainer-Coverslipper> Datum pristupa: 18.8.2017.
20. Ventana. CONFIRM anti-Cytokeratin 7 (SP52) Rabbit Monoclonal Primary Antibody Dostupno na adresi: <http://www.ventana.com/product/71?type=66> Datum pristupa: 18.8.2017.
21. Roche Tissue Diagnostics Featuring the VENTANA Total Solution. Product Catalog 2017. Dostupno na adresi: https://usdiagnostics.roche.com/en/document/PP-US-09353_RTD2017Catalog.pdf Datum pristupa: 20.8.2017.
22. Ventana. UltraView Universal DAB Detection Kit. Dostupno na adresi: <http://www.ventana.com/product/1414?type=1791> Datum pristupa: 20.8.2017.
23. Wahal SP, Mardi K. Multilocular Cystic Renal Cell Carcinoma: A Rare Entity with Review of Literature. *J Lab Physician.* 2014;6:50-52.
24. Daga D, Dana R, Kothari N. Chromophobe renal cell carcinoma with sarcomatoid changes: case report and review of literature. *Cent European J Urol.* 2014;67:31-34.

- 25.** Pathology Outlines. Oncocytoma. Dostupno na adresi:
<http://www.pathologyoutlines.com/topic/kidneytumoroncocytoma.html> Datum pristupa:
21.8.2017.
- 26.** Pathology Outlines. Chromophobe type, renal cell carcinoma. Dostupno na adresi:
<http://www.pathologyoutlines.com/topic/kidneytumormalignanttrccchromo.html> Datum
pristupa: 21.8.2017.
- 27.** Courthod G, Tucci M, Maio M, Scagliotti GV. Papillary renal cell carcinoma: A review of
the current therapeutic landscape. *Crit Rev Oncol Hematol.* 2015; 96:100–112.
- 28.** Duraiyan J, Govindarajan R, Kaliyappan K, Palanisamy M. Applications of
immunohistochemistry. *J Pharm Bioallied Sci.* 2012;4:307-309.
- 29.** Namnak S, Kittikowit W, Wongphoom J. The role of Immunohistochemistry in diagnosis
of renal cell carcinoma subtypes. *Asian J Urol Pathol.* 2013;1,9-16.

10. ŽIVOTOPIS

OSOBNI PODATCI

Ime i prezime: Magdalena Galinec

Datum i mjesto rođenja: 15.siječnja 1995., Osijek

Adresa stanovanja: Kralja Tomislava 32, 31 222, Bizovac

E-mail: magdalena.galinec@gmail.com

OBRAZOVANJE

2003. - 2010. - Osnovna škola Bratoljuba Klaića, Bizovac

2010. - 2014. - III. Gimnazija, Osijek

2014. - 2017. - Medicinski fakultet Osijek, preddiplomski sveučilišni studij medicinsko laboratorijske dijagnostike