

Određivanje fenotipa raka dojke imunohistokemijskim bojanjem.

Jelenić, Jelena

Undergraduate thesis / Završni rad

2017

Degree Grantor / Ustanova koja je dodijelila akademski / stručni stupanj: **Josip Juraj Strossmayer University of Osijek, Faculty of Medicine / Sveučilište Josipa Jurja Strossmayera u Osijeku, Medicinski fakultet**

Permanent link / Trajna poveznica: <https://urn.nsk.hr/urn:nbn:hr:152:587177>

Rights / Prava: [In copyright](#)/[Zaštićeno autorskim pravom.](#)

Download date / Datum preuzimanja: **2024-07-22**



Repository / Repozitorij:

[Repository of the Faculty of Medicine Osijek](#)



SVEUČILIŠTE JOSIPA JURJA STROSSMAYERA U OSIJEKU

MEDICINSKI FAKULTET OSIJEK

**Preddiplomski sveučilišni studij Medicinsko laboratorijske
dijagnostike**

Jelena Jelenić

**ODREĐIVANJE FENOTIPA RAKA
DOJKE IMUNOHISTOKEMIJSKIM
BOJENJEM**

Završni rad

Osijek, 2017.

SVEUČILIŠTE JOSIPA JURJA STROSSMAYERA U OSIJEKU

MEDICINSKI FAKULTET OSIJEK

**Preddiplomski sveučilišni studij Medicinsko laboratorijske
dijagnostike**

Jelena Jelenić

**ODREĐIVANJE FENOTIPA RAKA
DOJKE IMUNOHISTOKEMIJSKIM
BOJENJEM**

Završni rad

Osijek, 2017.

Rad je ostvaren u Kliničkom zavodu za patologiju i sudsku medicinu KBC-a Osijek

Mentor rada: doc. dr. sc. Ksenija Marjanović

Rad ima 26 listova, 9 tablica i 8 slika.

ZAHVALA

Zahvaljujem mentorici doc. dr. sc. Kseniji Marjanović na motivaciji, trudu i strpljenju pri izradi završnoga rada.

Sadržaj:

1. UVOD	1
1.1. Klasifikacija karcinoma dojke.....	1
1.2. Klasifikacija karcinoma dojke na osnovu imunohistokemijske obrade tumorskoga tkiva .	2
1.3. Receptorski status karcinoma dojke	3
1.3.1. Određivanje ER i PgR receptora	4
1.3.2. Proliferacijski indeks.....	5
1.3.3. Ekspresija onkogeno HER-2/neu	5
2. CILJ	7
3. MATERIJAL I METODE.....	8
3.1. Ustroj studije.....	8
3.2. Ispitanici	8
3.3. Metode	8
3.3.1. Bojenje preparata hematoksilin – eozin tehnikom	9
3.3.2. Imunohistokemijsko bojanje uzoraka tumorskoga tkiva.....	9
3.4. Statističke metode	11
4. REZULTATI.....	12
5. RASPRAVA.....	17
6. ZAKLJUČAK	19
7. SAŽETAK.....	20
8. SUMMARY	21
9. LITETATURA	22
10. ŽIVOTOPIS	26

1. UVOD

Karcinom dojke jedan je od najčešćih zloćudnih tumora žena kako u svijetu tako i u nas, i predstavlja važan javno zdravstveni problem. Jedan je od vodećih uzroka smrti od malignih bolesti u ženskoj populaciji (1, 2). Iako je postignut napredak u ranome otkrivanju karcinoma dojke te unatoč novijim mogućnostima u terapiji, prema podacima Registra za rak Hrvatske, godišnje u Hrvatskoj od karcinoma dojke obolijeva oko 2 300 žena, što ga čini najčešćim uzrokom smrti žena u Hrvatskoj (3).

1.1. Klasifikacija karcinoma dojke

Postoje brojne klasifikacije zloćudnih tumora dojke. Pojedine klasifikacije odnose se na histopatološki izgled i karakteristike tumora (histopatološka), dok druge uzimaju u obzir kliničke parametre u stupnju širenja bolesti (TNM). Klasifikacija raka dojke obično se temelji na histološkome izgledu tumorskoga tkiva, a potpuna klasifikacija karcinoma dojke obuhvaća histološki tip i gradus, proširenost bolesti – stadij (TNM), receptorski status te prisutnost ili odsutnost gena utvrđenih DNA testiranjem.

Iako postoje brojne klasifikacije karcinoma dojke s obzirom na histološki izgled, jedna je od najčešće upotrebljivanih klasifikacija Svjetske zdravstvene organizacije (WHO) iz 2012. godine (4,5) koja uključuje: neinvazivne karcinome (intraduktalni karcinom, intraduktalni papilarni karcinom, in situ lobularni karcinom) i invazivne karcinome (invazivni duktalni karcinom bez posebnih osobitosti (NOS), invazivni lobularni karcinom, medularni karcinom s limfoidnom stromom, mucinozni – koloidni karcinom, Pagetova bolest, tubularni i/ili kribriiformni karcinom, adenoid cistični karcinom, invazivni komedo karcinom, apokrini karcinom, invazivni papilarni karcinom).

Histološko stupnjevanje prema Nottinghamskoj (poznata i kao Elston-Ellis) modifikaciji Scarff-Bloom-Richardson sustava ocjenjivanja određuje zrelost karcinoma dojke zbrajanjem bodova za formiranje žlijezda (1 bod: > 75 %; 2 boda: 10 % do 75 %; 3 boda: < 10 % tumora ima tubule), pleomorfizam jezgara (1 bod: blaga polimorfija; 2 boda: umjerena polimorfija; 3 boda: izrazita polimorfija) i broj mitozna na 10 vidnih polja velikoga uvećanja s objektivom 40X (1 bod: < 9 mitozna; 2 boda: 10 – 19 mitozna; 3 boda: > 20 mitozna) (6).

Zbroj bodova svrstava karcinome dojke u tri stupnja malignosti (7, 8):

- stupanj (gradus) I (3-5 bodova, dobro diferencirani);
- stupanj II (6-7 bodova, srednje diferencirani);
- stupanj III (8-9 bodova, slabo diferencirani).

1.2. Klasifikacija karcinoma dojke na osnovu imunohistokemijske obrade tumorskoga tkiva

Rak dojke obuhvaća heterogenu grupu tumora koji se razlikuju u morfologiji, kliničkoj prezentaciji i ponašanju, a zahtijevaju i različito liječenje (9, 10, 11). Zbog toga su Perou i sur. 2000. godine predložili podjelu invazivnoga raka dojke na skupine koje, na temelju genetskoga profila, pokazuju različito biološko i kliničko ponašanje. Invazivne su karcinome dojke podijelili u nekoliko skupina - estrogen receptor pozitivni (luminalni A i luminalni B) i estrogen receptor negativni (neluminalni) podtip, s daljnjim svrstavanjem estrogen receptor negativnih tumora u HER2 pozitivni i basal-like podtip (12).

Iako je genetsko profiliranje vjerojatno najtočniji način utvrđivanja značajki karcinoma dojke, većinom je nedostupno i, za većinu, preskupo u rutinskoj primjeni. Nielsen i sur. (2004) i Livasy i sur. (2006) predložili su kombinirane analize, genetsko profiliranje i imunohistokemijsku (IHK) obradu tumorskoga tkiva za dokazivanje estrogenskih i progesteronskih hormonskih receptora, kao i za ekspresiju HER2 receptora (13, 14). Cheang i suradnici (2009) predložili su pojednostavljenu klasifikaciju na osnovu IHK obrade tumorskoga tkiva određivanjem estrogenskih i progesteronskih hormonskih receptora, HER2 receptora i Ki67 proliferacijskoga indeksa (15).

Jedan od najutjecajnijih stručnih i znanstvenih skupova vezanih uz područje karcinoma dojke jest St. Gallen konsenzus. Isti donosi novu podjelu karcinoma dojke temeljenu na molekularnoj analizi s obzirom na profil ekspresije određenih gena (16, 17). Na 12. St. Gallenskoj međunarodnoj konferenciji 2011. godine (a s manjim izmjenama potvrđenom i na konferencijama 2013. i 2015. godine), tim je stručnjaka, umjesto genetskoga profiliranja, predložio novi, praktičniji pristup ovoj podjeli koji se temelji na kliničko patološkim kriterijima – imunohistokemijskoj obradi tumorskoga tkiva kojim se dokazuje prisustvo receptora za estrogenske i progesteronske hormone kao i ekspresija HER2 receptora te određivanje Ki67 indeksa, markera stanične proliferacije za određivanje tumorskih podtipova (18, 19, 20) (tablica 1.1.).

Tablica 1.1. St. Gallenska (molekularno bazirana) klasifikacija karcinoma dojke.

	ER i/ili/ PR	HER	Ki67
LUMINAL A	pozitivni ≥ 20 %	negativni	< 20 %
LUMINAL B HER2 NEG	pozitivni	negativni	≥ 20 %
LUMINAL B HER2 POZ	pozitivni	pozitivan	bilo koji
HER 2 POZITIVNI	negativni	pozitivan	bilo koji
TROSTRUKO NEGATIVNI / BASAL LIKE	negativni	negativni	bilo koji

Luminal A karcinomi čine oko 40 % svih karcinoma dojke i prognostički su najpovoljniji. Većinom su dobro do srednje diferencirani i pokazuju sporiji rast. Obilježeni su visokom ekspresijom ER skupine gena te niskom ekspresijom gena HER2 skupine i skupine povezane s proliferacijom (21). Luminal B najheterogenija su skupina; čine oko 20 % tumora dojke s nešto nižom ekspresijom ER skupine gena, varijabilnom ekspresijom HER2 skupine i višom ekspresijom proliferacijske skupine. Ovi se tumori javljaju nešto češće u mlađih žena i imaju lošiju prognozu od onih u luminalnoj A skupini (22). HER2 podtip obuhvaća oko 10 % do 15 % karcinoma dojke. Većinom su slabije diferencirani, povezani s lošijom prognozom i većinom se javljaju u mlađoj životnoj dobi no u Luminal A i u Luminal B skupini. U ovoj skupini, karakteristična je visoka ekspresija HER2 i proliferacijske skupine gena te niska ekspresija luminalne i bazalne skupine. Trostruko negativni podtip obuhvaća oko 15-20 % karcinoma dojke. Većina se javlja u mlađih žena i slabije je diferencirana s agresivnijim tijekom bolesti i slabijom prognozom. Trostruko negativni podtip povezan je s ekspresijom gena bazalnih epitelnih stanica normalnoga tkiva dojke zbog čega se u pojedinim nomenklaturama naziva i „basal like“. U ovoj je podskupini, ekspresija luminalne i HER2 skupine gena niska (21).

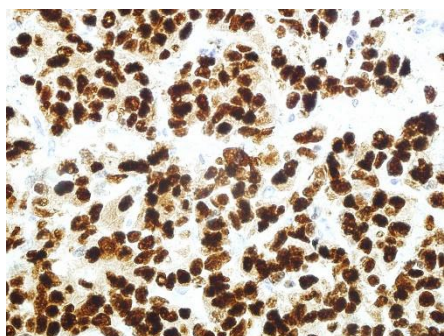
1.3. Receptorski status karcinoma dojke

Receptorski status karcinoma dojke određuje se imunohistokemijski (IHC), bojanjem stanica na temelju prisutnosti estrogenskih receptora (ER), progesteronskih receptora (PgR) i HER2 receptora. Oni se rutinski određuju u karcinomima dojke posljednjih tridesetak godina. Receptorski je status važan u procjeni svih invazivnih karcinoma dojke jer se koristi za određivanje hormonske terapije kao i primjene antitijela na HER2 molekule (23, 24).

Imunohistokemija je markiranje lokalizacije specifičnih antigena u tkivu pomoću ciljno usmjerenih protutijela koristeći osnovni princip u imunologiji da se određeno protutijelo veže i prepoznaje samo ciljani antigen. Protutijela spadaju u skupinu proteina koji se nazivaju imunoglobulini, a prisutni su u krvi imuniziranih životinja. U krvi se nalazi pet vrsta imunoglobulina i to su IgG, IgA, IgM, IgD i IgE. Protutijela IgG i IgM najčešći su imunoglobulini koji se koriste u imunohistokemiji. Protutijela mogu biti monoklonalna i poliklonalna. Monoklonalna protutijela produkt su individualnoga klona plazma stanice. Protutijela istoga klona stanice su imunokemijski identične i reagiraju s istim specifičnim epitopom na antigenu protiv kojega su usmjerene. Za produkciju monoklonalnih protutijela, koriste se miševi kojima se, nakon imunoga odgovora, izoliraju B limfociti iz slezene i potom se fuzijom tih B limfocita dobiva kultura stanice pomoću koje se monoklonalna protutijela proizvode u velikoj količini. Monoklonalna su protutijela manje osjetljiva, ali su specifičnija od poliklonalnih. Poliklonalna protutijela proizvode različite stanice i zbog toga su imunokemijski različita pa se zato vežu na različite epitope na antigenu. Dobiju se na način da se životinja (zec ili miš) imunizira određenim antigenom i zatim, nakon sekundarnoga imunoga odgovora, protutijela se izoliraju iz seruma životinje.

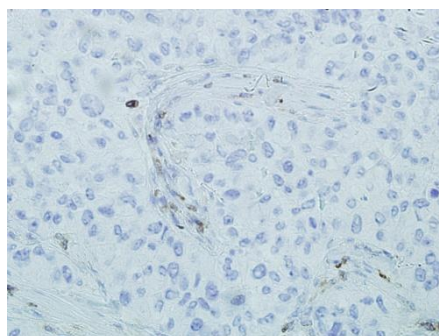
1.3.1. Određivanje ER i PgR receptora

ER i PgR receptori određuju se imunohistokemijskim bojenjem stanica. Tumorsko se tkivo smatra pozitivnim na estrogene i progesteronske receptore ako se imunohistokemijski oboji više od 1 % jezgara tumorskih stanica (slika 1.1.A, 1.1.B, 1.2.A i 1.2.B) (23, 24).



A-Pozitivan ER

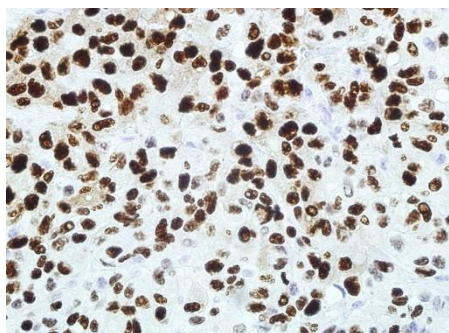
(biopsija 10401/2015, 400X)



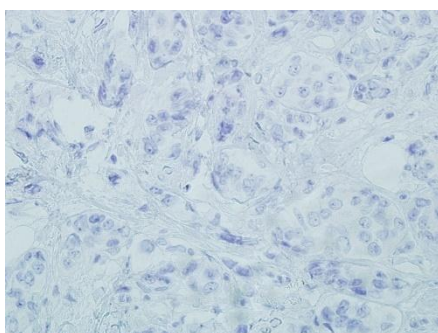
B-Negativan ER

(biopsija 11034/2016, 400X)

Slika 1.1.A i 1.1.B. Pozitivni i negativni estrogenski receptori



A-Pozitivan PgR
(biopsija 10401/2015, 400X)

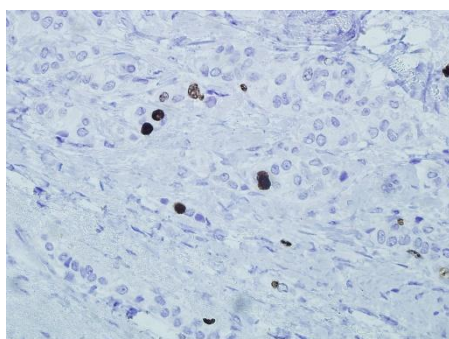


B-Negativan PgR
(biopsija 11034/2016, 400X)

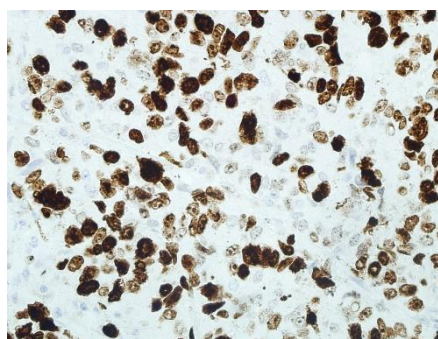
Slika 1.2.A i 1.2.B. Pozitivni i negativni progesteronski receptori

1.3.2. Proliferacijski indeks

Proliferacijski se indeks određuje pomoću Ki67 antigena, imunohistokemijskim bojenjem stanica, a vizualno se boduje po postotku imunohistokemijski pozitivnih jezgara tumorskih stanica (18, 25) na vidnim poljima velikoga uvećanja (x400): nizak proliferacijski indeks (< 20 % pozitivnih jezgara); visok proliferacijski indeks (\geq 20 %) (slika 1.3.A, 1.3.B) (16, 17).



A-Nizak Ki67
(biopsija 8317-2016, 400X)



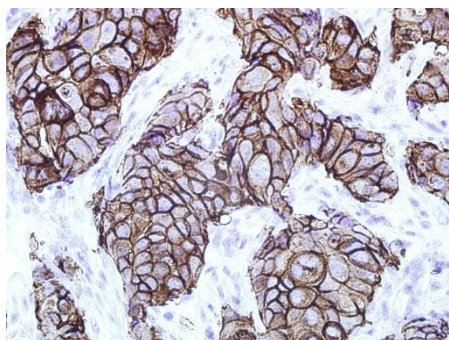
B-Visok Ki67
(biopsija 9623-2016, 400X)

Slika 1.3.A i 1.3.B. Nizak i visok proliferacijski indeks (Ki67)

1.3.3. Ekspresija onkogeno HER-2/neu

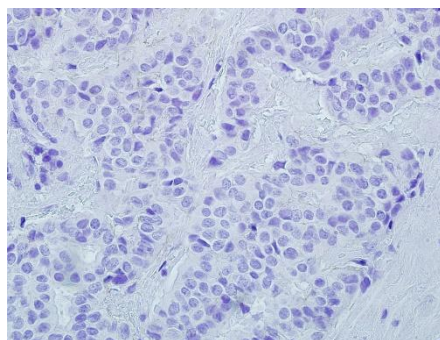
Onkoprotein Her-2/neu prediktivni je čimbenik za karcinom dojke. HER-2/neu javlja se u 20-30 % invazivnih karcinoma dojke. Određivanjem ekspresije HER-2/neu probiru se bolesnice koje bi mogle imati koristi od adjuvantnoga liječenja monoklonskim protutijelom na HER-2/neu (26, 27). Ekspresija ovoga je receptora povezana s agresivnijim kliničkim tijekom bolesti, bržim rastom tumora, većim rizikom za pojavu metastaza i lošijom

prognozom. Ekspresija onkogen HER-2/neu određuje se imunohistokemijskim bojenjem. HER2 pozitivitet određuje se bodovanjem s obzirom na intenzitet membranski pozitivnih stanica, kao 0 – negativna reakcija (0-10 % tumorskih stanica s negativnom ili slabom membranskom reakcijom); 1+ – slaba obojenost (>10 % tumorskih stanica pozitivno, ali s djelomičnom membranskom reakcijom); 2+ – srednja obojenost (>10 % tumorskih stanica sa srednje jakom i potpunom membranskom reakcijom); 3+ – jaka obojenost (jako i potpuno membransko obojenje u >30 % tumorskih stanica). Samo imunohistokemijsko bojanje s 3+ smatra se pozitivnim (slika 1.4.A i 1.4.B). Ukoliko se radi o 2+ pozitivnim karcinomima, dodatno se određuje amplifikacija HER2 s FISH (Fluorescence In Situ Hybridization) ili CISH (Chromogenic In Situ Hybridization) metodom (27, 28).



A-Pozitivan HER2

(biopsija 12517/15, 400X)



B-Negativan HER2

(biopsija 10401/2015, 400X)

Slika 1.4.A i 1.4.B. Pozitivni i negativni HER2 receptori

2. CILJ

Cilj je ove retrospektivne poredbene studije:

1. utvrditi broj dijagnosticiranih karcinoma dojke u dvogodišnjemu razdoblju;
2. utvrditi učestalost karcinoma dojke prema fenotipu;
3. usporediti zastupljenost pojedinih histoloških tipova u odnosu na fenotip karcinoma dojke.

3. MATERIJAL I METODE

3.1. Ustroj studije

Istraživanje je ustrojeno kao presječno, a pri izradi završnoga rada koristio se retrospektivni tip studije.

3.2. Ispitanici

U radu će se koristiti postojeća medicinska dokumentacija (arhiva) Kliničkoga zavoda za patologiju i sudsku medicinu dijagnosticiranih karcinoma dojke operiranih u KBC-u Osijek u razdoblju od siječnja 2015. do prosinca 2016. godine. Svi će se ispitanici voditi pod zaporkom broja biopsije. Obrada materijala neće utjecati na dijagnozu i liječenje bolesnika čiji će se materijal koristiti u studiji.

3.3. Metode

Na Kliničkome se zavodu za patologiju i sudsku medicinu KBC-a Osijek u dijagnostici karcinoma dojke određuje veličina, histološki tip i gradus tumora, zahvaćenost pazušnih limfnih čvorova te provodi imunohistokemijska obrada tumorskoga tkiva radi određivanja statusa hormonskih receptora, stupnja amplifikacije HER2/neu receptora te Ki-67 proliferacijske aktivnosti tumorskoga tkiva.

Analiza se obavljala na postojećim arhivskim formalinski fiksiranim parafinskim blokovima tumorskoga tkiva. Ujedno su se koristila i arhivska stakla sa standardnim (hemalaun-eozin) kao i imunohistokemijskim bojenjem kod kojih su standardno određeni ER i PrR receptori, ekspresija HER2 i proliferacijski indeks pomoću Ki67 antigena. Kod svih ispitivanih uzoraka ponovno je određen status estrogenih i progesteronskih receptora, proliferacijska aktivnost pomoću Ki67 antigena te ekspresija HER-2/neu onkogeni, a kod uzoraka kojima nije rađen hormonski status, pozitivnost HER2 receptora i Ki67 učinjena je dopunska IHK obrada iz arhiviranih parafinskih kocaka.

Tumorsko tkivo bilo je fiksirano u 10 % formalinu, dehidrirano u različitim koncentracijama alkohola i uklopljeno u parafinske blokove koji su rezani u rezove debljine 4-5 mikrometara te bojani standardnom hemalaun-eozin metodom. Tumorsko je tkivo pregledano svjetlosnim mikroskopom.

3.3.1. Bojenje preparata hematoksilin – eozin tehnikom

Hemalaun je boja koja dobro boji jezgru i prikazuje jezgrine detalje. Eozin je kisela boja koja boji acidofilne strukture (citoplazmu i mišićno tkivo) različitim intenzitetima crvene boje. Potrebne su sljedeće kemikalije: Mayerov hematoksilin, 1 %-tna otopina eozina, apsolutni alkohol i ksilol (29).

Protokol:

1. Deparafinizacija u ksilolu..... 30 - 45 minuta
2. Ispiranje u apsolutnom alkoholu..... 3x 10 minuta
3. Ispiranje pod tekućom vodom..... 5 minuta
4. Nanošenje Mayerov hematoksilin..... 5 minuta
5. Ispiranje pod tekućom vodom..... 10 minuta
6. Nanošenje 1 %-tne otopine eozina..... 1 minutu
7. Ispiranje viška boje pod tekućom vodom
8. Ispiranje u apsolutnom alkoholu..... 3x 10 minuta
9. Izbistravanje u ksilolu..... 2x 10 minuta
10. Pokrivanje medijem za montiranje trajnih preparata

3.3.2. Imunohistokemijsko bojanje uzoraka tumorskoga tkiva

Na Kliničkome zavodu za patologiju i sudsku medicinu KBC-a Osijek rutinski se kod karcinoma dojke imunohistokemijski određuje status ER i PgR receptora, amplifikacija HER2 i proliferacijski indeks uporabom Ki67 antitijela. Za imunohistokemijsko bojenje koristio se stroj za automatsko bojanje Ventana BenchMark Ultra tvrtke Roche.

UltraView Universal DAB detekcijski kit

Ventana ultraView Universal DAB detekcijski kit neizravni je sustav bez biotina za detekciju mišjih IgG, IgM te zečjih primarnih antitijela. Kit je namijenjen za identifikaciju antigena u imunohistokemiji kod parafinskih rezova. Sastoji se od inhibitora peroksidaze, HRP multimer, DAB kromogena, peroksidaze i DAB bakra (30).

Receptorski status

ER i PgR receptori određuju se imunohistokemijskim bojenjem stanica uz primjenu mišjih monoklonskih protutijela za estrogenske receptore - anti-Estrogen Receptor (SP1) i progesteronski receptor – anti-Progesteron Receptor (1E2). Tumorsko se tkivo smatra

pozitivnim na estrogene i progesteronske receptore ako se imunohistokemijski oboji više od 1 % jezgara tumorskih stanica (23, 24).

Anti-estrogen receptor zečje monoklonalno primarno antitijelo

Anti-estrogen receptor zečje je monoklonalno primarno antitijelo namijenjeno za laboratorijsku upotrebu za kvalitativnu detekciju estrogen receptor antigena u parafinskim rezovima na imunohistokemijskom automatskom bojaču Ventana BenchMark Ultra tvrtke Roche. Anti-estrogen usmjeren je protiv epitopa prisutnih na ljudskom estrogen alfa proteinu smještenom u jezgri estrogen pozitivnih neoplastičnih stanica. Koristi se u in vitro dijagnostici kao pomoć u upravljanju, prognozi i predviđanju ishoda terapije kod raka dojke. Antitijelo je optimalno razrijeđeno za uporabu s Ventana ultraVIEW DAB detekcijskim kitom. Svjetlosnim se mikroskopom utvrđuje bojanje staničnih komponenti (31).

Anti-progesteron receptor zečje monoklonalno primarno antitijelo

Anti-progesteron receptor zečje je monoklonalno primarno antitijelo namijenjeno za laboratorijsku upotrebu za kvalitativnu detekciju progesteronskih receptora antigena na imunohistokemijskome automatskom bojaču Ventana BenchMark Ultra tvrtke Roche s ultraView DAB detekcijskim kitom. Anti-progesteron usmjeren je na epitope prisutne na ljudskom progesteron receptoru proteina smještenih u jezgri u progesteron pozitivnih, normalnih i neoplastičnih stanica. Upotrebljava se kao marker u prognozi i određivanju terapije kod raka dojke. Namijenjen je za in vitro dijagnostiku (32).

Proliferacijski indeks

Proliferacijski se indeks određuje pomoću Ki67 antigena, imunohistokemijskim bojenjem stanica uz primjenu mišjih monoklonskih protutijela – anti-Ki67 (30-9), a vizualno se boduje po postotku imunohistokemijski pozitivnih jezgara tumorskih stanica (18, 25). Svjetlosnim su mikroskopom određene tzv. „vruće točke“ (engl. „hot spot“) s najvećim brojem pozitivnih jezgara. Ki67 je indeks prikazan kao postotak pozitivnih stanica na 1 000 malignih stanica brojanih na vidnim poljima velikoga uvećanja (x 400), a prikazuje se kao (25, 33):

Nizak proliferacijski indeks	< 20 % pozitivnih jezgara
Visok proliferacijski indeks	≥ 20 %

Anti-Ki 67 zečje monoklonalno primarno antitijelo

Anti-Ki67 je primarno zečje monoklonalno antitijelo usmjereno na terminalni dio Ki-67 antigena namijenjeno za identifikaciju obojenih proliferirajućih stanica u parafinskim rezovima na imunohistokemijskome automatskom bojaču Ventana BenchMark Ultra tvrtke Roche s ultraView DAB detekcijskim kitom. Koristi se za pomoć pri procjeni proliferacijskih aktivnosti normalnoga i neoplastičnoga tkiva. Namijenjeno je za in vitro dijagnostiku (34).

Ekspresija onkogeno HER-2/neu

Ekspresija onkogeno HER-2/neu određena je imunohistokemijskim bojenjem HercepTestom – anti-Her2/neu (4B5). HER2 pozitivitet određuje se bodovanjem s obzirom na intenzitet membranski pozitivnih stanica:

- **0 – negativna reakcija** – 0-10 % tumorskih stanica s negativnom ili slabom membranskom reakcijom;
- **1+ – slaba obojenost** – >10 % tumorskih stanica pozitivno, ali s djelomičnom membranskom reakcijom;
- **2+ – srednja obojenost** – >10 % tumorskih stanica sa srednje jakom i potpunom membranskom reakcijom;
- **3+ – jaka obojenost** – jako i potpuno membransko obojenje u >30 % tumorskih stanica.

Imunohistokemijsko bojenje s 3+ smatra se pozitivnim. Kod pozitiviteta ocijenjenoga s 2+ rutinski se određuje amplifikacija HER2 CISH (Chromogenic In Situ Hybridization) metodom (invitrogen 84-0150) (35, 36).

Anti-HER-2/neu zečje monoklonalno primarno antitijelo

Anti-HER-2/neu zečje je monoklonalno primarno antitijelo namijenjeno za laboratorijsku upotrebu u semikvantitativnoj detekciji HER-2 antigena u membrani normalnoga i neoplastičnoga tkiva u parafinskim rezovima na imunohistokemijskom automatskom bojaču Ventana. Indikator je za pacijente s rakom dojke koji su na razmatranju za terapiju Herceptinom (37).

3.4. Statističke metode

Za prikaz podataka, u ovome je radu korištena deskriptivna statistika.

4. REZULTATI

U razdoblju od 1. siječnja 2015. godine do 31. prosinca 2016. godine na Zavodu za patologiju i sudsku medicinu KBC-a Osijek dijagnosticirano je 363 novo otkrivenih duktalnih *in situ* karcinoma dojke (DCIS) i invazivnih karcinoma dojke. DCIS je dijagnosticiran kod 21 ispitanika (5,78 %), a svi su DCIS bili ženskoga spola.

Invazivni karcinom dojke dijagnosticiran je kod 342 ispitanika (94,22 %). Većinom se invazivni karcinom dojke javljao kod žena (98,54 %), dok je kod muškaraca dijagnosticiran samo kod 5 ispitanika (1,46 %).

Najmlađi ispitanik s invazivnim karcinomom dojke imao je 32 godine, a najstariji 95 godina. Prosječna životna dob ispitanika invazivnoga karcinoma bila je 61,6 godina. Najveći broj ispitanika bio je u dobnim skupinama od 50 do 59 godina (26,32 %) i od 60 do 69 godina (31,58 %) (tablica 4.1.).

Tablica 4.1. Pojavnost invazivnih karcinoma dojke po dobnim skupinama u 2015. i 2016. godini na Kliničkome zavodu za patologiju i sudsku medicinu KBC-a Osijek.

	30-39	40-49	50-59	60-69	70-79	80-89	90-99	UKUPNO
žene	14	48	89	106	48	30	2	337
muškarci			1	2	1	1		5
ukupno	14	48	90	108	49	31	2	342

Prema histološkome tipu, najzastupljeniji među invazivnim karcinomima bili su duktalni invazivni karcinomi (87,43 %). Lobularni invazivni karcinomi javljali su se samo u 9,94 % ispitanika (tablica 4.2.).

Tablica 4.2. Pojavnost histoloških tipova invazivnih karcinoma dojke u 2015. i 2016. godini na Kliničkome zavodu za patologiju i sudsku medicinu KBC-a Osijek.

HISTOLOŠKI TIP	BROJ	%
DUKTALNI	299	87,43
LOBULARNI	34	9,94
MEDULARNI	4	1,17
MIJEŠANI (D/L)*	4	1,17
MUCINOZNI	1	0,29
UKUPNO	342	100

*D/L = miješani, duktalni i lobularni invazivni karcinom dojke

Invazivni karcinomi dojke najčešće su bili luminal B HER negativnoga fenotipa (48,54 %). Luminal A bili su zastupljeni u 21,93 % invazivnih karcinoma dojke, luminal B HER pozitivni u 17,25 %, trostruko negativni u 8,19 %, a HER pozitivni u 4,09 % ispitanika (tablica 4.3.).

Tablica 4.3. Pojavnost fenotipa invazivnih karcinoma dojke u 2015. i 2016. godini na Kliničkome zavodu za patologiju i sudsku medicinu KBC-a Osijek.

FENOTIP	BROJ	%
LUMINAL A	75	21,93
LUMINAL B HER NEG	166	48,54
LUMINAL B HER POZ	59	17,25
HER POZITIVNI	14	4,09
TROSTRUKO NEG	28	8,19
UKUPNO	342	100

Uspoređujući fenotipove svih invazivnih karcinoma dojke po histološkome tipu, duktalni (48,16 %) i lobularni (52,94 %), invazivni karcinomi dojke te miješani (75 %) karcinom, najčešće su bili luminal B HER negativnoga tipa. Medularni karcinomi (75 %) većinom su bili trostruko negativnoga fenotipa, a istoga je fenotipa bio i jedini slučaj mucinoznoga karcinoma dojke (tablica 4.4.).

Tablica 4.4. Pojavnost fenotipa po histološkome tipu svih invazivnih karcinoma dojke u 2015. i 2016. godini na Kliničkome zavodu za patologiju i sudsku medicinu KBC-a Osijek.

	duktalni	lobularni	medularni	miješani (D/L)*	mucinozni	ukupno
LUMINAL A	61	13	0	1	0	75
LUMINAL B HER NEG	144	18	1	3	0	166
LUMINAL B HER POZ	56	3	0	0	0	59
HER POZITIVNI	14	0	0	0	0	14
TROSTRUKO NEGATIVAN	24	0	3	0	1	28
UKUPNO	299	34	4	4	1	342

*D/L = miješani, duktalni i lobularni invazivni karcinom dojke

Većina invazivnih karcinoma dojke dijagnosticirana je kod žena (98,54 %) starosne dobi od 32 do 95 godina s prosječnom životnom dobi od 61,6 godine. Gotovo ista zastupljenost fenotipova po histološkome tipu bila je i kod invazivnih karcinoma dojke dijagnosticiranih kod žena. Luminal B HER negativnoga tipa najčešće su bili duktalni (48,29 %), lobularni (52,94 %) i miješani (75 %) invazivni karcinomi, dok je medularni karcinom (75 %) najčešće bio trostruko negativnoga fenotipa. Trostruko negativnoga tipa bio je i jedini slučaj mucinoznoga karcinoma dojke koji je evidentiran samo kod žena (tablica 4.5.).

Tablica 4.5. Pojavnost fenotipa po histološkome tipu invazivnih karcinoma dojke kod žena u 2015. i 2016. godini na Kliničkome zavodu za patologiju i sudsku medicinu KBC-a Osijek.

	duktalni	lobularni	medularni	miješani (D/L)*	mucinozni	ukupno
LUMINAL A	59	13	0	1	0	73
LUMINAL B HER NEG	142	18	1	3	0	164
LUMINAL B HER POZ	55	3	0	0	0	58
HER POZITIVNI	14	0	0	0	0	14
TROSTRUKO NEG	24	0	3	0	1	28
UKUPNO	294	34	4	4	1	337

*D/L = miješani, duktalni i lobularni invazivni karcinom dojke

Kod samo 5 muškaraca dijagnosticiran je invazivni karcinom dojke, starosne dobi od 55 do 80 godina s prosječnom životnom dobi od 65,6 godina. Svi karcinomi kod muškaraca bili su duktalnoga histološkoga tipa s jednakom pojavnosti luminal A i luminal B HER negativnim fenotipom (po dva ispitanika). Luminal B HER pozitivni fenotip zabilježen je samo kod jednoga muškoga ispitanika, dok HER pozitivni i trostruko negativni fenotipovi nisu evidentirani ni kod jednoga muškoga ispitanika (tablica 4.6.). Kod svih pet muškaraca u vrijeme dijagnosticiranja primarnoga invazivnoga karcinoma dojke evidentirane su metastaze u regionalne limfne čvorove.

Tablica 4.6. Pojavnost fenotipa po histološkome tipu invazivnih karcinoma dojke kod muškaraca u 2015. i 2016. godini na Kliničkome zavodu za patologiju i sudsku medicinu KBC-a Osijek.

FENOTIP	DUKTALNI INVAZIVNI KARCINOM
LUMINAL A	2
LUMINAL B HER NEG	2
LUMINAL B HER POZ	1
HER POZITIVNI	0
TROSTRUKO NEG	0
UKUPNO	5

Metastaze u regionalne limfne čvorove dijagnosticirane su kod 84 (24,56 %) ispitanika od ukupno 342 dijagnosticirana invazivna karcinoma. Najčešće metastaze u regionalne čvorove dijagnosticirane su kod duktalnih invazivnih karcinoma (91,67 %) (tablica 4.7.).

Tablica 4.7. Pojavnost metastaza u regionalne limfne čvorove po histološkome tipu invazivnih karcinoma dojke u 2015. i 2016. godini na Kliničkome zavodu za patologiju i sudsku medicinu KBC-a Osijek.

HISTOLOŠKI TIP INVAZIVNOGA KARCINOMA	BROJ	%
DUKTALNI	77	91,67
LOBULARNI	6	7,14
MEDULARNI	0	0
MIJEŠANI (D/L)*	1	1,19
MUCINOZNI	0	0
UKUPNO	84	100

*D/L = miješani, duktalni i lobularni invazivni karcinom dojke

U trenutku dijagnosticiranja invazivnoga karcinoma, metastaze u regionalne limfne čvorove dijagnosticirane su kod svih fenotipova, a najčešće kod luminal B HER negativnih (55,95 %) (tablica 4.8.)

Tablica 4.8. Pojavnost metastaza u regionalne limfne čvorove po fenotipu invazivnih karcinoma dojke u 2015. i 2016. godini na Kliničkome zavodu za patologiju i sudsku medicinu KBC-a Osijek.

FENOTIP	BROJ	%
LUMINAL A	10	11,91
LUMINAL B HER NEG	47	55,95
LUMINAL B HER POZ	17	20,24
HER POZITIVNI	4	4,76
TROSTRUKO NEG	6	7,14
UKUPNO	84	100

5. RASPRAVA

Incidencija se karcinoma dojke u zadnjih nekoliko desetljeća u svijetu povećala najvjerojatnije zbog trijažne mamografije (38). Krajem 2006. godine u Hrvatskoj je započet nacionalni program prevencije raka dojke pod nazivom „Mamma“ u sklopu kojeg se pozivaju sve žene u dobi od 50 do 69 godina na preventivni mamografski pregled.

Na Zavodu za patologiju i sudsku medicinu KBC-a Osijek u 2015. i 2016. je godini dijagnosticirano 342 novo otkrivenih invazivnih karcinoma dojke. Invazivni karcinom dojke većinom se javljao kod žena (98,54 %), dok je kod muškaraca dijagnosticiran samo kod 5 ispitanika (1,46 %). Prema statističkim pokazateljima American Cancer Societyja, invazivni karcinomi dojke u muškaraca su sto puta rjeđi nego u žena (39).

Karcinomi dojke rijetki su prije 20. godine života sa stalnim porastom do menopauze i sporijim porastom poslije menopauze (1). Raspon dobi naših ispitanika bio je od 32 do 95 godina, s prosječnom životnom dobi od 61,6 godina. Najviše ispitanika bilo je u dobnoj skupini od 60 do 69 godina (31,58 %).

Prema histološkome tipu, oko 80-90 % invazivnih karcinoma dojke porijeklom su dukalnoga epitela, a oko 5-10 % nastaju iz lobularnoga epitela (1, 9). Među našim ispitanicima duktalni invazivni karcinomi zastupljeni su u 87,43 %, a lobularni invazivni u 9,94 % ispitanika.

Različiti su podatci u literaturi o zastupljenosti fenotipova invazivnoga karcinoma dojke, a kreću se između 58-75 % za luminal A fenotip, 11-16 % za luminal B fenotip, 3-6 % HER2 pozitivni fenotip i 11-20 % za trostruko negativni fenotip (21, 22). U velikoj studiji iz Južne Kine, koja je obuhvaćala 5 809 bolesnica, zastupljenost luminal A fenotipa bila je 31,1 %, luminal B HER negativnoga fenotipa 30,4 %, luminal B HER pozitivnoga fenotipa 13,1 %, HER2 pozitivnoga fenotipa 9 %, i 16,5 % trostruko negativnoga fenotipa (22, 24). U našem su istraživanju najčešći bili luminal B HER negativnoga fenotipa (48,54 %). Luminal A bili su zastupljeni u 21,93 % invazivnih karcinoma dojke, luminal B HER pozitivni u 17,25 %, trostruko negativni u 8,19 %, a HER pozitivni u 4,09 % ispitanika.

Prema podacima Svjetske zdravstvene organizacije (WHO) pozitivnost estrogenskih receptora nešto je veća kod lobularnih (70-95 %), nego kod duktalnih (70-80 %) invazivnih karcinoma, dok je ekspresija progesteronskih receptora podjednaka u obama tipovima (60-70 %). Medularni karcinomi dojke ne pokazuju estrogenske receptore i samo su u manjemu broju HER pozitivni. Mucinozni su obično estrogen pozitivni i u manje od 70 % progesteron

pozitivni (4). Uspoređujući fenotipove svih invazivnih karcinoma dojke po histološkome tipu u našem istraživanju duktalni (48,16 %) i lobularni (52,94 %) invazivni karcinomi dojke te miješani (75 %) karcinom najčešće su bili luminal B HER negativnoga tipa (hormonski pozitivni). Medularni karcinomi (75 %) većinom su bili trostruko negativnoga fenotipa, a istoga fenotipa bio je i jedini slučaj mucinoznoga karcinoma dojke.

Invazivni karcinomi dojke u muškaraca izuzetno su rijetki. Rizik od obolijevanja povećava se s dobi, a srednja je dob u kojoj se pojavljuju 68 godina. Većina su duktalnoga tipa. Muškarci rijetko imaju lobularni tip karcinoma jer lobuli nisu u potpunosti formirani u tkivu muške dojke. Većina karcinoma dojke u muškaraca pokazuje ekspresiju estrogenih i progesteronskih receptora (40). U našem istraživanju invazivni karcinom dojke u muškaraca dijagnosticiran je u 1,46 % ispitanika, starosne dobi od 55 do 80 godina s prosječnom životnom dobi od 65,6 godina. Svi karcinomi kod muškaraca bili su duktalnoga histološkoga tipa s jednakom pojavnosti luminal A i luminal B HER negativnoga fenotipa (po dva ispitanika). Luminal B HER pozitivni fenotip zabilježen je samo kod jednoga muškoga ispitanika. HER pozitivni i trostruko negativni fenotipovi nisu evidentirani ni kod jednoga muškoga ispitanika.

Karcinom dojke širi se limfnim i krvnim žilama. Metastaze u limfnim čvorovima prisutne su u oko dvije trećine slučajeva u vrijeme postavljanja dijagnoze. Udaljene metastaze najčešće su u kostima, plućima, jetri i mozgu. Gotovo polovica karcinoma muške dojke proširena je u regionalne limfne čvorove i u udaljena mjesta u vrijeme otkrivanja (1). Metastaze u regionalne limfne čvorove kod naših ispitanika dijagnosticirane su u 24,56 %, najčešće kod duktalnih invazivnih karcinoma (91,67 %). U trenutku dijagnosticiranja invazivnoga karcinoma, metastaze u regionalne limfne čvorove dijagnosticirane su kod svih fenotipova, najčešće kod luminal B HER negativnih (55,95 %). Kod svih muškaraca u vrijeme dijagnosticiranja primarnoga invazivnoga karcinoma dojke evidentirane su metastaze u regionalne limfne čvorove.

6. ZAKLJUČAK

Na temelju provedenoga istraživanja i dobivenih rezultata mogu se donijeti sljedeći zaključci.

1. U razdoblju od 1. siječnja 2015. godine do 31. prosinca 2016. godine na Zavodu za patologiju i sudsku medicinu KBC-a Osijek dijagnosticirano je 363 novo otkrivenih duktalnih *in situ* karcinoma dojke (DCIS) i invazivnih karcinoma dojke. Invazivni karcinom dojke dijagnosticiran je kod 342 ispitanika (94,22 %). Većina invazivnih karcinoma dojke pojavila se kod žena (98,54 %). Prosječna životna dob ispitanika invazivnoga karcinoma bila je 61,6 godina. Najveći broj ispitanika bio je u dobnim skupinama od 50 do 59 godina (26,32 %) i od 60 do 69 godina (31,58 %).
2. Prema histološkome tipu, najzastupljeniji među invazivnim karcinomima bili su duktalni invazivni karcinomi (87,43 %).
3. Invazivni karcinomi dojke najčešće su bili luminal B HER negativnoga fenotipa (48,54 %). Luminal A bili su zastupljeni u 21,93 % invazivnih karcinoma dojke, luminal B HER pozitivni u 17,25 %, trostruko negativni u 8,19 %, a HER pozitivni u 4,09 % ispitanika.
4. Duktalni (48,16 %) i lobularni (52,94 %) invazivni karcinomi dojke te miješani (75 %) karcinomi bili su najčešće luminal B HER negativnoga tipa. Medularni karcinomi (75 %) većinom su bili trostruko negativnoga fenotipa, kao i mucinozni karcinom.
5. Zahvaćenost regionalnih limfnih čvorova tumorom dijagnosticirana je kod 84 (24,56 %) ispitanika. Najčešće metastaze u regionalne limfne čvorove dijagnosticirane su kod duktalnih invazivnih karcinoma (91,67 %), a s obzirom na fenotip, najčešće metastaze u regionalne limfne čvorove evidentirane su kod luminal B HER negativnih (55,95 %).

7. SAŽETAK

CILJ ISTRAŽIVANJA. Utvrditi broj dijagnosticiranih karcinoma dojke u dvogodišnjem razdoblju, utvrditi učestalost karcinoma dojke prema fenotipu te usporediti zastupljenost pojedinih histoloških tipova u odnosu na fenotip karcinoma dojke.

USTROJ STUDIJE. Retrospektivna poredbena studija.

ISPITANICI I METODE. Studijom je obuhvaćeno 363 novo otkrivenih duktalnih *in situ* karcinoma dojke (DCIS) i invazivnih karcinoma dojke dijagnosticiranih na Zavodu za patologiju i sudsku medicinu KBC-a Osijek. Kod svih dijagnosticiranih karcinoma, imunohistokemijski su određeni estrogenski i progesteronski receptori, HER2 antigen i Ki67 proliferacijski indeks. Za imunohistokemijsku obradu tkiva koristio se automatski bojač Ventana Benchmark Ultra tvrtke Roche i monoklonalna primarna antitijela tvrtke Roche namijenjena za laboratorijsku uporabu.

REZULTATI. U razdoblju od 1. siječnja 2015. godine do 31. prosinca 2016. godine na Zavodu za patologiju i sudsku medicinu KBC-a Osijek dijagnosticirano je 342 invazivnih karcinoma dojke. Najveći broj ispitanika bio je u dobnim skupinama od 60 do 69 godina (31,58 %), s prosječnom životnom dobi od 61,6 godina. Najzastupljeniji invazivni karcinomi dojke prema histološkome tipu su bili duktalni invazivni karcinomi (87,43 %), a prema fenotipu luminal B HER negativnoga fenotipa (48,54 %). Duktalni (48,16 %) i lobularni (52,94 %) invazivni karcinomi dojke te miješani (75 %) karcinomi bili su najčešće luminal B HER negativnoga tipa. Medularni karcinomi (75 %) većinom su bili trostruko negativnoga fenotipa, kao i mucinozni karcinom.

ZAKLJUČAK. U dijagnostici invazivnih karcinoma dojke neophodna je imunohistokemijska obrada tkiva karcinoma radi određivanja točnoga fenotipa karcinoma s ciljem određivanja prikladne terapije.

KLJUČNE RIJEČI. Karcinom dojke, imunohistokemija, fenotip invazivnoga karcinoma dojke.

8. SUMMARY

Assessment of breast cancer phenotype by immunohistochemistry

OBJECTIVES. To determine a number of diagnosed breast carcinomas in a two-year period. To determine a frequency of breast carcinomas according to a phenotype. To compare the presence of certain histological types with reference to the phenotype of breast carcinomas.

STUDY DESIGN. A retrospective comparative study.

PARTICIPANTS AND METHODS. The study includes 363 newly discovered ductal in situ breast carcinomas (DCIS) and invasive breast carcinomas diagnosed at the Clinical Institute for Pathology and Forensic Medicine at the Clinical Hospital Centre Osijek. By applying the method of immunohistochemistry, estrogen, progesterone, HER-2/neu and Ki-67 were determined. In order to immunohistochemically process tissues, the automatic counter Ventana BenchMark Ultra, produced by the company Roche, and monoclonal primal antibodies of the company Roche, made for the laboratory use, were used.

RESULTS. In the period from January 2015 until December 2016, 342 invasive breast carcinomas were diagnosed at the Clinical Institute for Pathology and Forensic Medicine at the Clinical Hospital Centre Osijek. The majority of the examinees were at the age of 60 to 90 (31.58%) with the average age of 61.6 years. According to the histological type, the most frequent invasive breast carcinomas were ductal invasive carcinomas (87.43%). Furthermore, according to the phenotype, the most frequent was luminal B HER negative phenotype (48.54%). Ductal (48.16%) and lobular (52.94%) invasive breast carcinomas and mixed (75%) carcinomas were frequently luminal B of the negative type. Medullary carcinomas (75%) as well as mucinous carcinoma were mostly of the triple negative phenotype.

CONCLUSION. In order to diagnose invasive breast carcinomas, the immunohistochemical treatment of a tissue is indispensable. It aims to determine the exact phenotype of carcinomas consequently determining the adequate therapy.

KEYWORDS. Breast carcinoma, immunohistochemistry, phenotype of invasive breast carcinoma.

9. LITETATURA

1. Crum CH. The Breast. U: Cotran R, Kumar V, Robbins S. Pathologic Basis of Disease. 5th ed. Philadelphia: Saunders; 1994. p 1089 – 1113.
2. Biljan M, Dmitrović B, Kristek J, Šimundić A-M, Mandić S, Šerić V, i sur. Statistical learning confirms the diagnostic significance of the anemia panel in breast cancer. Clin Chem Lab Med. 2012;50(9):1671-1678.
3. Hrvatski zavod za javno zdravstvo. Zdravstveno-statistički ljetopis 2006. Hrvatski zavod za javno zdravstvo, Zagreb, 2007.
- 4.. WHO Classification of Tumours of the Breast, Fourth Edition - WHO - OMS - [Internet]. [cited 2017 Apr 17]. Dostupno na adresi:
<http://apps.who.int/bookorders/anglais/detart1.jsp?codlan=1&codcol=70&codcch=4004>,
Pristupljeno 11.09.2017.
5. International Agency for Research on Cancer (IARC). World Health Organization Classification of Tumours. Pathology and Genetics of Tumours of the Breast and Female Genital Organs: Tumours of the Breast tumors, IARC Press, Lyon, 2003;9-112.
6. Paul Peter Rosen. Rosen's Breast Pathology, 3th ed. Lippincott Williams & Wilkins; 2009. p 285-621.
7. Bloom HJ, Richardson WW. Histological grading and prognosis in breast cancer; study of 1409 cases of which 359 have been followed for 15 years. Br J Cancer. 1957;11:359–77.
8. Elston CW, Ellis IO. Pathological prognostic factors in breast cancer. I. The value of histological grade in breast cancer: experience from a large study with longterm follow-up. Histopathology. 1991;19:403–10.
9. Chen ST, Lai HW, Tseng HS, Chen LS, Kuo SJ, Chen DR. Correlation of Histologic Grade With Other Clinicopathological Parameters, Intrinsic Subtype, and Patients' Clinical Outcome in Taiwanese Women. Jpn J Clin Oncol. 2011;41(12):1327–1335.
10. Lundin J, Lundin M, Holli K, Kataja V, Elomaa L, Pylkkanen L, et al. Omission of histologic grading from clinical decision making may result in overuse of adjuvant therapies in breast cancer: results from a nationwide study. J Clin Oncol 2001;19:28–36.
11. Prat A, Perou CM. Deconstructing the molecular portraits of breast cancer. Mol Oncol. 2011;5:5-23.

12. Perou CM, Sorlie T, Eisen MB, et al. Molecular portraits of human breast tumours. *Nature*. 2000;406:747-52.
13. Nielsen TO, Hsu FD, Jensen K, et al. Immunohistochemical and clinical characterization of the basal-like subtype of invasive breast carcinoma. *Clin Cancer Res*. 2004;10:5367-74.
14. Livasy CA, Karaca G, Nanda R, et al. Phenotypic evaluation of the basal-like subtype of invasive breast carcinoma. *Mod Pathol* 2006;2:264-71.
15. Cheang MCU, Chia SK, Voduc D, et al. Ki67 index, HER2 status, and prognosis of patients with luminal B breast cancer. *J Natl Cancer Inst*. 2009;101:736–750.
16. Chia S, Norris B, Speers C, Cheang M, Gilks B, Gown AM, et al. Human epidermal growth factor receptor 2 overexpression as a prognostic factor in a large tissue microarray series of node-negative breast cancers. *J Clin Oncol Off J Am Soc Clin Oncol*. 2008 Dec 10;26(35):5697–704.
17. Perreard L, Fan C, Quackenbush JF, Mullins M, Gauthier NP, Nelson E, et al. Classification and risk stratification of invasive breast carcinomas using a real-time quantitative RT-PCR assay. *Breast Cancer Res*. 2006;8(2):R23.
18. Perić B, Milković-Periša M, Šitić M, Ramić S, Šarčević B, Knežević F. Podjela karcinoma dojke prema IHC izraženosti Er, PR, HER-2 i Ki-67: Klasifikacija prema smjernicama iz St. Gallena. *Croatian scientific bibliography*. 5. Hrvatski kongres patologa i sudskih medicinara. Zagreb, Hrvatska, 2012.
19. Goldhirsch A, Wood WC, Coates AS, Gelber RD, Thürlimann B, Senn HJ; Panel members. Strategies for subtypes-dealing with the diversity of breast cancer: highlights of the St. Gallen International Expert Consensus on the Primary Therapy of Early Breast Cancer 2011. *Ann Oncol*. 2011;22(8):1736-47.
20. Gnant M, Harbeck N, Thomssen C. St. Gallen: Summary of the Consensus Discussion. *Breast Care (Basel)*. 2011;6:136-141.
21. Network TCGA. Comprehensive molecular portraits of human breast tumours. *Nature*. 2012 Oct 4;490(7418):61–70.
22. Voduc KD, Cheang MCU, Tyldesley S, Gelmon K, Nielsen TO, Kennecke H. Breast cancer subtypes and the risk of local and regional relapse. *J Clin Oncol Off J Am Soc Clin Oncol*. 2010 Apr 1;28(10):1684–91.
23. Gruvberger S, Ringner M, Chen Y, Panavally S, Saal LH, Borg A, et al. Estrogen receptor status in breast cancer is associated with remarkably distinct gene expression patterns. *Cancer Res*. 2001;61:5979–84.

24. Giuliani S, Leonardi E, Aldovini D, Bernardi D, Pellegrini M, Soli F, et al. Frequency of estrogen receptor (ER)-negative, progesteron receptor (PR)-negative, and HER2-negative invasive breast cancer, the so-called triple-negative phenotype: a population-based study from Trentino, North East Italy. *Pathologica*. 2012;104(3):93-7.
25. Aleksandarany MA, Green AR, Benhasouna AA, Barros FF, Neal K, Reis-Filho JS, et al. Prognostic value of proliferation assay in the luminal, HER2-positive, and triple-negative biologic classes of breast cancer. *Breast Cancer Res*. 2012;14(1):3.
26. Perez EA. HER-2 as a Prognostic, Predictive, and Therapeutic Target in Breast Cancer. *Cancer Control*. 1999; 6:233-40.
27. Zhao J, Wu R, Au A, Marquez A, Yu Y, Shi Z. Determination of HER2 Gene Amplification by Chromogenic *In Situ* Hybridization (CISH) in Archival Breast Carcinoma . *Mod Pathol*. 2002;15:657-65.
28. Lambros MB, Natrajan R. Reis-Filho. Chromogenic and fluorescent in situ hybridization in breast cancer. *Hum Pathol*. 2007; 38:1105-22.
29. Armed Forces Institute of Pathology. Laboratory Methods in Histotechnology. American Registry of Pathology. 1994. p.53 – 55.
30. Ventana Medical Systems, Inc. Tissue-based cancer diagnosti solution. Dostupno na adresi: www.ventana.com/product/1414?type=1791. Pristupljeno 11.09.2017.
31. Ventana Medical Systems, Inc. Tissue-based cancer diagnosti solution. Dostupno na adresi: www.ventana.com/product/83?type=78. Pristupljeno 11.09.2017.
32. Ventana Medical Systems, Inc. Tissue-based cancer diagnosti solution. Dostupno na adresi: www.ventana.com/product/1706?type=2162. Pristupljeno 11.09.2017.
33. Jonat W, and Arnold N. Is the Ki-67 labelling indeks ready for clinical use? *Annals of Oncology*. 2011;22:500-502.
34. Ventana Medical Systems, Inc. Tissue-based cancer diagnosti solution. Dostupno na adresi: www.ventana.com/product/114?type=108. Pristupljeno 11.09.2017.
35. Kurbel S, Dmitrovic B, Golcic G, Dovhanj J. Preservation of HER2/neu gene during evolution: possible physiological role and survival advantages. *Medical Hypotheses*. 2006;66(5):1039-40.
36. Yaziji H, Goldstein LC, Barry TS, et al. HER-2 testing in breast cancer using parallel tissue-based methods. *JAMA* 2004;291(16):1972–1977.
37. Ventana Medical Systems, Inc. Tissue-based cancer diagnosti solution. Dostupno na adresi: www.ventana.com/product/98?type=93. Pristupljeno 11.09.2017.
38. Nofech-Mozes S, Spavne J, Rakovitch E, Hanna W. Prognostic and predictive

molecular markers in DCIS: a review. *Adv Anat Pathol.* 2005;12:256-64.

39. American Cancer Society. Dostupno na adresi: www.cancer.org/cancer/breast-cancer-in-men/about/key-statistics.html. Pristupljeno 11.09.2017.

40. American Cancer Society. Dostupno na adresi: www.breastcancer.org/symptoms/types/male_bc/pathreport. Pristupljeno 11.09.2017.

10. ŽIVOTOPIS

OSOBNI PODATCI:

Ime i prezime: Jelena Jelenić

Datum rođenja: 22. 03. 1984.

Adresa: A. Cesarca 8, 31 400 Đakovo

E-mail: jelena.jelenic84@gmail.com

Telefon: 099 882 9668

OBRAZOVANJE:

2010. - 2013. Sveučilišni preddiplomski studij Medicinsko laboratorijska dijagnostika

1998. - 2003. Zdravstveno učilište Zagreb (Zdravstveno - laboratorijski tehničar)

1990. - 1998. Osnovna škola Ivan Gorana Kovačić Đakovo