

# VALJANOST PREDNJE CERVICALNE DISSEKTOMIJE I FUZIJE KOŠTANIM ALOGRAFTOM U LIJEČENJU DEGENERACIJSKE BOLESTI VRATNE KRALJEŠNICE

---

**Mužević, Dario**

**Doctoral thesis / Disertacija**

**2014**

*Degree Grantor / Ustanova koja je dodijelila akademski / stručni stupanj:* **Josip Juraj Strossmayer University of Osijek, Faculty of Medicine / Sveučilište Josipa Jurja Strossmayera u Osijeku, Medicinski fakultet**

*Permanent link / Trajna poveznica:* <https://urn.nsk.hr/urn:nbn:hr:152:292771>

*Rights / Prava:* [In copyright](#) / [Zaštićeno autorskim pravom.](#)

*Download date / Datum preuzimanja:* **2024-07-15**



*Repository / Repozitorij:*

[Repository of the Faculty of Medicine Osijek](#)



**SVEUČILIŠTE JOSIPA JURJA STROSSMAYERA U OSIJEKU  
MEDICINSKI FAKULTET OSIJEK**

**Dario Mužević**

**VALJANOST PREDNJE CERVIKALNE DISSEKTOMIJE I FUZIJE KOŠTANIM  
ALOGRAFTOM U LIJEČENJU DEGENERACIJSKE BOLESTI VRATNE  
KRALJEŠNICE**

*Disertacija*

**Osijek, 2014.**

Rad je izrađen u Klinici za neurokirurgiju Medicinskoga fakulteta Sveučilišta Josipa Jurja Strossmayera u Osijeku, Klinički bolnički centar Osijek.  
Mentor rada: prof. prim. dr. sc. Bruno Splavski, dr. med.  
Rad ima 100 list.

## **Predgovor**

Zahvaljujem se prof. dr. sc. Kenanu Arnautoviću, Klinika Semmes-Murphey i Katedra za neurokirurgiju Sveučilišta u Tennesseeju, Memphis, Tennessee, Sjedinjene Američke Države, na nesebičnoj pomoći u provođenju istraživanja koje je temelj ove disertacije.

Također se zahvaljujem svom mentoru, prof. dr. sc. Bruni Splavskome, Klinika za neurokirurgiju Medicinskoga fakulteta Sveučilišta Josipa Jurja Strossmayera u Osijeku, Klinički bolnički centar Osijek, na brižnom životnom, profesionalnom i znanstvenom vođenju od mojih neurokirurških početaka do danas.

Zahvaljujem se i doc. dr. sc. Jeleni Legčević, Pravni fakultet Sveučilišta Josipa Jurja Strossmayera u Osijeku, na statističkoj ekspertizi i savjetima.

Najveća zahvala pripada mojoj obitelji, za neizmjernu podršku u radu i životu.

## Kazalo

1. Uvod.....	1
1. 1. Anatomija i biomehanika vratne kralješnice.....	1
1. 2. Degeneracijska bolest vratne kralješnice.....	5
1. 2. 1. Epidemiologija.....	5
1. 2. 2. Etiopatogeneza.....	6
1. 2. 3. Klinička slika.....	9
1. 2. 4. Dijagnostičke pretrage.....	11
1. 3. Konzervativno liječenje degeneracijske bolesti vratne kralješnice.....	14
1. 4. Operacijsko liječenje degeneracijske bolesti vratne kralješnice.....	15
1. 4. 1. Povijesni pregled.....	15
1. 4. 2. Prednja cervikalna discektomija i fuzija.....	16
1. 4. 3. Biologija međukralješničkih implantata i koštane fuzije.....	18
1. 4. 4. Uspješnost liječenja.....	20
2. Hipoteza.....	22
3. Cilj istraživanja.....	23
4. Ispitanici i metode.....	24
4. 1. Ustroj istraživanja.....	24
4. 2. Uključni i isključni kriteriji.....	25
4. 3. Dijagnostički postupci i metoda operacijskoga liječenja.....	25
4. 3. 1. Dijagnostički postupci.....	25
4. 3. 2. Metoda operacijskoga liječenja.....	26
4. 4. Plan i protokol istraživanja.....	28
4. 4. 1. Opći demografski i zdravstveni podaci.....	28
4. 4. 2. Klinički status prije i nakon operacije.....	28
4. 4. 3. Radiografski podaci prije operacije.....	29
4. 4. 4. Procjena konfiguracije i zakrivljenosti vratne kralješnice.....	30
4. 4. 5. Procjena slijeganja presatka.....	33
4. 4. 6. Procjena koštane fuzije.....	34
4. 4. 7. Procjena uspješnost liječenja.....	35
4. 4. 8. Ostali podaci.....	36
4. 5. Statistička obrada podataka.....	37

5. Rezultati.....	38
5. 1. Opći demografski podaci ispitanika.....	38
5. 2. Indeks tjelesne mase ispitanika.....	39
5. 3. Uporaba nikotinskih proizvoda.....	41
5. 4. Dijabetes.....	42
5. 5. Klinički status prije i nakon operacije.....	43
5. 5. 1. Intenzitet bolnoga sindroma.....	43
5. 5. 2. Neurološki deficit.....	44
5. 6. Radiografski podaci prije operacije.....	45
5. 7. Procjena konfiguracije i zakrivljenosti vratne kralješnice.....	47
5. 7. 1. Konfiguracija vratne kralješnice po Benzelu.....	47
5. 7. 2. Kutovi stražnjih tangenti po Harrisonu.....	48
5. 7. 3. Usporedba konfiguracije kralješnice i kutova stražnjih tangenti.....	50
5. 8. Procjena slijeganja presatka.....	53
5. 9. Procjena koštane fuzije.....	57
5. 10. Procjena uspješnosti liječenja.....	60
6. Rasprava.....	68
6. 1. Demografska i epidemiološka obilježja ispitanika.....	68
6. 2. Klinički pokazatelji prije i nakon operacije.....	70
6. 3. Radiografski pokazatelji prije i nakon operacije.....	72
6. 4. Slijeganje presatka.....	74
6. 5. Koštana fuzija.....	77
6. 6. Klinički pokazatelji uspješnosti liječenja.....	79
6. 7. Implikacije na kliničku praksu i daljnja istraživanja.....	81
7. Zaključak.....	84
8. Sažetak.....	85
Summary.....	86
9. Literatura.....	89
10. Životopis.....	100

## 1. UVOD

### 1. 1. Anatomija i biomehanika vratne kralješnice

Kralješnica čovjeka kao dio aksijalnoga skeleta ima tri osnovne funkcije. Prva je osiguranje anatomske protekcije dijelova centralnoga i perifernoga živčanoga sustava - kralješnične moždine i neuralnih korijenova. Druga je važna funkcija davanje strukturne potpore i istodobno omogućavanje ravnoteže nužne za uspravan stav čovjeka. Treća je funkcija omogućavanje fleksibilne pokretljivosti tijela. Ove su funkcije evolucijski postignute složenom građom i međuodnosom kralješaka kao pojedinačnih elemenata kralješnice.

Kralješnica se sastoji od 7 cervikalnih, 12 torakalnih i 5 lumbalnih kralješaka, koji su ujedno pravi kralješci (*vertebrae verae*). Pet sakralnih i 3 do 5 koccigealnih kralješaka nazivaju se „lažnim“ kralješcima (*vertebrae spuriae*), jer nisu međusobno odvojeni intervertebralnim diskovima.

Tipičan je kralješak građen od trupa kralješka (*corpus vertebrae*), luka kralješka (*arcus vertebrae*), pedikla (*pediculus vertebrae*), lamine (*lamina vertebrae*), artikulacijskih nastavaka (*processus articularis*), spinoznoga nastavka (*processus spinosus*) i transverzalnih nastavaka (*processus transversus*).

Obzirom kako cervikalna kralješnica podnosi najmanje aksijalno opterećenje, trupovi su kralješaka manji u usporedbi s ostalim segmentima kralješnice, te relativno manji u odnosu na pripadajuće neuralne lukove. Antero-posteriorno mjereno, trupovi se kralješaka povećavaju kraniokaudalno, s oko 18 mm u segmentu C II / C III na oko 20 mm u segmentu C VI / C VII (1). Spinalni je kanal (*canalis spinalis*) u cervikalnom segmentu većega transveralnoga nego antero-posteriornoga promjera. Promjer spinalnoga kanala ovisi o razini, spolu, dobi i tjelesnoj visini, a prosječno iznosi 13,5 mm (2).

Anatomska je osobitost vratnih kralješaka otvor transveralnoga nastavka (*foramen transversarium*). Vertebralna arterija (*arteria vertebralis*) prolazi kroz otvore transverzalnih nastavaka prvih šest vratnih kralješaka. Na svakom transverzalnom nastavku nalazimo

prednju i stražnu kvržicu (*tuberkulum*), koji služe kao hvatište mišića, a između kojih izlazi spinalni živac.

Izuzimajući prva dva vratna kralješka (*atlas* i *axis*), kralješci su vratne kralješnice međusobno povezani intervertebralnim diskovima. Visina intervertebralnoga diska smanjuje se od anteriorno ka posteriorno, a posljedično tome u sagitalnoj je ravnini fiziološka konfiguracija vratne kralješnice lordoza (3).

Intervertebralni se diskovi sastoje od fibroznoga prstena (*anulus fibrosus*), čije su lamele čvrsto povezane s terminalnim ploham uzglobljenih kralješaka, i jezgre (*nucleus pulposus*) sastavljene od želatinoznoga matriksa. Anulus čine koncentrični krugovi kolagenih vlakana tipa 1. Matriks se nukleusa sastoji od proteoglikana, vode, kolegena tipa 2 i elastina. Ovdje je vidljiva povezanost strukture i funkcije: kolagena vlakna fibroznoga prstena opiru se vlačnim silama, a proteoglikani unutar nukleusa tlačnim silama (4). Fibrozni je prsten inerviran sinuvertebralnim živcem (*nervus meningeus recurrens seu sinuvertebralis*), koji može imati ulogu u nastanku diskogene boli cervikalne kralješnice (5). Funkcijski promatrano, sastavni dio intervertebralnoga diska čine i pokrovne plohe trupova pripadajućih kralješaka. U odrasle su osobe ove plohe sačinjene od avaskularne hijaline hrskavice.

Vaskularna je opskrba intervertebralnoga diska kritična za njegovu podložnost degeneracijskim promjenama. Kapilarna mreža koja za intrauterinoga razvoja prožima pokrovne plohe trupova kralješaka i sam disk tijekom života postupno nestaje. Stoga je disk odrasle osobe posve avaskularno područje, čiji je metabolizam isključivo ovisan o difuziji prehrambenih tvari (nutrijenata).

Zigapofizealnim se zglobovima uzglobljuju artikulacijski nastavci kralješaka. Kada degeneracijski proces naruši stabilnost kralješnice, ove strukture reagiraju hipertrofijom u pokušaju ponovnoga uspostavljanja biomehaničke stabilnosti. Ovako hipertrofirani zigapofizealni zglobovi dodatno kompromitiraju promjer spinalnoga kanala i povećavaju pritisak na neuralne tvorbe, što je značajno za progresiju simptomatske degeneracijske bolesti cervikalne kralješnice.

Dodatne artikulacijske strukture čine anatomski i biomehanički značajni uncinatni zglobovi, koje tvore vertikalne ekstenzije gornje pokrovne plohe trupa kralješaka s trupom neposredno



kranijalnoga vratnoga kralješka. Ove se ekstenzije nazivaju uncinatnim nastavcima (*processus uncinatus*) (6). Smatraju se rudimentnima, povećavaju se s dobi te su podložne degeneracijskim promjenama (7).

Trupove vratnih kralješaka povezuje snažna prednja uzdužna sveza (*ligamentum longitudinale anterius*), te nešto slabija stražnja uzdužna sveza (*ligamentum longitudinale posterius*). Stražnja se uzdužna sveza sastoji od površinskih niti razapetih preko nekoliko susjednih segmenata, i dubokih niti koje povezuju dva susjedna kralješka. Ova je sveza najdeblja u središnjoj liniji, a stanjuje se prema postraničnim reesusima. Ova osobitost stražnje uzdužne sveze ima ulogu u pojavnosti lateralnih diskalnih hernijacija. Žuti ligament (*ligamentum flavum*) povezuje lukove kralješaka.

Vratna leđna moždina (*medulla spinalis cervicalis*) sastoji se od sive i bijele tvari. Siva tvar (*substantia grisea*) čini središnji dio moždine oko centralnoga kanala (*canalis centralis*), a na poprečnom je presjeku raščlanjena poput slova H na prednje rogove (*cornu anterius*) i stražnje rogove (*cornu posterius*). Siva tvar sadrži tijela neurona. Volumen je sive tvari uvećan, posljedično brojnim tijelima motoneurona potrebitih za formiranje brahijalnoga pleksusa, što povećava promjer same medule koji se anatomske opisuje kao cervikalna intumescencija (*intumescencia cervicalis*), a seže od projekcije C III do Th II kralješka. Bijelu tvar (*substantia alba*) čine aksoni ascendentnih i descendentnih mozgovnih putova. Klinički su važni prednji snop (fascikul) koji sadrži aksone motoričkoga kortikospinalnoga puta (*tractus corticospinalis*), lateralni snop (fascikul) koji čine aksoni spinotalamičkoga puta (*tractus spinothalamicus*) koji prenosi modalitete površinskoga osjeta, te stražnji stupovi (dozalne kolumne), koje prenose modalitete dubokoga osjeta.

Iz medule spinalis u cervikalnom segmentu izlazi 8 parova korijenova neuralnih živaca. Prvi par neuralnih korijenova (C 1) izlazi između zatiljne kosti (okciputa) i atlasa, a posljednji (C 8) između C VII i Th I kralješka. Kranijalna četiri para cervikalnih neuralnih korijenova (C 1 do C 4) formiraju cervikalni živčani splet (*plexus cervicalis*), koji osjetno i motorički inervira kožu vrata i vratnu muskulaturu, te preko freničnoga živca (*nervus phrenicus*) i dijafragmu. Kaudalna četiri para cervikalnih neuralnih korijenova (C4 do C8) te prvi torakalni par (Th 1) formiraju brahijalni pleksus (*plexus brachialis*), koji osjetno i motorički inervira gornje udove. Kompresija ovih neuralnih struktura posljedično degeneracijskoj bolesti cervikalne kralješnice uzrokuje klasične kliničke sindrome cervikocefaleje i cervikobrahialgije.

Vratna je kralješnica biomehanički najmobilniji segment kralješnice. Utvrđene su prosječne vrijednosti opsega pokreta vratnom kralješnicom u zdravih ispitanika (8):

- fleksija: 60°
- ekstenzija: 75°
- laterofleksija lijevo: 46°
- laterofleksija desno: 45°
- aksijalna rotacija lijevo: 78°
- aksijalna rotacija desno: 79°

Ove se vrijednosti smanjuju eksponencijalno s dobi, sa značajnim padom opsega pokreta nakon 50. godine života. Pojedini vertebralni dinamički segmenti sudjeluju u različitoj mjeri u ukupnom rasponu pokreta. Aksijalna se rotacija primjerice u 40 % opsega odvija u atlantoaksijalnom zglobu, a ostalih 60 % ravnomjerno je raspodijeljeno duž ostalih segmenata. Slično tome, oko 60 % fleksije vratne kralješnice odvija se u kaudalnim vertebralnim dinamičkim segmentima.

Promatrano u sagitalnoj ravnini i od kranijalno ka kaudalno, na ljudskoj se kralješnici uočava različita zakrivljenost pojedinih segmenata. Za intrauterinoga razvoja izražene su torakalna kifoza i sakralna kifoza, koje se stoga nazivaju primarnim kurvaturama. Postnatalnim razvojem motorike razvijaju se cervikalna i lumbalna lordoza, koje se nazivaju sekundarnim ili kompenzacijskim kurvaturama. Odstupanje od ovih fizioloških zakrivljenosti ima značajnu ulogu u razvoju simptomatske degeneracijske bolesti kralješnice, osobito u cervikalnom i lumbalnom segmentu.

## **1. 2. Degeneracijska bolest vratne kralješnice**

### **1. 2. 1. Epidemiologija**

Degeneracijska je bolest vratne kralješnice iznimno česta u općoj populaciji. Predstavlja značajan uzrok morbiditeta i privremene ili trajne onesposobljenosti, te je stoga i važan socijalno-medicinski problem. Procjenjuje se kako se radiografski uočljive značajne degeneracijske promjene cervikalne kralješnice mogu naći u oko dvije trećine populacije tijekom životnoga vijeka (9).

Obzirom kako u najvećega broja bolesnika ovo stanje ostaje asimptomatskim, epidemiološki su pokazatelji za simptomatsku bolest nešto manje uočljivi. Tako se incidencija simptomatske bolesti procjenjuje se na 83 bolesnika na 100 000 stanovnika (10), a prevalencija na 0,35 % (11).

I u asimptomatskih se bolesnika radiografskim oslikavanjem pronalaze degeneracijske promjene vratne kralješnice. Koristeći standardne radiografske (RTG) snimke kao dijagnostički kriterij, u populaciji životne dobi od 60 do 65 godina degeneracijske se promjene pronalaze u 95 % muških i 70 % ženskih ispitanika (12). Uporabom magnetne rezonancije (MR) cervikalne kralješnice degeneracijske promjene nalaze se u 14 % ispitanika mlađih od 40 godina, te 24 % ispitanika starijih od 40 godina (13).

Simptomi su degeneracijske bolesti cervikalne kralješnice uzrokovani pritiskom na živčane tvorbe (14), koji nastaje postupno, usporedno s napredovanjem degeneracijskih promjena. Stoga se simptomatsku bolest u pravilu nalazi u bolesnika starijih od 40 godina, s vrhuncem pojavnosti između 50. i 59. godine života (11). U svim je dobnim skupinama većina bolesnika ženskoga spola (11).

## 1. 2. 2. Etiopatogeneza

Etiopatogeneza je degeneracijske bolesti cervikalne kralješnice kompleksna. Ovisna je o brojnim statičkim i dinamičkim čimbenicima, te konstitucijskim i stečenim čimbenicima. Ona uključuje patološke procese na koštano-ligamentarnom sustavu, vaskularnom sustavu te u konačnici na živčanom sustavu.

Primarna je patologijska lezija degeneracijske bolesti cervikalne kralješnice degeneracija intervertebralnih diskova i kralješaka koji čine vratnu kralješnicu. Sekundarne lezije koje prate ovo stanje jesu kompresija neuralnih struktura te kompromitacija njihove vaskularne opskrbe, što dovodi do simptoma radikulopatije i mijelopatije (14). Stoga je važno istaknuti kako su i neuralni i vaskularni procesi odgovorni za nastanak neuroloških simptoma u ovih bolesnika (15, 16).

U patogenezi je cervikalne spondiloze i razvoja radikulopatije te mijelopatije potrebno razlikovati statičke i dinamičke mehaničke čimbenike. Ovu su podjelu ustanovili White i Panjabi (17).

Statički su mehanički čimbenici povezani s primarnim degeneracijskim procesom i njihov je konačni učinak suženje cervikalnoga spinalnoga kanala ili neuralnih foramena. U ovu skupinu čimbenika pripadaju hernijacija intervertebralnoga diska, rast dorzalnih osteofita s pokrivnih ploha trupova kralješaka, degeneracijska osteofitoza unkovertbralnih i zigapofizealnih zglobova, hipertrofija žutoga ligamenta te degeneracija i osifikacija stražnjega longitudinalnoga ligamenta.

Dinamički mehanički čimbenici koji doprinose ovome procesu jesu abnormalne sile koje djeluju na vratnu kralješnicu i cervikalnu medulu tijekom fizioloških i nefizioloških pokreta i opterećenja.

Upravo međudjelovanje statičkih i dinamičkih čimbenika dovodi do neuroloških simptoma i njihovih sekvela.

Proces degeneracije vratne kralješnice počinje promjenama jezgre intervertebralnoga diska (*nucleus pulposus*), u kojem se smanjuje sadržaj vode (18). Tijekom života, sadržaj vode u intervertebralnom disku opada s 88 % u dječjoj dobi na 70 % u dobi od 72 godine (19). Ovaj

je proces praćen relativnim povećanjem koncentracije keratin sulfata u odnosu na hondroitin sulfat (20).

Protokom vremena, zbog ovih i nekih drugih promjena kemijskoga sastava pulpozna jezgra gubi svoja elastična svojstva, te postaje fibrozna. Tada se veće statičko i dinamičko opterećenje prenosi na fibrozni prsten intervertebralnoga diska (*anulus fibrosus*), s njegovim posljedičnim izbočenjem u spinalni kanal te gubitkom visine intervertebralnoga prostora. Obzirom kako degeneracijske promjene prvo uzrokuju gubitak visine intervertebralnoga diska u prednjem segmentu, napredovanjem bolesti dolazi do gubitka fiziološke cervikalne lordoze. Kako kod ovakve biomehanički nepovoljne konfiguracije kralješnice dolazi do progresivnoga povećanja statičkoga opterećenja prednje polovice trupova kralješaka, postupno dolazi do pojave izravnote konfiguracije vratne kralješnice. Mehanizmom pozitivne povratne sprege u konačnici dolazi do nastanka cervikalne kifoze.

Niti su fibrozna prstena intervertebralnoga diska tanje u stražnjem dijelu, što može dovesti do prolapsa masa degeneriranoga nukleusa kroz slojeve anulusa, odnosno do nastanka diskalne hernijacije (18). Pomicanje i odvajanje intervertebralnoga diska eksponira pokrovne plohe kralješaka koje reaktivno osificiraju, te nastaju ventralni i dorzalni osteofiti koji mogu svojim rastom kompromitirati neuralne foramene te uzrokovati radikulopatiju. Smatra se kako je progresivni rast osteofita mehanizam kojim organizam nastoji povećati površinu pokrovnih ploha i ograničiti prekomjernu pokretljivost, odnosno stabilizirati kralješnicu (21).

Gubitak visine intervertebralnoga diska dovodi i do povećanoga opterećenja stražnjih elemenata, prije svega zigapofizealnih zglobova, što uzrokuje njihovu reaktivnu hipertrofiju. Ova pojava dodatno kompromitira širinu spinalnoga kanala i narušava statičke i dinamičke odnose unutar cervikalne kralješnice.

Kada nastupi koštano premoštenje intervertebralnoga prostora, može doći do pseudofuzije. Ovaj proces dovodi do privremene stabilizacije vertebralnoga dinamičkoga segmenta (18). Posljedično smanjenje opsega pokreta cervikalne kralješnice uzrokuje također prolazno smanjenje simptoma. Međutim, ovime se dodatno biomehaničko opterećenje prenosi na susjedne funkcijske vertebro dinamičke segmente što ubrzava degeneracijski proces, posebice u duljem odsječku vratne kralješnice te na taj način cervikalna spondiloza progredira longitudinalno, duž osi vratne kralješnice.

U patogenezi je mijelopatije najvažnija kompresija medule u sagitalnoj ravnini (22). Ova kompresija nastaje ventralno, diskalnom hernijacijom i osteofitima, te dorzalno, osificiranim žutim ligamentom (*ligamentum flavum*) i hipertrofičnim zigapofizealnim zglobovima. Fiziološki pokreti vratnom kralješnicom uzrokuju dodatnu redukciju promjera spinalnoga kanala, što pojačava kompresiju. Fleksija vratne kralješnice komprimira mijelon ventralno, prema dorzalnim osteofitima trupova kralješaka. Ova je kompresija dodatno izražena kod cervikalne kifoze. Ekstenzija vratne kralješnice komprimira mijelon dorzalno, prema žutom ligamentu. Aksijalna rotacija i laterofleksija nemaju značajniji utjecaj na kompresiju mijelona (23). Radiologijske studije uporabom magnetne rezonancije (MR) vratne kralješnice pokazale su značajniji utjecaj pokreta ekstenzije u odnosu na fleksiju u kompresiji mijelona kod spondiloze cervikalne kralješnice (24). Mikroinstabilitet degeneracijski promijenjenih vertebralnih dinamičkih segmenata, s posljedičnom pokretljivošću u rasponima subluksacije, uzrokuje dodatnu dinamičku kompresiju medule.

Promatrano patologijski, može se razlikovati dva stupnja degeneracijske bolesti – diskalnu hernijaciju, gdje je kompresijski supstrat prolabirani ili ekstrudirani nukleus, te spondilozu, gdje dominira disk-osteofit kompleks. Kalcifikacija degeneriranoga i protrudiranoga cervikalnoga diska te reaktivna osifikacija pokrovnih ploha trupova kralješaka dovode do stvaranja tipičnoga disk-osteofit kompleksa koji premošćuje intervertebralni prostor u dorzalnoj projekciji trupova kralješaka. Spinalna medula izložena kroničnoj kompresiji izgleda spljošteno, s udubljenjima na mjestima najjačega pritiska. Histopatologijski, promjene su najvidljivije u dorzalnim i lateralnim kolumnama (14). Tipično, nalaze se demijelinizacija, mjestimična nekroza te kavitacije u sivoj tvari.

Dio patologijskih promjena nesumnjivo nastaje i zbog poremećaja arterijskoga ili venskoga krvnoga optjecaja. Dokaz ovim tvrdnjama nalazi se u činjenici kako su patološke promjene upadljivije u području sive tvari, koja je značajno osjetljivija na kompromitaciju krvnoga optjecaja (14).

### 1. 2. 3. Klinička slika

U simptomatskih bolesnika, tri skupine simptoma karakteriziraju degeneracijsku bolest vratne kralješnice: bol u vratnoj kralješnici, radikulopatija i mijelopatija. Ovi simptomi mogu nastati pojedinačno, no nerijetko su međusobno udruženi. Rjeđe se nalazi otežano gutanje (disfagija), nastalo uslijed kompresije jednjaka masivnim ventralnim osteofitima, ili vertebrobazilarna insuficijencija zbog kompromitacije vertebralne arterije duž njezinoga tijeka kroz transverzalne forame cervikalnih kralješaka. Tijek bolesti može biti akutan, u slučajevima naglo nastale diskalne hernijacije, no uglavnom je kronično-progresivan, te prati razvoj degeneracijskih promjena i cervikalne spondiloze.

Bol u vratnoj kralješnici bolesnici najčešće opisuju kao mišićnu bol u stražnjoj strani vrata. Neki bolesnici navode i bolnost u zatiljku te između lopatica. Bolovi se pogoršavaju s pokretima te ih mogu limitirati. Stražnja polovica fibroznoga prstena, dura i stražnji uzdužni ligament (*ligamentum longitudinale posterius*) inervirani su od strane sinuvertebralnoga živca (*nervus sinuvertebralis*), dok su prednja polovica intervertebralnoga diska i prednji longitudinalni ligament inervirani od strane *ramus communicans griseus* segmentnoga spinalnoga živca. Iritacija bilo koje od navedenih neuralnih struktura uzrokuje osjet boli.

Cervikalna radikulopatija označava bol u distribucijskom području pojedinoga neuralnoga korijena. Nastaje posljedično pritisku diska ili osteofita na neuralni korijen, najčešće u području neuralnoga foramena. Radikalna distribucija bolnosti upućuje na ovu etiologiju. Iako trauma može prethoditi pojavi akutnoga bolnoga sindroma radikulopatije, ona češće nastaje epizodično i kronično-progresivno.

Radikalni simptomi uzrokuju i senzibilitetne ispade. Osjet boli i dodira često je oslabljen u korespondirajućem dermatomu, dok su mišićno-tetivni refleksi oslabljeni ili ugašeni u odgovarajućem miotomu. U slučajevima dugotrajne kompresije može doći i do atrofije muskulature i mišićnih fascikulacija.

Obzirom kako spondiloza najčešće zahvaća više segmenata, simptomi i znaci zahvaćaju širu dermatomsku i miotomsku distribuciju. Suprotno tomu, kod diskalnih je hernijacija zahvaćenost nerijetko monosegmentalna.

Radikalna distribucija bolnosti može se klinički očitovati pojavom Spurlingovoga znaka, koji podrazumijeva pogoršanje radikularne simptomatike na istovremenu laterofleksiju, rotaciju i kompresiju verteksa (25).

Obzirom na vertebralni dinamički segment zahvaćen degeneracijom, te posljedičnu kompresiju pripadajućih neuralnih korijenova, može se uočiti nekoliko skupina simptoma koji odgovaraju miotomskoj i dermatomskoj distribuciji. Tako zahvaćanje C 5 korijena uzrokuje motoričku slabost deltoidnoga mišića, slabljenje refleksa bicepsa, te senzibilitetne ispade u području ramena. Zahvaćanje C 6 korijena rezultira motoričkom slabošću bicepsa, oslabljenim brahioradijalnim refleksom i ispadom senzibiliteta u području radijalne strane podlaktice i palca šake. Afekcija C 7 korijena uzrokuje motoričku slabost tricepsa uz slabljenje njegovoga refleksa, a ispad senzibiliteta nalazi se u drugom i trećem prstu šake. Zahvaćenost C 8 korijena manifestira se kao slabost interosealnih mišića šake i ispad senzibiliteta u četvrtom i petom prstu.

Cervikalna je mijelopatija definirana kao kompresija cervikalne spinalne medule posljedično degeneracijskim promjenama vratne kralješnice. Različiti medularni sindromi mogu se razviti kao posljedica ovoga stanja, poput centralnoga medularnoga sindroma, anteriornoga medularnoga sindroma i Brown-Sequardova sindroma. Prirodna prognoza mijelopatije najčešće znači progresiju neuroloških simptoma i neurološkoga deficita. Prvi su simptomi najčešće poremećaj fine motorike šaka i suptilni poremećaj hoda u smislu razvoja spasticiteta. Ovo je stanje praćeno facilitacijom miotatskih refleksa na donjim ekstremitetima, te katkad pozitivnim znakom Babinskoga. Oko 25 % bolesnika s cervikalnom mijelopatijom javlja generalizirane parestezije nakon fleksije vrata, što se naziva Lhermitteovim znakom (26). Poremećaji sfinterske kontrole prate uznapredovalu mijelopatiju.



#### 1. 2. 4. Dijagnostičke pretrage

U dijagnostici se degeneracijske bolesti vratne kralješnice koriste neurofiziološke i radiografske metode.

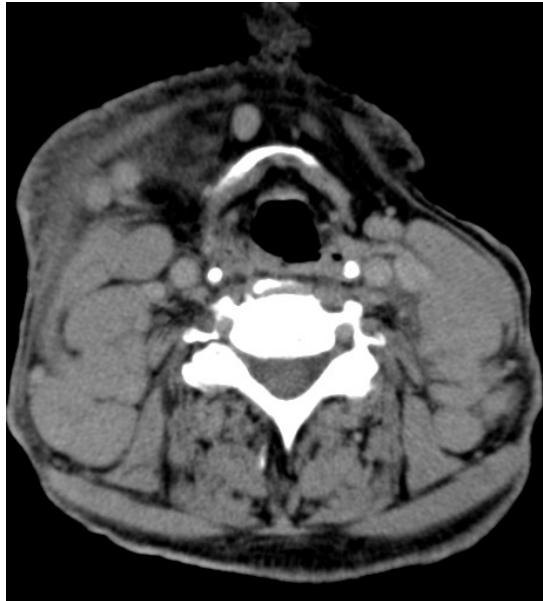Elektromiografija (EMG) korisna je dijagnostička metoda prije svega u verifikaciji i procjeni radikulopatije (27). Potrebno je ispitati elektromiogram proksimalnih i distalnih mišića koji odgovaraju pojedinim cervikalnim miotomima. Lažno negativni rezultat ove pretrage može nastati kod akutnih lezija, ili ako su komprimirana pretežito senzorička vlakna neuralnoga korijena.

Somatosenzorni evocirani potencijali (SSEP) koriste se u dijagnostici cervikalne mijelopatije. Ova neurofiziološka pretraga daje objektivni uvid u stanje mijelona, dobro korelira s težinom mijelopatije, kao i s kliničkim oporavkom nakon operacijske dekompresije (28).

Rendgenske (RTG) snimke cervikalne kralješnice snimaju se u tri projekcije: anteroposteriornoj, lateralnoj i kosoj. Na lateralnim je snimkama moguće procijeniti konfiguraciju vratne kralješnice, degeneraciju intervertebralnih diskova, visinu diskalnoga prostora, ventralne i dorzalne osteofite te širinu spinalnoga kanala. Kod procjene širine spinalnoga kanala ocjenjuje se omjer širine spinalnoga kanala prema širini trupa kralješka na istoj razini. Ovaj omjer manji od 0,8 upućuje na značajnu spinalnu stenozu (29). Kose snimke prikazuju neuralne otvore (foramene). Funkcijske (fleksijske i ekstenzijske) RTG snimke koriste se za detekciju instabiliteta vertebralnih dinamičkih segmenata. Poslijeoperacijski, RTG se snimkama procjenjuje položaj kralješka i alenteze, te nastanak solidne koštane fuzije.

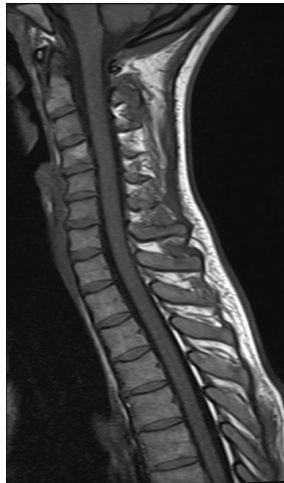Kompjutorizirana tomografija (CT) cervikalne kralješnice (Slika 1. 1.) prikazuje koštanu anatomiju, veličinu i oblik spinalnoga kanala te moguće osteofite. Međutim, ovom su metodom oslikavanja mogućnosti prikaza mekotkivnih struktura ograničene. Kontrastno oslikavanje (CT mijelografija) omogućuje indirektan prikaz neuralnih struktura.

**Slika 1. 1. Snimka kompjutorizirane tomografije (CT) vratne kralješnice**

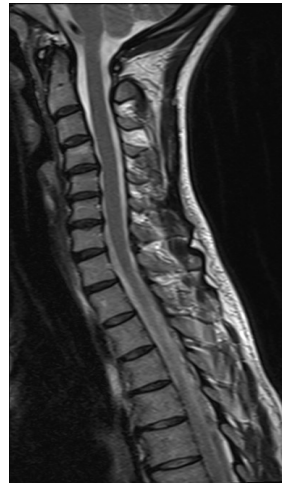

Magnetna rezonancija (MR) cervikalne kralješnice (Slika 1. 2.) komplementarna je pretraga kompjutoriziranoj tomografiji. Detaljan je prikaz neuralnih struktura koje ova dijagnostička metoda daje najčešće dostatan za postavljanje indikacije za operacijsko liječenje degeneracijske bolesti vratne kralješnice. Neinvazivnost, mogućnost čestoga ponavljanja i oslikavanje bez uporabe ionizirajućega zračenja dodatne su komparativne prednosti ove dijagnostičke metode.

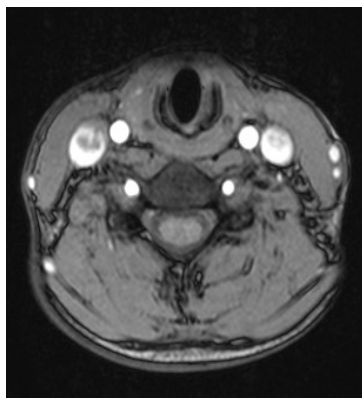
**Slika 1. 2. Snimka magnetne rezonancije (MR) vratne kralješnice: a) T1-mjerena sagitalna snimka, b) T2-mjerena sagitalna snimka, c) T1-mjerena aksijalna snimka, d) T2-mjerena aksijalna snimka**



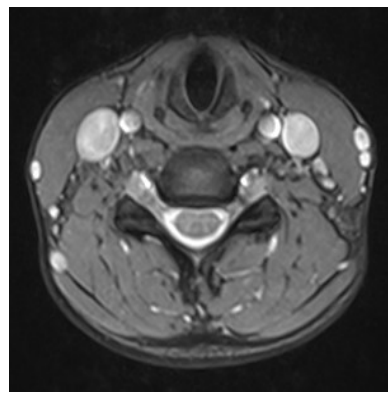
a)



b)



c)



d)

### **1. 3. Konzervativno liječenje degeneracijske bolesti vratne kralješnice**

U bolesnika sa simptomatskom degeneracijskom bolesti cervikalne kralješnice, prije postavljanja indikacije za operacijskim liječenjem uvriježeno je pokušati s konzervativnim metodama liječenja. Preporučeno je trajanje konzervativnoga liječenja tri mjeseca (30). Bolesnici u kojih dominiraju simptomi i znaci cervikalne radikulopatije izgledniji su kandidati za uspješno konzervativno liječenje, u usporedbi s bolesnicima u kojih se nalazi znakove mijelopatije, koja je obično progresivna (31).

Analgetici i nesteroidni protuupalni lijekovi prvi su stupanj medikamentozne terapije. Ako ne dođe do kliničkoga poboljšanja, ordinira se kortikosteroidna terapija, a u rijetkim slučajevima i opioidni analgetici.

U sklopu kortikosteroidne terapije primjenjuje se najčešće prednizon, u trajanju od jedan do dva tjedna (32). Lokalna primjena kortikosteroida u obliku epiduralnih injekcija (ESI) također daje povoljan terapijski učinak u nekih bolesnika (33).

Opioidni su analgetici indicirani u liječenju pažljivo odabranih bolesnika s umjerenom do izrazitom bolnošću vratne kralješnice posljedično spondilotskim promjenama, u kojih su druge farmakološke i nefarmakološke metode liječenja neučinkovite (34).

Fizikalne metode liječenja uobičajeno uključuju izometričke vježbe, manualnu terapiju, cervikalnu trakciju i posturalne vježbe (35).

Dokazan je i kratkoročni do srednjoročni pozitivni učinak akupunkture u liječenju bolnoga sindroma uzrokovanoga degeneracijskom bolešću cervikalne kralješnice (36).

## 1. 4. Operacijsko liječenje degeneracijske bolesti vratne kralješnice

### 1. 4. 1. Povijesni pregled

Tijekom povijesnoga razvoja spinalne kirurgije prve su uspješne dekompresijske operacije bile ograničene na slabinski segment kralješnice. Usavršavanjem ovih operacijskih tehnika stvoreni su preduvjeti za razvoj kirurgije vratnoga segmenta. Dodatni su razvoj ovoga područja neurokirurgije omogućili novi modaliteti radiografskoga oslikavanja, od uporabe kontrastnih sredstava (mijelografija), preko razvoja kompjutorizirane tomografije (CT) do magnetne rezonancije (MR). Otkriće neurokirurškoga operacijskoga mikroskopa i razvoj mikroneurokirurgije pridonijeli su daljnjem napretku operacijske tehnike. Bazična su biomedicinska istraživanja u području koštane biologije te biomehanička istraživanja omogućila razvoj različitih implantata i instrumentacije. Suvremena spinalna kirurgija također koristi elektrofiziološki monitoring različitih neuralnih i muskularnih električnih potencijala (elektromioneurografija, evocirani potencijali, somatosenzorni potencijali), što višestruko pridonosi sigurnosti operatera tijekom operacije, te u konačnici boljoj uspješnosti liječenja bolesnika.

Početak 20. stoljeća uvriježene metode operacijskoga liječenja degeneracijske bolesti cervikalne kralješnice zasnivale su se na stražnjem mediosagitalnom operacijskom pristupu na vratnu kralješnicu. Semmes i Murphey prvi su 1943. godine opisali cervikalnu diskalnu hernijaciju s kompresijom C7 korijena (37). Tijekom 40-ih godina 20. stoljeća Spurling, Scoville i Frykholm opisali su operacijsku tehniku foraminalne dekompresije stražnjim pristupom (25, 38).

Operacijsku tehniku prednje cervikalne discektomije i fuzije (*engl. anterior cervical discectomy and fusion, ACDF*) koštanim autograftom opisali su 1955. godine Robinson i Smith (39). Tri godine kasnije, Cloward je detaljno opisao ovaj pristup, s cilindričnim koštanim autograftom korištenim za interkorporanu fuziju (40). Cloward je prvi ukazao na važnost ablacije stražnjih osteofita kao kompresijskoga supstrata neuralnih foramena i cervikalne medule (40), dok su Smith i Robinson naglašavali važnost koštane fuzije i smatrali kako do resorpcije osteofita dolazi spontano kada se postigne solidna koštana fuzija (39).

Tijekom godina, metoda prednje cervikalne discektomije i fuzije doživjela je mnoge modifikacije. Uvođenje operacijskoga mikroskopa u neurokirurgiju 1970-ih godina omogućilo je daljnji razvoj operacijske tehnike, zahvaljujući superiornoj magnifikaciji i iluminaciji operacijskoga polja. Također su zabilježene brojne varijacije u korištenju međukralješničnih presadaka i u njihovoj geometrijskoj konfiguraciji (41). Razvijeni su i arteficialni međukralješnički umetci te instrumentacija za prednju fiksaciju cervikalne kralješnice (cervikalne pločice i vijci različitoga dizajna).

Metode stražnjega pristupa na cervikalnu kralješnicu također su doživjele mnoga tehnička unaprjeđenja. Suvremena tehnika stražnje dekompresije najčešće podrazumijeva neki oblik laminoplastike, poput *open-door* laminoplastike po Hirabayashiju (42). Dostupna je i instrumentacija za stražnju fiksaciju cervikalne kralješnice (konstrukcije vijaka i šipki).

#### **1. 4. 2. Prednja cervikalna discektomija i fuzija**

Izbor operacijskoga pristupa (prednji ili stražnji) u liječenju degeneracijske bolesti cervikalne kralješnice prije svega ovisi o konfiguraciji vratne kralješnice i lokalizaciji kompresijskoga supstrata. Operacijsko liječenje degeneracijske bolesti cervikalne kralješnice metodom prednje cervikalne discektomije i fuzije (*engl. anterior cervical discectomy and fusion, ACDF*) izabire se uglavnom u bolesnika s izravnom konfiguracijom vratne kralješnice ili cervikalnom kifozom (43, 44) te onih u kojih dominira ventralna kompresija neuralnih struktura hernijacijom intervertebralnoga diska ili dorzalnim osteofitima cervikalnih kralješaka.

Operacija se obavlja u općoj endotrahealnoj anesteziji i supinacijskom položaju bolesnika. Intraoperacijski se koristi oslikavanje radiološkim uređajem za dijaskopiju (*engl. C-arm fluoroscope*), a može se koristiti i monitoriranje somatosenzornih evociranih potencijala (SSEP). Namještajem bolesnika potrebno je postići laganu trakciju cervikalne kralješnice, održavajući je pri tome u neutralnom položaju.

Prednji pristup na vratnu kralješnicu moguć je s obje strane. Kirurzi dešnjaci obično preferiraju desnostrani pristup. Ovim je pristupom veća mogućnost jatrogene ozljede

povratnoga živca (*n. laryngeus recurrens*), što može rezultirati parezom glasiljki i disfonijom. Ljevostranim pristupom jatrogeno se može ozlijediti torakalni duktus (*ductus thoracicus*).

Kod operacije na jednom ili dva vertebralna dinamička segmenta kožna se incizija načini transverzalno, u kolarnoj kožnoj brazdi. Za operaciju na tri ili više razina koristi se longitudinalna kožna incizija u projekciji prednjega ruba sternokleidomastoidnoga mišića (*m. sternocleidomastoideus*). Nakon incizije kože i potkožja incidira se i subminira platizma (*platysma*). Po inciziji površinske vratne fascije mobilizira se sternokleidomastoidni mišić. Kod operacijskoga pristupa na kaudalne segmente ponekad je potrebna i disekcija omohoidnoga mišića (*m. omohyoideus*).

Disekcija se nastavlja u sloju između zajedničke karotidne arterije (*a. carotis communis*) lateralno, te traheje i ezofagusa medijalno. Pri tome se incidiraju pretrahealna i prevertebralna fascija. Nakon incizije prevertebralne fascije prikažu se dugi mišići vrata (*m. longus colli*). Odvajanjem hvatišta ovih mišića s prednje površine kralješaka skeletiziraju se trupovi kralješaka. U ovim fazama operacijskoga pristupa moguće je ledirati karotidnu arteriju, vertebralnu arteriju, ezofagus ili simpatetički trunkus, o čemu posebice treba voditi računa. Ozljeda velikih krvnih žila praćena je visokim mortalitetom. Medijastinitis kao posljedica ozljede jednjaka također može biti fatalna komplikacija. Lezija simpatetičkoga trunkusa dovodi do Hornerova sindroma (45).

Operacija se nastavlja u mikrotehnici, uporabom operacijskoga mikroskopa. Incidira se fibrozni prsten intervertebralnoga diska te ukloni diskalno tkivo iz intervertebralnoga prostora. Resecira se stražnji uzdužni ligament, te ukone dorzalni osteofiti s pokrovnih ploha trupova kralješaka. Time se dekomprimira cervikalna medula, te neuralni korijenovi u foramenima. Prekomjerna lateralna dekompresija može dovesti do jatrogene lezije vertebralne arterije.

Pokrovne se plohe kralješaka pripreme za koštanu fuziju, a intervertebralni prostor za aplikaciju grafta. Uobičajeno se koristi autologni koštani graft različitoga oblika, uzet s ilijačnoga grebena (*crista iliaca*) ili dijafize fibule. Ovaj graft može biti oblika valjka (40), klina (46) ili potkove (39). Autologni koštani presadak neki autori smatraju "zlatnim standardom" za postizanje solidne koštane fuzije (47). Međutim, uzimanje je autolognih koštanih presađaka povezano s visokim morbiditetom donorske tjelesne regije. Učestalost značajnih komplikacija, poput infekcije, hematoma, potrebe reoperacije i dugotrajnih bolova iznosi 8,6 %, a manje značajnih komplikacija, poput površinskih infekcija, gubitka osjeta ili prolazne bolnosti čak 20,6 %, dakle ukupno oko 30 % (48). Stoga su u kliničku praksu

uveđeni alternativni međukralješnični impantati, čime je isključen morbiditet donorske tjelesne regije.

Jedan je od alternativnih implantata kadaverični alograft. U novije se vrijeme koriste i implantati načinjeni od titanija (49) ili polietereeterketona (PEEK) (*engl. cage*) (50), te u određenim indikacijama umjetni intervertebralni diskovi (51, 52).

Korištenje instrumentacije – prednje cervikalne pločice i vijaka – dodatno povećava vjerojatnost nastanka solidne koštane fuzije (53, 54), iako je fuziju moguće postići i bez instrumentacije (55). Implantacija pločica i vijaka nosi međutim rizik dodatnih komplikacija, prije svega disfagije zbog kompresije jednjaka (56).

Incidencija naknadne dislokacija međukralješničnoga presatka kreće se od 2 % do 8 % (46, 57).

### **1. 4. 3. Biologija međukralješničkih implantata i koštane fuzije**

Unatoč suvremenim tehnologijski usavršenim implantatima u spinalnoj kirurgiji, solidna se koštana fuzija smatra temeljem postizanja trajne biomehaničke stabilnosti pojedinoga vertebralnoga dinamičkoga segmenta. Bez koštane se fuzije može očekivati postupno popuštanje implanta, te je nastanak nestabilnosti protokom vremena izvjestan.

Kako bi se olakšalo i ubrzalo koštano cijeljenje kirurški nastaloga koštanoga defekta koriste se koštani presatci. Ovi implantati prema vrsti i strukturi mogu biti kortiko-kortikalni ili kortiko-spongiozni. Kortiko-kortikalni implantati sačinjeni su isključivo od kortikalne kosti, dok kortiko-spongiozni implantati sadrže i tkivo spongioze unutar kortikalnoga tkiva. Autologni presadak jest presadak uzet od tkiva samoga bolesnika. Alogeni presadak (alograft) jest presadak uzet od tkiva druge jedinice iste biološke vrste.



Idealan koštani presadak ima četiri važna elementa (58):

- osteokonducijski matriks
- osteoinducijske čimbenike
- osteogene stanice
- strukturnu potporu

Osteokondukcija je proces kojim novostvorene kapilare, perivaskularno tkivo i osteogene prekursorske stanice prožimaju strukturu implantata ili koštanoga presatka (59). Ovaj proces olakšava osteokonducijski matriks, koji čini konducijski potporanj. Osteoindukcija je proces transformacije pluripotentne mezenhimalne stanice u osteoblast. Ovaj proces inducira i regulira koštani morfogenetski protein (*bone morphogenetic protein* – BMP). Stoga je osteoinducijski kapacitet pojedinoga presatka ovisan o njegovoj koncentraciji. U presatku preživi samo mali broj osteogenih stanica, posljedično anoksiji i kirurškoj traumi, te stoga većina osteogenih stanica mora urasti u implantat sa susjednih koštanih struktura. Važnost stukturane potpore koštanoga presatka osobito je izražena kada se ne koristi dodatna instrumentacija poput pločica i vijaka (60).

Od navedenih svojstava idealnoga međukralješničkoga presatka (grafta), alograft pruža osteokonducijski matriks i strukturnu potporu, ima ograničena osteoinducijska svojstva, no nema osteogeni potencijal, u usporedbi s autograftom koji ispunjava sva svojstva idealnoga presatka. Neki autori ističu manji postotak nastanka solidne koštane fuzije korištenjem alografta u usporedbi s autograftom (61).

Kako bi se smanjila imunogenost presatka, a zadržao limitirani osteoinducijski potencijal, koštani se alograft liofilizira. Ovim se postupkom uništavaju sve vitalne osteoprogenitorne stanice unutar presatka, a imunogenost se samo donekle umanjuje (60).

Dodatne su prednosti alografta, izuzev izbjegavanja morbiditeta donorske tjelesne regije, raspoloživost te dostupnost u različitim veličinama i geometrijskim oblicima. Potencijalne mane alografta su usporena vaskularizacija, spora osteogeneza, resorpcija i odbacivanje grafta (60).

Osobito je važno istaknuti mogućnost prijenosa virusa hepatitisa i virusa humane imunodeficijencije (HIV) alograftom. Tehnologija liofiliziranja presatka ne uništava ove viruse (62). Implementacijom zakonskih propisa o uzimanju i obradi humanih tkiva za transplantaciju, ovaj se rizik procjenjuje kao 1 na milijun slučajeva (62).

Proces slijeganja presatka opisan je kod korištenja alografta i autografta. Ovaj proces podrazumijeva utiskivanje presatka u trup kranijalnoga, kaudalnoga ili oba kralješka (63). Određeni je stupanj slijeganja presatka svakako poželjan, jer upućuje na dostatne kompresijske sile nužne za proces koštane fuzije. Prekomjerno slijeganje kralješka je nepoželjno, jer može dovesti do kolapsa intervertebralnoga prostora, razvoja pseudoartroze pa čak i deformiteta cervikalne kralješnice s kompresijom na neuralne strukture.

Incidencija nepotpunoga koštanoga cijeljenja, odnosno nastanka pseudoartroze procjenjuje se na čak 20 % (64). Ovaj je postotak značajno manji u bolesnika u koji se koristi dodatna instrumentacija. Pseudoartroza ne znači nužno i lošu uspješnost liječenja, iako je u simptomatskih bolesnika ponekad potrebno učiniti dodatnu stabilizaciju cervikalne kralješnice stražnjim pristupom (64).

Stanja su koja pogoduju nastanku pseudoartroze brojna. Potrebno je istaknuti pothranjenost (malnutriciju), pretilost, anemiju, dijabetes, osteoporozu i upalne bolesti zglobova, te upotrebu lijekova poput kortikosteoida, kemoterapeutika i mijelosupresiva (65).

Uživanje nikotinskih proizvoda također je značajan inhibitor koštanoga cijeljenja i nastanka solidne koštane fuzije. Pušenje smanjuje krvnu opskrbu presatka, potiče osteoporozu, inhibira angiogenezu i uzrokuje hipoksemiju (66).

#### **1. 4. 4. Uspješnost liječenja**

Prednja cervikalna discektomija i fuzija metoda je operacijskoga liječenja degeneracijske bolesti vratne kralješnice s dokazanom učinkovitošću u smanjenju bolnoga sindroma, postizanju solidne koštane fuzije i konačnog subjektivnog zadovoljstva bolesnika operacijskim liječenjem (67).

Značajni prognostički čimbenici uspješnoga operacijskoga liječenja degeneracijske bolesti cervikalne kralješnice ovom metodom su: prijeoperacijski neurološki status i intenzitet bolnoga sindroma, nekorištenje nikotinskih proizvoda, muški spol i zadovoljavajući opseg pokreta vratnom kralješnicom prije operacije (68).

Tijekom posljednjih 15-ak godina značajno se povećala prevalencija pretilosti u općoj populaciji, te posljedično tome u populaciji bolesnika koji zahtijevaju operacijsko liječenje degeneracijske bolesti vratne kralješnice (69). Obzirom kako se povećan indeks tjelesne mase (*Body Mass Index*, BMI) dovodi u svezu s brojnim negativnim patofiziološkim posljedicama, zabilježena je povećana incidencija komplikacija operacijskoga liječenja (69).

Dijabetes također predstavlja značajan komorbiditet u bolesnika s degeneracijskom bolešću vratne kralješnice. U operacijskom liječenju degeneracijske bolesti slabinske kralješnice utvrđena je manja uspješnost liječenja u smislu umanjenja bolnoga sindroma i otežane koštane fuzije (70). Dijabetes utječe i na kliničku sliku kompresijske neuropatije, zbog istovremene opstojanja dijabetičke periferne polineuropatije.

Unatoč navedenom, uspješnost liječenja degeneracijske bolesti vratne kralješnice u pretilih bolesnika i bolesnika s dijabetesom nije do sada dostatno istražena.

## **2. HIPOTEZA**

Hipoteza je ovoga istraživanja kako je metoda prednje cervikalne discektomije i fuzije koštanim alograftom valjana metoda liječenja degeneracijske bolesti vratne kralješnice, kojom se postiže solidna koštana fuzija i poboljšanje parametara fiziološke zakrivljenosti vratne kralješnice, te zadovoljavajuća uspješnost liječenja.

Dodatne su hipoteze ovoga istraživanja kako slijeganje presatka ne utječe na konačnu uspješnost liječenja, kako nema značajne razlike između kliničkoga tijeka i liječenja jednorazinske i višerazinske degeneracijske bolesti, te kako uporaba nikotinskih proizvoda i prekomjena tjelesna masa negativno utječu na rezultate operacijskoga liječenja i nastanak solidne koštane fuzije.

### 3. CILJ ISTRAŽIVANJA

Cilj je ovoga istraživanja ispitati valjanost metode prednje cervikalne discektomije i fuzije koštanim alograftom u liječenju degeneracijske bolesti vratne kralješnice.

Planirano je istražiti uspješnost ove metode u smanjenju bolnoga sindroma i oporavku neurološkoga deficita u liječenih ispitanika. Također je planirano provjeriti uspješnost metode u restituciji fiziološke lordoze cervikalne kralješnice i postizanju solidne koštane fuzije, te proučiti ponašanje alografta nakon implantacije, s osvrtom na slijeganje presatka i utjecaj opisanoga slijeganja na uspješnost liječenja.

Dodatni je cilj provjeriti utjecaj nekih demografskih i zdravstvenih čimbenika, poput dobi, spola, tjelesne mase, uporabe nikotinskih proizvoda i dijabetesa na uspješnost liječenja i dinamiku nastanka solidne koštane fuzije.

Također, cilj je ovoga istraživanja utvrditi moguće razlike između jednorazinske i višerazinske degeneracijske bolesti, s osvrtom na kliničku sliku i navedene parametre procjene uspješnosti liječenja.

## **4. ISPITANICI I METODE**

### **4. 1. Ustroj istraživanja**

Istraživanje je ustrojeno kao retrospektivno i opservacijsko istraživanje serije susljednih bolesnika operacijski liječenih zbog degeneracijske bolesti vratne kralješnice tijekom jednogodišnjega razdoblja u Baptist Memorial Hospital i Semmes-Murphey Neurologic & Spine Institute Surgery Center, Memphis, Tennessee, Sjedinjene Američke Države.

Tijekom 10-godišnjega razdoblja, od 2002. do 2012. godine, u navedenim su ustanovama metodom prednje cervikalne disektomije i fuzije koštanim alograftom od strane jednog operatera operacijski liječeno 880 bolesnika. Kao uzorak ovoga istraživanja odabrano je 70 susljednih bolesnika operacijski liječenih tijekom 2011. godine.

Istraživanje je ustrojeno bez kontrolne skupine, obzirom kako nije etički opravdano simptomatske bolesnike liječiti konzervativno, ili bolesnike liječiti operacijski uporabom manje pogodnih metoda ili ugradbenih materijala.

Istraživanje je odobrilo Etičko povjerenstvo Baptist Memorial Hospital, Memphis, Tennessee, Sjedinjene Američke Države (broj odobrenja IRB WOA 13-23) dana 31. svibnja 2013. godine, te Etičko povjerenstvo za istraživanja Medicinskoga fakulteta Sveučilišta Josipa Jurja Strossmayera u Osijeku, dana 9. listopada 2013. godine.

## 4. 2. Uključni i isključni kriteriji

Kriteriji za uključivanje ispitanika u istraživanje bili su:

- bolesnici operacijski liječeni zbog degeneracijske bolesti vratne kralješnice metodom prednje cervikalne discektomije i fuzije (*anterior cervical discectomy and fusion – ACDF*) koštanim alograftom tijekom 2011. godine u Baptist Memorial Hospital, Memphis, Tennessee, Sjedinjene Američke Države, od strane jednoga operatera (prof. dr. sc. Kenan Arnautović)
- bolesnici s dostupnom i potpunom medicinskom dokumentacijom

Isključni su kriteriji bili:

- bolesnici operacijski liječeni drugim kirurškim metodama i pristupima ili uz uporabu drugih vrsta implantata
- bolesnici operirani od strane drugih operatera
- bolesnici s nedostupnom ili nepotpunom medicinskom dokumentacijom

## 4. 3. Dijagnostički postupci i metoda operacijskoga liječenja

### 4. 3. 1. Dijagnostički postupci

U svih je ispitanika učinjen detaljan klinički neurološki pregled prije i nakon operacije. Pregled je uključivao ispitivanje pokretljivosti vratne kralješnice, ispitivanje hoda, manualno testiranje motoričke snage gornjih ekstremiteta po mišićnim skupinama, ispitivanje modaliteta površinskoga osjeta po dermatomima, te ispitivanje miotatskih refleksa na gornjim ekstremitetima.

Prijeoperacijska neuroradiološkijska obrada sastojala se od:

- digitalnih standardnih RTG snimaka vratne kralješnice u dvije projekcije (anteroposteriorna i laterolateralna)
- fleksijskih i ekstenzijskih digitalnih laterolateralnih RTG snimaka vratne kralješnice
- magnetne rezonancije (MR) vratne kralješnice

Poslijeoperacijsko neuroradiološkijsko praćenje sačinjavali su:

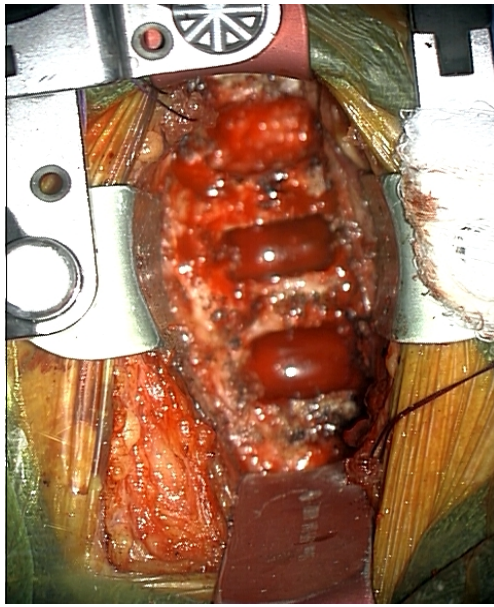- digitalne RTG snimke vratne kralješnice u dvije projekcije (anteroposteriorna i laterolateralna) neposredno nakon operacije, te 3, 6 i 9 do 12 mjeseci po operaciji
- kompjutorizirana tomografija (CT) vratne kralješnice, u slučajevima u kojima temeljem standardnih digitalnih RTG snimki vratne kralješnice nije bilo moguće ocijeniti postojanje solidne koštane fuzije

#### **4. 3. 2. Metoda operacijskoga liječenja**


Svi su ispitanici operacijski liječeni metodom prednje cervikalne discektomije i fuzije (ACDF). Primijenjena je operacijska tehnika ljevostranoga antero-medijalnoga pristupa na vratnu kralješnicu po Smithu i Robinsonu (71, 72). Nakon uklanjanja intervertebralnoga diska radikalno su visokoobrtajnom bušilicom uklonjeni kortikalisi trupova pripadajućih kralješaka (Slika 4. 1. a), te je načinjeno ležište za koštani alograft (Slika 4. 1. b). Nakon dekompresije neuralnih struktura u intervertebralni je prostor postavljen kortiko-kortikalni ili kortiko-spongiozni alograft (Slika 4. 1. c, CORNERSTONE-SR ili CORNERSTONE ASR, Medtronic Sofamor Danek USA, Inc., Memphis, Tennessee, Sjedinjene Američke Države) impregniran demineraliziranim koštanim matriksom (PROGENIX DBM PUTTY, Medtronic Sofamor Danek USA, Inc., Memphis, Tennessee, Sjedinjene Američke Države). Potom je postavljena prednja cervikalna titanijska pločica s mehanizmom zaključavanja vijaka i samonarezni vijci u trupove kralješaka (Slika 4. 1. d, ATLANTIS VISION ELITE, Medtronic Sofamor Danek USA, Inc., Memphis, Tennessee, Sjedinjene Američke Države).




**Slika 4. 1. Operacijska tehnika prednje cervikalne discektomije i fuzije (ACDF):  
a) mikrodiscektomija, b) priprema ležišta grafta, c) aplikacija grafta, d) fiksacija pločicom i vijcima**




a)



b)



c)



d)

## **4. 4. Plan i protokol istraživanja**

### **4. 4. 1. Opći demografski i zdravstveni podaci**

U svih su ispitanika zabilježeni osnovni demografski podaci, uključujući dob i spol. Također je zabilježena prisutnost ili odsutnost dijabetesa, uporabe nikotinskih proizvoda te indeks tjelesne mase (BMI), koji je izračunat dijeljenjem tjelesne mase izražene u kilogramima s kvadratom vrijednosti tjelesne visine izražene u centimetrima (73).

Prema indeksu tjelesne mase, ispitanici su podijeljeni u sljedeće kategorije:

- pothranjeni, s indeksom tjelesne mase manjim od 18,50
- normalne tjelesne mase, s indeksom tjelesne mase od 18,50 do 24,99
- prekomjerne tjelesne mase, s indeksom tjelesne mase od 25 do 29,99
- pretili, s indeksom tjelesne mase 30 i više

Ispitana je povezanost indeksa tjelesne mase s dobi ispitanika, te je uspoređen indeks tjelesne mase između ispitanika muškoga i ženskoga spola. Također je istražena razlika u dobi između ispitanika koji konzumiraju i ne konzumiraju nikotinske proizvode, kao i distribucija uporabe nikotinskih proizvoda prema spolu. U ispitanika u kojih je dijagnosticiran dijabetes, dodatno je istražena distribucija dijabetesa prema spolu, te razlika u dobi između ispitanika sa i bez dijabetesa.

### **4. 4. 2. Klinički status prije i nakon operacije**

Prije operacije, u svih je ispitanika zabilježeno trajanje simptoma degeneracijske bolesti vratne kralježnice koje je izraženo u mjesecima. Također je primjenom upitnika ispunjenoga od strane ispitanika utvrđen intenzitet bolnoga sindroma, bilo da je riječ o aksijalnoj ili radikularnoj boli, uporabom vizualno-analogne ljestvice (*Visual Analogue Scale*, VAS) (74).

Nakon kliničkoga neurološkoga pregleda, neurološki je deficit u ispitanika prije operacije ordinalno ocijenjen kao:

- nepostojeći, ako nije zabilježeno nikakvih odstupanja u neurološkom statusu
- blagi, ako su u neurološkom statusu zabilježeni diskretni ispadi osjeta, ispadi motoričke snage do razine 4/5, ili oslabljeni miotatski refleksi na gornjim udovima
- srednje teški, ako su bili prisutni značajni ispadi osjeta, ispadi motoričke snage od razine 3/5 ka slabijem, uz oslabljene miotatske reflekse na gornjim udovima
- teški, ako je bila jasno izražena klinička slika mijelopatije

Nakon operacije također je primjenom upitnika ispunjenoga od strane ispitanika zabilježen podatak o intenzitetu bolnoga sindroma, izražen vrijednošću vizualno-analogne ljestvice (VAS) (74), te podatak o neurološkom deficitu, ocijenjen istim kriterijima kao i prije operacije.

Uspoređen je intenzitet bolova prije i nakon operacije, te razlika u intenzitetu prijeoperacijskih i poslijeoperacijskih bolova između ispitanika sa i bez dijabetesa. Također je uspoređen neurološki deficit ispitanika prije i nakon operacije, te razlika u neurološkom statusu prije i nakon operacije u ispitanika sa i bez dijabetesa.

#### **4. 4. 3. Radiografski podaci prije operacije**

Na snimkama magnetne rezonancije (MR) vratne kralješnice, od strane nezavisnoga radiologa definiran je dominirajući kompresijski supstrat degeneracijske bolesti vratne kralješnice, kao jedan od dva patološka entiteta:

- diskalna hernijacija cervikalnoga intervertebralnoga diska ili
- cervikalna spondiloza i spinalna stenoza

Također je određen broj i lokalizacija vertebralnih dinamičkih segmenata predviđenih za operacijsko liječenje.

Uspoređena je životna dob ispitanika s diskalnom hernijacijom i cervikalnom spondilozom i stenozom.

#### **4. 4. 4. Procjena konfiguracije i zakrivljenosti vratne kralješnice**

Biometrijska procjena i mjerenje zakrivljenosti cervikalne kralješnice obavljani su uporabom računalnoga programa s mogućnošću mjerenja kutova i udaljenosti (CENTRICITY EMR v. 10, General Electric Healthcare, Barrington, Illinois, Sjedinjene Američke Države), na digitalnim standardnim laterolateralnim RTG snimkama vratne kralješnice.

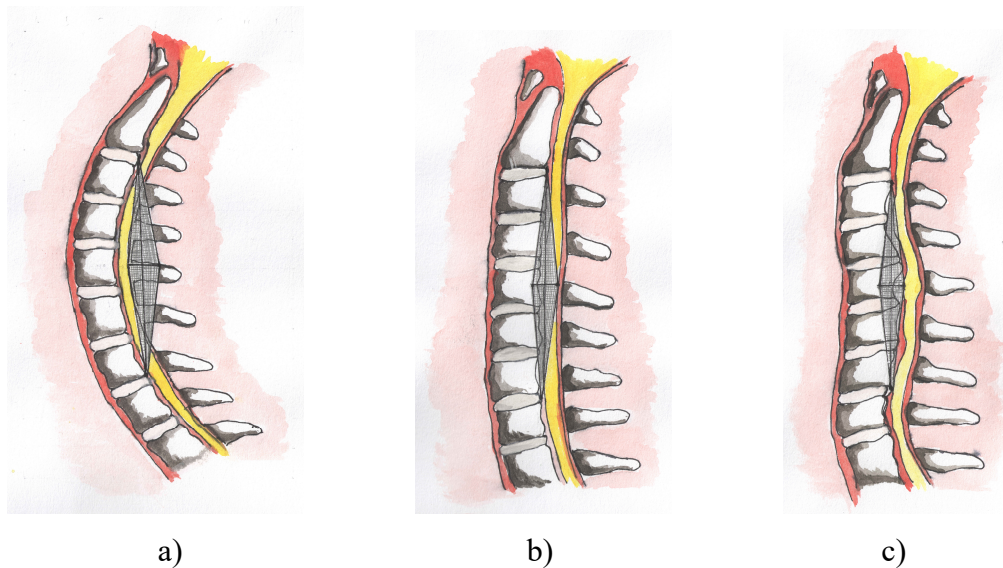
Zakrivljenost cervikalne kralješnice ocijenjena je prije i nakon operacije pomoću dvije metode:

- procjenom konfiguracije vratne kralješnice po Benzelu (43)
- mjerenjem kuta stražnjih tangenti po Harrisonu (75)

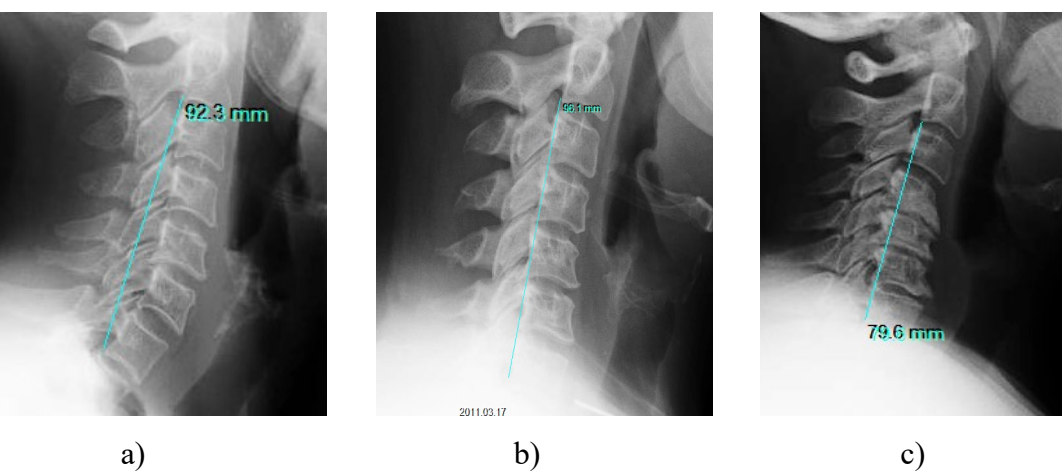
Benzelovom je metodom procjene konfiguracije vratne kralješnice pojedina konfiguracija vratne kralješnice ocijenjena ordinalno, kao lordoza, izravnata kralješnica ili kifoza. Na standardnoj digitalnoj RTG snimci vratne kralješnice u laterolateralnoj projekciji povučena je linija od dorzokaudalne projekcije trupa C II kralješka, do dorzokaudalne projekcije trupa C VII kralješka. U slučaju u kojem su dijelovi trupova vratnih kralješaka dominantno projicirani dorzalno od navedene linije, konfiguracija je ocijenjena kao kifoza. U slučaju u kojem su trupovi vratnih kralješaka dominantno projicirani ventralno od navedene linije, konfiguracija je označena kao lordoza. Prijelazni oblici između ove dvije konfiguracije ocijenjeni su kao izravnata kralješnica (Slika 4. 2. i 4. 3) (43).

**Slika 4. 2. Procjena konfiguracije vratne kralješnice po Benzelu – shematski prikaz:**

**a) lordoza, b) izravnata kralješnica, c) kifoza**

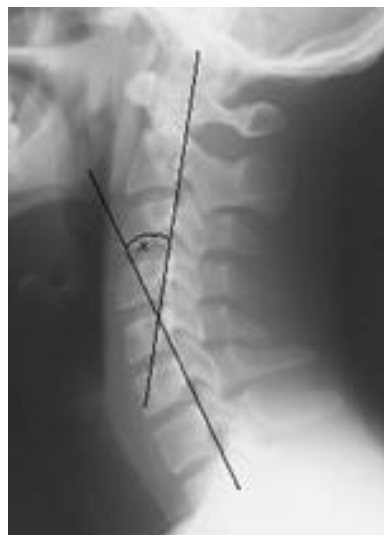

**Slika 4. 3. Procjena konfiguracije vratne kralješnice po Benzelu na standardnim RTG snimkama cervikalne kralješnice: a) lordoza, b) izravnata kralješnica, c) kifoza**

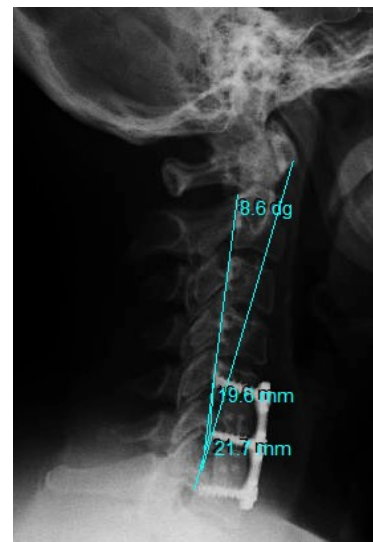


Harrisonovom je metodom stražnjih tangenti zakrivljenost vratne kralješnice izražena numerički. Na digitalnoj standardnoj rendgenskoj snimci vratne kralješnice u laterolateralnoj projekciji povučene su tangente na posteriorne aspekte trupova C II i C VII kralješka te izmjeren kut između ovih tangenti. Vrijednost je kuta izražena u stupnjevima, s preciznošću od 1/10 stupnja. Pozitivan je Harrisonov kut označavao lordozu, dok je negativan Harrisonov kut označavao kifožu (Slika 4. 4.) (75).

**Slika 4. 4. Mjerenje kuta zakrivljenosti vratne kralješnice metodom stražnjih tangenti po Harrisonu: a) Harrisonov kut stražnjih tangenti, b) mjerenje računalnim programom korištenim u istraživanju**



a)



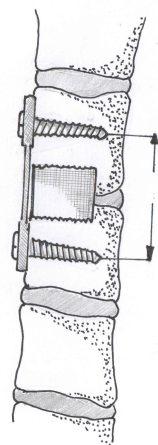
b)

Kako bi se ispitala usporedivost i adekvatnost ovih dviju metoda, za svakoga je ispitanika uspoređena konfiguracija vratne kralješnice po Benzelu prije i nakon operacije, te zakrivljenost kralješnice izmjerena Harrisonovom metodom stražnjih tangenti prije i nakon operacije. Ispitana je korelacija vrijednosti kuta stražnjih tangenti po Harrisonu prije i poslije operacije. Dodatno je uspoređena vrijednost Harrisonova kuta stražnjih tangenti između triju konfiguracija po Benzelu, prije i nakon operacije, kao i korelacija između ovih dviju mjera zakrivljenosti cervikalne kralješnice.

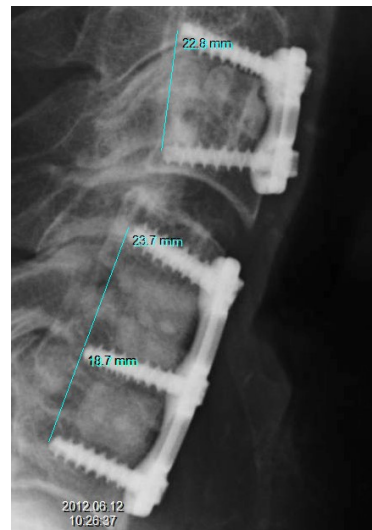
#### 4. 4. 5. Procjena slijeganja presatka

Slijeganje je presatka procijenjeno za sve ispitanike s adekvatnim poslijeoperacijskim radiografskim praćenjem u trajanju od najmanje 9 mjeseci te sve operirane razine i implantirane koštane alografte u tih ispitanika, na digitalnim standardnim RTG snimkama vratne kralješnice u laterolateralnoj projekciji, učinjenima neposredno nakon operacije, te u intervalima od 3, 6 i 9 do 12 mjeseci po operaciji. Obavljeno je mjerenje udaljenosti između vrhova vijaka plasiranih u kranijalni i kaudalni kralješak, a vrijednost je mjerenja izražena u milimetrima, s preciznošću od 1/10 mm (Slika 4. 5.).

**Slika 4. 5. Procjena slijeganja presatka računalnim mjerenjem udaljenosti između vrhova vijaka plasiranih u trupove susjednih kralješaka: a) shematski prikaz, b) mjerenje korištenim računalnim programom**



a)



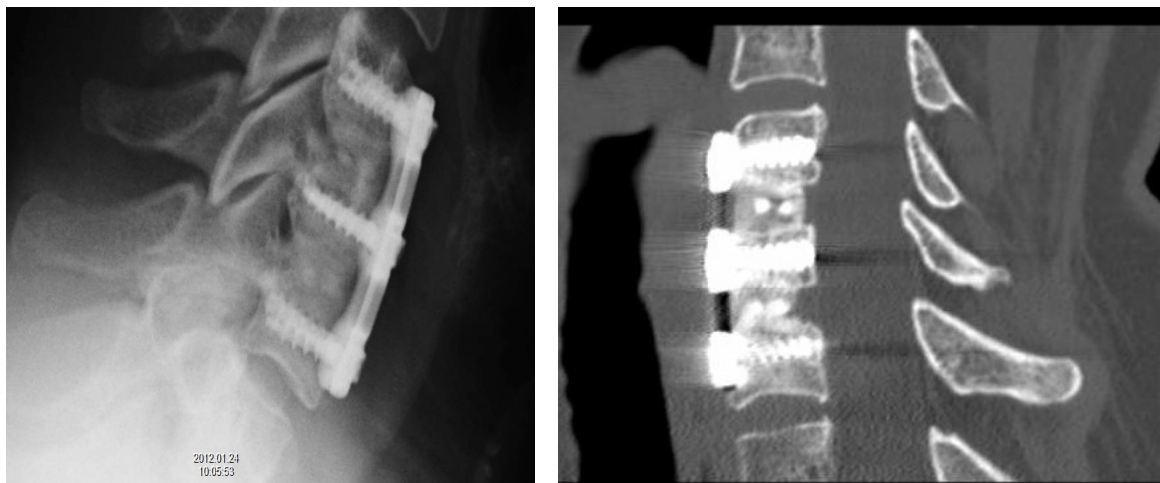
b)

Uspoređen je postotak slijeganja presatka između dviju vrsta implantiranih graftova (kortiko-kortikalni i kortiko-spongiozni). Uspoređen je postotak slijeganja graftova u ispitanika s različitom uspješnošću liječenja definiranom Odomovim kriterijima (76). Također je ispitana ovisnost postotka slijeganja presatka o položaju presatka u konstrukciji (jednorazinski, kranijalni, srednji ili kaudalni položaj). Dodatno je ispitana dinamika procesa slijeganja presatka na način da je uspoređen postotak slijeganja presatka tijekom prvoga, drugoga i trećega tromjesečja nakon operacije.

#### 4. 4. 6. Procjena koštane fuzije

Nastanak je solidne koštane fuzije procijenjen za sve ispitanike s adekvatnim poslijeoperacijskim radiografskim praćenjem u trajanju od najmanje 9 mjeseci i sve operirane razine, na digitalnim standardnim RTG snimkama vratne kralješnice u laterolateralnoj projekciji, učinjenima u intervalu od 3, 6, i 9 do 12 mjeseci nakon operacije (Slika 4. 6. a). U nejasnim je slučajevima dopunski učinjena kompjutorizirana tomografija (CT) vratne kralješnice radi konačne potvrde ili isključenja opstojanja solidne koštane fuzije (Slika 4. 6. b). Zabilježeno je vrijeme u mjesecima koje je bilo potrebno za formiranje solidne koštane fuzije.

**Slika 4. 6. Procjena nastanka solidne koštane fuzije: a) na standardnim digitalnim RTG snimkama vratne kralješnice, b) kompjutoriziranom tomografijom (CT) vratne kralješnice**



a)

b)

Utvrđeno je vrijeme potrebno za mogući nastanak, te incidencija pseudoartroze.

Uspoređeno je vrijeme potrebno za nastanak solidne koštane fuzije između ispitanika koji su konzumirali i koji nisu konzumirali nikotinske proizvode, te između različitih vrsta graftova (kortiko-kortikalnih i kortiko-spongioznih). Dodatno je uspoređeno vrijeme potrebno za nastanak solidne koštane fuzije u ispitanika s različitom uspješnošću liječenja sukladno Odomovim kriterijima (76).



#### 4. 4. 7. Procjena uspješnosti liječenja

Konačna uspješnost liječenja procijenjena je na kraju razdoblja praćenja primjenom Odomovih kriterija (76). Prema ovim kriterijima, uspješnost je liječenja zabilježena na ordinalnoj ljestvici kao:

- 4 – izvrsna, s povlačenjem svih prijeoperacijskih simptoma i potpunim oporavkom neurološkoga deficita
- 3 – dobra, s minimalnim ostatnim prijeoperacijskim simptomima, te potpunim oporavkom ili neizmijenjenim neurološkim deficitom
- 2 – zadovoljavajuća, s povlačenjem nekih prijeoperacijskih simptoma, a ostalim simptomima neizmijenjenim ili neznatno poboljšanim
- 1 – loša, s neizminjenim ili pogoršanim svim prijeoperacijskim simptomima

Također je zabilježena pojavnost poslijeoperacijskih komplikacija, poput krvarenja, infekcije, disfagije, disfonije i slično.

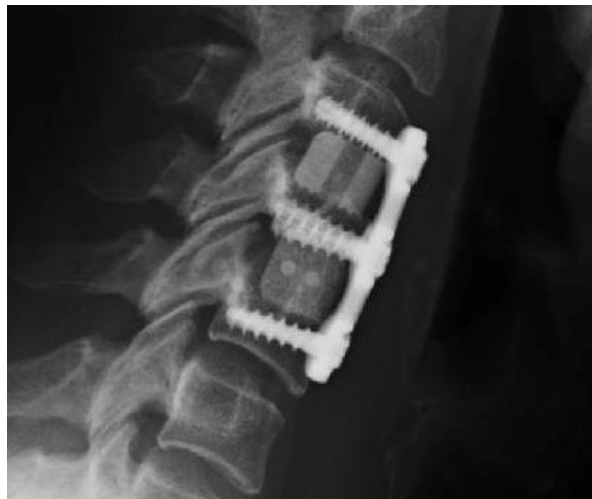Uspoređena je životna dob ispitanika s različitom uspješnošću liječenja, te uspješnost liječenja obzirom na broj operiranih razina. Također je uspoređena uspješnost liječenja između ispitanika koji konzumiraju i ne konzumiraju nikotinske proizvode, te u ispitanika s normalnom tjelesnom masom i ispitanika s prekomjernom tjelesnom masom i pretilih ispitanika.

Dodatno je provjerena korelacija između razlike prijeoperacijske i poslijeoperacijske zakrivljenosti vratne kralješnice mjerene kutem stražnjih tangenti po Harrisonu i redukcije bolnoga sindroma mjerene u postotku redukcije bolnoga sindroma VAS ljestvicom, te korelacija navedene razlike zakrivljenosti vratne kralješnice i uspješnosti liječenja procijenjene Odomovim kriterijima.

#### 4. 4. 8. Ostali podaci

Za svaku je operiranu razinu zabilježen podatak o vrsti implantiranoga koštanoga alografta (kortiko-kortikalni ili kortiko-spongiozni alograft, Slika 4. 7.), te podatak o visini alografta izraženoj u milimetrima.

**Slika 4. 7. Kortiko-kortikalni alograft (između trupova C III i C IV kralješka) i kortiko-spongiozni alograft (između trupova C IV i C V kralješka)**



#### 4. 5. Statistička obrada podataka

Dobiveni su podaci računalno statistički obrađeni, korištenjem softvera za statističku obradu podataka (SPSS, v. 20.0, SPSS, Inc., Chicago, Illinois, Sjedinjene američke Države).

Brojčani su podaci opisani osnovnim mjerama sredine i raspršenja.

Za istraživanje razlika između dvaju nezavisnih skupina unutar pojedinoga mjerenja upotrijebljen je Studentov t-test ili Mann-Whitneyev U-test (ovisno o normalnosti raspodjele i tipu varijabli), a za usporedbu više od dvaju nezavisnih skupina unutar pojedinoga mjerenja Kruskal-Wallis test ili ANOVA test (ovisno o normalnosti distribucije).

Razlike među kategoričkim varijablama testirane su Fisherovim egzaktnim testom. Za utvrđivanje razlika između dvaju zavisnih uzoraka korišteni su Wilcoxonov i Friedmanov test za neparametrijsku raščlambu, te Studentov t-test za parametrijsku raščlambu.

U postupku provjere povezanosti kvantitativnih varijabli uporabljani su Pearsonov indeks (r) ili Spearmanov koeficijent korelacije ( $\rho$ ).

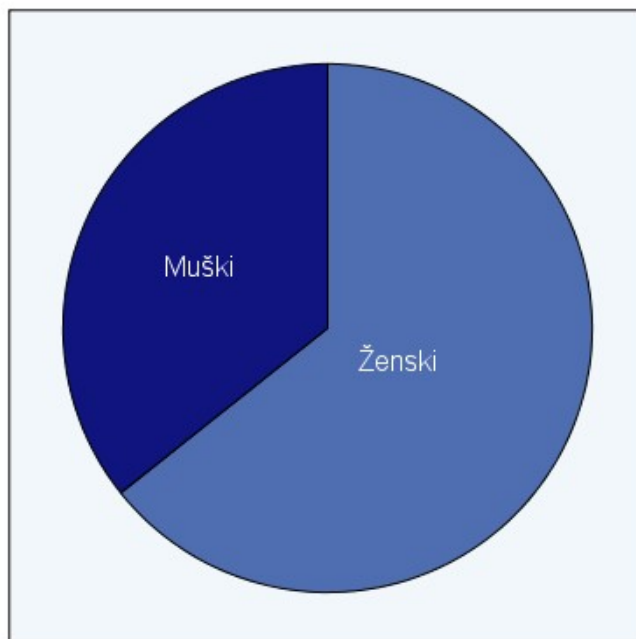
Za ocjenu bitnosti dobivenih rezultata odabrana je razina bitnosti  $\alpha = 0,05$ .

## 5. REZULTATI

### 5. 1. Opći demografski podaci ispitanika

U istraživanje je uključeno 70 ispitanika, 45 (64,3 %) ženskoga i 25 (35,7 %) muškoga spola (Slika 5. 1.).

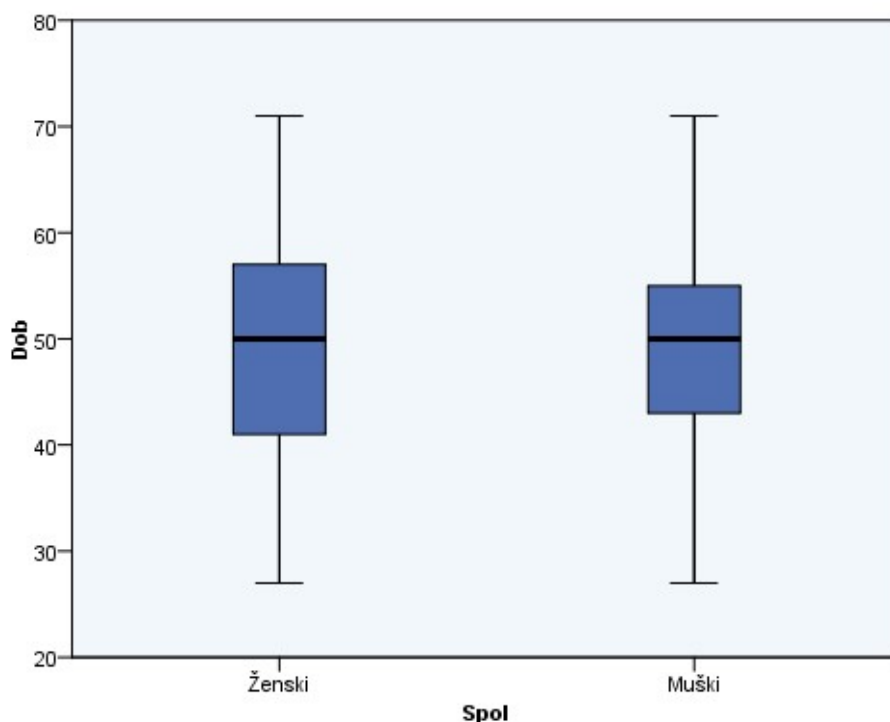
**Slika 5. 1. Distribucija ispitanika prema spolu**



Srednja je životna dob ispitanika bila 49,16 (SD 10,02) godina. Medijan dobi ispitanika iznosio je 50 godina, u rasponu od 27 do 71 godine.

Nije utvrđena statistički značajna razlika u životnoj dobi između ženskih i muških ispitanika (Slika 5. 2., Studentov t-test,  $p=0,924$ ).

**Slika 5. 2. Usporedba životne dobi ispitanika ženskoga i muškoga spola**



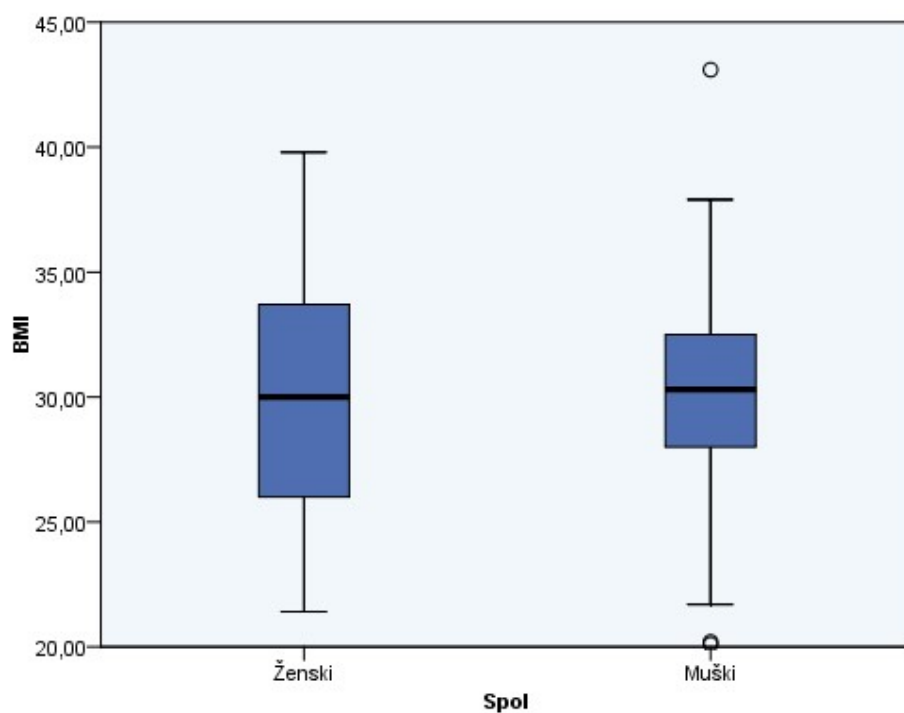
## **5. 2. Indeks tjelesne mase ispitanika**

Srednji indeks tjelesne mase (BMI) ispitanika iznosio je 29,92 (SD 5,02).

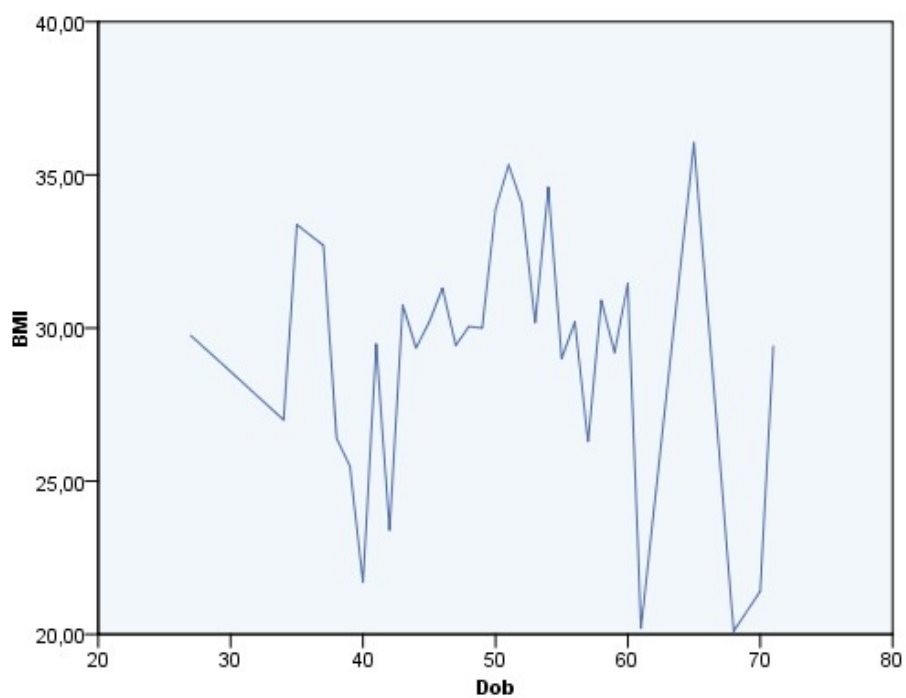
Nitko od ispitanika nije pripadao u kategoriju pothranjenosti. Normalnu tjelesnu masu imalo je 12 ispitanika (17,1 %). Prekomjerna je tjelesna masa zabilježena u 21 ispitanika (30 %), dok je pretilih ispitanika bilo 37 (52,9 %).

Nije uočena statistički značajna razlika između indeksa tjelesne mase u muških i ženskih ispitanika (Slika 5. 3., Studentov t-test,  $p=0,951$ ), niti je zabilježena korelacija između dobi i indeksa tjelesne mase (Slika 5. 4, Spearmanov koeficijent korelacije,  $\rho=0,012$ ).

**Slika 5. 3. Usporedba indeksa tjelesne mase (BMI) ispitanika ženskoga i muškoga spola**



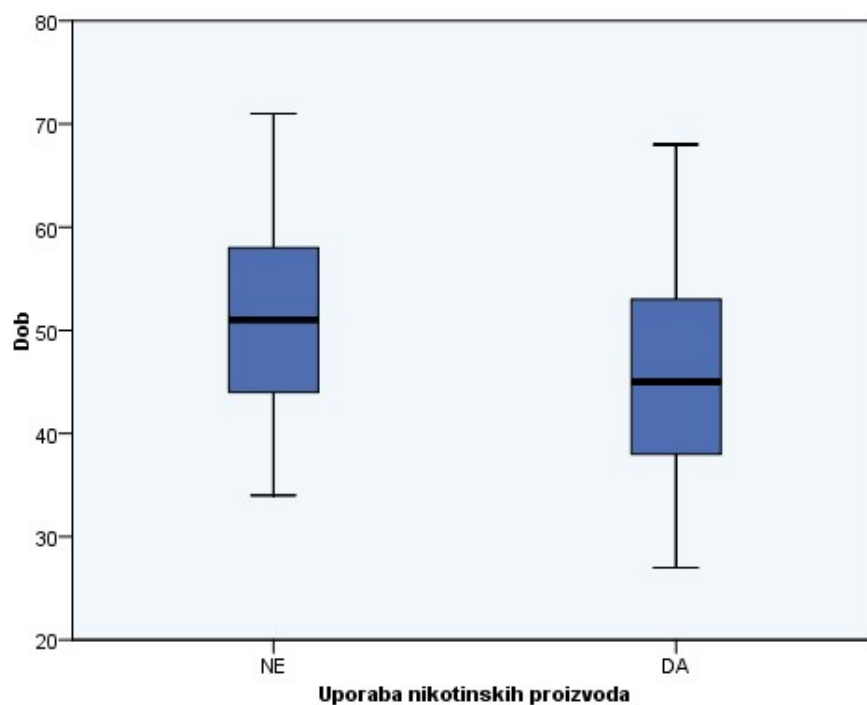
**Slika 5. 4. Ispitivanje korelacije dobi i indeksa tjelesne mase (BMI) ispitanika**



### 5. 3. Uporaba nikotinskih proizvoda

Nikotinske je proizvode koristilo 28 (40 %) ispitanika. Srednja je životna dob ispitanika koji su koristili nikotinske proizvode (45,57 godina) bila niža od dobi ispitanika koji nisu koristili nikotinske proizvode (51,55 godina), a ova je razlika ocijenjena statistički značajnom (Slika 5. 5., Studentov t-test,  $p=0,015$ ).

**Slika 5. 5. Usporedba dobi ispitanika koji koriste i ne koriste nikotinske proizvode**



Nije zabilježena statistički značajna razlika u uporabi nikotinskih proizvoda između ispitanika muškoga i ženskoga spola (Tablica 5. 1., Fisherov egzaktni test,  $p=0,323$ ).

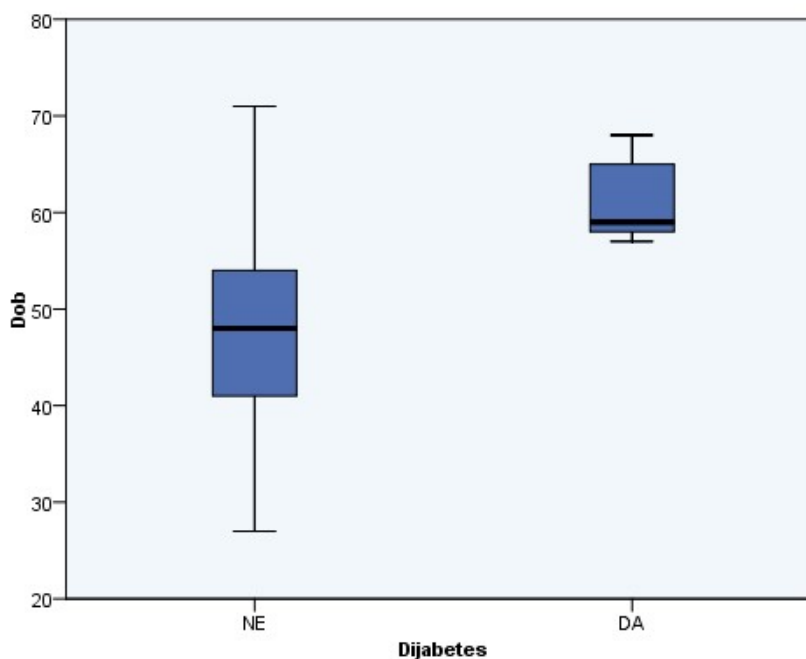
**Tablica 5. 1. Uporaba nikotinskih proizvoda u ispitanika prema spolu**

	Uporaba nikotinskih proizvoda		Ukupno
	NE	DA	
Spol Ženski	29	16	45
Muški	13	12	25
Ukupno	42	28	70

#### 5. 4. Dijabetes

Prisutnost je dijabetesa utvrđena u 5 (7,1 %) ispitanika. Srednja životna dob ispitanika s dijabetesom (61,40 godina) bila je prosječno viša od srednje životne dobi ispitanika bez dijabetesa (48,22 godina), a razlika je ocijenjena statistički značajnom (Slika 5. 6., Studentov t-test,  $p < 0,01$ ).

**Slika 5. 6. Usporedba životne dobi ispitanika sa i bez dijabetesa**





Nije zabilježena statistički značajna razlika u prisutnosti dijabetesa između ispitanika muškoga i ženskoga spola (Tablica 5. 2., Fisherov egzaktni test,  $p=0,648$ ).

**Tablica 5. 2. Prisutnost dijabetesa u ispitanika prema spolu**

	Dijabetes		Ukupno
	NE	DA	
Spol Ženski	41	4	45
Muški	24	1	25
Ukupno	65	5	70

## 5. 5. Klinički status prije i nakon operacije

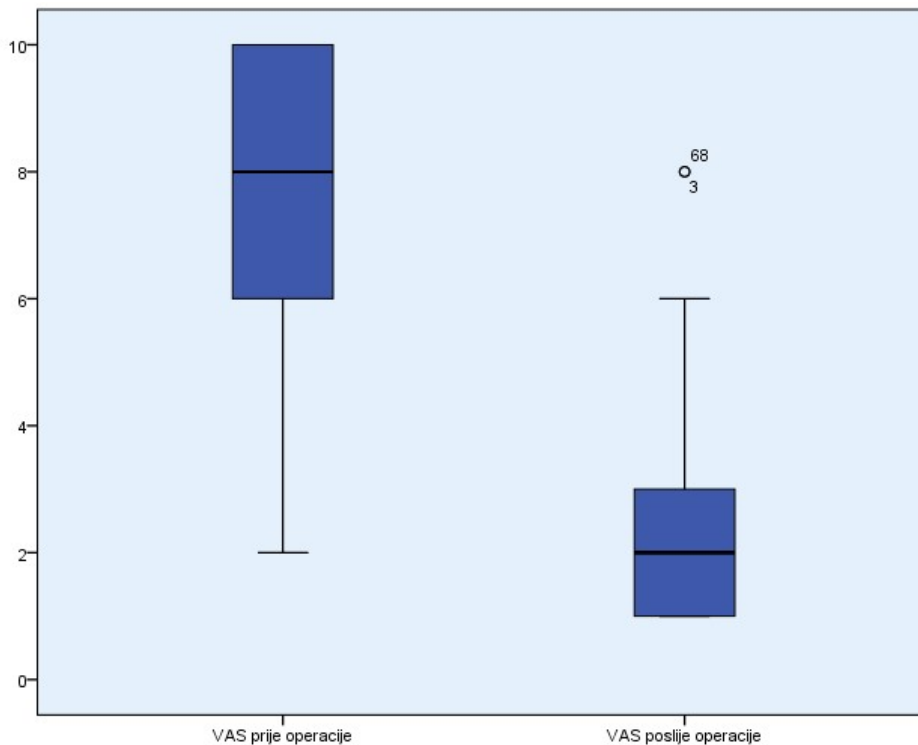
Medijan trajanja simptoma u ispitanika prije operacije iznosio je 4 mjeseca, u rasponu od mjesec dana do 72 mjeseca. Medijan duljine kliničkoga i neuroradiologijskoga praćenja ispitanika nakon operacije iznosio je 9 mjeseci, u rasponu od 1 do 12 mjeseci.

### 5. 5. 1. Intenzitet bolnoga sindroma

Medijan intenziteta prijeoperacijskih bolova mjeren vizualno-analognom ljestvicom (VAS) iznosio je 8, u rasponu od 2 do 10. Medijan poslijeoperacijskih bolova mjeren istom ljestvicom iznosio je 2, u rasponu od 1 do 8.

Razlika prijeoperacijskoga i poslijeoperacijskoga intenziteta bolova ispitanika ocijenjena je statistički značajnom (Slika 5. 7., Wilcoxonov test ekvivalentnih parova,  $p<0,01$ ).

**Slika 5. 7. Usporedba intenziteta prijeoperacijskih i poslijeoperacijskih bolova u ispitanika, mjerenih vizualno-analognom ljestvicom (VAS)**



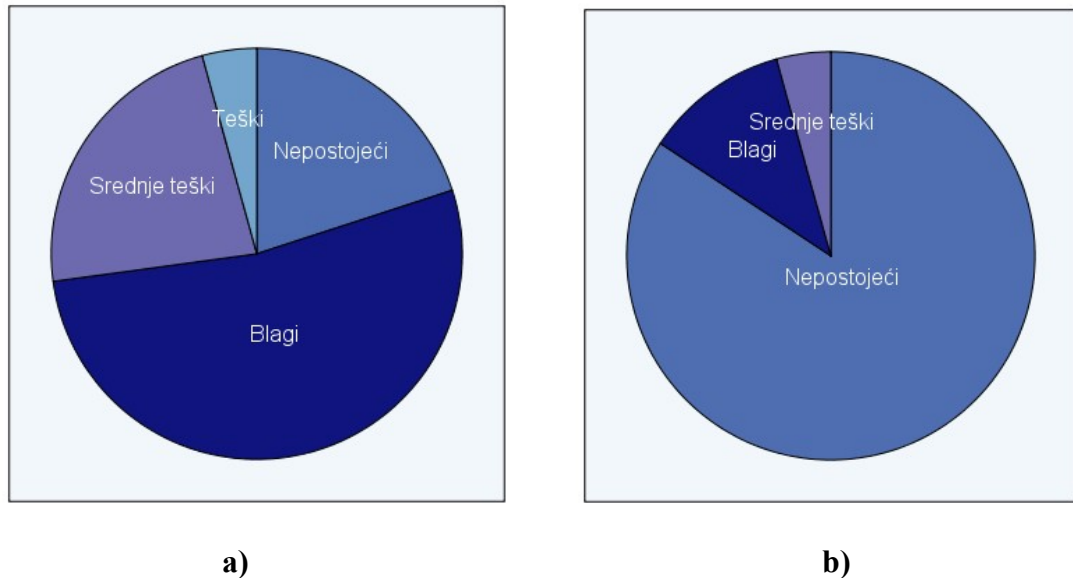
Nije zabilježena statistički značajna razlika u intenzitetu prijeoperacijskih bolova između ispitanika sa i bez dijabetesa (Mann-Whitneyev U-test,  $p=0,780$ ), kao ni u intenzitetu poslijeoperacijskih bolova između ispitanika sa i bez dijabetesa (Mann-Whitneyev U-test,  $p=0,154$ ).

### 5. 5. 2. Neurološki deficit

Prije operacije, neurološki deficit nije utvrđen u 14 ispitanika (20 %). U 37 ispitanika (52,9 %) zabilježen je blagi neurološki deficit, u 16 ispitanika (22,8 %) srednje teški, dok je u 3 ispitanika (4,3 %) zabilježen teški neurološki deficit (Slika 5. 8. a).

Nakon operacije, 59 je ispitanika (84,3 %) bilo bez neurološkoga deficita. U 8 ispitanika (11,4 %) zabilježen je blagi neurološki deficit, dok je u 3 ispitanika (4,3 %) zabilježen srednje teški neurološki deficit (Slika 5. 8. b).

**Slika 5. 8. Neurološki deficit u ispitanika: a) prije operacije i b) poslije operacije**



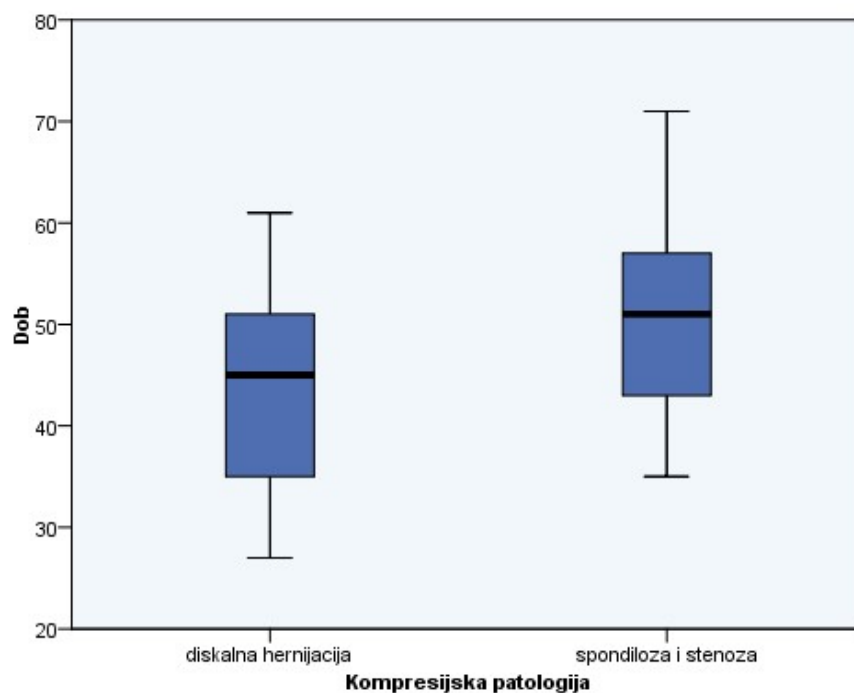
Utvrđena je statistički značajna razlika u neurološkom statusu ispitanika prije i poslije operacije (Wilcoxonov test ekvivalentnih parova,  $p < 0,01$ ).

Nije utvrđena statistički značajna razlika u neurološkom statusu ispitanika sa i bez dijabetesa prije (Fisherov egzaktni test,  $p = 0,312$ ), niti poslije operacije (Fisherov egzaktni test,  $p > 0,99$ ).

## 5. 6. Radiografski podaci prije operacije

Hernijacija intervertebralnoga cervikalnoga diska zabilježena je kao dominantan kompresijski patološki supstrat u 21 ispitanika (30,0 %), dok je cervikalna spinalna spondiloza i stenoza zabilježena u preostalim 49 ispitanika (70,0 %). Srednja životna dob ispitanika sa spondilozom kao dominantnim kompresijskim supstratom bila je 51 (SD 9,43) godina, a ispitanika s diskalnom hernijacijom kao kompresijskim supstratom 44,86 (SD 10,27) godine. Ova je razlika ocijenjena statistički značajnom (Slika 5. 9., Studentov t-test,  $p = 0,025$ ).

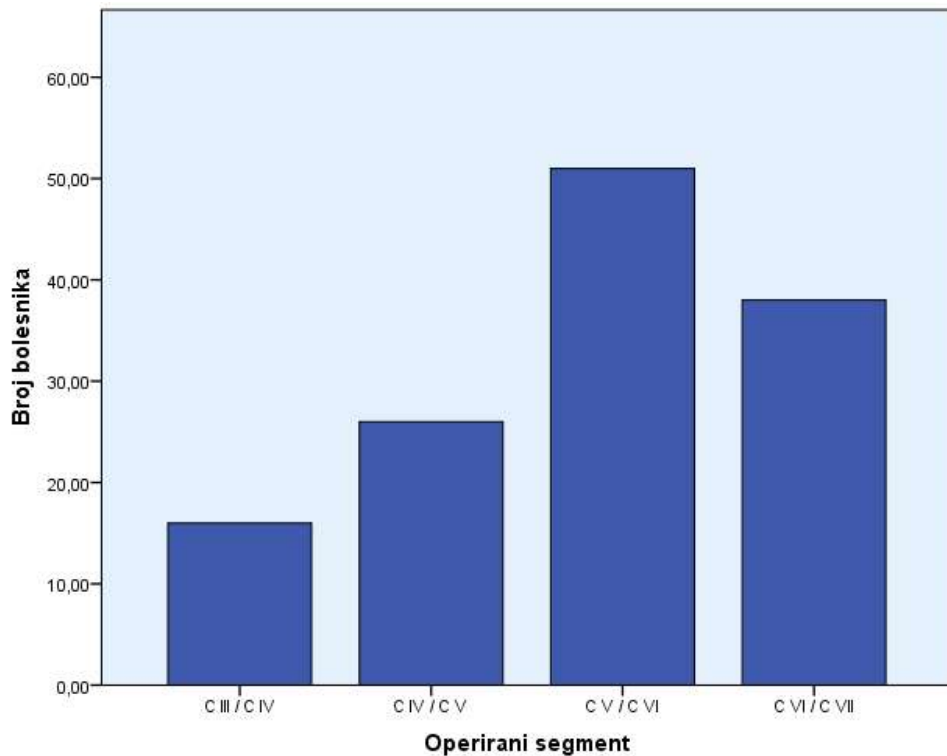
**Slika 5. 9. Usporedba životne dobi ispitanika s diskalnom hernijacijom te spondilozom i stenozom**



Jednorazinska je patologija utvrđena u 25 ispitanika (35,7 %), dvorazinska u 29 (41,4 %), te trirazinska patologija u 16 (22,9 %) ispitanika. Ukupno je u 70 ispitanika operiran 131 vertebralni dinamički segment cervikalne kralješnice.

Segment C V / C VI operiran je u 51 (72,83 %) ispitanika, segment C VI / C VII u 38 (54,29 %) ispitanika, C IV / C V u 26 (37,14 %) ispitanika i C III / C IV u 16 (22,86 %) ispitanika (Slika 5. 10.).

**Slika 5. 10. Distribucija operiranih vertebralnih dinamičkih segmenata**

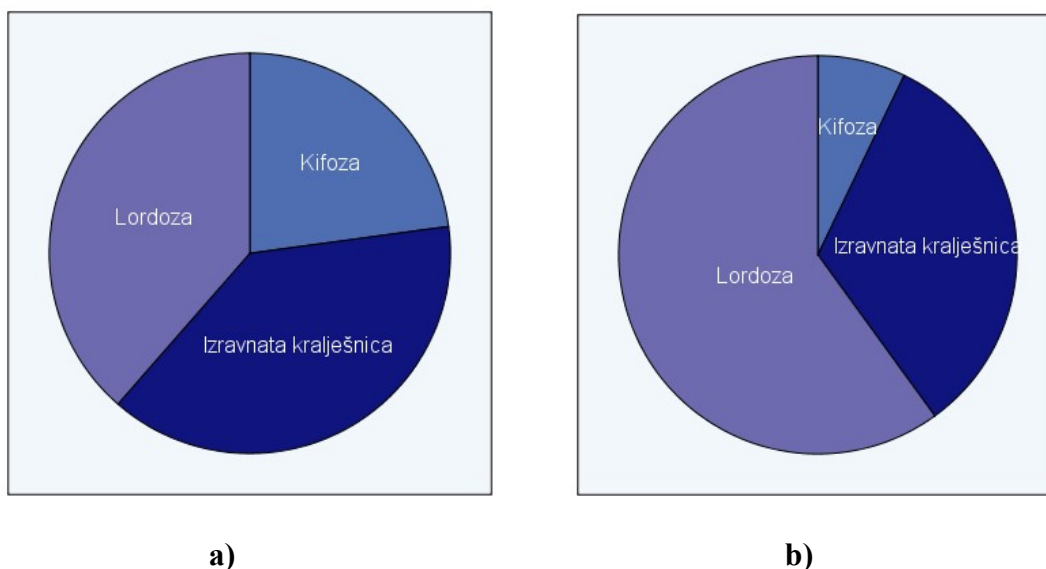


## **5. 7. Procjena konfiguracije i zakrivljenosti vratne kralješnice**

### **5. 7. 1. Konfiguracija vratne kralješnice po Benzelu**

Procijenjeno Benzelovom metodom, kifoza vratne kralješnice prije operacije zabilježena je u 16 (22,8 %) ispitanika, izravnata konfiguracija kralješnice u 27 (38,6 %) ispitanika, te fiziološka cervikalna lordoza također u 27 (38,6 %) ispitanika (Slika 5. 11. a). Kifoza vratne kralješnice poslije operacije utvrđena je u 5 (7,1 %) ispitanika, izravnata konfiguracija cervikalne kralješnice u 23 (32,9 %) ispitanika, te fiziološka cervikalna lordoza u 42 (60,0 %) ispitanika (Slika 5. 11. b).

**Slika 5. 11. Procjena konfiguracije vratne kralješnice Benzellovom metodom: a) prije operacije, b) poslije operacije**

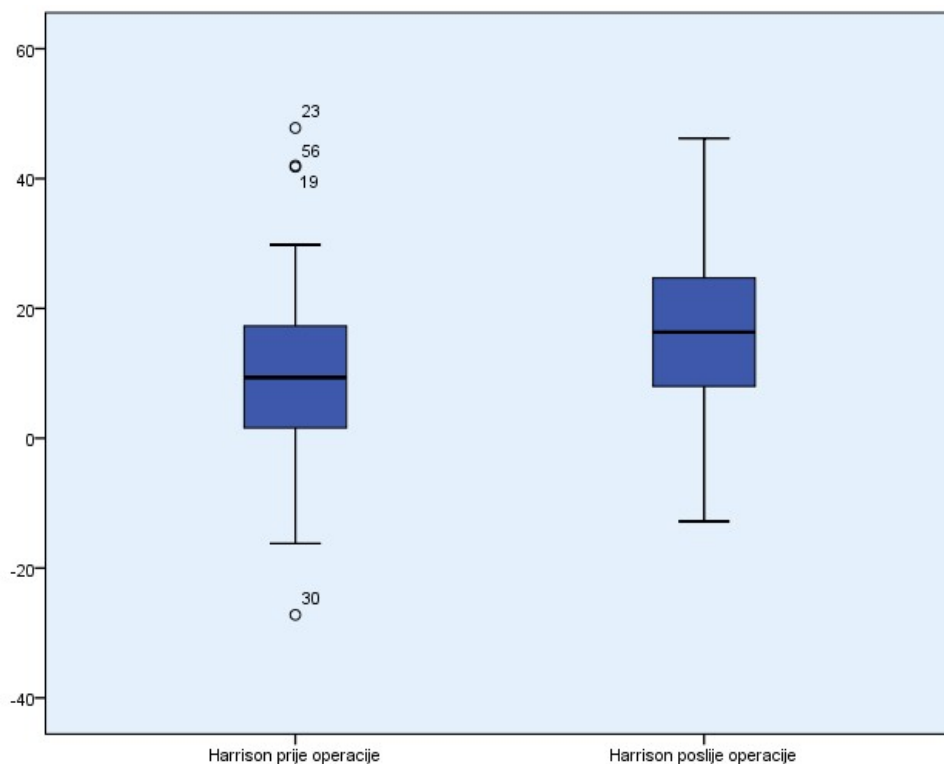


Utvrđena je statistički značajna razlika u zakrivljenost kralješnice Benzellovom metodom prije i poslije operacije (Wilcoxonov test ekvivalentnih parova,  $p < 0,01$ ).

### 5. 7. 2. Kutovi stražnjih tangenti po Harrisonu

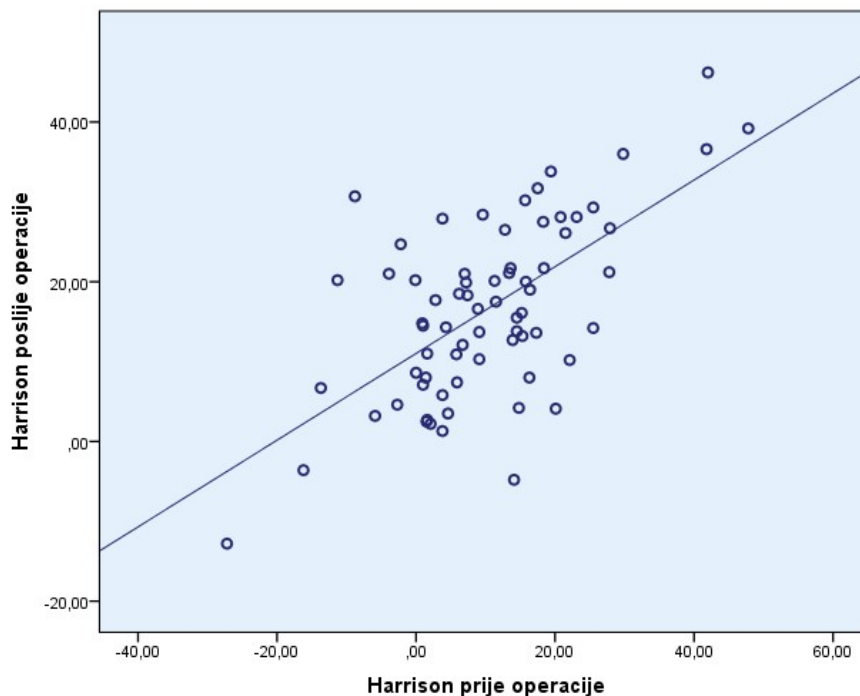
Prosječna zakrivljenost cervikalne kralješnice mjerena kutom stražnjih tangenti po Harrisonu prije operacije iznosila je  $10,3^\circ$  (SD 12,9), a poslije operacije  $16,6^\circ$  (SD 11,1). Potvrđena je statistički značajna razlika između prijeoperacijske i poslijeoperacijske zakrivljenosti cervikalne kralješnice mjerene metodom po Harrisonu (Slika 5. 12., Studentov t-test,  $p < 0,01$ ).

**Slika 5. 12. Usporedba zakrivljenosti cervikalne kralješnice mjerene metodom stražnjih tangenti po Harrisonu**



Također je utvrđena statistički značajna korelacija umjerene snage između vrijednosti prijeoperacijske i poslijeoperacijske zakrivljenosti vratne kralješnice mjerene Harrisonovim kutom (Slika 5. 13., Pearsonov koeficijent korelacije,  $r=0,629$ ,  $p<0,01$ ).

**Slika 5. 13. Korelacija prijeoperacijske i poslijeoperacijske zakrivljenosti vratne kralješnice mjerena kutom stražnjih tangenti po Harrisonu**

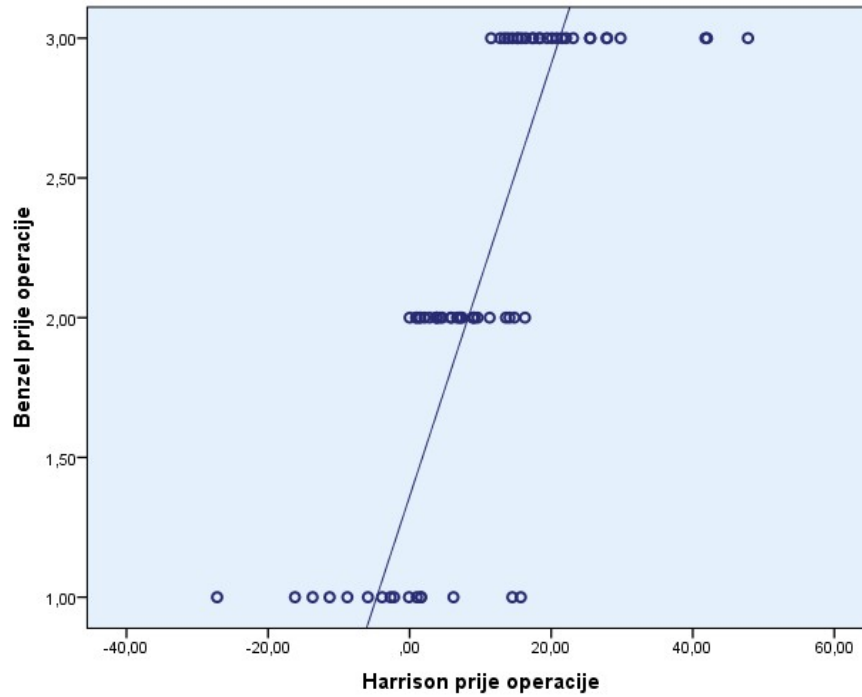


### **5. 7. 3. Usporedba konfiguracije kralješnice i kutova stražnjih tangenti**

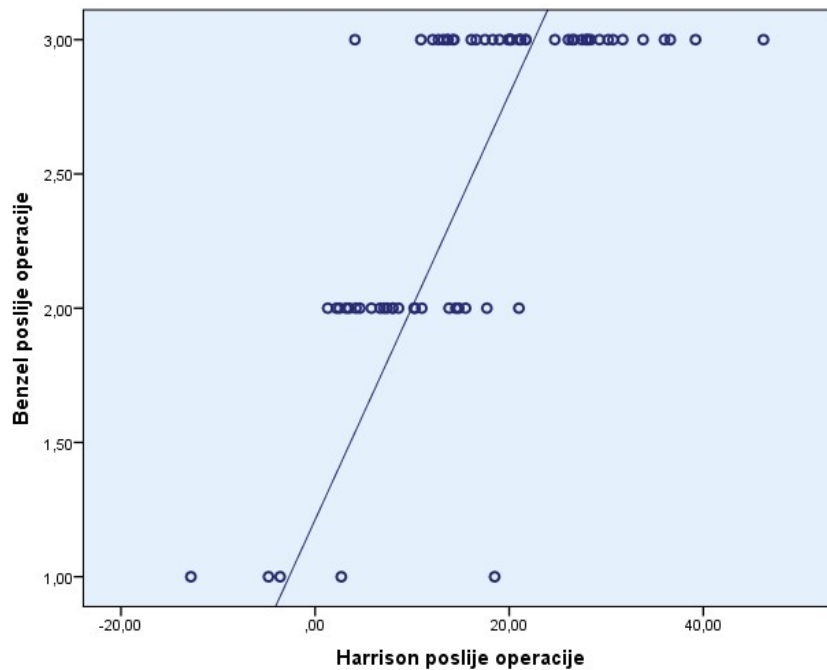
Zabilježena je statistički značajna korelacija velike snage između zakrivljenost vratne kralješnice mjerene Benzelovom i Harrisonovom metodom prije operacije, (Slika 5. 14., Spearmanov koeficijent korelacije  $\rho=0,831$ ,  $p<0,01$ ), kao i poslije operacije (Slika 5. 15., Spearmanov koeficijent korelacije  $\rho=0,723$ ,  $p<0,01$ ).



**Slika 5. 14. Korelacija između konfiguracije cervikalne kralješnice po Benzelu i vrijednosti kuta stražnjih tangenti po Harrisonu prije operacije**

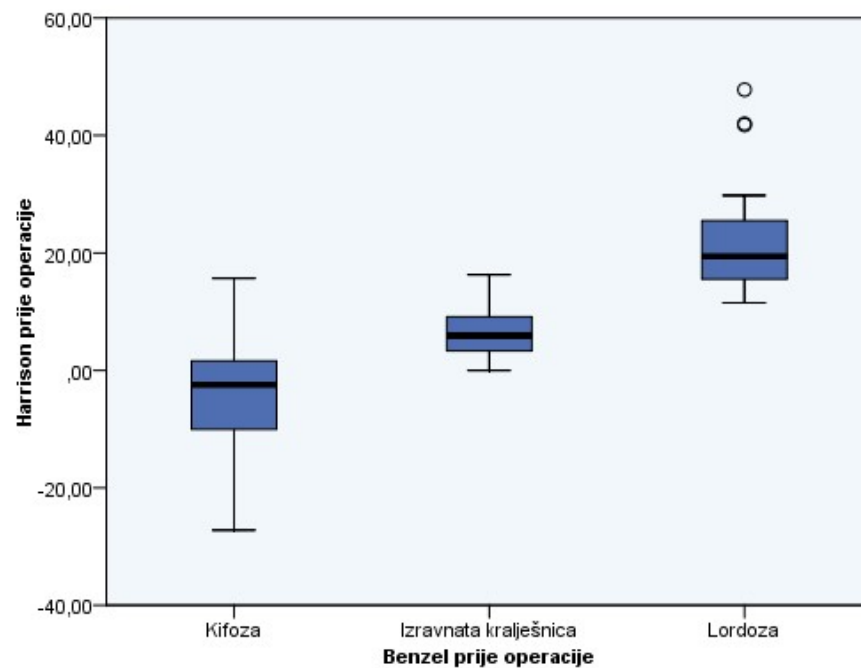


**Slika 5. 15. Korelacija između konfiguracije cervikalne kralješnice po Benzelu i vrijednosti kuta stražnjih tangenti po Harrisonu poslije operacije**

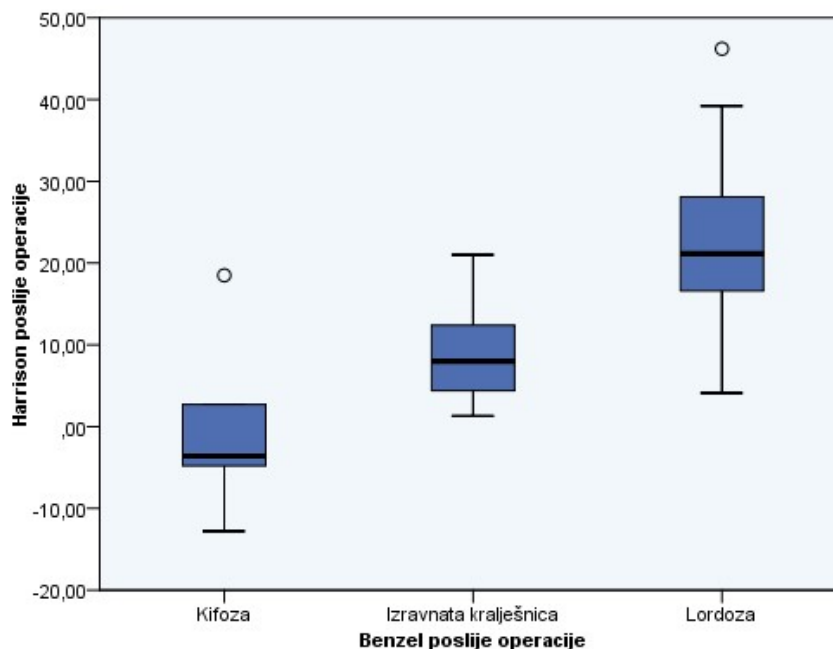


Također je zabilježena statistički značajna razlika u kutovima stražnjih tangenti po Harrisonu između triju konfiguracija vratne kralješnice prema Benzelu prije (Slika 5. 16., ANOVA,  $p < 0,01$ ) i poslije operacije (Slika 5. 17., ANOVA,  $p < 0,01$ ).

**Slika 5. 16. Vrijednost kuta stražnjih tangenti po Harrisonu u tri skupine konfiguracije cervikalne kralješnice po Benzelu prije operacije**



**Slika 5. 17. Vrijednost kuta stražnjih tangenti po Harrisonu u tri skupine konfiguracije cervikalne kralješnice po Benzelu poslije operacije**



## 5. 8. Procjena slijeganja presatka

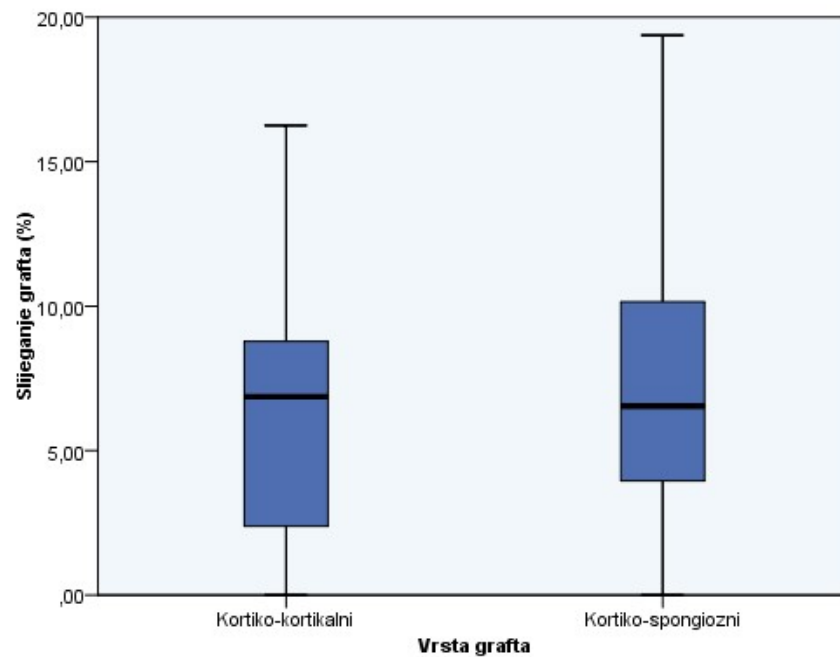
Slijeganje je presatka ocjenjivano u 56 (80 %) ispitanika s dostupnim neuroradiologijskim praćenjem u trajanju od najmanje 9 mjeseci. Ukupno je obuhvaćeno 107 operiranih razina i implantiranih graftova.

U 30 operiranih razina (28 %) implantiran je kortiko-kortikalni alograft, dok je u preostalim 77 razina (72 %) implantiran kortiko-spongiozni alograft. Najčešće su korištene sljedeće dimenzije (visine) alografta: 11 mm (51 implantat, 47,7 %), 10 mm (24 implantata, 22,4 %) i 12 mm (18 implantata, 16,8 %), dok su sporadično korišteni implantati dimenzija 9 mm, 13 mm i 15 mm.

Određeni stupanj slijeganja zabilježen je u gotovo svih presadaka (104 presatka, 96,26 %). Srednja je vrijednost postotka slijeganja presatka iznosila 7,12 % (SD 4,44).

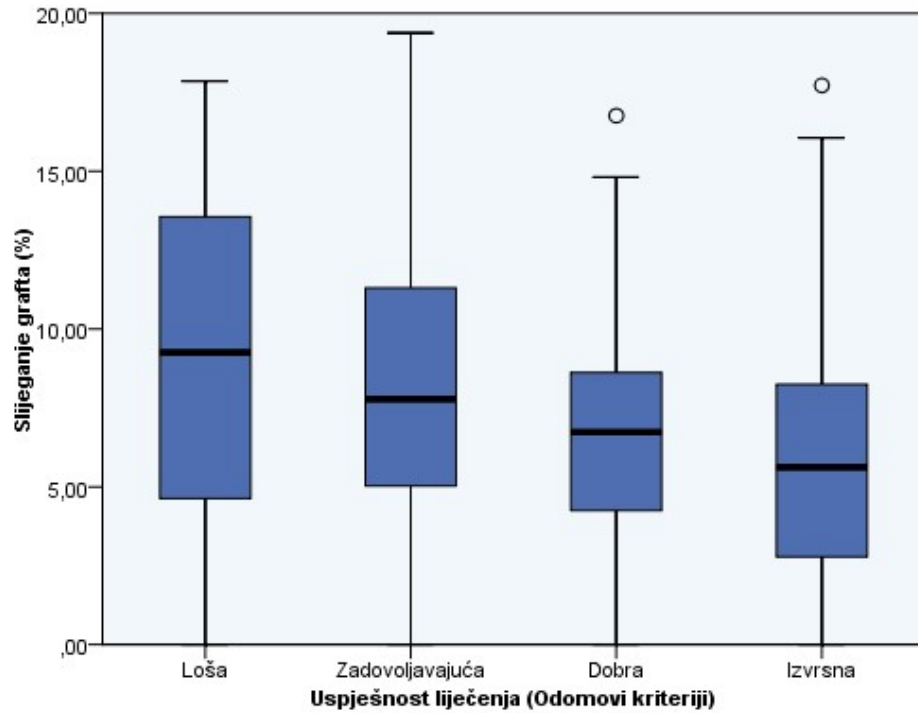
Nije zabilježena statistički značajna razlika u stupnju slijeganja između kortiko-kortikalnih i kortiko-spongioznih presađaka (Slika 5. 18., Studentov t-test,  $p=0,448$ ).

**Slika 5. 18. Usporedba stupnja slijeganja između kortiko-kortikalnih i kortiko-spongioznih graftova**



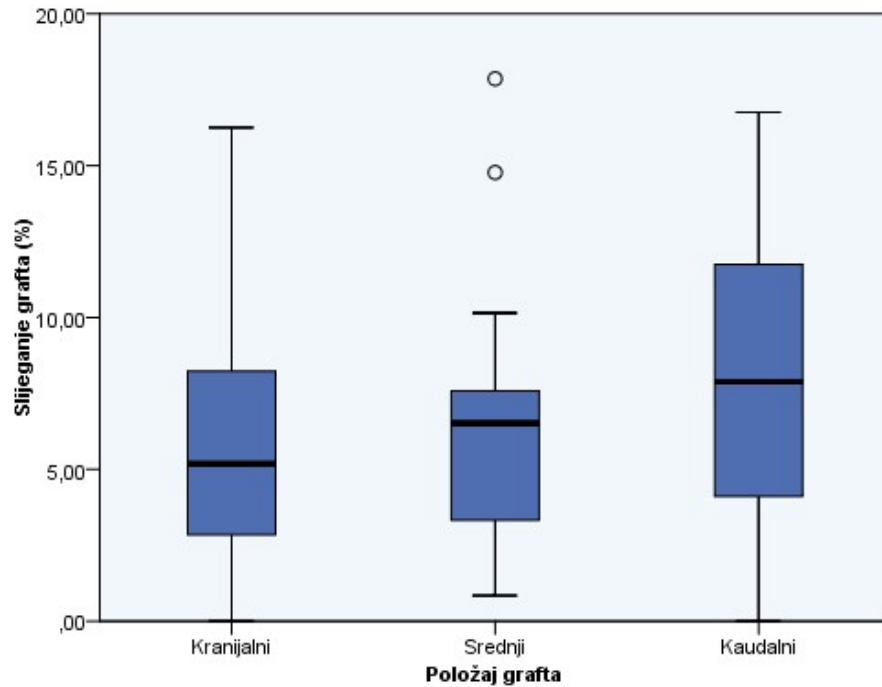
Također nije zabilježena statistički značajna razlika u stupnju slijeganja presađaka između ispitanika s različitim uspjehom liječenja definiranim Odomovim kriterijima (Slika 5. 19., Kruskal Wallis test,  $p=0,312$ ).

**Slika 5. 19. Usporedba stupnja slijeganja presatka između ispitanika s različitim uspjehom liječenja**



U jednorazinskih je implantata zabilježena prosječna vrijednost slijeganja grafta 8,67 % (SD 4,85). U višerazinskim konstrukcijama, u kaudalnoj razini zabilježen je stupanj slijeganja 7,88 % (SD 4,63), u srednjoj operiranoj razini 7,17 % (SD 4,58), i u kranijalnoj 5,54 % (SD 3,61). Ova je razlika ocijenjena statistički značajnom (Slika 5. 20., ANOVA,  $p=0,042$ ).

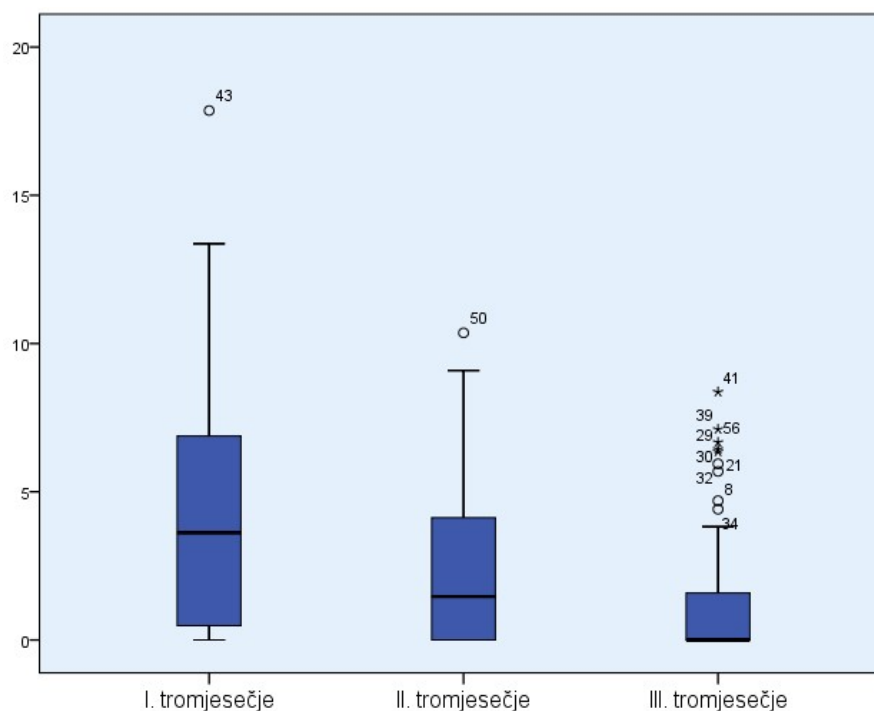
**Slika 5. 20. Ovisnost stupnja slijeganja grafta o položaju kod višerazinskih konstrukcija**



Za 73 (68,22 %) je ispitivana implantata utvrđena vremenska dinamika slijeganja implantata. Utvrđeno je kako je slijeganje najizraženije tijekom prvoga tromjesečja nakon implantacije, te iznosi 4,4 % (SD 4,14). Tijekom drugoga tromjesečja slijeganje je iznosilo 2,39 % (SD 2,77), a tijekom trećega tromjesečja po implantaciji 1,24 % (SD 2,09).

Utvrđena je statistički značajna razlika u dinamici slijeganja presatka po tromjesečjima (Slika 5. 21., Friedmanov test,  $p < 0,01$ ).

**Slika 5. 21. Dinamika slijeganja grafta po tromjesečjima**



### 5. 9. Procjena koštane fuzije

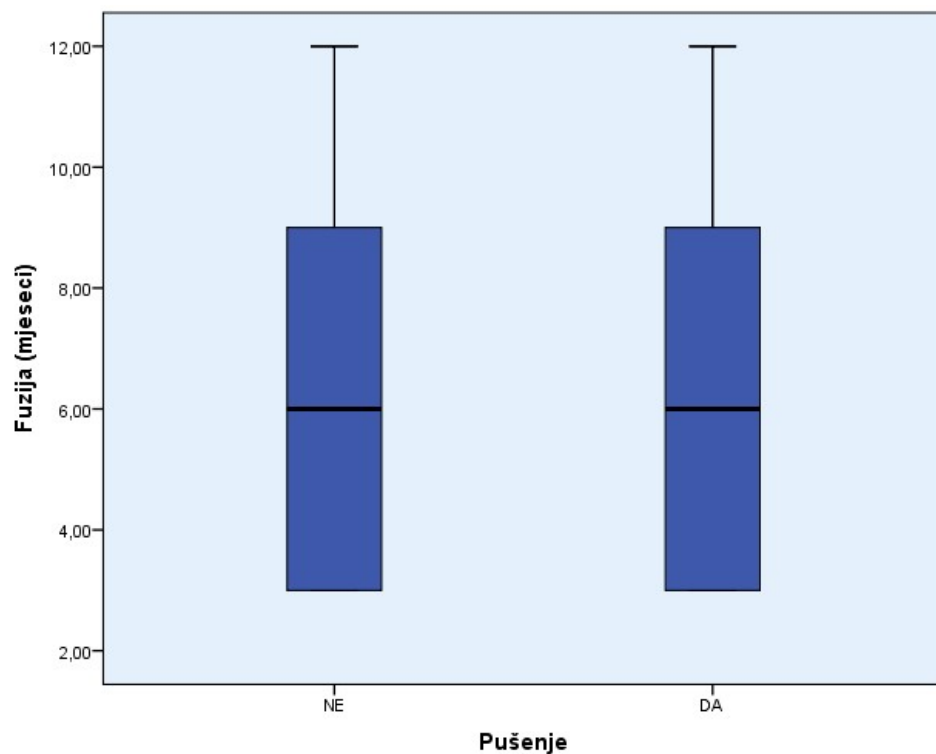
Solidna je koštana fuzija procijenjena u 59 (84,29 %) ispitanika s dostupnim neuroradiologijskim praćenjem u razdoblju od najmanje 9 mjeseci, s ukupno operiranih 108 vertebralnih dinamičkih segmenata. Solidna je koštana fuzija postignuta u 56 ispitanika (94,92 %) te 103 razine (95,37 %). Pseudoartroza je zabilježena u preostala 3 ispitanika (5,08 %) i 5 operiranih razina (4,63 %).

Srednje vrijeme potrebno za nastanak solidne koštane fuzije u 56 ispitanika u kojih je ona postignuta iznosilo je 5,97 mjeseci (SD 2,86).

Srednje je vrijeme nastanka solidne koštane fuzije u ispitanika koji su koristili nikotinske proizvode iznosilo 6,31 (SD 3,10) mjeseci, a u ispitanika koji nisu koristili nikotinske proizvode 5,76 (SD 2,72) mjeseci.

Nije utvrđena statistički značajna razlika u dinamici nastanka solidne koštane fuzije između ovih skupina ispitanika (Slika 5. 22., Studentov t-test,  $p=0,370$ ). Sva su tri ispitanika u kojih je zabilježena pseudoartroza koristila nikotinske proizvode.

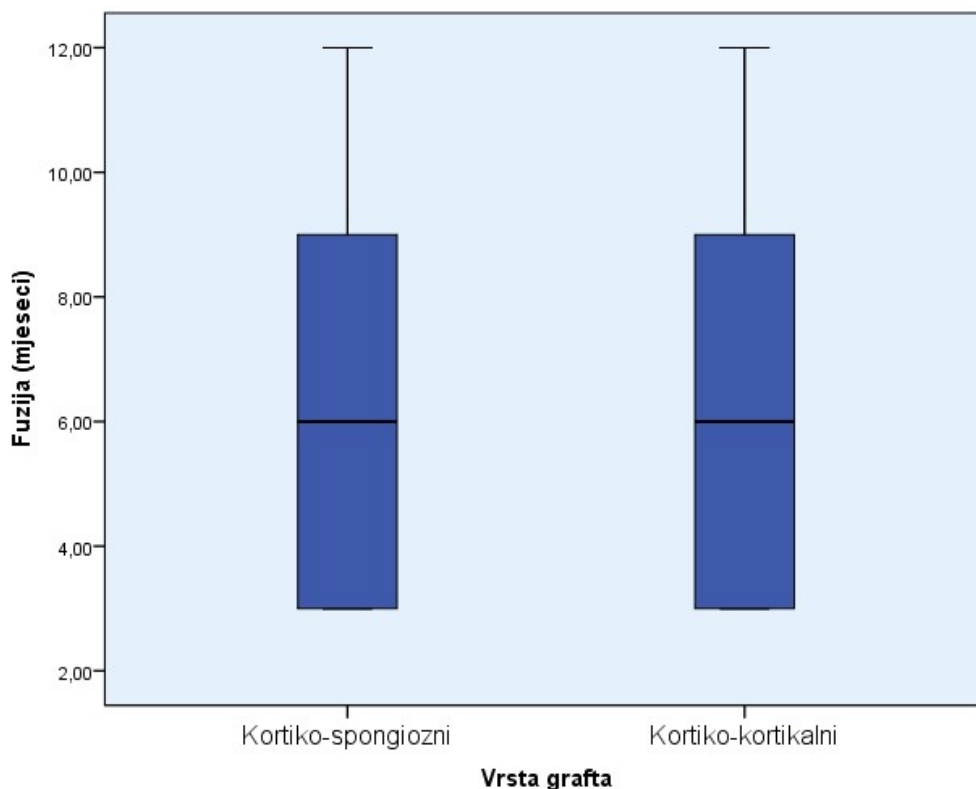
**Slika 5. 22. Dinamika nastanka solidne koštane fuzije u ispitanika koji koriste i koji ne koriste nikotinske proizvode**



Srednje je vrijeme nastanka solidne koštane fuzije u kortiko-kortikalnih presadaka iznosilo 5,54 (SD 2,77) mjeseci, a u kortiko-spongioznih presadaka 6,11 (SD 2,9) mjeseci. Također nije utvrđena statistički značajna razlika u vremenu nastanka solidne koštane fuzije između dviju vrsta implantata (Slika 5. 23., Studentov t-test,  $p=0,368$ )



**Slika 5. 23. Dinamika nastanka solidne koštane fuzije u kortiko-kortikalnih i kortiko-spongioznih graftova**

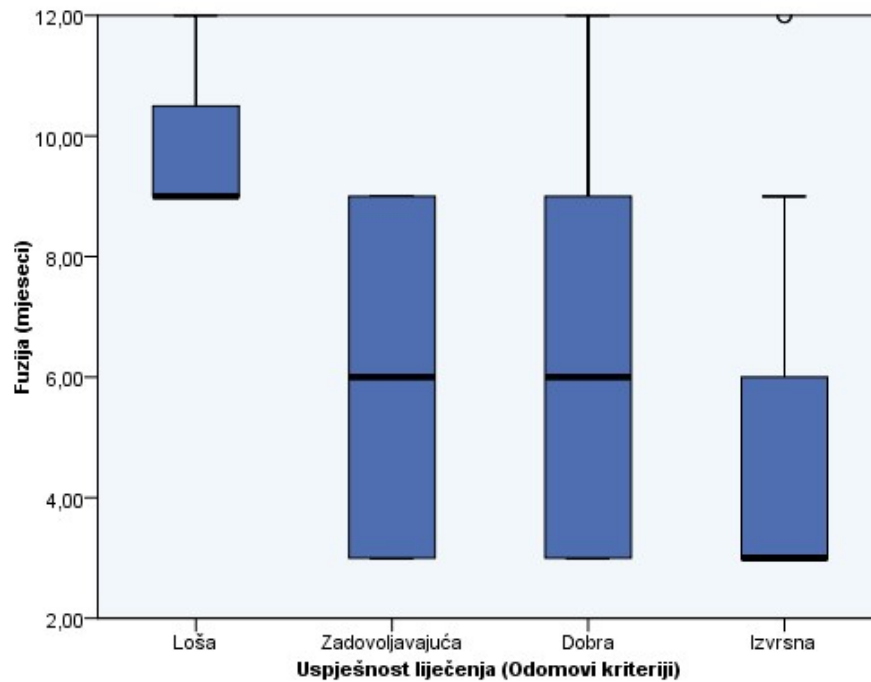


Ispitanici s izvrsnom uspješnošću liječenja, definiranom Odomovim kriterijima, postigli su solidnu koštanu fuziju za prosječno 4,5 (SD 2,48) mjeseci, a ispitanici s lošom uspješnošću liječenja za prosječno 10 (SD 1,73) mjeseci.

Ispitanici s dobrom uspješnošću liječenja za solidnu su koštanu fuziju prosječno trebali 6,6 (SD 2,81) mjeseci, a ispitanici sa zadovoljavajućom uspješnošću liječenja 6,46 (SD 2,64) mjeseci.

Zabilježena je statistički značajna razlika u brzini koštane fuzije između ispitanika s različitim uspješnošću liječenja definiranom Odomovim kriterijima (Slika 5. 24., Kruskal-Wallis test,  $p < 0,01$ ).

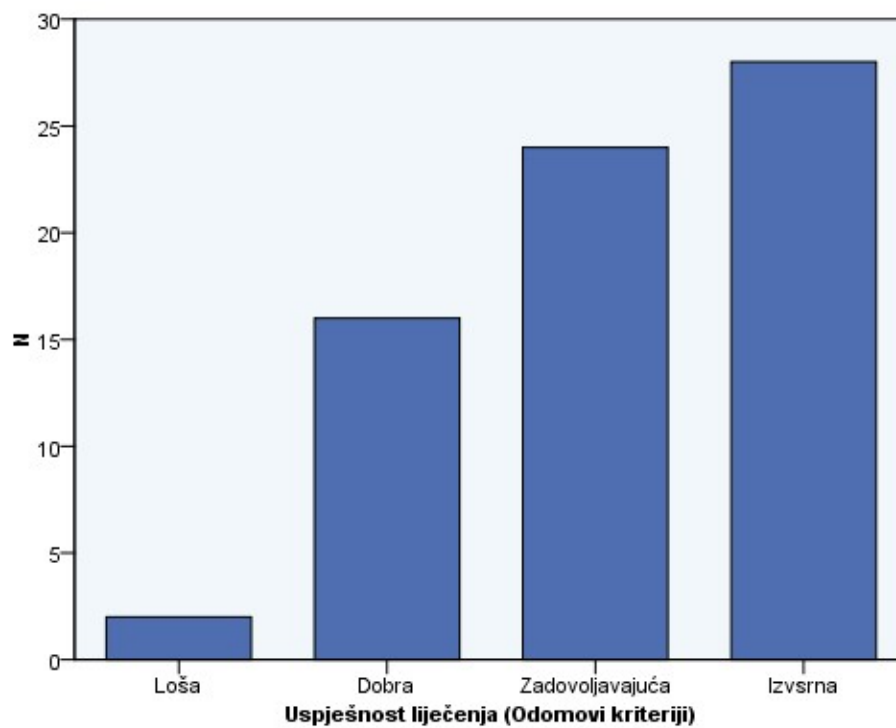
**Slika 5. 24. Dinamika nastanka solidne koštane fuzije u ispitanika s različitom uspjehnošću liječenja definiranom Odomovim kriterijima**



### 5. 10. Procjena uspješnosti liječenja

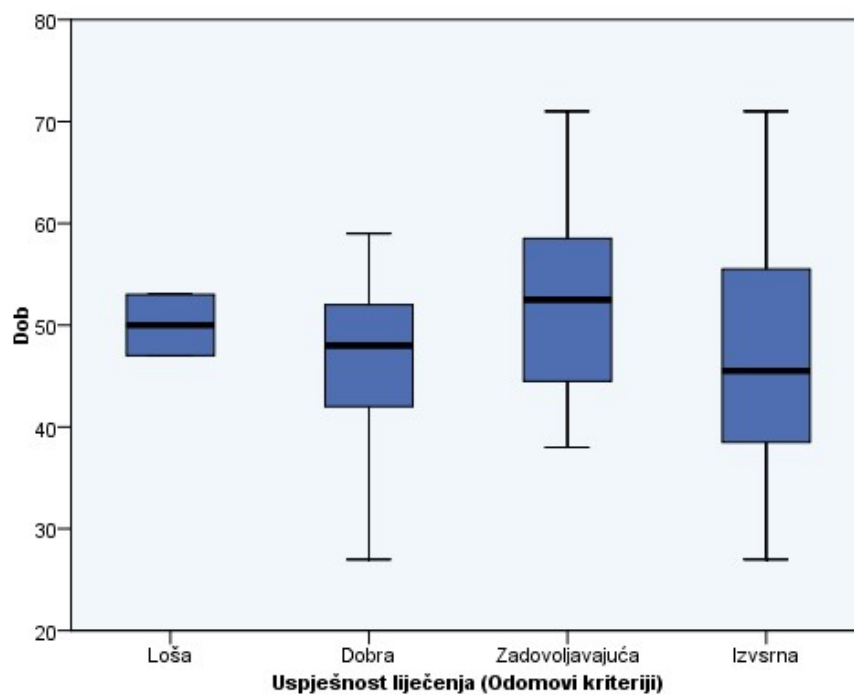
Prema Odomovim kriterijima, izvrsna uspješnost liječenja zabilježena je u 28 (40,0 %) ispitanika, dobra u 24 (34,3 %) ispitanika, zadovoljavajuća u 16 (22,8 %) ispitanika i loša u 2 (2,9 %) ispitanika (Slika 5. 25.). Sveukupno, u 52 (74,28 %) ispitanika zabilježena je izvrsna i dobra uspješnost liječenja.

**Slika 5. 25. Uspješnost liječenja prema Odomovim kriterijima**



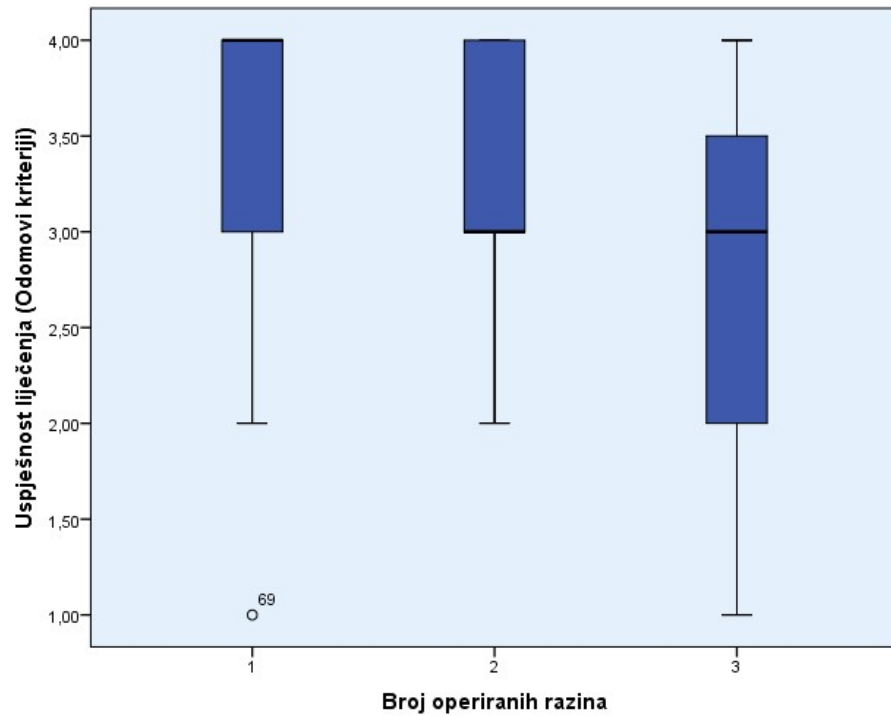
Nije zabilježena statistički značajna razlika u životnoj dobi ispitanika s različitim uspješnošću liječenja (Slika 5. 26., ANOVA,  $p=0,357$ ).

**Slika 5. 26. Usporedba životne dobi ispitanika s različitom uspješnošću liječenja prema Odomovim kriterijima**



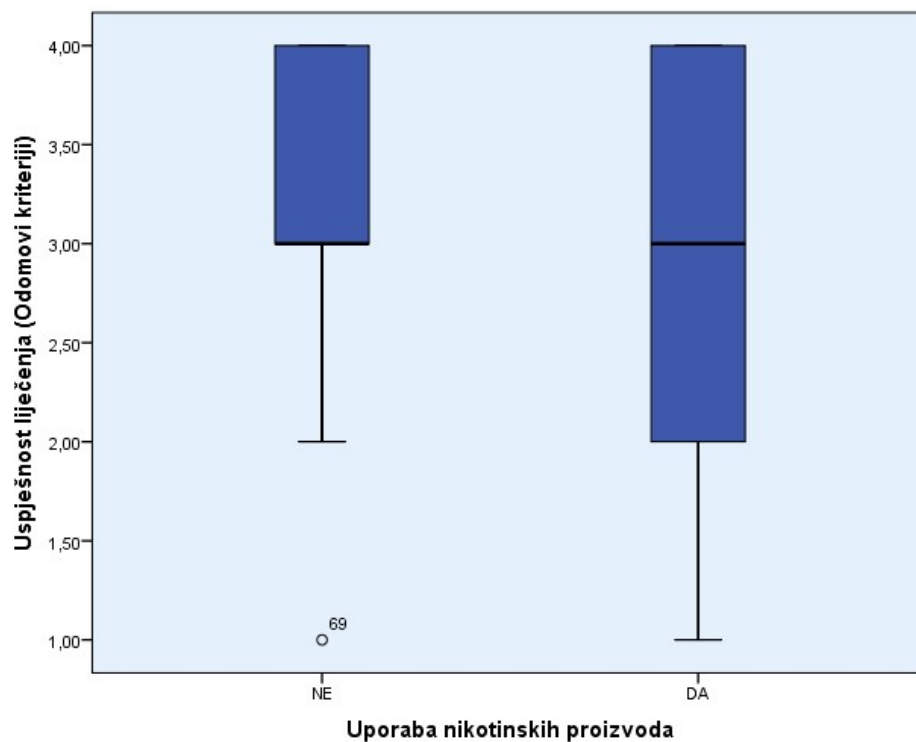
Nije zabilježena statistički značajna razlika u uspješnost liječenja između jednorazinske, dvorazinske i trirazinske degeneracijske bolesti cervikalne kralješnice (Slika 5. 27., Kruskal Wallis test,  $p=0,105$ ).

**Slika 5. 27. Uspješnost liječenja u ispitanika s jednorazinskom, dvorazinskom i trirazinskom degeneracijskom bolesti cervikalne kralježnice**



Nije zabilježena statistički značajna razlika u uspješnost liječenja između ispitanika koji konzumiraju i koji ne konzumiraju nikotinske proizvode (Slika 5. 28., Mann Whitney test,  $p=0,1$ ).

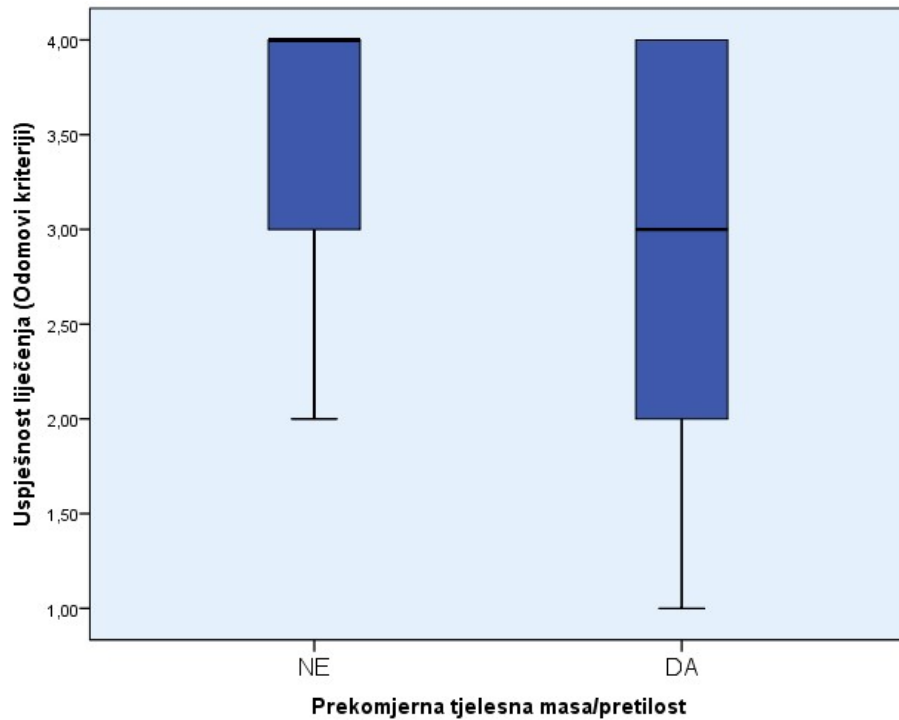
**Slika 5. 28. Uspješnost liječenja u ispitanika koji konzumiraju i koji ne konzumiraju nikotinske proizvode**



Medijan uspješnosti liječenja ispitanika s normalnom tjelesnom masom ( $BMI < 25$ ) definiranom Odomovim kriterijima iznosio je 4 (u rasponu od 2 do 4), a u ispitanika s prekomjernom tjelesnom masom ( $BMI \geq 25$ ) iznosio je 3 (u rasponu od 1 do 4).

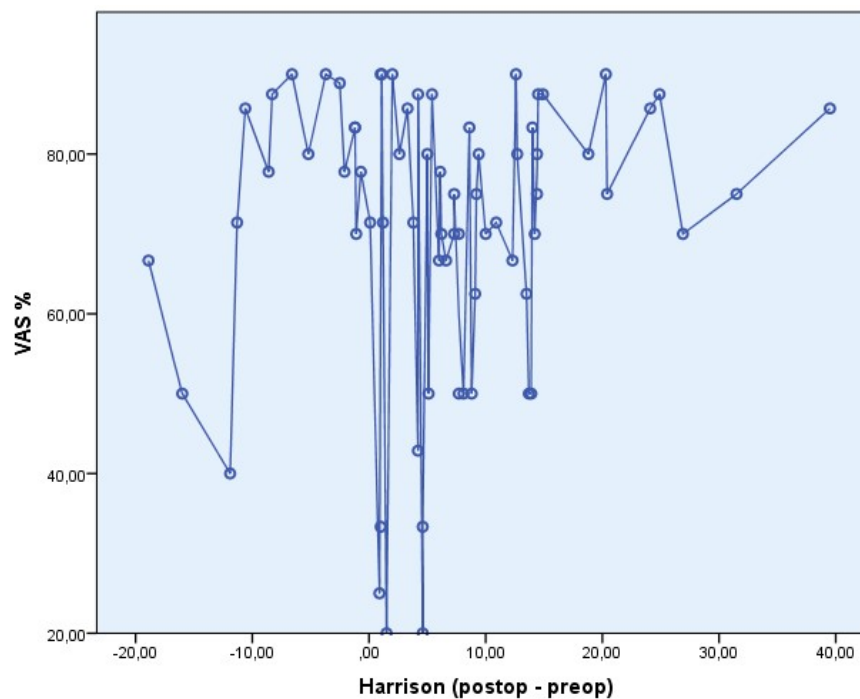
Ova razlika nije dosegla razinu statističke značajnosti (Slika 5. 29., Mann Whitney test,  $p=0,091$ ).

**Slika 5. 29. Usporedba uspješnosti liječenja između ispitanika normalne tjelesne težine te ispitanika s prekomjernom tjelesnom masom i pretilih ispitanika**



Nije zabilježena statistički značajna korelacija između razlike kuta zakrivljenosti cervikalne kralješnice prije i nakon operacije mjerene kutem stražnjih tangenti po Harrisonu i redukcije bolnoga sindroma izražene u postotnoj redukciji vrijednosti na VAS ljestvici (Slika 5. 30., Spearmanov koeficijent korelacije  $\rho=0,03$ ,  $p=0,802$ ).

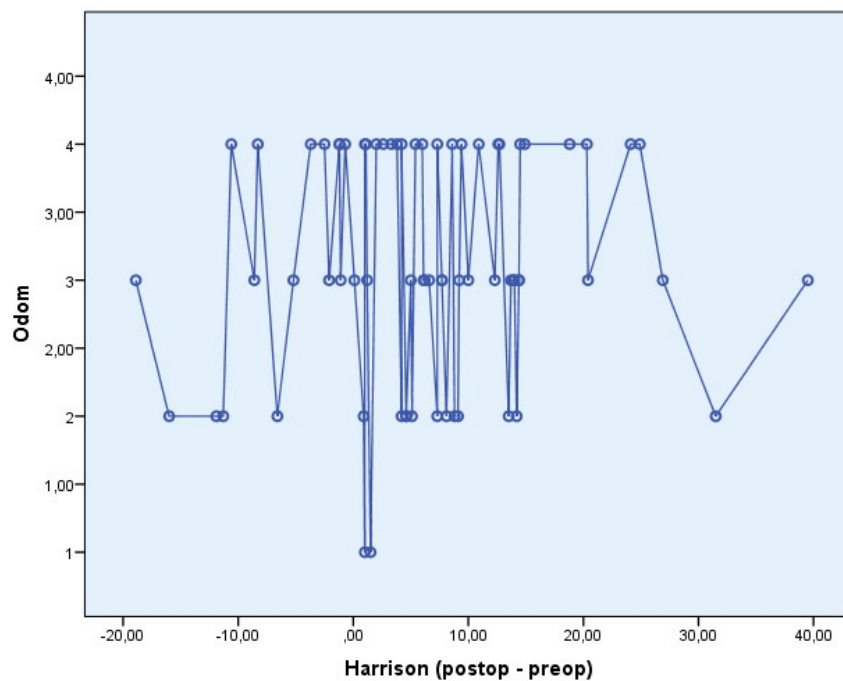
**Slika 5. 30. Ispitivanje korelacije razlike kuta zakrivljenosti vratne kralješnice prije i nakon operacije mjereno metodom stražnjih tangenti po Harrisonu i redukcije bolnoga sindroma mjerene VAS ljestvicom**



Nije zabilježena statistički značajna korelacija između razlike kuta zakrivljenosti cervikalne kralješnice prije i nakon operacije mjerene kutem stražnjih tangenti po Harrisonu i uspješnosti liječenja procijenjene Odomvim kriterijima (Slika 5. 31., Spearmanov koeficijent korelacije  $\rho=0,067$ ,  $p=0,588$ ).



**Slika 5. 31. Ispitivanje korelacije razlike kuta zakrivljenosti vratne kralješnice prije i nakon operacije mjerene metodom stražnjih tangenti po Harrisonu i uspješnosti liječenja procijenjene Odomovim kriterijima**



Prolazna disfonija, koja je regredirala nakon tri mjeseca, zabilježena je u jedne ispitanice. Poslijeoperacijski nisu zabilježene značajne komplikacije poput infekcije ili hematoma koji bi zahtijevali operacijsku opskrbu, niti komplikacije povezane s migracijom presatka i alenteze.

## 6. RASPRAVA

### 6. 1. Demografska i epidemiološkijska obilježja ispitanika

Ispitanici su u ovome istraživanju bili pretežito ženskoga spola (64,3 %) i srednje životne dobi od oko 50 godina (Slika 5. 1.). Epidemiološkijski se podaci podudaraju s podacima drugih studija, te s rezultatima meta-analize serije hospitalizacija radi operacijskoga liječenja degeneracijske bolesti vratne kralješnice koja je obuhvatila ukupno 12 338 bolesnika. U ovoj je meta-analizi utvrđen medijan životne dobi bolesnika od 48 godina, u rasponu od 18 do 93 godine (77). Također, u većini objavljenih studija među ispitanicima dominiraju osobe ženskoga spola (11).

Obzirom na patofiziološkijske osobitosti degeneracijske bolesti cervikalne kralješnice te dinamiku promjena intervertebralnih diskova i susljednih procesa, jasno je kako je riječ o bolesti srednje i starije životne dobi. Obzirom na spolnu strukturu ispitanika, predominacija je ženskoga spola vjerojatno povezana s osobitostima degeneracije intervertebralnoga diska ovisnima o spolu (Slika 5. 2.). Iako je ovaj proces multifaktorijsalan, novija istraživanja upućuju na moguću ulogu estrogena u ovome procesu (78).

Dokazano je kako je proces degeneracije intervertebralnih diskova između 50. i 60. godine života brži u osoba ženskoga spola (78). U intervertebralnim je diskovima odraslih osoba vaskularna opskrba ograničena na vanjske dijelove fibroznoga prstena (*anulus fibrosus*), dok je najveći dio samoga diska posve avaskularan. Stoga je difuzija iz periferne kapilarne mreže jedini izvor nutrijenata intervertebralnoga diska. Estrogeni utječu na endotelijalne stanice i glatko mišićje krvnih žila uzrokujući vazodilataciju. Moguće je kako gubitak estrogena u peri i postmenopauzi utječe na kompromitaciju ove cirkulacije, što dovodi do ubrzanja degeneracije intervertebralnoga diska u žena srednje životne dobi (79).

Promatrajući tjelesnu masu ispitanika, prema kriterijima Svjetske zdravstvene organizacije (WHO), svega je 17,1 % ispitanika u našem istraživanju imalo normalnu tjelesnu masu. Preostalih su 82,9 % ispitanika bili prekomjerne tjelesne težine ili pretili (Slika 5. 3.). Očekivano bi bilo kako srednji indeks tjelesne mase (BMI) raste sa životnom dobi ispitanika. Obzirom kako je degeneracijska bolest cervikalne kralješnice bolest starije životne dobi, bilo je potrebno provjeriti postoji li pozitivna korelacija životne dobi ispitanika s indeksoma

tjelesne mase. U našoj istraživanoj skupini nije dokazana korelacija dobi i indeksa tjelesne mase (Slika 5. 4.).

Dokazan je utjecaj povećanoga indeksa tjelesne mase na osifikaciju prednjega i stražnjega uzdužnoga ligamenta vratne kralješnice (80). Reaktivna je osifikacija pokrovnih ploha kralješaka važan patofiziološki čimbenik nastanka degeneracijske bolesti vratne kralješnice. Smatra se kako je mineralna gustoća kosti veća u osoba s prekomjernom tjelesnom težinom. Ovo se objašnjava povećanim statičkim naprezanjem kosti posljedično aksijalnom opterećenju koje raste s tjelesnom težinom (80). Drugi je važan čimbenik pojačana sekrecija estrogena u pretilih osoba (81). Estrogen izravno djeluje na osteoblaste, koji pojačano stvaraju kolagen kao osnovni matriks za daljnju osifikaciju (82). Imajući u vidu moguću ulogu povrećane tjelesne mase u patofiziologiji degeneracijske bolesti vratne kralješnice te druge zdravstvene posljedice prekomjerne tjelesne težine, potrebno je pretile bolesnike s ovom bolešću savjetovati o redukciji tjelesne mase.

Četrdeset je posto ispitanika koristilo nikotinske proizvode, bilo pušenjem cigareta ili žvakanjem duhana. Srednja je životna dob ispitanika koji su koristili nikotinske proizvode bila prosječno šest godina manja od životne dobi ispitanika koji nisu koristili nikotinske proizvode (Slika 5. 5.). Ovaj rezultat upućuje na činjenicu kako degeneracijska bolest cervikalne kralješnice postaje simptomatskom i zahtijeva operacijsko liječenje u osoba koje koriste nikotinske proizvode značajno ranije tijekom života nego u osoba koji nikotinske proizvode ne koriste.

Više je epidemioloških studija dokazalo štetne posljedice konzumacije nikotinskih proizvoda na degeneracijsku bolest kralješnice (83, 84). Dokazano je kako je incidencija operacijskoga liječenja degeneracijske bolesti kralješnice općenito do četiri puta češća u pušača nego u nepušača (83). Sama je pojavnost degeneracijskih promjena intervertebralnih diskova cervikalne i lumbalne kralješnice trostruko češća u osoba koje koriste nikotinske proizvode. Uočeno je kako po prestanku pušenja regresiraju simptomi degeneracijske bolesti, pa čak i radikulopatija. Nasuprot tomu, perzistiranje u ovoj navici dovodi do egzacerbacije simptoma (84). Stoga prestanak pušenja treba savjetovati svim bolesnicima s početnim znakovima degeneracijske bolesti vratne kralješnice. Uzevši u obzir mogući nepovoljan utjecaj konzumacije nikotinskih proizvoda na proces koštane fuzije, u slučaju potrebe za operacijskim liječenjem svakako je potrebno inzistirati na prestanku konzumacije nikotinskih proizvoda u bolesnika koji su kandidati za operacijsko liječenje. Ovim istraživanjem nije

zabilježena statistički značajna razlika u uporabi nikotinskih proizvoda ovisno o spolu ispitanika (Tablica 5. 1.).

Utjecaj je dijabetesa bilo potrebno ispitati u ovom istraživanju zbog mogućnosti utjecaja dijabetičke polineuropatije na kliničku sliku i intenzitet bolnoga sindroma prije i nakon operacije.

Dijabetes tipa II zabilježen je u 7,1 % ispitanika, srednje životne dobi preko 60 godina. Očekivano, incidencija dijabetesa tipa II raste s dobi ispitivane populacije, a razlika u incidenciji dijabetesa među spolovima nije utvrđena (Tablica 5. 2.). Međutim, srednja životna dob ispitanika s dijabetesom bila je prosječno viša od srednje životne dobi ispitanika bez dijabetesa, a razlika je ocijenjena statistički značajnom (Slika 5. 6.).

Ovim istraživanjem nije utvrđena povezanost dijabetesa niti s intenzitetom bolnoga sindroma, niti s neurološkim deficitom u smislu radikulopatije ili mijelopatije, prije ili nakon operacije.

U velikoj prospektivnoj studiji Arnolda i suradnika ispitivan je utjecaj dijabetesa na operacijsko liječenje cervikalne kompresijske mijelopatije (85). Operacijsko je liječenje bolesnika s dijabetesom bilo jednako uspješno kao i operacijsko liječenje bolesnika bez dijabetesa. Uzimajući u obzir ovaj zaključak te rezultate našega istraživanja, čini se kako dijabetes nema značajniji utjecaj na kliničku sliku niti uspješnost liječenja degeneracijske bolesti vratne kralješnice, pa čak niti u kompresijskoj mijelopatiji kao njezinom klinički najtežem obliku. Stoga u bolesnika koji su inače pogodni kandidati za operacijsko liječenje, dijabetes ne treba smatrati kontraindikacijom.

## **6. 2. Klinički pokazatelji prije i nakon operacije**

Trajanje simptoma degeneracijske bolesti cervikalne kralješnice u ispitanika prije operacije utvrđeno je u širokom rasponu od četiri do 72 mjeseca. Ovaj raspon odražava kronični i progresivni tijek ove bolesti, ali i uvriježenu kliničku praksu pokušaja konzervativnoga liječenja različitim metodama prije postavljanja definitivne indikacije za operacijskim liječenjem.

Dodatno valja istaknuti važnost adekvatnoga kliničkoga i radiografskoga praćenja ovih bolesnika nakon operacije. Medijan ovoga razdoblja iznosio je 9 mjeseci, što je dostatno za procjenu koštane fuzije za koju je u ovom istraživanju utvrđeno kako se u pravilu događa u razdoblju kraćem od 6 mjeseci.

Najuočljiviji je klinički pokazatelj uspješnosti liječenja bilo značajno smanjenje intenziteta bolnoga sindroma u svih operiranih ispitanika. Bolni je sindrom procijenjen vizualno-analognom ljestvicom (VAS) umanjen od srednje vrijednost 8 prije operacije na srednju vrijednost 2 nakon operacije (Slika 5. 7.). Iz perspektive bolesnika sa simptomima i znacima radikulopatije, redukcija je bolnoga sindroma najvažniji čimbenik koji određuje uspješnosti liječenja. Stoga je uspješnost metode prednje cervikalne discektomije i fuzije nedvojbeno.

Također je u velike većine ispitanika poslijeoperacijski zabilježeno značajno smanjenje neurološkoga deficita. Prije operacije, u 80 % ispitanika zabilježen je neki oblik neurološkoga deficita, od ispada senzibiliteta, preko ispada motorike do mijelopatije (Slika 5. 8. a). Poslije operacije, 84,3 % bolesnika nije imalo nikakav neurološki deficit (Slika 5. 8. b). Posebno je značajna regresija kliničkih znakova mijelopatije u sva tri ispitanika u kojih su isti utvrđeni prije operacije. Valjanost je operacijskoga liječenja potvrđena za svakoga individualnoga ispitanika statističkim testovima za zavisne uzorke. U ovoj seriji ispitanika uočava se mali postotak onih s kliničkim znacima mijelopatije. Obzirom na značajno poboljšanje kliničkoga i neurološkoga statusa i u ispitanika koji nisu imali mijelopatiju, operacijsko liječenje metodom prednje cervikalne discektomije i fuzije ne treba koristiti samo za bolesnike s mijelopatijom, već ga treba indicirati u svih bolesnika s radikulopatijom refrakternom na metode konzervativnoga liječenja.

Dobri rezultati operacijskoga liječenja mogu se povezati sa stupnjem dekompresije neuralnih struktura, obzirom kako je korištena operacijska tehnika radikalne dekompresije kako medule u središnjoj liniji, tako i neuralnih foramena obostrano, u operiranom i neposredno kranijalnom segmentu.

### 6. 3. Radiografski pokazatelji prije i nakon operacije

Ispitanici sa spondilozom i dorzalnim osteofitima kao dominirajućim kompresijskim supstratom u prosjeku su sedam godina stariji od ispitanika s diskalnom hernijacijom kao dominirajućim kompresijskim supstratom (Slika 5. 9.). Ovaj rezultat upućuje na kronični i progresivni karakter degeneracijske bolesti cervikalne kralješnice. I druge su studije potvrdile kako je prosječna životna dob bolesnika s diskalnom hernijacijom manja od prosječne životne dobi bolesnika sa spondilozom (86).

U ovoj seriji nisu zabilježeni ispitanici s četiri vertebralna dinamička segmenta koja su zahtijevala dekompresiju. Najčešće je kompresijski supstrat bio izražen na dvije razine, u oko 40 % ispitanika. Od ukupno 131 operirane razine, u oko dvije trećine slučajeva riječ je bila o kaudalnim segmentima C V / C VI i C VI / C VII (Slika 5. 10.). Biomehantičari gledano, statičko je opterećenje najveće u kaudalnim segmentima cervikalne kralješnice. Obzirom kako se 60 % fleksije, pokreta najzačajnijega za progresiju degeneracije vratne kralješnice, također odvija u navedenim segmentima (64), razvidno je kako je međudjelovanje statičkih i dinamičkih čimbenika uzrok opisanoj povećanoj učestalosti degeneracijskih promjena u ovim vertebralnim dinamičkim segmentima.

Slična je distribucija operiranih segmenata utvrđena i u drugim serijama operacijski liječenih bolesnika. Thorell i suradnici (87) zabilježili su operaciju u segmentu C V / C VI u 54,7 % bolesnika, a u segmentu C VI / C VII u 44,8 % bolesnika.

Postizanje je optimalne biomehantičke konfiguracije cervikalne kralješnice, uz dekompresiju neuralnih elemenata, najvažniji cilj operacijskoga liječenja degeneracijske bolesti. Kifoza dramatično povećava sile naprezanja na cervikalnu medulu. Ovo dovodi do kompromitacije cirkulacije, intramedularne ishemije i razvoja mijelopatije. Redukcija kifoze i postizanje cervikalne lordoze smanjuje sile naprezanja na medulu i neuralne korijenove (88).

Uporabom Benzelove (43) metode procjene zakrivljenosti cervikalne kralješnice u oko dvije trećine ispitanika prijeoperacijski je utvrđena nefiziološka konfiguracija, bilo kao izravnata kralješnica ili kao cervikalna kifoza. (Slika 5. 11. a). Nasuprot tomu, nakon operacije fiziološka je konfiguracija - lordoza utvrđena u oko 60 % ispitanika (Slika 5. 11. b).

Kvantificirajući parametre zakrivljenosti kralješnice pomoću Harrisonove metode (75) stražnjih tangenti, razvidno je kako je postignuto poboljšanje zakrivljenosti cervikalne kralješnice s prijeoperacijskih prosječnih  $10,3^\circ$  na poslijeoperacijskih  $16,6^\circ$  (Slika 5. 12.).

U obje je metode usporedba obavljena korištenjem statističkih metoda za zavisne uzorke, čime je potvrđena razlika u parametarima zakrivljenosti vratne kralješnice za svakoga individualnoga ispitanika.

Ovi rezultati potvrđuju adekvantnost operacijske metode prednje cervikalne discektomije i fuzije koštanim alograftom u restituciji fiziološke lordoze cervikalne kralješnice.

Međutim, važan čimbenik koji utječe na biomehanički rezultat operacijskoga liječenja, u smislu postizanja primjerene konfiguracije cervikalne kralješnice, jest i konfiguracija vratne kralješnice prije operacije. Ovo je potvrđeno mjerenjem kuta stražnjih tangenti po Harrisonu prije i poslije operacije, pri čemu je uočena statistički značajna korelacija ovih dviju vrijednosti (Slika 5. 13). Razumljivo je kako kirurška intervencija na jednome, dva ili tri vertebralna dinamička segmenta može poboljšati konfiguraciju cervikalne kralješnice samo u određenom stupnju, što treba uzeti u obzir kod procjene i planiranja operacijskoga liječenja. Korelaciju između prijeoperacijske i poslijeoperacijske zakrivljenosti vratne kralješnice također su uočili Guérin i suradnici, nakon cervikalne artroplastike kao metode operacijskoga liječenja ove bolesti (89).

Važano je zapažanje ovoga istraživanja usporedivost i komplementarnost dviju opisanih metoda mjerenja zakrivljenosti cervikalne kralješnice, kao jednoga od najvažnijih parametara pri planiranju operacijskoga liječenja i procjeni uspješnosti liječenja. Benzelova je metoda (43) subjektivna i semikvantitativna metoda, koja opisuje konfiguraciju cervikalne kralješnice kao lordozu, izravnatu kralješnicu ili kifožu. Nasuprot tomu, Harrisonova je metoda stražnjih tangenti (75) objektivna, numerička i reproducibilna metoda mjerenja kuta zakrivljenosti cervikalne kralješnice.

Ovim je istraživanjem ispitana korelacija rezultata dobivenih pomoću opisane dvije metode, u prijeoperacijskim i poslijeoperacijskim mjerenjima. Potvrđena je statistički značajna korelacija velike snage između ovih veličina. Dodatno je ispitana distribucija Harrisonovih kutova unutar triju konfiguracija cervikalne kralješnice po Benzelu, te je utvrđena statistički značajna razlika vrijednosti ovih kutova između tri konfiguracije (Slike 5. 14., 5. 15., 5. 16. i 5. 17.).

Ovom je analizom razvidno kako je riječ o adekvatnim metodama procjene zakrivljenosti cervikalne kralješnice, koje su međusobno komplementarne, te se lako ponavljaju i dokumentiraju. Ove brze i jednostavne metode valja koristiti u procjeni bolesnika s degeneracijskom bolesti cervikalne kralješnice koji su kandidati za operacijsko liječenje.

Biomehanički i patofiziološki gledano, doima se kako je postizanje adekvatne lordotičke konfiguracije cervikalne kralješnice imperativni cilj operacijskoga liječenja degeneracijske bolesti. Studije koje su ispitivale povezanost poslijeoperacijske zakrivljenosti cervikalne kralješnice i konačne uspješnosti liječenja dolazile su do oprečnih rezultata (90, 91). Uzimajući u obzir općenito dobru uspješnost operacijskoga liječenja degeneracijske bolesti vratne kralješnice metodom prednje cervikalne discektomije i fuzije, teško je odvojiti pozitivan učinak dekompresije neuralnih struktura od učinka postizanja optimalne konfiguracije kralješnice. Neprijeporno je kako je postizanje što adekvatnije poslijeoperacijske konfiguracije vratne kralješnice važno za usporavanje daljnjega napredovanja degeneracijske bolesti.

U ovom istraživanju nije potvrđena korelacija između razlike prijeoperacijske i poslijeoperacijske zakrivljenosti vratne kralješnice i uspješnost liječenja, definirane Odomovim kriterijima ili redukcijom bolnoga sindroma izraženoga VAS ljestvicom.

#### **6. 4. Slijeganje presatka**

Za postizanje solidne koštane fuzije u ovom su istraživanju korišteni kortiko-kortikalni i kortiko-spongiozni graftovi. Kortiko-spongiozni su korišteni češće, u 77 % operiranih razina. Visina grafta kretala se u rasponu od 9 do 15 mm, dok je najčešće korišten graft visine 11 mm (u 47,7 % slučajeva).

Implantati ovako velikih dimenzija korišteni su posljedično specifičnoj kirurškoj tehnici dekompresije neuralnih struktura. Radikalnim je uklanjanjem pokrovnih ploha kralješaka uz minimalnu distrakciju postignuta potpuna dekompresija spinalnoga kanala. U latero-lateralnom je rasponu dekompresija obavljena do projekcija unkovertbralnih zglobova, redovito u širini većoj od preporučenih 14 do 15 mm (92). Kranio-kaudalno, na svakoj su operiranoj razini prikazana po dva para neuralnih korijenova i obavljena dekompresija pripadajućih i neposredno kranijalnih neuralnih foramena. Ovako modificirana kirurška



tehnika daje mogućnost dodatne dekompresije neuralnih struktura. Posljedično, pripremljeno ležište odgovara graftovima većih dimenzija. U studiji kojom su kompjutoriziranom tomografijom kvantificirane segmentalna visina i površina neuralnih foramina godinu dana nakon operacije, zaključeno je kako smanjenje segmentalne visine rezultira redukcijom površine neuralnih foramina, iako korelacija s kliničkom slikom nije bila jasno izražena (93). Stoga se može zaključiti kako je korištenje adekvatne visine implantata važno za očuvanje neuralnih foramina, pri čemu je potrebno uzeti u obzir moguće slijeganje presatka.

Korištenje graftova većih dimenzija u ovom istraživanju indirektan je pokazatelj ekstenzivnosti i adekvatnosti dekompresije neuralnih struktura u kranio-kaudalnoj projekciji, što je vjerojatno doprinijelo uspješnosti liječenja ovih bolesnika.

Dodatni razlog korištenja većih dimenzija implantata je postizanje bolje biomehaničke stabilnosti cervikalne kralješnice neposredno po operaciji, dok još nije nastupila solidna koštana fuzija. Na kadaveričnom je modelu dokazano kako je za postizanje biomehaničke stabilnosti potrebno implantirati graft visine od barem 140 % inicijalne visine intervertebralnoga prostora (94).

Određeni stupanj slijeganja presatka zabilježen je u gotovo svih ispitanika i operiranih razina (96,26 %). Prosječna veličina slijeganja presatka bila je 7,12 %, uz standardnu devijaciju od 4,44 %. Ovo se slijeganje može smatrati minimalnim i radiografski zanemarivim.

Uzimajući u obzir razlike u strukturi kortiko-kortikalnih i kortiko-spongioznih implantata, može se pretpostaviti kako je stupanj slijeganja kortiko-spongioznih implantata bio veći. Rezultati ovoga istraživanja nisu potvrdili razliku u slijeganju između ovih dviju tipova implantata (Slika 5. 18.). Čini se kako je proces slijeganja prije svega ovisan o pokrovnim ploham kralješaka koje čine ležište grafta. Stoga, ako je kod odabira implantata potrebno uzeti u obzir i predvidivi stupanj slijeganja, s jednakom se pouzdanošću mogu koristiti i kortiko-kortikalni i kortiko-spongiozni implantati.

U ispitanika s različitom uspješnošću liječenja nije zabilježena statistički značajna razlika u stupnju slijeganja presatka (Slika 5. 19.). Stoga se ova pojava ne može povezati s kliničkim rezultatima liječenja.

U višerazinskih je konstrukcija položaj implantata unutar konstrukcije imao značajnu ulogu u stupnju slijeganja. Najveći je stupanj slijeganja zabilježen u kaudalnih implantata, nešto manji

u implantata u sredini konstrukcije, te najmanji u kranijalnih implantata. Ova je razlika ocijenjena statistički značajnom (Slika 5. 20.), što upućuje na zaključak kako je statičko opterećenje na pokrovne plohe kralješaka, ležište grafta i sam graft od velikoga značenja u stupnju slijeganja implantata.

Drugi su istraživači dokazali kako stupanj slijeganja presatka nije ovisan o dobi, spolu, konzumaciji nikotinskih proizvoda ili veličini presatka (95).

Smatra se kako u pravilu do slijeganja implantata dolazi tijekom prvih šest tjedana po operaciji (96). Uzimajući u obzir rezultate ovoga istraživanja, razvidno je kako je slijeganje doista daleko najizraženije tijekom prva tri mjeseca nakon operacije, no kako se u manjem opsegu javlja i tijekom drugoga, pa i trećega tromjesečja (Slika 5. 21). Ovo upućuje na činjenicu kako konstrukcija kralješaka, grafta i instrumentacije pokazuje određenu dinamiku i više mjeseci nakon operacije.

U procesu inkorporacije grafta i koštane fuzije iznimno je važna revaskularizacija avaskularnoga tkiva presatka. Dokazano je kako je ovaj proces praćen značajnim promjenama mehaničkih svojstava pokrovnih ploha kralješaka i samoga presatka, što može biti značajan čimbenik u procesu slijeganja grafta (97). Ova faza mehaničkoga slabljenja konstrukcije je prolazna, što također može objasniti stabilizaciju grafta protokom vremena (97).

U seriji bolesnika Arnautovića i Olingera (98) s ventralnim epiduralnim apscesima vratne kralješnice, koji su također liječeni metodom prednje cervikalne discektomije i fuzije koštanim alograftom nije zabilježeno slijeganje presatka, unatoč tome što je zbog infekcije izbjegavana instrumentacija. Slijedom navedenoga, moguće je spekulirati kako je slijeganje presatka karakteristika degeneracijske bolesti, dok kod drugih stanja poput spinalnih infekcija, gdje koštano-ligamentarne strukture nisu degeneracijski izmijenjene, ono najvjerojatnije ne postoji ili je praktično nemjerljivo.

Uporaba nikotinskih proizvoda ima brojne negativne učinke na koštano cijeljenje (66). Sustavni pregledni članak Luszczkoga i suradnika (99) koristeći podatke iz pet studija s ukupno 573 bolesnika nije utvrdio razliku u nastanku koštane fuzije korištenjem alografta u ispitanika koji su koristili i koji nisu koristili nikotinske proizvode. Ovo je istraživanje došlo do identičnoga zaključka. Iako je solidna koštana fuzija u ispitanika koji su koristili nikotinske proizvode postignuta nešto kasnije, za prosječno 6,31 mjesec, u usporedbi s

ispitanicima koji nisu koristili nikotinske proizvode u kojih je koštana fuzija postignuta ranije, za 5,76 mjeseci, ova razlika nije statistički značajna (Slika 5. 22.). Unatoč tomu, a uzimajući u obzir brojne druge štetne posljedice uživanja nikotinskih proizvoda, ovaj rezultat nikako nema za cilj poticanje njihove uporabe.

Suprotno rezultatima ovoga istraživanja te preglednoga članka Luszczykoga i suradnika (99), neke su studije uz druge komplikacije kirurškoga liječenja vezane uz uporabu nikotinskih proizvoda identificirale pušenje kao nezavisni čimbenik rizika razvoj pseudoartroze nakon prednje cervikalne korpektomije i fuzije (100).

U ovome istraživanju svi ispitanici u kojih je zabilježen razvoj pseudoartroze koristili su nikotinske proizvode. Obzirom kako je riječ o svega tri ispitanika, ovu opservaciju nije moguće statistički analizirati niti interpretirati.

Dodatni utjecaj na biologiju koštanoga cijeljenja može imati i nutritivski status bolesnika, posebice vitamin D. Hipovitaminoza D vitamina nalazi se u oko 43 % bolesnika predviđenih za operacijsko liječenje degeneracijskih bolesti koštano-zglobnoga sustava (101). Deficit vitamina D povezan je s konzumacijom nikotinskih proizvoda i povišenim indeksom tjelesne mase (101). Rezultati ovoga istraživanja u pitanjima odnosa korištenja nikotinskih proizvoda i brzine koštane fuzije, te utjecaja povećanoga indeksa tjelesne mase i uspješnosti liječenja djelomično se mogu objasniti nutritivskim i vitaminskim statusom operiranih ispitanika.

## **6. 5. Koštana fuzija**

Koštana je fuzija korištenjem alografta postignuta u 94,92 % bolesnika, te 95,37 % operiranih segmenata. Velika meta-analiza Frasiera i Härtla ispitivala je stope nastanka solidne koštane fuzije u bolesnika operiranih metodom prednje cervikalne discektomije i fuzije, te na uzorku od 2 682 ispitanika ustanovila srednju stopu postizanja solidne koštane fuzije 89,5 % (102).

U ovome istraživanju, tri ispitanika u kojih je radiografski dokazan razvoj pseudoartroze nisu zahtijevala dodatnu operacijsku stabilizaciju, obzirom kako je u njih klinička uspješnost liječenja bila zadovoljavajuća.

Niska incidencija pseudartroze, te minimalni stupanj slijeganja presatka u ovom istraživanju može se objasniti i korištenom operacijskom tehnikom. Kortikalis pokrovnih ploha kralješaka prilikom dekompresije i pripreme ležišta grafta uklonjen je u dostatnoj mjeri kako bi omogućio bolje koštano cijeljenje, ali je pri tome sačuvana strukturna čvrstoća zbog čega je slijeganje presatka minimalno.

Samartzis i suradnici uspoređivali su nastanak solidne koštane fuzije između bolesnika s implantiranim autograftom i alograftom (96). U njihovom je istraživanju solidna koštana fuzija postignuta u 100 % bolesnika u kojih je implantiran alograft, te 90,3 % bolesnika u kojih je implantiran autograft. Dakle, vjerojatnost je nastanka solidne koštane fuzije korištenjem alografta usporediva s incidencijom nastanka solidne koštane fuzije korištenjem autografta.

Unatoč visokom stupnju koštane fuzije koja se postiže korištenjem alografta, neki autori naglašavaju važnost implantacije instrumentacije (cervikalne počice i vijaka) kod korištenja alografta (103).

Rezultati ovoga istraživanja potvrđuju opravdanost korištenja alografta s ciljem postizanja solidne koštane fuzije u ovoga tipa operacija.

Vrsta korištenoga alografta, kortiko-kortikalnoga ili kortiko-spongioznoga, nije značajna za nastanak solidne koštane fuzije. Ispitanici s kortiko-kortikalnim presatkom postigli su koštanu fuziju za prosječno 5,54 mjeseci, a ispitanici s kortiko-spongioznim presatkom za prosječno 6,11 mjeseci (Slika 5. 23.). Nije utvrđena statistički značajna razlika u vremenu nastanka solidne koštane fuzije između dviju vrsta implantata. Do sada nisu objavljene studije koje bi usporedile ova dva tipa koštanoga alografta u kirurgiji cervikalne kralješnice. Može se pretpostaviti kako kortiko-kortikalni implantati imaju veću strukturnu čvrstoću, što je dokazano usporedbom kortikalnih i spongioznih implantata u kirurgiji zgloba kuka (104).

Promatrajući uspješnost liječenja i dinamiku nastanka solidne koštane fuzije razvidno je kako su ispitanici s bržim nastankom solidne koštane fuzije imali i bolju uspješnost liječenja (Slika 5. 24.). U ispitanika s izvrsnom uspješnošću liječenja fuzija je nastala za prosječno 4,5 mjeseca, a u ispitanika s lošom uspješnošću liječenja za čak 10 mjeseci. Ovi podaci upućuju na činjenicu kako je solidna koštana fuzija iznimno važna za konačnu uspješnost liječenja

ovih bolesnika. Alternativno je objašnjenje kako su ispitanici s većom uspješnošću liječenja načelno suradljiviji u liječenju, kako nose poslijeoperacijsku imobilizaciju prema uputama, te kako je time omogućen brži nastanak koštane fuzije.

Uzimajući u obzir ove rezultate, na bolesnike u kojih se može očekivati otežano koštano cijeljenje zbog dobi, nutritivnoga statusa ili drugoga koštanoga komorbiditeta potrebno je obraditi posebnu pozornost te poduzeti sve terapijske mjere za olakšanje postizanja solidne koštane fuzije, uključujući neizostavnu implantaciju prednje cervikalne pločice i vijaka.

## **6. 6. Klinički pokazatelji uspješnosti liječenja**

Ukupno procjenjujući uspješnost liječenja Odomovim kriterijima (76), u gotovo tri četvrtine ispitanika ono je ocijenjeno kao izvrsno i dobro. Samo su dva ispitanika imala poslijeoperacijske simptome identične ili pogoršane u komparaciji s prijeoperacijskima (Slika 5. 25.) .

U gotovo svim se područjima medicine liječnici susreću s fenomenom produljenja očekivanoga životnoga vijeka i povećanjem udjela populacije starije životne dobi. Obzirom kako brojna patološka stanja i degeneracijski procesi napreduju usporedno sa životnom dobi, tako se povećava i učestalost medicinskih intervencija s ciljem podizanja kvalitete života ovih bolesnika.

Kako je degeneracijska bolest cervikalne kralješnice karakteristična za srednju i stariju životnu dob, s nerijetko pratećim komorbiditetom, važan je zaključak ovoga istraživanja kako dob bolesnika nema značenja za konačnu uspješnost liječenja (Slika 5. 26.). Stoga ovu operaciju treba preporučiti svim bolesnicima čija klinička slika i radiografski pokazatelji to opravdavaju. Epidemiološka je studija o metodama operacijskoga liječenja degeneracijske bolesti vratne kralješnice zabilježila statistički značajan porast srednje životne dobi bolesnika operiranih metodom prednje cervikalne discektomije i fuzije tijekom istraživanoga razdoblja od 2002. do 2009. godine (105).

Može se pretpostaviti kako veći broj degeneracijom zahvaćenih vertebralnih dinamičkih segmenata podrazumijeva težu kliničku sliku i manju uspješnost liječenja. Ovim je istraživanjem pokazano kako broj operiranih razina nema ulogu u konačnoj uspješnosti liječenja, posebice ako se promatra kroz Odomove kriterije koji uspoređuju prijeoperacijski i poslijeoperacijski status (Slika 5. 27.). Do sličnih su zaključaka došli Bullard i Valentine (106) analizom 678 bolesnika s jednorazinskom, dvorazinskom, trorazinskom i četverorazinskom operacijom degeneracijske bolesti cervikalne kralješnice. U radu ovih autora nije zabilježena razlika u uspješnosti liječenja između podskupina ispitanika definirana Odomovim kriterijima, VAS ljestvicom, NDI (*neck disability index*) ljestvicom i vremenom potrebitim za povratak bolesnika radnim aktivnostima. Stoga je važno istaknuti kako distribucija i broj degeneracijskom bolešću zahvaćenih vertebralnih dinamičkih segmenata ne treba imati ulogu kod postavljanja indikacije za operacijskim liječenjem.

Uzimajući u obzir brojne aspekte štetnosti konzumacije nikotinskih proizvoda na čovjekovo zdravlje, za pretpostaviti je negativan utjecaj pušenja na uspješnost liječenja. U konzumenata nikotinskih proizvoda, kako je pokazano, degeneracijska se bolest razvija značajno brže, a koštana je fuzija nešto sporija. Neki autori ističu nepušenje kao važan prognostički čimbenik povoljne uspješnosti liječenja ove bolesti (68). Iako je uspješnost liječenja definirana Odomovim kriterijima načelno bolja za ispitanike koji ne koriste nikotinske proizvode, ovaj rezultat ne doseže statističku značajnost (Slika 5. 28.). Uzimajući u obzir ukupni utjecaj uporabe nikotinskih proizvoda na zdravlje, potrebno je bolesnike s degeneracijskom bolesti cervikalne kralješnice poticati na prestanak korištenja ovih proizvoda.

Povećana tjelesna težina i pretilost dovodi se u svezu s brojnim negativnim patofiziološkim posljedicama. Riječ je o kompleksnom stanju čija se uloga sve češće opisuje u različitim prirođenim i stečenim stanjima u kojima ranije nije opisana, poput razvoja siringomijelije u bolesnika s Chiari tip I malformacijom (107). I u ovom je istraživanju pokazano kako ispitanici s normalnom tjelesnom masom imaju veću uspješnost liječenja (Slika 5. 29.). U njih je zabilježena srednja vrijednost uspješnosti liječenja definirana Odomovim kriterijima kao izvrsna. Nasuprot tomu, u ispitanika s prekomjernom tjelesnom masom ili pretilošću zabilježena je srednja vrijednost uspješnosti liječenja definirana Odomovim kriterijima kao dobra. Ovi rezultati međutim nisu dosegli razinu statističke značajnosti.

Jedina zabilježena komplikacija liječenja u 70 operiranih bolesnika jest prolazna promuklost (disfonija) u jedne ispitanice. Nisku razinu komplikacija može se objasniti velikim iskustvom operatera i operacijskoga tima, minucioznom operacijskom tehnikom, korištenjem suvremenih implantata uključujući cervikalnu pločicu i vijke, te dokazom kvalitetete institucije u kojoj su bolesnici liječeni.

Sveukupno analizirajući u ovom istraživanju ispitivane epidemiološke, konstitucijske, kao i čimbenike komorbiditeta, razvidan je njihov minimalan utjecaj na konačnu uspješnost liječenja. Indikacije za operacijsko liječenje degeneracijske bolesti vratne kralješnice stoga ne treba ograničiti zbog prisutnosti dijabetesa, pretilosti, pušenja, životne dobi ili broja vertebralnih dinamičkih segmenata zahvaćenih degeneracijskim procesom. Epidemiološko istraživanje provedeno na uzorku od preko 700 000 bolesnika operacijski liječenih metodom prednje cervikalne discektomije i fuzije tijekom 15 godina pokazalo je kako prevalencija arterijske hipertenzije, dijabetesa, hiperkolesterolemije i pretilosti postupno raste među bolesnicima protokom vremena, odnosno kako se ova stanja sve manje smatraju kontraindikacijama za operacijsko liječenje (108).

Nasuprot ovim zaključcima publikacija Tetreaulta i suradnika (109) istražila je percepciju liječnika – neurokirurga o mogućim čimbenicima koji utječu na uspješnost liječenja bolesnika s degeneracijskom bolešću cervikalne kralješnice. Pokazano je kako liječnici životnu dob bolesnika veću od 65 godina i prisutnost dijabetesa smatraju negativnim predikcijskim čimbenicima uspješnosti liječenja ovih bolesnika.

## **6. 7. Implikacije na kliničku praksu i daljnja istraživanja**

Osnovni je mogući nedostatak ovoga istraživanja njegov retrospektivni ustroj. Nepostojanje kontrolne skupine u ovom istraživanju ne predstavlja metodološki problem, jer je riječ o istraživanju osobitosti specifične metode operacijskoga liječenja, dok bi problematično bilo definirati kontrolnu skupinu. Nju ne mogu činiti ispitanici koji ne bi bili operacijski liječeni, jer ne bi bilo etično uskratiti bilo kojem bolesniku medicinski indiciranu intervenciju. S druge strane, modifikacije kirurškoga liječenja su brojne, pa je upitna adekvatnost usporedbe ispitanika u ovom istraživanju s ispitanicima koji bi bili liječeni drugim operacijskim metodama poput cervikalne artroplastike, fuzije korištenjem alografta, PEEK implantata, metodom stražnje dekompresije i slično.

Temeljem rezultata ovoga istraživanja korištenje alografta u kirurškoj metodi prednje cervikalne disektomije i fuzije može se preporučiti za kliničku praksu. Osnovna je prednost korištenja alografta pred autolognim koštanim presatkom izbjegavanje morbiditeta donorske tjelesne regije te značajno skraćanje operacijskoga vremena i bolesnikova intraoperacijskoga gubitka krvi. Svi su parametri uspješnosti operacijskoga liječenja ovom metodom usporedivi s parametrima drugih operacijskih metoda. Jedini je potencijalni rizik korištenja alografta mogućnost prijenosa krvlju prenosivih infekcijskih bolesti, koja je statistički zanemariva zbog striktnoga protokola testiranja donorskoga materijala.

Prema aktualnim cijenama ugradbenoga materijala implantati tipa alografta značajno su niže cijene od PEEK, titanijskih ili karbonskih implantata, te arteficialnih diskova. Stoga je korištenje alografta u ovoj operacijskoj metodi opravdano i sa zdravstveno-ekonomskoga gledišta.

U izboru kandidata za operacijsko liječenje degeneracijske bolesti cervikalne kralješnice treba istaknuti kako su bolesnici s visokom životnom dobi, dijabetesom ili uznapredovalom degeneracijskom bolešću pogodni za operacijsko liječenje, te kako je uspješnost liječenja ovih bolesnika usporediva s uspješnošću liječenja mlađih bolesnika bez komorbiditeta.

Bolesnike s povećanom tjelesnom masom i one koje koriste nikotinske proizvode potrebno je savjetovati o promjeni životnih navika kako bi liječenje bilo uspješnije, te kako bi se usporilo napredovanje degeneracijske bolesti na drugim vertebralnim dinamičkim segmentima.

U operacijskoj tehnici potrebno je naglasiti važnost adekvatne dekompresije neuralnih struktura te implantacije grafta adekvatne veličine, kako bi se spriječila naknadna kompromitacija neuralnih foramina. Visina presatka ne bi trebala biti manja od 10 mm. Korištenje prednje cervikalne pločice i vijaka nije praćeno komplikacijama, a ima mnogobrojne prednosti, od postizanja trenutne stabilnosti vratne kralješnice do vjerojatnoga pozitivnoga učinka na proces koštane fuzije.

Poslijeoperacijsko kliničko i neuroradiologijsko praćenje bolesnika potrebno je provoditi kroz najmanje 9 mjeseci. U navedenom se razdoblju očekuje završetak procesa postizanja solidne koštane fuzije. Slijeganje presatka u pravilu se uočava u svih bolesnika, no nema utjecaja na uspješnost liječenja.



U daljnjim istraživanjima operacijskoga liječenja degeneracijske bolesti cervikalne kralješnice metodom prednje discektomije i fuzije bilo bi uputno istražiti odnos segmentalne zakrivljenosti kralješnice u operiranom segmentu u odnosu na ukupno zakrivljenost cervikalne kralješnice, koja je u ovom istraživanju definirana mjerenjima u projekcijama kaudalnih pokrovnih ploha C II i C VII kralješka. Moguće je kako segmentalna zakrivljenost ima veće značenje za degeneracijski promijenjene segmente nego što je do sada poznato.

Također je potrebno usporediti parametre uspješnosti liječenja u međudnosu sa stupnjem restitucije cervikalne lordoze, kako segmentalne tako i ukupne. U tako postavljenom istraživanju valjalo bi koristiti kvantitativne mjere uspješnosti liječenja, poput NDI (*neck disability index*) upitnika (110), Oswestry upitnika (111) i SF-36 upitnika (112).

U dostupnoj medicinskoj literaturi istraživači koji su se bavili problemom operacijskoga liječenja degeneracijske bolesti vratne kralješnice metodom prednje cervikalne discektomije i fuzije najčešće nisu naglašavali dimenzije korištenih implantata. Obzirom kako je veličina implantata indirektni pokazatelj adekvatnosti dekompresije neuralnih struktura, u budućim bi istraživanjima bilo potrebno obratiti dodatnu pozornost na ovaj čimbenik.

Buduća se istraživanja mogu usmjeriti i na dugoročno praćenje bolesnika i pojavnost ubrzane degeneracije susjednih vertebralnih dinamičkih segmenata, koja nije zabilježena u ovoj operacijskoj seriji. Kohortnom studijom veće populacije bolesnika i kroz dulje razdoblje mogao bi se uočiti i opisati ovaj fenomen, te procijeniti njegove osobitosti obzirom na modalitet operacijskoga liječenja, vrstu korištenja implantata, biomehaničke osobitosti degeneracijski promijenjene cervikalne kralješnice i slično.

Rezultatima je ovoga istraživanja potvrđena glavna hipoteza kako je metoda prednje cervikalne discektomije i fuzije koštanim alograftom valjana metoda liječenja degeneracijske bolesti vratne kralješnice, kojom se postiže solidna koštana fuzija i poboljšanje parametara fiziološke zakrivljenosti vratne kralješnice, te zadovoljavajuća uspješnost liječenja.

## 7. ZAKLJUČAK

Operacijska metoda prednje cervikalne discektomije i fuzije koštanim alograftom valjana je metoda liječenja degeneracijske bolesti cervikalne kralješnice, kojom se postiže solidna koštana fuzija i poboljšanje parametara fiziološke zakrivljenosti vratne kralješnice, te zadovoljavajuća uspješnost liječenja, a koja se očituje poboljšanjem neurološkoga statusa i smanjenjem intenziteta bolnoga sindroma.

Slijeganje je presatka proces koji zahvaća praktički sve implantate. Najintenzivniji je tijekom prva tri mjeseca nakon operacije i najizraženiji u kaudalnih implantata višerazinskih konstrukcija, no ne utječe na konačnu uspješnost liječenja.

Liječenje je degeneracijske bolesti cervikalne kralješnice jednako uspješno u bolesnika svih dobnih skupina. Nema značajne razlike u uspješnosti liječenja ispitanika s jednorazinskom i višerazinskom degeneracijskom bolesti cervikalne kralješnice, kao niti između ispitanika koji konzumiraju i koji ne konzumiraju nikotinske proizvode. Uspješnost liječenja također ne ovisi o indeksu tjelesne mase ispitanika.

Uspješnost je liječenja ovisna o dinamici nastanka solidne koštane fuzije.

## 8. SAŽETAK

**Cilj istraživanja.** Cilj je ovoga istraživanja ispitati valjanost metode prednje cervikalne discektomije i fuzije koštanim alograftom u liječenju degeneracijske bolesti cervikalne kralješnice. Planirano je istražiti uspješnost ove metode u restituciji lordoze vratne kralješnice, smanjenju bolnoga sindroma i oporavku neurološkoga deficita. Također je planirano istražiti proces slijeganja koštanoga presatka, i njegov utjecaj na uspješnost liječenja.

**Nacrt studije.** Istraživanje je ustrojeno kao retrospektivna studija ispitanika s degeneracijskom bolešću vratne kralješnice, operacijski liječenih metodom prednje cervikalne discektomije i fuzije koštanim alograftom.

**Ispitanici i metode.** U istraživanje je uključeno 70 ispitanika. U svih je zabilježen prijeoperacijski neurološki status, intenzitet bolnoga sindroma kao i osnovni demografski i zdravstveni čimbenici. Neuroradiologijskom je obradom definirana vrsta kompresijske patologije i broj zahvaćenih razina. Izmjereni su kutovi zakrivljenosti cervikalne kralješnice prije i poslije operacije metodom stražnjih tangenti po Harrisonu, te procijenjena zakrivljenost kralješnice prije i poslije operacije Benzelovim kriterijima. Susljednim radiologijskim oslikavanjem praćen je nastanak solidne koštane fuzije, te proces slijeganja koštanih presadaka. Uspješnost je liječenja ocijenjena Odomovim kriterijima. Ispitan je utjecaj različitih demografskih, zdravstvenih i radiologijskih čimbenika na konačnu uspješnost liječenja.

**Rezultati.** U gotovo 75 % ispitanika zabilježena je izvrsna i dobra uspješnost liječenja, ocijenjena Odomovim kriterijima. Razlika prijeoperacijskoga i poslijeoperacijskoga intenziteta bolnoga sindroma, kao i razlika u poboljšanju poslijeoperacijskoga neurološkoga statusa u odnosu na status prije operacije ocijenjene su statistički značajnima ( $p < 0,01$ ). Prosječna zakrivljenost cervikalne kralješnice mjerena kutom stražnjih tangenti po Harrisonu prije operacije iznosila je  $10,3^\circ$ , a poslije operacije  $16,6^\circ$ , a razlika je ocijenjena statistički značajnom ( $p < 0,01$ ). Utvrđena je korelacija između zakrivljenosti kralješnice procijenjenom Benzelovim kriterijima i mjenom kutem stražnjih tangenti po Harrisonu. Srednja vrijednost

slijeganja presatka iznosila je 7,12 %, a stupanj slijeganja nije utjecao na uspješnost liječenja. Prosječno vrijeme potrebno za postizanje solidne koštane fuzije iznosilo je 5,97 mjeseci.

**Zaključak.** Operacijska metoda prednje cervikalne discektomije i fuzije koštanim alograftom valjana je metoda liječenja degeneracijske bolesti cervikalne kralješnice, kojom se postiže solidna koštana fuzija i poboljšanje parametara fiziološke zakrivljenosti vratne kralješnice, te zadovoljavajuća uspješnost liječenja. Slijeganje je presatka najizraženije tijekom prva tri mjeseca nakon operacije, u kaudalnih implantata višerazinskih konstrukcija, a stupanj slijeganja presatka ne utječe na uspješnost liječenja. Uspješnost liječenja ovisi o dinamici nastanka solidne koštane fuzije.

## SUMMARY

### **The value of anterior cervical discectomy and fusion with osseous allograft in the treatment of cervical spine degenerative disease**

Key words: Cervical Spine; Degenerative Disease; Outcome; Surgical Treatment

**Objectives.** The aim of this study is validation of anterior cervical discectomy and fusion with osseous allograft as a treatment method for the management of cervical spine degenerative disease. It is intended to research its appliance in restitution of the cervical lordosis, pain reduction and neurological recovery. Furthermore, it is planned to research a process of graft subsidence, and its influence on the treatment outcome.

**Study design.** The study was designed as a retrospective study of consecutive patients with degenerative disease of the cervical spine, treated by the method of anterior cervical discectomy and fusion by osseous allograft.

**Patients and Methods.** The study included 70 patients. Preoperative neurological status, pain intensity and basic demographic data, as well as patient's general health status were recorded. Neuroradiological workup was performed to assess compressive pathology and determine cervical levels involved. Posterior tangent angle of the cervical spine according to Harrison was measured before and after the surgery. Cervical spine configuration was further assessed using Benzel's criteria. A formation of solid bone fusion and graft subsidence processes were noted on neuroradiological follow up. Treatment outcome was assessed using Odom's criteria, and the possible influences of demographic, general health and radiological factors were researched.

**Results.** Excellent and good outcomes, as assessed by Odom's criteria, were observed in nearly 75 % of the patients. A differences between preoperative and postoperative pain intensity, as well as between preoperative and postoperative neurological status were statistically significant ( $p < 0.01$ ). The mean cervical curvature angle, measured by posterior tangent angle according to Harrison, was  $10.3^\circ$  preoperatively, and  $16.6^\circ$  postoperatively. This difference was statistically significant ( $p < 0.01$ ). A correlation was established between cervical curvature angle measured by posterior tangent angle of Harrison and configuration of

the cervical spine assessed by Benzel's criteria. The mean graft subsidence was 7.12 %. Treatment outcome was not related to the magnitude of graft subsidence. The mean interval for solid bone fusion formation was 5.97 months.

**Conclusion.** Anterior cervical discectomy and fusion by osseous allograft is a valid method for treatment of cervical spine degenerative disease. It is effective in achieving solid bone fusion and restitution of cervical lordosis. It results a satisfactory treatment outcome. Graft subsidence is the highest during the first trimester following the surgery, in caudal grafts of multi-level constructs, and is unrelated to the treatment outcome. The treatment outcome is influenced by bone fusion formation dynamics.

## 9. LITERATURA

1. Pait TG, Killefer JA, Arnautovic KI. Surgical anatomy of the anterior cervical spine: The disc space, vertebral artery and associated bony structures. *Neurosurgery*. 1996;39:769-76.
2. Ulbrich EJ, Schraner C, Boesch C, Hodler J, Busato A, Anderson SE, i sur. Normative MR cervical spinal canal dimensions. *Radiology*. 2014;271:172-82.
3. Beltsios M, Sawidou O, Mitsiokapa EA, Mavrogenis AF, Kaspiris A, Efstathopoulos N, i sur. Sagittal alignment of the cervical spine after neck injury. *Eur J Orthop Surg Traumatol*. 2013;23(Suppl 1):S45-51.
4. Scott JE, Bosworth TR, Cribb AM, Taylor JR. The chemical morphology of age-related changes in human intervertebral disc glycosaminoglycans from cervical, thoracic and lumbar nucleus pulposus and annulus fibrosus. *J Anat*. 1994;184:73-82.
5. Bogduk N, Windsor M, Inglis A. The innervation of the cervical intervertebral discs. *Spine*. 1988;13:2-8.
6. Trolard P. Quelques articulations de la colonne vertebrale. *Int Monatschr F Anat Physiol*. 1893;10:1-11.
7. Hartman J. Anatomy and clinical significance of the uncinat process and uncovertebral joint: A comprehensive review. *Clin Anat*. 2014;27:431-40.
8. Swinkels RA, Swinkels-Meewisse IE. Normal values for cervical range of motion. *Spine*. 2014;39:362-7.
9. Todd AG. Cervical spine: degenerative conditions. *Curr Rev Musculoskelet Med*. 2011;4:168-74.
10. Radhakrishnan K, Litchy WJ, O'Fallon WM, Kurland LT. Epidemiology of cervical radiculopathy. A population-based study from Rochester, Minnesota 1976 through 1990. *Brain*. 1994;117:325-35.

11. Salemi G, Savettieri G, Meneghini F, Di Benedetto ME, Ragonese P, Morgante L, i sur. Prevalence of cervical spondylotic radiculopathy: a door-to-door survey in a Sicilian municipality. *Acta Neurol Scand.* 1996;93:184-8.
12. Gore DR, Sepic SB, Gardner GM. Roentgenographic findings of the cervical spine in asymptomatic people. *Spine.* 1986;11:521–524.
13. Boden SD, McCowin PR, Davis DO, et al. Abnormal magnetic-resonance scans of the cervical spine in asymptomatic subjects. A prospective investigation. *J Bone Joint Surg Am.* 1990;72:1178–1184.
14. Shedid D, Benzel EC. Cervical spondylosis anatomy: pathophysiology and biomechanics. *Neurosurgery.* 2007;60(Suppl 1):7-13.
15. Arnasson O, Carlsson CA, Pellettieri L. Surgical and conservative treatment of cervical spondylotic radiculopathy and myelopathy. *Acta Neurochir (Wien).* 1987;84:45-53.
16. Ebersold MJ, Pare MC, Quast LM. Surgical treatment for cervical spondylitic myelopathy. *J Neurosurg.* 1995;82:745-51.
17. White AA 3rd, Panjabi MM. Biomechanical considerations in the surgical management of cervical spondylotic myelopathy. *Spine.* 1988;13:856-60.
18. Ferguson RJ, Caplan LR. Cervical spondylotic myelopathy. *Neurol Clin.* 1985;3:373-82.
19. Keyes D, Compere E. The normal and pathological physiology of the nucleus pulposus of the intervertebral disc: An anatomical, clinical and experimental study. *J Bone Joint Surg.* 1932;14:897-938.
20. Emery SE. Cervical spondylotic myelopathy: Diagnosis and treatment. *J Am Acad Orthop Surg.* 2001;9:376-88.
21. Hoff JT, Wilson CB. The pathophysiology of cervical spondylotic radiculopathy and myelopathy. *Clin Neurosurg.* 1977;24:474-87.



22. Saunders RL, Wilson DH. The surgery of cervical disk disease: New perspectives. *Clin Orthop Relat Res.* 1980;146:119-27.
23. Panjabi M, White A 3rd. Biomechanics of nonacute cervical spinal cord trauma. *Spine.* 1988;13:838-42.
24. Muhle C, Weinert D, Falliner A, Wiskirchen J, Metzner J, Baumer M, i sur. Dynamic changes of the spinal canal in patients with cervical spondylosis at flexion and extension using magnetic resonance imaging. *Invest Radiol.* 1998;33:444-9.
25. Spurling R, Scoville W. Lateral rupture of the cervical intervertebral discs: A common cause of shoulder and arm pain. *Surg Gynecol Obstet.* 1944;78:350-8.
26. Crandall PH, Batzdorf U. Cervical spondylotic myelopathy. *J Neurosurg.* 1966;25:57-66.
27. Kim KT, Kim YB. Cervical radiculopathy due to cervical degenerative diseases: Anatomy, diagnosis and treatment. *J Korean Neurosurg Soc.* 2010;48(6):473-9.
28. Morishita Y, Hida S, Naito M, Matsushima U. Evaluation of cervical spondylotic myelopathy using somatosensory-evoked potentials. *Int Orthop.* 2005;29(6):343-6.
29. Torg JS, Pavlov H, Genuario S, Sennett B, Wisneski RJ, Robie BH, i sur. Neurapraxia of the cervical spinal cord with transient quadriplegia. *J Bone Joint Surg Am.* 1986;68:1354-70.
30. Hirpara KM, Butler JS, Dolan RT, O'Byrne JM, Poynton AR. Nonoperative modalities to treat symptomatic cervical spondylosis. *Adv Orthop.* 2012;2012:294857.
31. Persson LC, Carlsson CA, Carlsson JY. Long-lasting cervical radicular pain managed with surgery, physiotherapy, or a cervical collar: A prospective, randomized study. *Spine.* 1997;22:751-8.
32. Saal JS, Saal JA, Yurth EF. Nonoperative management of herniated cervical intervertebral disc with radiculopathy. *Spine.* 1996;21(16):1877-83.

33. Benyamin R, Singh V, Parr AT, Conn A, Diwan S, Abdi S. Systematic review of the effectiveness of cervical epidurals in the management of chronic neck pain. *Pain Physician*. 2009;12(1):137-57.
34. Mazanec D, Reddy A. Medical management of cervical spondylosis. *Neurosurgery*. 2007;60(Suppl 1):S43-50.
35. Young IA, Michener LA, Cleland JA, Aguilera AJ, Snyder AR. Manual therapy, exercise, and traction for patients with cervical radiculopathy: a randomized clinical trial. *Phys Ther*. 2009;89:632-42.
36. White P, Lewith G, Prescott P, Conway J. Acupuncture versus placebo for the treatment of chronic mechanical neck pain. A randomized, controlled trial. *Ann Intern Med*. 2004;141(12):920-8.
37. Semmes R, Murphy F. The syndrome of unilateral rupture of the sixth cervical intervertebral disc. *JAMA*. 1943;121:1209-14.
38. Frykholm R. Deformities of dural pouches and strictures of dural sheaths in the cervical region producing nerve-root compression: A contribution to the etiology and operative treatment of brachial neuralgia. *J Neurosurg*. 1947;4:403-13.
39. Robinson R, Smith G. Anterolateral cervical disc removal and interbody fusion for cervical disc syndrome. *Bull Johns Hopkins Hosp*. 1955;96:223-4.
40. Cloward R. Anterior approach for removal of ruptured cervical discs. *J Neurosurg* . 1958;15:602-17.
41. Whitecloud TS 3rd. Modern alternatives and techniques for one-level discectomy and fusion. *Clin Orthop*. 1999;359:67-76.
42. Hirabayashi K, Miyakawa J, Satomi K, Maruyama T, Wakano K. Operative results and postoperative progression of ossification among patients with ossification of cervical posterior longitudinal ligament. *Spine*. 1981;6:354-64.
43. Benzel EC. Degenerative and inflammatory disease of the spine. U: Benzel EC, ur. *Biomechanics of spine stabilization*. Chicago, Illinois, SAD: American Association of Neurological Surgeons, 2001; str. 45-60.

44. Batzdorf U, Batzdorff A. Analysis of cervical spine curvature in patients with cervical spondylosis. *Neurosurgery*. 1988;22:827-36.
45. Ebraheim NA, Lu J, Yang H, Heck BE, Yeasting RA. Vulnerability of the sympathetic trunk during the anterior approach to the lower cervical spine. *Spine*. 2000;25:1603-6.
46. Simmons EH, Bhalla SK. Anterior cervical discectomy nad fusion. A clinical and biomechanical study with eihgt-year follow-up. *J Bone Joint Surg Br*. 1969;51:225-37.
47. Epstein NE. Iliac crest autograft versus alternative constructs for anterior cervical spine surgery: Pros, cons, and costs. *Surg Neurol Int*. 2012;3(Suppl 3):143-56.
48. Younger EM, Chapman MW. Morbidity at bone graft donor sites. *J Orthop Trauma*. 1989;3:192-5.
49. Castellvi AE, Castellvi A, Clabeaux DH. Corpectomy with titanium cage reconstruction in the cervical spine. *J Clin Neurosci*. 2012;19:517-52.
50. Chen Y, Wang X, Lu X, Yang L, Yang H, Yuan W, i sur. Comparison of titanium and polyetheretherketone (PEEK) cages in the surgical treatment of multilevel cervical spondylotic myelopathy: a prospective, randomized, control study with over 7-year follow-up. *Eur Spine J*. 2013;22(7):1539-46.
51. Ryu WH, Kowalczyk I, Duggal N. Long-term kinematic analysis of cervical spine after single-level implantation of Bryan cervical disc prosthesis. *Spine J*. 2013; 13:628-34.
52. Thaler M, Hartmann S, Gstöttner M, Lechner R, Gabl M, Bach C. Footprint mismatch in total cervical disc arthroplasty. *Eur Spine J*. 2013;22:759-65.
53. Kaiser MG, Regis WH Jr, Subach BR, Barnes B, Rodts GE. Anterior cervical plating enhances arthrodesis after discectomy and fusion with cortical allograft. *Neurosurgery*. 2002;50:229-38.
54. Botelho RV, Dos Santos Buscariolli Y, de Barros Vasconcelos Fernandes Serra MV, Bellini MN, Bernardo WM. The choice of the best surgery after single level anterior cervical spine discectomy: a systematic review. *Open Orthop J*. 2012;6:121-8.

55. Saarinen T, Niemelä M, Kivisaari R, Pitkäniemi J, Pohjola J, Hernesniemi J. Early and late re-operations after anterior cervical decompression and fusion during an 11-year follow-up. *Acta Neurochir (Wien)*. 2013;155:285-91.
56. Azab W, Abdel-Razek M, Ali A, Abdelrahman A, Salaheldin W, Nasim K, i sur. Outcome evaluation of a zero-profile implant for anterior cervical discectomy with fusion. *Turk Neurosurg*. 2012;22:611-7.
57. Gore DR, Sepic SB. Anterior cervical fusion for degenerated or protruded discs. A review of one hundred forty-six patients. *Spine*. 1984;9:667-71.
58. Gazdag AR, Lane JM, Glaser D, Forster RA. Alternatives to autogenous bone graft: Efficacy and indications. *J Am Acad Orthop Surg*. 1995;3:1-8.
59. Urist MR. Bone morphogenetic protein, bone regeneration, heterotopic ossification and the bone-bone marrow consortium. *Bone Mineral Res*. 1989;6:57-112.
60. Sawin PD. Biology of bone grafting and healing in spinal surgery. U: Richard Winn H, ur. *Youmans Neurological Surgery (5. izdanje)*. Philadelphia, Pennsylvania, SAD: Elsevier, 2004; str. 4613-20.
61. Ferneyhough JC, White JJ, LaRocca H. Fusion rates in multilevel cervical spondylosis comparing allograft fibula with autograft fibula in 126 patients. *Spine*. 1992;16:S561-4.
62. Buck BE, Malinin TI, Brown MD. Bone transplantation and human immunodeficiency virus: An estimate of risk of acquired immunodeficiency syndrome (AIDS). *Clin Orthod*. 1989;240:129-36.
63. Samartzis D, Marco RA, Jenis LG, Khanna N, Banco RJ, Goldberg EJ, i sur. Characterization of graft subsidence in anterior cervical discectomy and fusion with rigid anterior plate fixation. *Am J Orthop*. 2007;36:421-7.
64. Bartolomei J, Sonntag VKH. Anterior approach including cervical corpectomy. U: Richard Winn H, ur. *Youmans Neurological Surgery (5. izdanje)*. Philadelphia, Pennsylvania, SAD: Elsevier, 2004; str. 4431-45.

65. Friedlaender GE. Bone grafts: The basic science rationale for clinical application. *J Bone Joint Surg Am.* 1987;69:786-90.
66. Brown CW, Orme TJ, Richardson HD. The rate of pseudoarthrosis (surgical nonunion) in patients who are smokers and patients who are nonsmokers: A comparison study. *Spine.* 1988;13:942-3.
67. Lied B, Roenning PA, Sundseth J, Helseth E. Anterior cervical discectomy with fusion in patients with cervical disc degeneration: A prospective outcome study of 258 patients (181 fused with autologous bone graft and 77 fused with PEEK cage. *BMC Surg.* 2010;10:10.
68. Peolsson A, Peolsson M. Predictive factors for long-term outcome of anterior cervical decompression and fusion: A multivariate data analysis. *Eur Spine J.* 2008;17:406-14.
69. Srinivasan D, La Marca F, Than KD, Patel RD, Park P. Perioperative characteristics and complications in obese patients undergoing anterior cervical fusion surgery. *J Clin Neurosci.* 2014;21:1159-62.
70. Takahashi S, Suzuki A, Toyoda H, Terai H, Dohzono S, Yamada K, et al. Characteristics of diabetes associated with poor improvements in clinical outcomes after lumbar spine surgery. *Spine.* 2013;38:516-22.
71. Smith GW, Robinson RA. The treatment of certain cervical-spine disorders by anterior removal of intervertebral disc and interbody fusion. *J Bone Joint Surg Am.* 1958;40:607-24.
72. Robinson RA, Walker AE, Ferlic DC, Wiecking DK. The results of anterior interbody fusion of the cervical spine. *J Bone Joint Surg Am.* 1962;44:1569-87.
73. World Health Organization. Physical Status: The use of interpretation of anthropometry: Report of a WHO expert Committee. WHO Technical Report Series 854. Geneva: World Health Organization; 1995.
74. Huskisson EC. Measurement of pain. *Lancet.* 1974;11:1127-31.

75. Harrison DD, Harrison DE, Cailliet R, Troyanovich SJ, Janik TJ, Holland B. Cobb method or Harrison posterior tangent method: which to choose for lateral cervical radiographic analysis. *Spine*. 2000;25:2072-8.
76. Odom GL, Finney W, Woodhall B. Cervical disc lesions. *J Am Med Assoc*. 1958;166:23-8.
77. King JT Jr, Abbed KM, Gould GC, Benzel EC, Ghogawala Z. Cervical spine reoperation rates and hospital resource utilization after initial surgery for degenerative cervical spine disease in 12,338 patients in Washington State. *Neurosurgery*. 2009;65:1011-22.
78. Wang YX, Griffith JF. Effect of menopause on lumbar disk degeneration: potential etiology. *Radiology*. 2010;257:318-20.
79. Wang YX, Griffith JF. Menopause causes vertebral endplate degeneration and decrease in nutrient diffusion to the intervertebral discs. *Med Hypotheses*. 2011;77:18-20.
80. Kobashi G, Washio M, Okamoto K, Sasaki S, Yokoyama T, Miyake S, et al. High body mass index after age 20 and diabetes mellitus are independent risk factors for ossification of the posterior longitudinal ligament of the spine in Japanese subjects: a case-control study in multiple hospitals. *Spine*. 2004;29:1006-10.
81. Nishizawa Y. Obesity as a determinant of regional bone mineral density. *J Nutr Sci Vitaminol* 1991;37:65-70.
82. Shingyouchi Y, Nagahama A, Niida M. Ligamentous ossification of the cervical spine in the late middle-aged Japanese men. Its relation to body mass index and glucose metabolism. *Spine*. 1996;21:2474-8.
83. Hadley MN, Reddy SV. Smoking and the human vertebral column: a review of the impact of cigarette use on vertebral bone metabolism and spinal fusion. *Neurosurgery*. 1997;41:116-24.

84. An HS, Silveri CP, Simpson JM, File P, Simmons C, Simeone FA. Comparison of smoking habits between patients with surgically confirmed herniated lumbar and cervical disc disease and controls. *J Spinal Disord.* 1994;7:369-73.
85. Arnold PM, Fehlings MG, Kopjar B, Yoon ST, Massicotte EM, Vaccaro AR, i sur. Mild diabetes is not a contraindication for surgical decompression in cervical spondylotic myelopathy: results of the AOSpine North America multicenter prospective study (CSM). *Spine J.* 2014;14:65-72.
86. Wu JC, Huang WC, Tu TH, Tsai HW, Ko CC, Wu CL, i sur. Differences between soft-disc herniation and spondylosis in cervical arthroplasty: CT-documented heterotopic ossification with minimum 2 years of follow-up. *J Neurosurg Spine.* 2012;16(2):163-71.
87. Thorell W, Cooper J, Hellbusch L, Lyal L. The long-term clinical outcome of patients undergoing anterior cervical discectomy with and without intervertebral bone graft placement. *Neurosurgery.* 1998;43:268-73.
88. Zoëga B, Kärrholm J, Lind B. Plate fixation adds stability to two-level anterior fusion in the cervical spine: a randomized study using radiostereometry. *Eur Spine J.* 1998;7:302–307.
89. Guérin P, Obeid I, Gille O, Bourghli A, Luc S, Pointillart V, i sur. Sagittal alignment after single cervical disc arthroplasty. *J Spinal Disord Tech.* 2012;25:10-6.
90. Jagannathan J, Shaffrey CI, Oskouian RJ, Dumont AS, Herrold C, Sansur CA, i sur. Radiographic and clinical outcomes following single-level anterior cervical discectomy and allograft fusion without plate placement or cervical collar. *J Neurosurg Spine.* 2008;8:420-8.
91. Villavicencio AT, Babuska JM, Ashton A, Busch E, Roeca C, Nelson EL, i sur. Prospective, randomized, double-blind clinical study evaluating the correlation of clinical outcomes and cervical sagittal alignment. *Neurosurgery.* 2011;68:1309-16.
92. Yamazaki T, Yasuda S, Uemura K, Matsumura A. New instrument for creating bone graft cavities for anterior cervical decompression and fusion: the anterior fusion spinal fork. *Neurol Med Chir.* 2012;52:691-4.

93. Brenke C, Dostal M, Carolus A, Weiß C, Radü EW, Schmieder K, Barth M. Clinical relevance of neuroforaminal patency after anterior cervical discectomy and fusion. *Acta Neurochir (Wien)*. 2014;156:1197-203.
94. Yin DZ, Xin XT, Yang R, Shi YP, Shen HY. Biomechanical stability of lower cervical spine immediately after discectomy with grafting. *Orthop Surg*. 2011;3:113-8.
95. Tye GW, Scott Graham R, Broaddus WC, Young HF. Graft subsidence after instrument-assisted anterior cervical fusion. *J Neurosurg*. 2002;97:186-92.
96. Samartzis D, Shen FH, Goldberg EJ, An HS. Is autograft the gold standard in achieving radiographic fusion in one-level anterior cervical discectomy and fusion with rigid anterior plate fixation? *Spine*. 2005;30:1756-61.
97. Truumees E, Demetropoulos CK, Yang KH, Herkowitz HN. Effects of disc height and distractive forces on graft compression in an anterior cervical corpectomy model. *Spine*. 2008;33:1438-41.
98. Arnautovic KI, Olinger RG. Anterior cervical discectomy, drainage and non-instrumented cortico-cancellous allograft fusion: a treatment option for ventral cervical spinal epidural abscess. *Med Arch*. 2012;66:194-7.
99. Luszczyk M, Smith JS, Fischgrund JS, Ludwig SC, Sasso RC, Shaffrey CI, Vaccaro AR. Does smoking have an impact on fusion rate in single-level anterior cervical discectomy and fusion with allograft and rigid plate fixation? Clinical article. *J Neurosurg Spine*. 2013;19:527-31.
100. Lau D, Chou D, Ziewacz JE, Mummaneni PV. The effects of smoking on perioperative outcomes and pseudarthrosis following anterior cervical corpectomy. *J Neurosurg Spine*. 2014 Jul 11:1-12. [Epub ahead of print].
101. Stoker GE, Buchowski JM, Bridwell KH, Lenke LG, Riew KD, Zebala LP. Preoperative vitamin D status of adults undergoing surgical spinal fusion. *Spine*. 2013;15:507-15.
102. Fraser JF, Härtl R. Anterior approaches to fusion of the cervical spine: a metaanalysis of fusion rates. *J Neurosurg Spine*. 2007;6:298-303.



103. Deutsch H, Haid R, Rodts G Jr, Mummaneni PV. The decision-making process: allograft versus autograft. *Neurosurgery*. 2007;60(Suppl 1):S90-102.
104. Kligman M, Con V, Roffman M. Cortical and cancellous morselized allograft in revision total hip replacement. *Clin Orthop Relat Res*. 2002;(401):139-48.
105. Oglesby M, Fineberg SJ, Patel AA, Pelton MA, Singh K. Epidemiological trends in cervical spine surgery for degenerative diseases between 2002 and 2009. *Spine*. 2013;38:1226-32.
106. Bullard DE, Valentine JS. Early morbidity of multilevel anterior cervical discectomy and fusion with plating for spondylosis: Does the number of levels influence early complications? A single surgeon's experience in 519 consecutive patients. *Evid Based Spine Care J*. 2013;4:13-7.
107. Arnautovic KI, Muzevic D, Splavski B, Boop FA. Association of increased body mass index with Chiari malformation Type I and syrinx formation in adults. *J Neurosurg*. 2013;119:1058-67.
108. Marawar S, Girardi FP, Sama AA, Ma Y, Gaber-Baylis LK, Besculides MC, et al. National trends in anterior cervical fusion procedures. *Spine*. 2010;35:1454-9.
109. Tetreault LA, Nouri A, Singh A, Fawcett M, Fehlings MG. Predictors of outcome in patients with cervical spondylotic myelopathy undergoing surgical treatment: a survey of members from AOSpine International. *World Neurosurg*. 2014;81:623-33.
110. Vernon H, Mior S. The Neck Disability Index: a study of reliability and validity. *J Manipulative Physiol Ther*. 1991;14:409-15.
111. Fairbank J, Couper J, Davies J, et al. The Oswestry low back pain questionnaire. *Physiotherapy*. 1980;66:271-3.
112. Ware JE, Sherbourne CD. The MOS 36-item Short-Form Health Survey (SF-36): I. Conceptual framework and item selection. *Med Care*. 1992;30:473-83.

## 10. ŽIVOTOPIS

Rođen sam u Osijeku dana 4. veljače 1978. godine. Nakon završetka osnovnoga školovanja te gimnazijskoga školovanja u III. gimnaziji Osijek (prirodoslovno-matematičkoj), godine 1996. upisao sam Medicinski fakultet Sveučilišta u Zagrebu, Studij medicine Osijek gdje sam diplomirao 2002. godine stekavši akademski naslov doktora medicine. Tijekom studija obnašao sam dužnost demonstratora u Katedri za anatomiju i Katedri za patofiziologiju Medicinskoga fakulteta Osijek. Godine 2001. dodijeljena mi je Rektorova nagrada Rektora Sveučilišta Josipa Jurja Strossmayera u Osijeku, za izniman uspjeh na studiju.

Pripravnički sam staž obavljao tijekom 2002. i 2003. godine u Kliničkoj bolnici Osijek. Nakon položenoga stručnoga ispita 2003. godine, 2004. godine započinjem sa specijalizacijom iz neurokirurgije u Odjelu za neurokirurgiju Kliničke bolnice Osijek i Klinici za neurokirurgiju Kliničkoga bolničkoga centra Zagreb. Specijalistički sam ispit položio 2010. godine, stekavši stručni naslov specijalista neurokirurgije.

Od 2010. godine uposlen sam u Klinici za neurokirurgiju Kliničkoga bolničkoga centra Osijek. Godine 2012. izabran sam u suradničko zvanje naslovnoga asistenta u Katedri za neurokirurgiju Medicinskoga fakulteta Sveučilišta Josipa Jurja Strossmayera u Osijeku. Tijekom 2013. godine stručno sam se usavršavao u Klinici Semmes-Murphey i Katedri za neurokirurgiju Sveučilišta u Tennesseeju, Memphis, Tennessee, Sjedinjene Američke Države. Poslijediplomski sam doktorski studij „Biomedicina i zdravstvo“ na Medicinskom fakultetu Sveučilišta Josipa Jurja Strossmayera upisao 2006., a apsolvirao 2010. godine. Godine 2011. prihvaćena mi je tema doktorske disertacije „Valjanost prednje cervikalne discektomije i fuzije koštanim alograftom u liječenju degeneracijske bolesti vratne kralješnice“.

Autor sam više stručnih i znanstvenih radova objavljenih u relevantnoj, indeksiranoj, domaćoj i inozemnoj literaturi (6 Current Contents, 3 Index Medicus) i poglavlja u sveučilišnim udžbenicima te aktivan sudionik neurokirurških sastanaka, simpozija, konferencija i kongresa u zemlji i inozemstvu. Aktivno se služim engleskim jezikom. Stalni sam sudski vještak medicinske struke pri Županijskom sudu u Osijeku.

Član sam Hrvatskog neurokirurškog društva Hrvatskoga liječničkoga zbora, Hrvatske liječničke komore, Svjetske i Europske udruge neurokirurških društava (WFNS, EANS).