

# Primjena direktne endometralne brush citologije u detekciji premalignih i malignih lezija endometrija

---

Đaković, Ivana

Master's thesis / Diplomski rad

2016

Degree Grantor / Ustanova koja je dodijelila akademski / stručni stupanj: **Josip Juraj Strossmayer University of Osijek, Faculty of Medicine / Sveučilište Josipa Jurja Strossmayera u Osijeku, Medicinski fakultet**

Permanent link / Trajna poveznica: <https://urn.nsk.hr/urn:nbn:hr:152:192391>

Rights / Prava: [In copyright](#)/[Zaštićeno autorskim pravom.](#)

Download date / Datum preuzimanja: **2024-09-22**



Repository / Repozitorij:

[Repository of the Faculty of Medicine Osijek](#)



**SVEUČILIŠTE JOSIPA JURJA STROSSMAYERA U OSIJEKU  
MEDICINSKI FAKULTET OSIJEK**

**Studij medicine**

**Ivana Đaković**

**PRIMJENA DIREKTNE  
ENDOMETRALNE *BRUSH* CITOLOGIJE  
U DETEKCIJI PREMALIGNIH I  
MALIGNIH LEZIJA ENDOMETRIJA**

**Diplomski rad**

**Osijek, 2016.**

Rad je ostvaren u: Klinički bolnički centar Osijek

Mentor rada: prof. dr. sc. Valerija Miličić, dr. med., specijalist kliničke citologije

Rad ima 33 lista, 10 tablica i 14 slika.

## SADRŽAJ

POPIS KRATICA .....	II
1. UVOD .....	1
1.1. Epidemiologija karcinoma endometrija .....	1
1.2. Etiologija karcinoma endometrija .....	2
1.3. Klasifikacija karcinoma endometrija .....	3
1.3.1. Endometrioidni adenokarcinom .....	4
1.4. Klinička slika, širenje i prognostički čimbenici karcinoma endometrija .....	5
1.5. Dijagnostika karcinoma endometrija .....	6
1.5.1. Citodijagnostika karcinoma endometrija .....	7
2. CILJ RADA.....	9
3. ISPITANICI I METODE .....	10
3.1. Ustroj istraživanja .....	10
3.2. Ispitanici .....	10
3.3. Metode.....	11
3.3.1. Bojanje po Papanicolaou .....	13
3.4. Statističke metode .....	16
4. REZULTATI.....	18
5. RASPRAVA.....	24
6. ZAKLJUČAK .....	27
7. SAŽETAK.....	28
8. SUMMARY .....	29
9. LITERATURA.....	30
10. ŽIVOTOPIS .....	33

## POPIS KRATICA

DHEA	dehidroepiandrosteron (engl. <i>Dehydroepiandrosterone</i> )
DNA	deoksiribonukleinska kiselina (engl. <i>Deoxyribonucleic acid</i> )
DT	dijagnostička točnost
EA	<i>eosin azure</i> boja
FIGO	Međunarodna federacija ginekologije i opstetricije (engl. <i>The International Federation of Gynecology and Obstetrics</i> )
G	gradus tumora
HCl	klorovodična kiselina
HE	<i>hemalaun eosin</i> bojanje
HE4	humani epididimis protein 4 (engl. <i>Human Epididymis Protein 4</i> )
HRT	hormonska nadomjesna terapija (engl. <i>Hormone Replacement Therapy</i> )
KBC	Klinički bolnički centar
LN	lažno negativno
LP	lažno pozitivno
NPV	negativna prediktivna vrijednost
Papa-test	test po Papanicolaou
PPV	pozitivna prediktivna vrijednost
PTEN gen	gen koji kodira homolog fosfataze i tenzina (engl. <i>Phosphatase And Tensin Homolog</i> )
SERM	selektivni modulator estrogenskih receptora (engl. <i>Selective Estrogen Receptor Modulator</i> )
TIMP-2	tkivni inhibitor matriks metaloproteinaze-2 (engl. <i>Tissue Inhibitor of Metalloproteinase-2</i> )
TN	točno negativno
TP	točno pozitivno
WHO	Svjetska zdravstvena organizacija (engl. <i>World Health Organization</i> )

## 1. UVOD

Uterus ili maternica neparni je mišićni organ oblika kruške spljoštene od sprijeda prema straga. Leži u maloj zdjelici u medijanoj crti, između mokraćnoga mjehura i ravnoga crijeva. Uterus ima dva glavna dijela: tijelo, *corpus uteri*, i vrat, *cervix uteri*. Između njih nalazi se blago suženje, *isthmus uteri*. Maternično tijelo ima dvije strane. Prednja strana, *facies vesicalis*, okrenuta je prema mokraćnom mjehuru, a stražnja je strana u dodiru s vijugama crijeva te se naziva *facies intestinalis*. Na mjestu gdje lateralni rubovi prelaze u gornji rub nalazi se maternični rog, *cornu uteri*, u koji utječe jajovod. Maternični vrat strši jednim svojim dijelom u rodnicu te se dijeli na dva dijela: *portio supravaginalis et vaginalis* (1). Stijenka maternice razmjerno je debela i čine ju tri sloja. Ovisno o dijelu maternice, izvana se nalazi seroza ili adventicija. Ostale slojeve maternice čine debeli sloj glatkog mišićja *myometrium* i sluznica maternice ili *endometrium*. Endometrij se sastoji od epitela i lamine proprije u koju su uložene jednostavne tubulusne žlijezde. Epitel je jednoslojan cilindričan, a čine ga stanice s trepetljikama i jednostavne cilindrične žljezdane stanice. Endometrij čine dvije zone. *Zona basalis* smještena je uz miometrij te sadržava laminu propriju i početni dio žlijezda maternice. *Zona functionalis* sadržava ostatak lamine proprije, žlijezde i površinski epitel (2).

Novotvorine materničnog trupa mogu se razviti iz endometrija ili miometrija. Endometrijske novotvorine mogu nastati iz žljezdanog epitela ili vezivne strome endometrija. Miometrijski tumori potječu od glatkomišićnih stanica i fibroblasta (3). Od svih tumora trupa maternice najčešći su adenokarcinomi koji izrastaju iz endometrija. Sarkomi čine 3 – 4 % tumora, a miješani sarkomsko-karcinomski tumori izrasli iz Müllerove cijevi čine 1 % svih tumora materničnog trupa (4).

### 1.1. Epidemiologija karcinoma endometrija

Incidencija raka endometrija u porastu je vjerojatno zbog produženja ljudskoga vijeka, povećane prisutnosti predisponirajućih čimbenika, ali i zbog bolje dostupnosti i poboljšanja dijagnostičkih postupaka. Rak trupa maternice predstavlja 6 – 7 % svih karcinoma kod žena. Najčešći je karcinom spolnih organa, a vjerojatnost da će oboljeti tijekom života postoji u 1,5 % ženske populacije. Samo u oko 5 % slučajeva javlja se kod žena mlađih od 40 godina. Oko 25 % slučajeva otkrije se u premenopausalnom razdoblju, a najveći broj pronalazi se u

postmenopauzi između 50. i 65. godine života (4). U Hrvatskoj je 2013. godine stopa incidencije raka tijela maternice iznosila 597 slučajeva na 100 000 žena, a stopa mortaliteta raka tijela maternice iznosila je 127 slučajeva na 100 000 žena (5).

## **1.2. Etiologija karcinoma endometrija**

Karcinom je endometrija biološki i histološki raznolika skupina novotvorina različite patogeneze. Karcinomi ovisni o estrogenima (tip I) karcinomi su niskog stupnja rizika i često su povezani s hiperplazijom endometrija, posebno s atipičnom hiperplazijom (6). Često im prethodi neki oblik izloženosti endogenim ili egzogenim neoponiranim estrogenima, dobro su diferencirani i imaju dobru prognozu. Drugi tip karcinoma endometrija (tip II) neovisni su o estrogenima i javljaju se uglavnom kod starijih žena, slabo su diferencirani, prognoza im je znatno lošija. Rizik obolijevanja od karcinoma endometrija veći je kod žena koje su bile kronično izložene neoponiranom djelovanju estrogena endogenoga ili egzogenog izvorišta. U tu se skupinu ubrajaju osobe s prekomjernom tjelesnom težinom (dolazi do ekstraplularne konverzije androstendiona i DHEA u estron u potkožnom masnom tkivu), nerotkinje, žene kod kojih je menopauza kasno počela, potom one sa sindromom policističnih jajnika, šećernom bolešću, estrogenskim tumorima gonada kod kojih se primjenjuje samo estrogensko hormonsko nadomjesno liječenje te one koje uzimaju tamoksifen, selektivni modulator estrogenskih receptora (SERM) koji reducira sekundarni rizik od raka dojke, ali izaziva hiperplaziju endometrija (4). Sjevernoeuropsko istraživanje pokazalo je da dugociklusna hormonska nadomjesna terapija s primjenom progestina tijekom deset dana svakih dvanaest tjedana može povećati rizik od hiperplazije endometrija i eventualno karcinoma, u usporedbi s konvencionalnom HRT s mjesečnim ciklusima (7). Patološke promjene endometrija bile su uočene kod 36 % postmenopausalnih žena s rakom dojke koje su tretirane tamoksifenom (8).

Naprotiv, kod žena koje duža razdoblja nisu bile izložene neoponiranom djelovanju estrogena, kao što su to višerotkinje ili žene koje su uzimale peroralna kontracepcijska sredstva, postoji znatno manja vjerojatnost od obolijevanja od karcinoma endometrija (4). Sveukupno je smanjenje rizika od obolijevanja od karcinoma endometrija 40 – 50 % sa snažnijim utjecajem među dugoročnim korisnicima kombinirane oralne kontracepcije. Zaštita traje do 20 godina nakon prestanka uzimanja kombinirane oralne kontracepcije. Taj zaštitni učinak povezan je s dobi prve upotrebe terapije kao i vremenskim razdobljem koje je proteklo od posljednje upotrebe (9). Smatra se da je učinak progesteronske komponente lijeka koja

koči diobu stanica endometrija bitan, čemu u prilog govori i samostalni zaštitni učinak progestinskih kontracepcijskih implantata s produženim djelovanjem (4).

### 1.3. Klasifikacija karcinoma endometrija

Prema patohistološkom nalazu, karcinomi endometrija dijele se na endometrioidni adenokarcinom (s pločastom diferencijacijom, viloglandularni, sekretorni, sa stanicama s cilijama), mucinozni adenokarcinom, serozni adenokarcinom, adenokarcinom svijetlih stanica, adenokarcinom miješanih stanica, karcinom pločastih stanica, karcinom malih stanica te nediferencirani karcinom i ostali karcinomi (10).

Klinička klasifikacija bolesti, prema kojoj se planira daljnje liječenje, jest FIGO (*The International Federation of Gynecology and Obstetrics*) klasifikacija. Danas se primjenjuje FIGO klasifikacija karcinoma endometrija iz 2009. godine (Tablica 1.) (11).

Tablica 1. FIGO klasifikacija karcinoma endometrija

0	KARCINOM <i>IN SITU</i>
I	TUMOR OGRANIČEN NA TIJELO MATERNICE Ia bez miometrijske invazije ili s < ½ miometrijske invazije Ib tumor invadira ≥ ½ debljine miometrija
II	TUMOR ZAHVAĆA STROMU VRATA MATERNICE, ALI SE NE ŠIRI IZVAN UTERUSA
III	TUMOR SE ŠIRI IZVAN MATERNICE, ALI NE I IZVAN ZDJELICE IIIa prodor do seroze i/ili adneksa IIIb zahvaćanje vagine i/ili parametrija IIIc metastaze u pelvične i/ili paraaortalne limfne čvorove IIIc1 pozitivni pelvični limfni čvorovi IIIc2 pozitivni paraaortalni limfni čvorovi, s pelvičnim limfnim čvorovima ili bez njih
IV	TUMOR INVADIRA SLUZNICU MJEHURA I/ILI CRIJEVA ILI DAJE UDALJENE METASTAZE IVa tumor invadira sluznicu mjehura ili crijeva IVb udaljene metastaze uključujući ingvinalne i ostale intraabdominalne limfne čvorove



### 1.3.1. Endometrioidni adenokarcinom

Endometrioidni adenokarcinom čini približno 90 % endometrijskih karcinoma (12). Ti se tumori nalaze primarno u endometriju, ali se mogu razviti i u endometrijskim polipima i u žarištima endometrioze koja mogu biti smještena na različitim mjestima uključujući i jajnik (13).

Mikroskopske značajke. Endometrioidni karcinom pokazuje spektar uzoraka varirajući od vrlo dobro diferenciranih karcinoma do slabo diferenciranih tumora, što je osnova histološkog stupnjevanja. Endometrioidni adenokarcinom tipično sadrži tubularne žlijezde, uglavnom srednje veličine. Žlijezde su obično okrugle ili ovalne, a ponekad pokazuju grananje. Neoplastične žlijezde okružene su stratificiranim ili pseudostratificiranim stanicama pločastog epitela s okruglim jezgrama, istaknutim nukleolima i oskudnom eozinofilnom citoplazmom. Nekroze žlijezda i nekrotični debris obilježja su slabo diferenciranog adenokarcinoma. Istodobno postojanje hiperplazije endometrija prisutno je u 18 – 45 % slučajeva endometrioidnog adenokarcinoma (12, 14).

Stupanj diferencijacije. Uz FIGO klasifikaciju, najveću prognostičku vrijednost i značenje za izbor načina liječenja predstavljaju stupnjevi histološke diferencijacije tkiva (gradus). Podjela karcinoma prema stupnju diferenciranosti stanica prikazana je u Tablici 2. (4).

*Tablica 2. Podjela karcinoma prema stupnju diferenciranosti stanica*

*G 1	do 5 % neskvamoznog solidnog tkiva
*G 2	6 – 50 % neskvamoznog solidnog tkiva
*G 3	više od 50 % neskvamoznog solidnog tkiva

\*G-gradus

Porastom gradusa raste stupanj nezrelosti tumora. Ako se nalazi jasna nuklearna atipija stanica automatski se razina gradusa povisuje za jedan. Kod seroznoga adenokarcinoma, karcinoma svijetlih stanica i skvamoznog karcinoma prednost ima razvrstavanje prema nuklearnoj atipiji. Kod adenokarcinoma sa skvamoznom diferencijacijom gradus se određuje prema nuklearnom gradusu žljezdane komponente. U istome tumoru mogu se patohistološkom analizom pronaći svi stupnjevi zrelosti tumora, ali isto tako mogu se zajedno naći hiperplazija i karcinom endometrija (4).

#### 1.4. Klinička slika, širenje i prognostički čimbenici karcinoma endometrija

Glavni klinički simptom povezan s karcinomom endometrija jest abnormalno krvarenje. Karcinom endometrija rijedak je kod žena mlađih od 40 godina. Kod svake žene koja ima 40 godina i više, a koja pokazuje kliničke znakove abnormalnog materničnog krvarenja za koje se ne može naći očiti uzrok anamnezom ili kliničkim ispitivanjem, treba razmotriti mogućnost postojanja karcinoma endometrija. Ipak, karcinom endometrija ne mora imati simptome ili pak oni mogu biti neznatni poput mrljastog krvarenja, a ne mogu se dobiti rutinskim ispitivanjem pacijenta (13). Oko 90 % karcinoma endometrija očituje se krvarenjem, ali samo oko 25 % krvarenja u postmenopauzi znači ujedno i rak. Stoga, treba imati uvijek na umu i druge razloge krvarenja iz maternice, stidnice, rodnice, vrata maternice i jajovoda koje ne uzrokuje tumor jajnika, te krvarenja iz ekstragenitalne sfere probavnoga i mokraćnog sustava (4).

Rak trupa maternice širi se endometrijem u vrat maternice, lokalno prodire u miometrij, serozu i ulazi u peritonealnu šupljinu, limfnim putem dolazi u zdjelične i paraaortalne limfne žlijezde, krvnim žilama metastazira u pluća, jetru i kosti te kroz jajovod implantira jajnik, pliku latu i zdjelični peritoneum (4).

Najvažniji su klinički i patološki prognostički čimbenici karcinoma endometrija kirurški stadij bolesti, dob bolesnice, histološki tip tumora, stupanj diferencijacije, dubina miometrijske invazije, zahvaćenost adneksa, zahvaćenost vrata maternice, limfovaskularna invazija, peritonealna citologija i intraperitonealno širenje, ekspresija estrogenskih i progesteronskih receptora, DNA ploidijska, inaktivacija PTEN gena, mikrosatelitska nestabilnost, K-ras mutacije te pojačana ekspresija  $\beta$ -katenina, ciklina A, TIMP-2 i HE4 gena. Stadij proširenosti u širem smislu obuhvaća i invaziju u miometrij, vaskularne prostore te zahvaćenost vrata maternice, adneksa, limfnih žlijezda i intraperitonealno širenje. Dubina invazije u miometriju važan je prognostički čimbenik jer je dokazano da dublji prodor u miometrij pruža veću mogućnost za širenje karcinoma u limfni sustav. Starija dob bolesnice povezuje se uglavnom s lošijim podtipovima karcinoma u starijoj dobi, višim gradusom i općenito lošijim zdravstvenim stanjem. Od histoloških podtipova karcinoma endometrija, najlošiju prognozu s pojavom udaljenih metastaza u nižem kliničkom stadiju imaju papilarnoserozni i klarocelularni karcinomi, koji su rjeđi, a pojavljuju se češće kod starijih žena. Viši gradus tumora označava slabiju diferenciranost i veću vjerojatnost dublje invazije u miometriju i zahvaćanje limfnih čvorova. Zahvaćenost limfnih čvorova korelira sa stadijem, gradusom i smještajem tumora, a limfovaskularna invazija značajan je neovisni čimbenik

povezan s pojavom recidiva karcinoma endometrija. Također, kao neovisni prognostički čimbenik, ističe se ciklin A, čija ekspresija korelira s gradusom i FIGO stadijem karcinoma (15). Maligne stanice pronađene u peritonealnoj šupljini nisu jasan dokaz stupnja proširenosti karcinoma, ali su povezane sa smanjenim sveukupnim preživljenjem (16). Koncentracija estrogenskih i progesteronskih receptora čimbenik je neovisan o gradusu karcinoma, a prognostički važnija je koncentracija progesteronskih receptora. Rizik recidiva endometrioidnog karcinoma pokazao se većim kod bolesnica s aneuploidnim tumorom, nego kod bolesnica s diploidnim tumorom (17).

### 1.5. Dijagnostika karcinoma endometrija

Dijagnostički postupak započinje anamnezom i kliničkim pregledom. Anamnezom trebamo dobiti podatke o dobi, nastupu menopauze, ranijem korištenju peroralnih kontraceptiva, paritetu, osobnoj i obiteljskoj opterećenosti rakom dojke, jajnika ili probavnog sustava te o pojavi nepravilnoga krvarenja, posebno u vrijeme postmenopauze. Pri procjeni anamnestičkih podataka o nepravilnom krvarenju ili sukrvavom iscjetku treba misliti i o različitim diferencijalnim uzrocima takvoga krvarenja. Ako je bolest u uznapredovalom stadiju, mogu se dobiti podatci o bolovima u kostima ili o smetnjama disanja. Pri kliničkom pregledu spolnih organa mnoge žene neće imati nikakvih posebnih osobitosti, osim povremenog nalaza uvećane maternice, što je nespecifično. Tijekom pregleda može biti uočeno širenje karcinoma na vrat maternice i na rodnicu. Budući da ne postoji dobra komunikacija između šupljine tijela maternice i cervikalnog kanala, stupanj osjetljivosti klasičnog citološkog pregleda nije visok u otkrivanju karcinoma endometrija. Stupanj osjetljivosti citološke pretrage može se značajno poboljšati blagom dilatacijom unutarnjeg ušća te direktnim uzimanjem uzorka aspiracijom, četkicom ili mikrobiopsijom.

Uobičajeni postupak za postavljanje dijagnoze karcinoma endometrija frakcionirana je kiretaža koja je temelj za postavljanje patohistološke dijagnoze, kao i za donošenje kliničke ocijene o proširenosti bolesti (4).

Ostale ginekološke tehnike su ultrazvuk, *color doppler*, histeroskopija i magnetska rezonancija, koja je značajna u preoperativnom vrednovanju stadija proširenosti. Iako upotreba ultrazvuka kao sredstva za procjenu debljine endometrija može biti korisna u detekciji karcinoma, njime se ipak ne može detektirati tip II karcinoma koji se pojavljuje na

atrofičnom endometriju. Stoga se pri procijeni postmenopauzalnog krvarenja i za rano otkrivanje karcinoma endometrija ne možemo osloniti na primjenu samo ultrazvuka kao jedine dijagnostičke tehnike (18).

### 1.5.1. Citodijagnostika karcinoma endometrija

Dijagnostička točnost za otkrivanje raka endometrija Papa-testom iz vaginalnog uzorka iznosi između 40 % i 70 %. Niska učinkovitost objašnjava se anatomskim razlozima (udaljenost i stenoza endocervikalnog kanala), kao i prirodom patoloških promjena jer odljuštene endometralne stanice (patološke ili normalne) dolaze u oskudnoj količini iz materišta preko endocervikalnog kanala do cerviksa i vagine, a često dolaze i s izraženim degenerativnim promjenama. Deskvamacija će ovisiti o diferenciranosti i vrsti tumora, o veličini područja zahvaćenog tumorom te o proširenosti tumora na endocerviks.

Budući da cervikalna citologija (Papa-test) nije dovoljno osjetljiva u otkrivanju endometralnih lezija, razvijene su brojne metode za dobivanje izravnih (direktnih) citoloških uzoraka endometrija. Razlikujemo endometralne aspiracijske i endometralne *brush* metode. Upotreba endometralnih aspiracijskih metoda (Isaakov endometrijski *sampler*, *vacutage* i „Vabra“) napuštena je uglavnom zbog rizika od širenja malignih stanica. Endometralne su *brush* metode *The Medhosa Cannula*, *Mi-Mark Helix Technique*, *Endobrush*, *Endopap*, *Tao Brush* (10).

*The Medhosa Cannula* je 30 centimetara duga, plastična kanila, lagano zakrivljena kako bi olakšala ulaz u cervikalni kanal i unutrašnjost maternice bez opasnosti od perforacije. Ima vodilicu i klip. Vodilica ima uvodni konus koji na svom kraju sadrži zaštitu koja će spriječiti penetraciju kada dotakne cerviks. Na kraju klipa nalaze se savitljive, tanke niti koje su načinjene da pometu ili početkaju endometriju. Prednosti su bezbolnost tehnike, prikladnost za ambulantnu upotrebu, jednostavnost, brzina i dobro sačuvan materijal s visokim stupnjem dijagnostičke točnosti. Nije potrebna dilatacija cerviksa, analgezija i anestezija. Ne postoje komplikacije poput perforacije, krvarenja i infekcije. Vrlo je mala incidencija neadekvatnog materijala za interpretaciju.

*Mi-Mark* endometralni pribor za uzorkovanje sadrži dva jednokratna plastična instrumenta. Spirala sadrži poluoštre rubove za abraziju endometralnog epitela i povezana je s tankim instrumentom za dilataciju cerviksa. Nakon što se spirala uvede u unutrašnjost

maternice, endometralni materijal dobije se njenim rotacijskim pokretima. Udio odgovarajućih uzorka visok je (Cramer u 96 % uzoraka u 170 slučajeva) (10, 19).

*Endobrush* uređaj sastoji se od plastične cijevi ili vodilice, 2,5 mm u promjeru i spiralne tanke žice s najlonskom četkicom koja sadrži plastično proširenje na svom kraju. *Endobrush* se umeće preko cervikalnog kanala u fundus maternice. Plastična cjevčica predstavlja zaštitu kojom se sprječava kontaminacija endometralnog materijala cilindričnim epitelom endocerviksa. *Endobrush* metoda pokazala se jednostavnom, brzom i bezbolnom, s prihvatljivim rezultatima (10).

*Endopap* je uređaj načinjen od komada mekane plastike s 2 mm debelom vodilicom i 6 malih šupljina kroz koje se izvodi četkanje endometrija. Prihvaćeno je da je *Endopap* jednostavna i ekonomična metoda koja se pokazala učinkovitom u otkrivanju karcinoma endometrija, ali nije pouzdana u otkrivanju hiperplazije endometrija (10).

*Tao Brush* je predstavljen 1993. u Sveučilišnom medicinskom centru u Indiani. Sadrži dugu četkicu s vanjskom zaštitom od 16 cm. Sličan je *Endobrush* metodi te koristi isti postupak uzorkovanja endometralnog materijala. Obrada materijala u ovom slučaju nije jednostavna i zahtijeva centrifugiranje uzoraka te uporabu specijalnih fiksativa (10).

Nakon prikupljanja, endometralni materijal aplicira se na staklo i dalje se boji metodom po Papanicolaou. Od drugih metoda obrade uzoraka koriste se tekuća citologija i *cell block*. Prilikom tekuće citologije, stanični materijal dobiven endometralnom *brush* metodom smjesti se u bočicu s fiksativom (metanol ili etanol) i šalje se u laboratorij. Uzorak se obrađuje i premaže u tankom sloju na stakalce. Ta metoda uključuje automatske i poluautomatske tehnike te pripremanje uzoraka stanica centrifugom. Stanice će u toj metodi izgledati manje nego u konvencionalnim brisevima budući da su fiksirane u svojem trodimenzionalnom obliku. Žljezdane stanice okupljaju se u lopte, što otežava tumačenje nalaza. Ta poteškoća može se smanjiti usredotočavanjem na različite ravnine i rubove takvih staničnih nakupina. Također, parabazalne stanice mogu se pogrešno protumačiti kao endometrijske stanice (20).

*Cell block* preparati smatraju se budućnosti obrade materijala dobivenog kiretažom, ali i citoloških uzoraka. Uzorak dobiven kiretažom često je oskudan i sastavljen od mnoštva malih dijelova, što otežava dijagnostiku. Diaz Rosario i Kabawat osmislili su *cell block* tehniku, koja ne dovodi do narušavanja arhitekture žljezdanih stanica prilikom pripremanja. Tekućina u koju je uronjen uzorak podvrgne se sedimentaciji. Sediment se odvoji od filtera te se i filter i sediment histološki obrađuju kao *cell block* (21). Metoda objedinjuje prednosti i citološke i histološke obrade uzoraka te ima potencijal za širu primjenu.

## 2. CILJ RADA

Cilj ovog retrospektivnog istraživanja jest:

1. Procijeniti dijagnostičku vrijednost endometralne *brush* citologije u pronalaženju premalignih i malignih lezija endometrija određivanjem:
  - a. osjetljivosti
  - b. specifičnosti
  - c. pozitivne prediktivne vrijednosti
  - d. negativne prediktivne vrijednosti
  - e. ukupne dijagnostičke točnosti

### 3. ISPITANICI I METODE

#### 3.1. Ustroj istraživanja


Ovo je retrospektivno presječno poredbeno istraživanje (22) u kojemu se koriste postojeći podatci iz medicinskih kartona Kliničkog zavoda za kliničku citologiju i Zavoda za patološku anatomiju i sudsku medicinu Kliničkog bolničkog centra Osijek.

#### 3.2. Ispitanici


Retrospektivnim istraživanjem obuhvaćene su ispitanice kod kojih je na Kliničkom zavodu za kliničku citologiju Kliničkog bolničkog centra Osijek od 2002. do kraja 2015. godine izvršen citološki pregled endometralnog *brush* razmaza, uz uvjet da su u vremenskom intervalu od najduže 6 mjeseci nakon citološke dijagnoze imale i patohistološku verifikaciju. Ako je ispitanica imala više od jednog patohistološkog nalaza u navedenom razdoblju, za usporedbu je uziman najteži. Također, istraživanjem su obuhvaćene i ispitanice s urednim citološkim nalazom/hiperplazijom koje nisu imale patohistološku verifikaciju citološkog nalaza, a praćene su najmanje tri godine klinički i ultrazvučno. Isključni su kriteriji: neadekvatan citološki i/ili patohistološki nalaz. U navedenom razdoblju na Kliničkom zavodu za kliničku citologiju Kliničkog bolničkog centra Osijek ukupno je učinjena 421 *uterobrush* pretraga, od kojih je 44 uzorka bilo neprimjereno. Patohistološka verifikacija učinjena je kod 259 ispitanica (100 uzoraka bilo je neprimjereno). Neprimjeren i citološki i patohistološki nalaz imalo je 26 ispitanica. Patohistološku verifikaciju benignog citološkog nalaza, u skladu s važećim dijagnostičko-terapijskim postupnikom nisu imale 144 ispitanice te su one u trogodišnjem razdoblju praćene ultrazvučno i klinički (23). Ukupan uzorak koji je predmet istraživanja čine 303 ispitanice. Uveden je sustav šifriranja prema kojemu nije moguće utvrditi identitet osobe čiji su anamnestički podatci korišteni u daljnjem tijeku istraživanja.

### 3.3. Metode

Citološki uzorci fiksirani su u 95 %-tnom alkoholu i bojani metodom po Papanicolaou u Kliničkom zavodu za kliničku citologiju Kliničkog bolničkog centra Osijek (Slika 1.- 4.). Histološki nalazi učinjeni su na Zavodu za patologiju i sudsku medicinu Kliničkog bolničkog centra Osijek. Patohistološka je dijagnoza postavljena na kiretmanu ili resekcijskom materijalu fiksiranom u formalinu i uklopljenom u parafinske kocke, a opisana je u skladu s važećom WHO klasifikacijom (6).



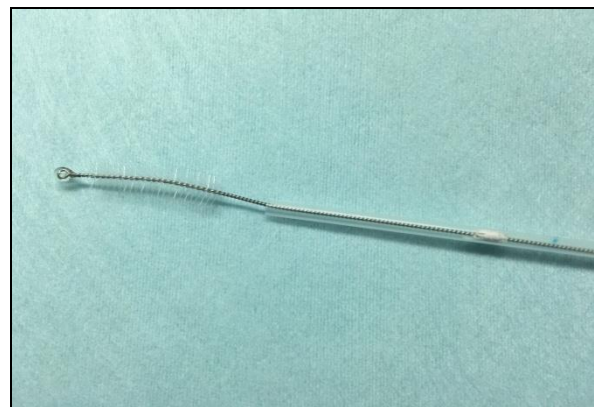*Slika 1. Pribor za uzorkovanje i fiksaciju (95 %-tni etanol) (iz fundusa Kliničkog zavoda za Kliničku citologiju KBC-a Osijek)*



*Slika 2. Pribor za uzorkovanje (predmetna stakalca i endobrush četkica) (iz fundusa Kliničkog zavoda za Kliničku citologiju KBC-a Osijek)*



*Slika 3. Pribor za uzorkovanje: Uterobrush (zatvorena zaštitna prevlaka), Medscand (iz fundusa Kliničkog zavoda za Kliničku citologiju KBC-a Osijek)*



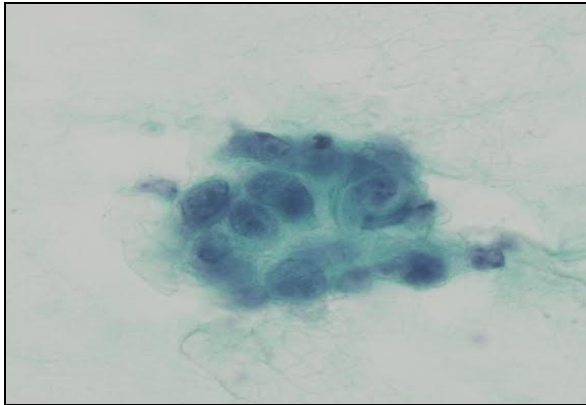
*Slika 4. Pribor za uzorkovanje: Uterobrush (uklonjena zaštitna prevlaka), Medscand (iz fundusa Kliničkog zavoda za Kliničku citologiju KBC-a Osijek)*



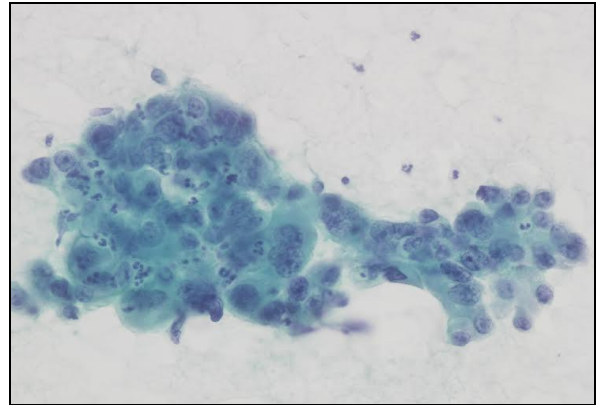
Za svaku ispitanicu određena je:

1. dob pri prvoj citološkoj dijagnozi
2. citološka dijagnoza
3. najteža patohistološka dijagnoza.

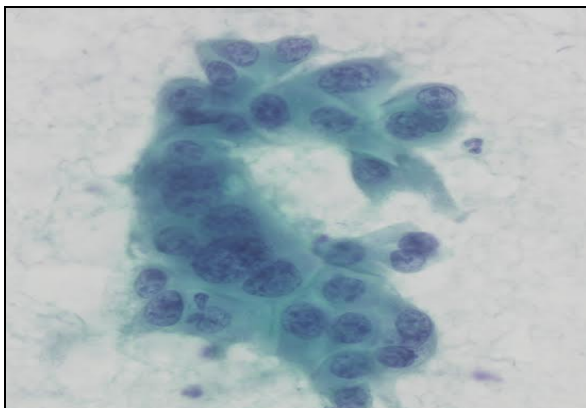
Citološke dijagnoze podijeljene su u četiri kategorije: benigno, hiperplazija, hiperplazija s atipijama te suspektna/maligna lezija (Slika 5.-10.).



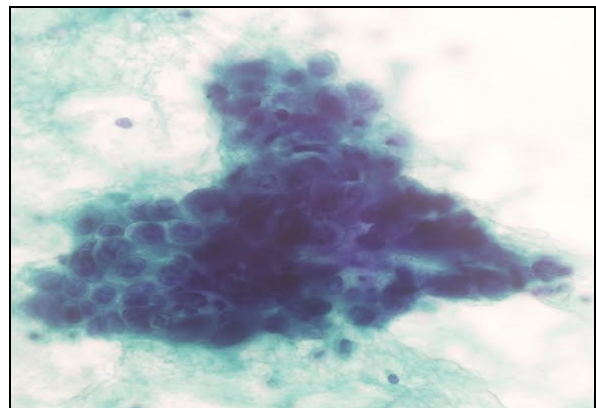
*Slika 5. Adenocarcinoma endometrii, Uterobrush (preuzeto iz arhive Kliničkog zavoda za kliničku citologiju KBC-a Osijek, Papanicolaou, x400)*



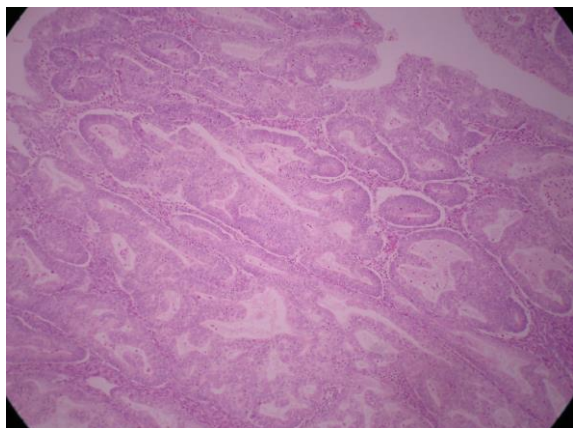
*Slika 6. Adenocarcinoma endometrioides endometrii, Uterobrush (iz arhive Kliničkog zavoda za kliničku citologiju KBC-a Osijek, Papanicolaou, x400)*



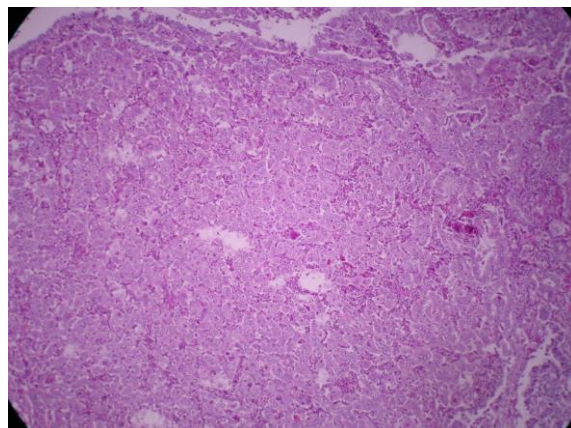
*Slika 7. Adenocarcinoma endometrioides endometrii uz tumorsku dijatezu u podlozi, Uterobrush (preuzeto iz arhive Kliničkog zavoda za kliničku citologiju KBC-a Osijek, Papanicolaou, x400)*



*Slika 8. Adenocarcinoma endometrioides endometrii – kohezivna nakupina, Uterobrush (preuzeto iz arhive Kliničkog zavoda za kliničku citologiju KBC-a Osijek, Papanicolaou, x400)*



*Slika 9. Adenocarcinoma endometrioides endometrii – G1, HE x100 (zahvaljujući prof. dr. sc. Milanki Mrčeli, Klinički zavod za patologiju i sudsku medicinu KBC-a Osijek)*



*Slika 10. Adenocarcinoma endometrioides endometrii – G3, HE x100 (zahvaljujući prof. dr. sc. Milanki Mrčeli, Klinički zavod za patologiju i sudsku medicinu KBC-a Osijek)*

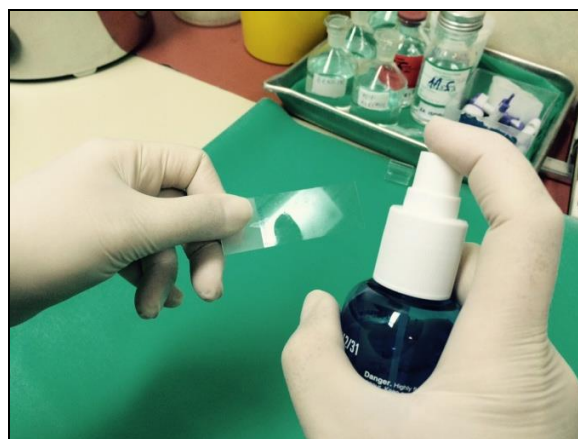
### 3.3.1. Bojanje po Papanicolaou

Glavni koraci u procesu bojanja metodom po Papanicolaou jesu fiksiranje, bojanje jezgre, bojanje citoplazme i čišćenje. Prednosti su bojanja po Papanicolaou jasni nuklearni detalji, očuvana transparentnost citoplazme (i pri prisutnom preklapanju stanica), mogućnost razlikovanja stupnja stanične diferencijacije pločastog epitela te stabilnost bojanja nakon dužeg vremenskog razdoblja (24).

Nakon uzimanja uzorka potrebno ga je odmah fiksirati. Dobra je fiksacija preduvjet za dobru citološku dijagnozu. Ona čuva stanice od isušivanja i skupljanja te omogućava jasno bojanje i diferenciranje stanica. Ako se uzorak prekasno fiksira na njemu će se naći artefakti koji onemogućuju točno postavljanje dijagnoze. Postoji nekoliko načina fiksacije koji su pogodni za bojanje uzoraka metodom po Papanicolaou. Mokra fiksacija označava uranjanje uzorka, odmah nakon uzimanja, u 95 %-tni etanol. Drugi je način mokra fiksacija s naknadnim sušenjem na zraku. Prvo se uzorak odmah nakon uzimanja uroni u 95 %-tni etanol, nakon toga se izvadi i ostavi da se osuši na zraku. Takav uzorak šalje se u laboratorij, gdje se prije bojanja ponovno mora uroniti u 95 %-tni etanol.



*Slika 11. Pribor za uzimanje uzoraka s fiziološkom otopinom i alkoholnim fiksativom (iz fundusa Kliničkog zavoda za Kliničku citologiju KBC-a Osijek)*



*Slika 12. Princip fiksiranja razmaza spray fiksativom (iz fundusa Kliničkog zavoda za Kliničku citologiju KBC-a Osijek)*

Mogu se koristiti i različiti komercijalni *spray* fiksativi. To su vodeno-alkoholne otopine koje sadrže polietilen-glikol. Odmah nakon uzimanja uzorka potrebno je na uzorak nanijeti *spray* fiksativ prema uputama proizvođača. U laboratoriju je tako fiksirane uzorke potrebno, prije bojanja, uroniti u 95 %-tni etanol. U nedostatku fiksativa, kao sredstvo za fiksaciju može poslužiti i lak za kosu (Slika 11.-12.) (25, 26).

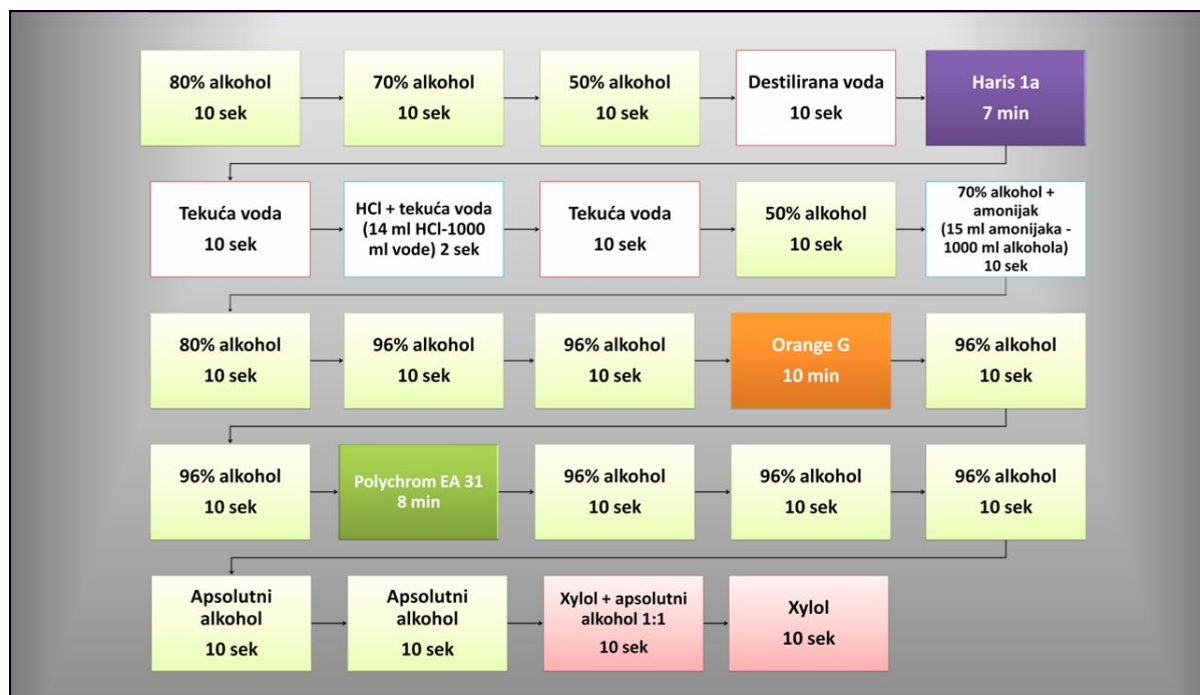Idući je korak bojanje jezgre. Za to se koristi prirodna boja hematoksilin. Najčešće se koristi Harris hematoksilin. Ta boja dobro prikazuje strukturu kromatina normalne ili abnormalne stanice. Ona se veže za sulfatne skupine DNA molekule. Boja se ispire destiliranom vodom i izbjeljuje 0,025 %-tnom otopinom HCl koja se također ispire (25, 26).

Bojanje citoplazme odvija se u dvama koracima. Prvo se koristi monokromatska Orange boja koja boja keratin narančasto. Na tržištu su dostupne Orange G, koja keratin boja žućkasto-narančasto, i Orange II, koja boja crvenkasto-narančasto. Tom se bojom dobro prikazuje prisutnost parakeratoze, hiperkeratoze i keratiniziranih malignih stanica. Drugi je korak bojanje citoplazme polikromatskom EA (*eosin azure*) bojom. Ona se sastoji od eozina, svijetlo zelene i Bismarck smeđe boje. Eozin boja citoplazmu zrelih pločastih stanica, nukleole i cilije ljubičasto. Svijetlo zelena boja boji citoplazme metabolički aktivnih stanica u plavo. Bismarck smeđa ne daje karakterističnu boju citoplazmi. Slijedi uranjanje u apsolutni alkohol koji uzrokuje kompletnu dehidraciju koja služi kao priprema za čišćenje uzorka (Slika 13.) (25, 26).



*Slika 13. Aparat za bojanje po Papanicolau (iz fundusa Kliničkog zavoda za Kliničku citologiju KBC-a Osijek)*

Završni je korak čišćenje uzorka za koje se koristi ksilol. Ksilol je bezbojan, kemijski nereaktivan i ima gotovo isti indeks loma kao staklo. To je važno zbog transparentnosti uzorka tijekom mikroskopiranja. Nakon toga slijedi uklapanje. Koristi se ljepilo koje povezuje staklo i pokrovnicu, čuva preparat od skvrčavanja i isušivanja te sprječava oksidaciju i blijedenje uzorka (Slika 14.) (25, 26).



Slika 14. Shematski prikaz bojanja razmaza po Papanicolau (iz fundusa Kliničkog zavoda za Kliničku citologiju KBC-a Osijek)

### 3.4. Statističke metode

Prilikom statističke analize korišten je računalni program SPSS (inačica 16.0, SPSS Inc., Chicago, IL, SAD). Kategorijske varijable prikazane su apsolutnim i relativnim frekvencijama, dok su numeričke, ovisno o distribuciji, prikazane pomoću aritmetičke sredine i standardne devijacije, odnosno medijana, prve i treće kvartile. Sve numeričke varijable prethodno su testirane pomoću Kolmogorov-Smirnovljevog testa radi procjene normalnosti distribucije. Za utvrđivanje razlika više od dviju nezavisnih numeričkih varijabli korišten je Kruskal Wallisov test. Za utvrđivanje razlika među proporcijama koristio se  $\chi^2$  egzakti test. Statistički značajna razlika određena je s  $p < 0,05$  (27, 28).

Dijagnostička vrijednost diferencijalne citologije procijenjena je na temelju osjetljivosti, specifičnosti i prediktivnih vrijednosti (pozitivna i negativna) te ukupne dijagnostičke točnosti. Ti se parametri računaju na temelju točno pozitivnih (TP), lažno pozitivnih (LP), točno negativnih (TN) i lažno negativnih (LN) nalaza citološke dijagnostike. Lažno pozitivan nalaz je nalaz koji dijagnosticira bolest kod zdravih pacijentica, a lažno negativan nalaz ne dijagnosticira bolest kod bolesnih pacijentica.

Osjetljivost testa pokazatelj je pouzdanosti da test otkrije bolest (*pozitivnost u bolesti*). Izračunava se po formuli  $TP / (TP + LN)$ ; TP = test je točno odredio da bolest postoji, LN = test je netočno utvrdio da bolest ne postoji.

Specifičnost je testa pokazatelj sposobnosti testa da zdrave osobe označi nalazom bez abnormalnosti (*negativnost u zdravlju*). Izračunava se po formuli  $TN / (TN + LP)$ ; TN = test je točno odredio da bolest ne postoji, LP = test je netočno utvrdio da bolest postoji. Specifičnost određuje postotak lažno pozitivnih dijagnoza koje su obično greške interpretacije nastale na temelju pomanjkanja znanja o interpretaciji abnormalnosti.

Pozitivna prediktivna vrijednost (PPV) proporcija je točno prepoznatih osoba s bolesti u odnosu na sve osobe s pozitivnim nalazom. Računa se po formuli  $TP / (TP + LP)$ . Negativna prediktivna vrijednost (NPV) proporcija je točno prepoznatih osoba bez bolesti u odnosu na sve osobe s negativnim nalazom. Računa se po formuli  $TN / (TN + LN)$ .

Dok osjetljivost i specifičnost ovise samo o dijagnostičkoj kvaliteti testa, prediktivne vrijednosti ovise i o prevalenciji, tj. o broju osoba s bolesti u cijeloj populaciji.

Dijagnostička točnost (DT) označava ukupan broj ispravnih dijagnoza, i pozitivnih i negativnih, u ispitivanoj populaciji  $(TP + TN) / (TP + LP + TN + LN)$ , a obrnuto je proporcionalna broju lažno pozitivnih i lažno negativnih nalaza.

#### 4. REZULTATI

Istraživanjem je obuhvaćeno 159 ispitanica kod kojih je na Kliničkom zavodu za kliničku citologiju Kliničkog bolničkog centra Osijek od 2002. do kraja 2015. godine izvršen citološki pregled endometralnog *brush* razmaza, uz uvjet da su u razdoblju od najduže 6 mjeseci nakon citološke dijagnoze imale i patohistološku verifikaciju. Istraživanjem su obuhvaćene i 144 ispitanice s benignim citološkim nalazom koje, u skladu s važećim dijagnostičko-terapijskim postupnikom, nisu imale patohistološku verifikaciju citološkog nalaza, a praćene su najmanje tri godine klinički i ultrazvučno. Prema isključnim kriterijima iz studije izostavljene su 44 ispitanice s nedostatnim citološkim nalazom (10,45 %) i 100 ispitanica s nedostatnim patohistološkim nalazom (38,61 %), a neprimjeren i citološki i patohistološki nalaz imalo je 26 ispitanica. Ukupan uzorak koji je predmet istraživanja čine 303 ispitanice.

Prosječna dob svih ispitanica iznosila je 60 godina. Statistički značajna razlika u dobi ispitanica s obzirom na pojedinu citološku dijagnozu nije pronađena, dok su ispitanice s malignim patohistološkim dijagnozama značajno starije u odnosu na ispitanice s benignim dijagnozama (Kruskal Wallisov test,  $p = 0,001$ ) (Tablica 3.).

Tablica 3. Srednja životna dob ispitanica u odnosu na citološku/patohistološku dijagnozu  
( $N = 159$ )

		Medijan (25 % – 75 %)	Minimalna dob	Maksimalna dob	$p^{\dagger}$
<b>Citološka dijagnoza</b>	Benigno	63 (50 – 74)	31	82	0,050
	Hiperplazija	57 (51 – 64)	33	83	
	HA*	60 (51 – 75)	33	82	
	Maligno	69 (58 – 75)	47	84	
<b>Patohistološka dijagnoza</b>	Benigno	60 (52 – 70)	31	83	0,001
	Hiperplazija	52 (44 – 56)	33	73	
	HA*	50 (47 – 71)	46	77	
	Maligno	67 (58 – 75)	47	84	

\*HA – hiperplazija s atipijama;  $\dagger$ Kruskal Wallisov test

Od citoloških dijagnoza najveću učestalost imale su hiperplazije (44,3 %), dok su benigne dijagnoze (68,55 %) bile najučestalije od patohistoloških dijagnoza (Tablica 4.).

Tablica 4. Prikaz učestalosti pojedinih citoloških i patohistoloških dijagnoza (N = 159)

		N (%)
<b>Citološka dijagnoza</b>	Benigno	35 (22,01)
	Hiperplazija	70 (44,03)
	HA*	35 (22,01)
	Maligno	19 (11,95)
<b>Patohistološka dijagnoza</b>	Benigno	109 (68,55)
	Hiperplazija	19 (11,95)
	HA*	7 (4,41)
	Maligno	24 (15,09)

\*HA – hiperplazija s atipijama

Usporedbom citološke s najtežom patohistološkom dijagnozom, benigna citološka dijagnoza potvrđena je kod 32 (91,43 %) ispitanice, hiperplazija kod 12 (17,14 %), hiperplazija s atipijama kod 3 (8,57 %), a suspektne i maligne citološke dijagnoze kod 17 (89,47 %) ispitanica. Kod 3 (8,57 %) benigne citološke dijagnoze patohistološki je dokazana hiperplazija, dok teže patohistološke dijagnoze nisu dijagnosticirane. Kod citološki dijagnosticirane maligne lezije kod 1 (5,26 %) ispitanice patohistološki je nađena benigna lezija odnosno hiperplazija s atipijama. Postoji statistički značajno slaganje citološki i patohistološki benignih dijagnoza te citološki i patohistološki suspektnih/malignih dijagnoza (Fisherov egzaktni test,  $p < 0,001$ ) (Tablica 5.).

Tablica 5. Odnos citološkog i najtežeg patohistološkog nalaza (N = 159)

<b>Citološka dijagnoza</b>	<b>Patohistološka dijagnoza</b>				<b>Ukupno</b>	<b>p*</b>
	Benigno	Hiperplazija	Hiperplazija s atipijama	Maligno		
Benigno	N	32	3	0	0	35
	%	29,4	15,8	0	0	22
Hiperplazija	N	54	12	3	1	70
	%	49,5	63,2	42,9	4,2	44
Hiperplazija s atipijama	N	22	4	3	6	35
	%	20,2	21,1	42,9	25	22
Suspektne i maligne	N	1	0	1	17	19
	%	0,9	0	14,3	70,8	11,9
Ukupno	N	109	19	7	24	159
	%	100	100	100	100	100

\*Fisherov egzaktni test



Na temelju usporedbe citološkog s najtežim histološkim nalazom, citološke su dijagnoze razvrstane u točno pozitivne, lažno pozitivne, točno negativne i lažno negativne (Tablica 6.) kako bi se izračunali parametri dijagnostičke vrijednosti diferencijalnih citoloških dijagnoza (Tablica 7.).

*Tablica 6. Prikaz točnih i netočnih citoloških dijagnoza pri usporedbi citološke i najteže patohistološke dijagnoze (N = 159)*

<i>Citološka dijagnoza</i>	<i>N</i>	<i>Točno pozitivno</i>	<i>Lažno pozitivno</i>	<i>Lažno negativno</i>	<i>Točno negativno</i>
Benigno	35	32	3	77	47
Hiperplazija	70	12	58	7	82
Hiperplazija s atipijama	35	3	32	4	120
Suspektno i maligno	19	17	2	7	133
Ukupno	159	64	95	95	382

Osjetljivost diferencijalne citologije najviša je za suspektne/maligne lezije i iznosi 70,8 %. Osjetljivost za citološku dijagnozu hiperplazije iznosi 63,2 %. Specifičnost i pozitivna prediktivna vrijednost za benigne dijagnoze izrazito su visoke i iznose 94 % odnosno 91,4 %. Specifičnost za suspektne/maligne dijagnoze najviša je i iznosi 98,5 %. Pozitivna prediktivna vrijednost, kao najbolji pokazatelj dijagnostičke vrijednosti diferencijalne citologije, izuzetno je niska za hiperplazije (17,1 %) i hiperplazije s atipijama (8,6 %), dok za suspektne/maligne lezije iznosi 89,5 % (Tablica 7.).

Tablica 7. Parametri dijagnostičke vrijednosti diferencijalne citologije (N = 159)

<i>Citološka dijagnoza</i>	<i>N</i>	<i>Parametri dijagnostičke vrijednosti (%)</i>				<i>Dijagnostička točnost</i>
		<i>Osjetljivost</i>	<i>Specifičnost</i>	<i>Pozitivna prediktivna vrijednost</i>	<i>Negativna prediktivna vrijednost</i>	
Benigno	109	29,4	94	91,4	37,9	49,7
Hiperplazija	19	63,2	58,6	17,1	92,1	59,1
Hiperplazija s atipijama	7	42,8	78,9	8,6	96,8	77,4
Suspektno i maligno	24	70,8	98,5	89,5	95	94,3
Ukupno	159	40,3	80,1	40,3	80,1	70,1

U skladu s daljnjim dijagnostičko-terapijskim postupnikom važno je odijeliti pacijentice koje zahtijevaju samo daljnje praćenje od onih koje zahtijevaju agresivniji pristup. U tom smislu učinjena je korekcija dijagnostičkih kategorija te su benigne dijagnoze i dijagnoze hiperplazije uvrštene u jednu kategoriju. Također, osim 35 ispitanica s benignim citološkim nalazom kod kojih je zbog drugih kliničkih indikacija učinjena patohistološka verifikacija, studijom su obuhvaćene i 144 ispitanice s urednim citološkim nalazom koje nisu imale patohistološku verifikaciju citološkog nalaza, a praćene su najmanje tri godine klinički i ultrazvučno.

Postoji statistički značajno slaganje citološki i patohistološki benignih dijagnoza, te citološki i patohistološki suspektnih/malignih dijagnoza (N = 303) (Fisherov egzaktni test,  $p < 0,001$ ) (Tablica 8.).

Tablica 8. Odnos citološkog i najtežeg patohistološkog nalaza s uvrštenim benignim dijagnozama i dijagnozama hiperplazije u jednu dijagnostičku kategoriju (N = 303)

<i>Citološka dijagnoza</i>	<i>Patohistološka dijagnoza</i>			<i>Ukupno</i>	<i>p*</i>
	Benigno + hiperplazija	Hiperplazija s atipijama	Maligno		
Benigno + hiperplazija	N 245	3	1	249	<b>&lt; 0,001</b>
	% 90,1	42,9	4,2	82,2	
Hiperplazija s atipijama	N 26	3	6	35	
	% 9,6	42,9	25	11,6	
Maligno	N 1	1	17	19	
	% 0,4	14,3	70,8	6,3	
Ukupno	N 272	7	24	303	
	% 100	100	100	100	

\*Fisherov egzakti test

Na temelju usporedbe citološkog s najtežim histološkim nalazom, a uključujući i ispitanice s benignim citološkim nalazom u trogodišnjem praćenju, citološke su dijagnoze razvrstane u točno pozitivne, lažno pozitivne, točno negativne i lažno negativne (Tablica 9.) kako bi se izračunali parametri dijagnostičke vrijednosti diferencijalnih citoloških dijagnoza (Tablica 10.).

Tablica 9. Prikaz točnih i netočnih citoloških dijagnoza pri usporedbi citološke i najteže patohistološke dijagnoze (N = 303)

<i>Citološka dijagnoza</i>	<i>N</i>	<i>Točno pozitivno</i>	<i>Lažno pozitivno</i>	<i>Lažno negativno</i>	<i>Točno negativno</i>
Benigno + hiperplazija	249	245	4	27	27
Hiperplazija s atipijama	35	3	32	4	264
Suspektno i maligno	19	17	2	7	277
Ukupno	303	265	38	38	568

Osjetljivost citološke dijagnostike za benigne dijagnoze i dijagnoze hiperplazije iznosi 90 %, gdje je uočena i visoka pozitivna prediktivna vrijednost (98,4 %). Negativna prediktivna vrijednost za hiperplazije s atipijama iznosi 98,5 %. Nalazi suspektih i malignih lezija imaju visoku specifičnost (99,3 %), negativnu prediktivnu vrijednost (97,5 %), kao i ukupnu dijagnostičku točnost koja iznosi 97 % (Tablica 10.).

*Tablica 10. Parametri dijagnostičke vrijednosti u postotcima s uvrštenim benignim dijagnozama i dijagnozama hiperplazije u jednoj kategoriji (N = 303)*

<i>Citološka dijagnoza</i>	<i>N</i>	<i>Parametri dijagnostičke vrijednosti (%)</i>				<i>Dijagnostička točnost</i>
		<i>Osjetljivost</i>	<i>Specifičnost</i>	<i>Pozitivna prediktivna vrijednost</i>	<i>Negativna prediktivna vrijednost</i>	
Benigno + hiperplazija	249	90	87,1	98,4	50	89,8
Hiperplazija s atipijama	35	42,9	89,2	8,6	98,5	88,1
Suspektno i maligno	19	70,8	99,3	89,5	97,5	97
Ukupno	303	87,5	93,7	87,5	93,7	91,6

## 5. RASPRAVA

Za razliku od cervikalnog karcinoma, čija je pojavnost značajno opala implementacijom oportunističkog ili organiziranog probira, za endometralni karcinom, unatoč tome što se radi o najčešćoj malignoj bolesti ženskog genitalnog trakta, ne postoji ekonomski opravdan test probira.

Patohistološka verifikacija uzorka endometrija dobivenog konvencionalnom metodom dilatacije i frakcionirane eksplorativne kiretaže (ili eventualno biopsije pod kontrolom histeroskopije) predstavlja zlatni standard u postavljanju točne dijagnoze kod pacijentica sa simptomima koji upućuju na hiperplaziju, odnosno malignu leziju endometrija. Ta metoda zahtijeva primjenu Hegarovih dilatora, metalnih cilindričnih instrumenata različitih debljina koji se uvlače u cervikalni kanal zbog proširenja istoga, da bi se nesmetano mogla uvesti kireta, instrument kojim se uzdužnim pokretima sastruže endometrij. Dobiveni se materijal šalje u otopini 10 %-tnog formaldehida na patohistološku verifikaciju. Iako rijetko, primjenom te metode mogu nastati komplikacije za vrijeme samog postupka kao što su ozljede stijenke maternice, oštećenje živaca i mekog tkiva te opsežno krvarenje, kao i komplikacije koje se javljaju nakon postupka, a uključuju bol, retenciju urina prvih nekoliko sati, krvarenje koje traje nekoliko dana, infekciju endometrija i jajovoda, nakupljanje krvi i tekućine u maternici i poremećaje menstruacijskog ciklusa. Stoga je upotreba manje invazivne dijagnostičke pretrage, koja bi mogla razdvojiti pacijentice koje se mogu ultrazvučno i klinički pratiti od onih koje zahtijevaju daljnju obradu, uvijek bila u razmatranju.

Uz osnovnu namjenu, Papa-testom se dijagnosticira i prisutnost endometralnih stanica, ali više je studija dokazalo njegovu nisku osjetljivost i pozitivnu prediktivnu vrijednost u detekciji endometralnih karcinoma. Budući da cervikalna citologija (Papa-test) nije prihvatljiva u otkrivanju endometralnih lezija, razvijene su brojne metode za dobivanje izravnih (direktnih) citoloških uzoraka endometrija. Razlikujemo endometralne aspiracijske i endometralne *brush* metode. U Hrvatskoj je u široj uporabi *Uterobrush* (*brush* metoda). Prednosti, koje uz pravilnu upotrebu, karakteriziraju *uterobrush* citološku tehniku jesu jednostavnost, prihvatljivija cijena u odnosu na kiretažu te dobivanje reprezentativnog uzorka endometrija bez kontaminacije uzorka materijalom iz endocerviksa, a sama metoda je, zbog izrazito manje bolnosti i neugode, pacijenticama prihvatljivija.

U praktičnoj upotrebi metoda, očekivano, pokazuje i neka ograničenja. Prije svega, problem predstavlja samo uzimanje uzorka koje ponekad rade nedovoljno uvježbani i nevješti ginekolozi, koje često rezultira opsežnom kontaminacijom uzorka endocervikalnim

cilindričnim epitelom, a nešto rjeđe i pločastim epitelom s područja ispred skvamokolumnarne granice pa se u takvim uzorcima endometralni epitel često i ne pronađe. Do istoga dolazi pomicanjem (skidanjem) zaštitne prevlake s *endobrush* četkice pri uvođenju instrumenta u tijelo maternice, što je vjerojatno posljedica zapinjanja u uskom cervikalnom kanalu. U četrnaestogodišnjem promatranom razdoblju broj neadekvatnih citoloških uzoraka iznosio je 10,45 % od ukupnog broja obrađenih uzoraka. Podatci u literaturi vrlo su raznoliki. Wu i sur. (29) opisuju manji broj nedijagnostičkih uzoraka (4,5 %), kao i 5,5 % (30), dok uz primjenu tekuće citologije Yanoh i sur. (31) nemaju niti jedan neadekvatan uzorak. Van Hanegem (32) u preglednoj studiji navodi prosječno 31 % neadekvatnih uzoraka s kretanjem od 7 % do 76 %. Iznenaduje visoki udio neadekvatnih/nedijagnostičkih patohistoloških uzoraka koji je iznosio čak 38,61 % svih učinjenih patohistoloških verifikacija, a treba imati na umu da broj nedostatnih uzoraka odgovara isključivo kiretmanima, s posljedičnim još većim udjelom neadekvatnih/nedijagnostičkih uzoraka tog tipa. Ti su rezultati znatno lošiji u odnosu na dostupne literaturne podatke, koji često navode i do 100 % adekvatnih patohistoloških uzoraka (33) iako treba biti oprezan u interpretaciji istih zbog različitog poimanja neadekvatnih i nedijagnostičkih uzoraka u raznim istraživanjima, kao posljedica nedostatka kriterija za primjerenost uzoraka. Isti problem prisutan je i u opisu citoloških *uterobrush* uzoraka pa je dijagnostička procjena izrazito ovisna o iskustvu citologa i broju uzoraka koje on obrađuje.

S ciljem procjene vrijednosti direktne citologije u detekciji promjena na endometriju, ispitanice smo promatrali na dva načina. Prvo je promatrano slaganje citoloških i patohistoloških dijagnoza kod svih ispitanica s oba adekvatna nalaza. Ovdje je uzorak patohistološki potvrđenih benignih promjena endometrija malen kao posljedica izostanka dodatnih agresivnijih postupaka (kiretaže) u uobičajenom dijagnostičko- terapijskom postupniku kod ispitanica s urednim kliničkim/ultrazvučnim i citološkim nalazom. Najvrjedniji rezultat s kliničkog aspekta u ovoj grupi ispitanica potvrda je benigne citološke dijagnoze kod 91,4 % ispitanica, odnosno činjenica da je kod samo tri benigne citološke dijagnoze patohistološki dokazana hiperplazija, dok teže patohistološke dijagnoze nisu dijagnosticirane. Za kliničara to znači da je citološki nalaz *uterobrush* metodom pouzdan i da se, pogotovo ukoliko se on poklapa s kliničkim, odnosno ultrazvučnim nalazom, mogu sa sigurnošću isključiti teže promjene endometrija i bez dodatnog patohistološkog nalaza. Također, suspektne/maligna citološka dijagnoza potvrđena je kod 89,47 % ispitanica, što je odraz malog broja lažno pozitivnih nalaza. Nedostatak decidiranih citoloških kriterija za dijagnoze hiperplazije i hiperplazije s atipijama ogleda se i u broju potvrđenih

dijagnoza (citološki dijagnosticirana hiperplazija potvrđena je u 17,14 % slučajeva, dok je hiperplazija s atipijama potvrđena u 8,57 % slučajeva) i posljedično niskim parametrima dijagnostičke vrijednosti: PPV za hiperplazije iznosila je 17,1 %, dok za citološku dijagnozu hiperplazije s atipijama samo 8,6 %.

S ciljem utvrđivanja praktične vrijednosti *uterobrush* metode za kliničara u svakodnevnom radu, a to je diferenciranje pacijentica koje zahtijevaju patohistološku verifikaciju, studijom su obuhvaćene i 144 ispitanice s benignim citološkim nalazom koje, u skladu s uobičajenim postupnikom, nisu imale patohistološku verifikaciju citološkog nalaza, a praćene su najmanje tri godine klinički i ultrazvučno. Osim toga, svi uredni, benigni nalazi udruženi su u zajedničku dijagnostičku kategoriju s hiperplazijama, dok su hiperplazije s atipijama ostavljene kao zasebna dijagnostička kategorija. Na taj se način broj potvrđenih benignih citoloških nalaza podigao na 98,4 % zajedno s osjetljivošću (90 %), pozitivnom prediktivnom vrijednošću (98,4 %) i dijagnostičkom točnošću (89,8 %).

S obzirom na to da se takvim udruživanjem benignih dijagnoza broj suspektnih/malignih dijagnoza nije mijenjao, nisu se bitno promijenili niti parametri dijagnostičke vrijednosti. Osjetljivost se *uterobrush* pretrage u detekciji malignih lezija endometrija pokazala nižom nego u literaturi, 70,8 %, u odnosu na istraživanje Iavazzo i sur. 88,9 % (34), Yanoh i sur. 79 % (30), ali s uključenim atipičnim hiperplazijama s malignim lezijama u jednu dijagnostičku kategoriju. Manji je broj navoda u literaturi s nižom osjetljivošću, tako Milojković i sur. (35) u prospektivnoj studiji koja je obuhvatila 62 ispitanice u razdoblju od prosinca 1998. do studenog 2001. na Odjelu za ginekologiju i porodništvo Kliničke bolnice Osijek, opisuju nisku osjetljivost (56 %) *uterobrush* pretrage u detekciji malignih lezija endometrija.

Ostali parametri dijagnostičke vrijednosti za suspektnu/malignu citološku dijagnozu, specifičnost (99,3 %), PPV (89,5 %) i NPP (97,5 %) i DT (97 %) izuzetno su visoki i odgovaraju podacima dostupnima u literaturi (36).

Ukupna dijagnostička točnost od 91,6 % potvrđuje da je endometralna *brush* citologija pouzdana dijagnostička metoda za diferenciranje benignih od malignih lezija endometrija, a njezina primjena može umanjiti potrebu za drugim invazivnijim i skupljim dijagnostičkim zahvatima.

## 6. ZAKLJUČAK

Na temelju provedenog istraživanja i dobivenih rezultata može se zaključiti:

- Usporedbom citološke s najtežom patohistološkom dijagnozom, benigna citološka dijagnoza potvrđena je kod 91,43 % ispitanica, hiperplazija kod 17,14 %, hiperplazija s atipijama kod 8,57 %, a suspektne i maligne citološke dijagnoze kod 89,47 % ispitanica. Kod triju benignih citoloških dijagnoza patohistološki je dokazana hiperplazija, dok teže patohistološke dijagnoze nisu dijagnosticirane.
- Osjetljivost za benigne citološke dijagnoze s uključenom hiperplazijom iznosi 90 %, za hiperplazije s atipijama 42,9 %, a za suspektne/maligne dijagnoze 70,8 %. Ukupna osjetljivost citološke *uterobrush* pretrage iznosi 87,5 %.
- Specifičnost je visoka za sve tri dijagnostičke kategorije, benigno s hiperplazijom, hiperplaziju s atipijama i suspektne/maligne dijagnoze i iznosi redom 87,1 %, 89,2 % i 99,3 %. Ukupna specifičnost iznosi 93,7 %.
- Pozitivna prediktivna vrijednost za benigne citološke dijagnoze s uključenom hiperplazijom iznosi 98,4 %, za suspektne/maligne dijagnoze 89,5 %, dok je za hiperplazije s atipijama izuzetno niska i iznosi 8,6 %. Ukupna pozitivna prediktivna vrijednost citološke *uterobrush* pretrage iznosi 87,5 %.
- Negativna prediktivna vrijednost za benigne citološke dijagnoze s uključenom hiperplazijom iznosi 50 %, za hiperplazije s atipijama 98,5 %, a za suspektne/maligne dijagnoze 97,5 %. Ukupna negativna prediktivna vrijednost citološke *uterobrush* pretrage iznosi 93,7 %.
- Dijagnostička točnost najviša je za suspektne/maligne lezije i iznosi 97 %, za benigne dijagnoze (s uključenim hiperplazijama) iznosi 89,8 %, a za hiperplazije s atipijama 88,1 %. Ukupna dijagnostička točnost metode iznosi 91,6 %.
- Rezultati potvrđuju endometralnu *brush* citologiju kao pouzdanu dijagnostičku metodu za diferenciranje benignih od malignih lezija endometrija, no i kao izrazito nepouzdanu metodu u diferenciranju hiperplazija i hiperplazija s atipijama. Stoga njezina primjena u kombinaciji s drugim kliničkim i dijagnostičkim postupcima, prije svega ultrazvučnom evaluacijom debljine endometrija, može umanjiti potrebu za drugim invazivnijim i skupljim dijagnostičkim zahvatima.



## 7. SAŽETAK

**CILJ ISTRAŽIVANJA.** Procijeniti dijagnostičku vrijednost direktne endometralne *brush* citologije u detekciji premalignih i malignih lezija endometrija.

**USTROJ STUDIJE.** Retrospektivno presječno poredbeno istraživanje.

**ISPITANICI I METODE.** Retrospektivnim su istraživanjem obuhvaćene ispitanice u kojih je na Kliničkom zavodu za kliničku citologiju KBC-a Osijek od 2002. do kraja 2015. godine izvršen citološki pregled endometralnog *brush* razmaza, uz uvjet da su u razdoblju od najduže 6 mjeseci nakon citološke dijagnoze imale i patohistološku verifikaciju. Istraživanjem su obuhvaćene i ispitanice s urednim citološkim nalazom koje nisu imale patohistološku verifikaciju citološkog nalaza, a praćene su najmanje tri godine klinički i ultrazvučno. Isključni kriteriji bili su neadekvatni nalazi. Citološke dijagnoze podijeljene su u četiri kategorije: benigno, hiperplazija, hiperplazija s atipijama te suspektna/maligna lezija. Histološki nalazi učinjeni su na Zavodu za patološku anatomiju i sudsku medicinu KBC-a Osijek. Patohistološka je dijagnoza postavljena na kiretmanu ili resekcijskom materijalu, a u skladu s trenutno važećom WHO klasifikacijom.

**REZULTATI.** Osjetljivost endometralne *brush* citologije najviša je za benigne lezije s uključenim hiperplazijama i iznosi 90 %. Specifičnost je visoka za sve dijagnoze i kreće se od 87,1 % do 99,3 %. Pozitivna prediktivna vrijednost, izuzetno je visoka za benigne lezije (98,4 %) i maligne lezije (89,5 %), a izuzetno je niska za hiperplazije s atipijama (8,6 %). Ukupna dijagnostička točnost iznosi 91,6 %.

**ZAKLJUČAK.** Endometralna *brush* citologija pouzdana je dijagnostička metoda za diferenciranje benignih od malignih lezija endometrija, a njezina primjena može umanjiti potrebu za drugim invazivnijim i skupljim dijagnostičkim zahvatima.

**KLJUČNE RIJEČI.** citologija; endometrij; endometralni karcinom

## 8. SUMMARY

### **DIRECT ENDOMETRIAL BRUSH CYTOLOGY IN DETECTION OF PREMALIGNANT AND MALIGNANT LESIONS OF ENDOMETRIUM**

**OBJECTIVES.** The goal of this research was to determine the value of the direct endometrial brush cytology in the detection of premalignant and malignant lesions of endometrium.

**STUDY DESIGN.** A retrospective cross-sectional comparative study.

**PARTICIPANS AND METHODS.** The study included subjects who were subjected to the direct endometrial brush cytology at the Department of Clinical Cytology, Clinical Hospital Center Osijek, from 2002 to the end of 2015, provided that they were also subjected to the histological verification, over a period of 6 months after the cytological diagnosis. The study also included subjects with normal cytological findings without histological verification, but with clinical and ultrasound follow-up for at least three years. Exclusion criteria were inadequate specimens. Cytology diagnosis were benign lesions, hyperplasia, hyperplasia with atypias and endometrial carcinoma. Cytology brush samples were fixed in 95% alcohol and stained with Papanicolaou method. Histologic analysis was performed at the Department of Pathology and Forensic Medicine, Clinical Hospital Center Osijek. Histopathological analysis was done on formalin fixed, paraffin embedded samples obtained from fractionated curettage or hysterectomy resection material, according to the current WHO classification.

**RESULTS.** The sensitivity of the uterobrush endometrial cytological examination method for benign lesions and hyperplasia was 90%. The specificity was high in detection of all diagnoses and it ranged from 87.1% to 99.3%. Positive predictive value was high for detecting benign lesions (98.4%) and malignant lesions (89.5%) but low for hyperplasia with atypias (86%). The total diagnostic accuracy of the differential cytology was 91.6%.

**CONCLUSION.** The direct endometrial brush cytology is a reliable diagnostic method for differentiation between benign and malignant lesions and its use can minimize the need for other invasive and more expensive procedures.

**KEYWORDS.** cytology; endometrial carcinoma; endometrium

**9. LITERATURA**

1. Krmpotić-Nemanić J, Marušić A. Anatomija čovjeka. 2. izd. Zagreb: Medicinska naklada; 2007.
2. Junqueira LC, Carneiro J. Osnove histologije: Udžbenik i atlas prema 10. američkom izdanju. Zagreb: Školska knjiga; 2005.
3. Damjanov I, Jukić S, Nola M. Patologija. 3. izd. Zagreb: Medicinska naklada; 2011.
4. Šimunić V i suradnici. Ginekologija. 1. izd. Zagreb: Naklada Ljevak; 2001.
5. Hrvatski zavod za javno zdravstvo. Registar za rak republike Hrvatske. Incidencija raka u Hrvatskoj 2013. Dostupno na adresi: [http://www.hzjz.hr/wp-content/uploads/2013/11/Bilten-2013\\_final.pdf](http://www.hzjz.hr/wp-content/uploads/2013/11/Bilten-2013_final.pdf). Datum pristupa 05.12.2015.
6. Silveberg SG, Kurtman RJ, Nogales F, Mutter GL, Kubik-Huch RA; Tavassoli FA: Epithelial tumours and related lesions; in Tavassoli FA, Devil P (eds): Tumours of The Breast and Female Genital Organs. WHO Classification of Tumours. Lyon: IARC Press; 2003.
7. Bjarnason K, Cerin A, Lindgren R, Weber T. Long Cycle Study Group. Adverse endometrial effects during long cycle hormone replacement therapy. *Maturitas*: 1999;32:161-70.
8. Cohen I: Endometrial pathologies associated with postmenopausal tamoxifen treatment. *Gynecol Oncol*. 2004;94:256-66.
9. Jick SS, Walker AM, Jick H: Oral contraceptives and endometrial cancer. *Obstet Gynecoll*. 1993;82:931-5.
10. Jimenez-Ayala M, Jimenez-Ayala Portillo B. Endometrial Adenocarcinoma Prevention and Early Diagnosis. Basel: Karger; 2008.
11. FIGO Committee on Gynecologic Oncology. FIGO staging for carcinoma of the vulva, cervix, and corpus uteri. *Int J Gynaecol Obstet*. 2014;125(2):97-8.
12. Clement PB, Young RH: Endometrioid carcinoma of the uterine corpus: a review of its pathology with emphasis on recent advances and problematic aspects. *Adv Anat Pathol*. 2002;9:145-84.
13. Koss LG. Koss' Diagnostic Cytology and Its Histopathological Basis. 5. izd. Philadelphia: Lippincott Williams & Wilkins; 2006;13:422-30.

14. Ohkawara S, Jobo T, Sato R, Kuramoto H: Comparison of endometrial carcinoma coexisting with and without endometrial hyperplasia. *Eur J Gynaecol Oncol.* 2000;21: 573-7.
15. Santala S, Talvensaaari-Mattila A, Soini Y, Honkavouri-Tolivila M, Santala M. High expression of cyclin A is associated with poor prognosis in endometrial endometrioid adenocarcinoma. *Tumor Biol.* 2014;35:5395-9.
16. Foote J, Creasman JT. Is Peritoneal Cytology a Prognostic Factor in Endometrial Cancer?. *J Cancer Ther.* 2015;6:665-9.
17. Pradhan M, Abeler VM, Danielsen HE, Sandstad B, Tropé CG, Kristensen GB, i sur. Prognostic importance of DNA ploidy and DNA index in stage I and II endometrioid adenocarcinoma of the endometrium. *Ann Oncol.* 2012;23:1178-84.
18. Stubert J, Gerber B. Current Issues in the Diagnosis and Treatment of Endometrial Carcinoma. *Geburtshilfe Frauenheilkd.* 2016;76(2):170–5.
19. Cramer J, Osborne RJ. Endometrial neoplasia. Screening the high-risk patients. *Am J Obstet Gynecol.* 1981;139:285-8.
20. Meisels A, Morin C. *Modern Uterine Cytopathology.* Chicago: ASCP Press; 2007.
21. Diaz-Rosario LA, Kabawat SE. Cell block preparation by inverted filter sedimentation is useful in the differential diagnosis of atypical glandular cells of undetermined significance in ThinPrep specimens. *Cancer Cytopathol.* 2000;90:265-72.
22. Kolčić I, Vorko-Jović A. *Epidemiologija.* 1. izd. Zagreb: Medicinska naklada; 2012.
23. Karnjuš-Begonja R, Vrdoljak E, Ćorušić A, Haller H, Boraska-Jelavić T, Matković V, i sur. Kliničke upute za rak maternice. *Liječnički Vjesn.* 2013;135:230–4.
24. Gray W, Kocjan G. *Diagnostic Cytopathology.* 3. izd. Churchill Livingstone: Elsevier; 2010.
25. Singer Z. *Priručnik za ginekološku citologiju.* 2. izd. Zagreb: Vlastita naklada; 1994.
26. Miličić-Juhas V. *Dysplasia media (cervikalna intraepitelna neoplazija II) - realna i/ili nužna citološka dijagnoza.* [Doktorska disertacija]. Osijek: Sveučilište J. J. Strossmayera- Medicinski fakultet; 2008.
27. Horvat J, Mijoč J. *Osnove statistike.* 2. izd. Zagreb: Naklada Ljevak; 2012.
28. Milošević Z, Bogdanović D. *Statistika i informatika u oblasti medicinskih nauka.* 1. izd. Niš: Galaksija; 2012.
29. Wu HH, Harshbarger KE, Berner HW, Elsheikh TM. Endometrial brush biopsy (Tao brush). Histologic diagnosis of 200 cases with complementary cytology: an accurate

- sampling technique for the detection of endometrial abnormalities. *Am J Clin Pathol.* 2000;114(3):412-8.
30. Yanoh K, Hiray Y, Sakamoto A, Aoki D, Moriya T, Hiura M, i sur. New terminology for intrauterine endometrial samples: a group study by the Japanese Society of Clinical Cytology. *Acta Cytol.* 2012;56(3):233-41.
31. Yanoh K, Norimatsu Y, Munakata S, Yamamoto T, Nakamura Y, Murata T, i sur. Evaluation of endometrial cytology prepared with the Becton Dickinson SurePath™ method: a pilot study by the Osaki Study Group. *Acta Cytol.* 2014;58(2):153-61.
32. Van Hanegem N, Prins MM, Bongers MY, Opmeer BC, Sahota DS, Mol BW, i sur. The accuracy of endometrial sampling in women with postmenopausal bleeding: a systematic review and meta-analysis. *Eur J Obstet Gynecol Reprod Biol.* 2016;197:147-55.
33. Kazandi M, Okmen F, Ergenoglu AM, Yeniel AO, Zeybek B, Zekioglu O, i sur. *J Obstet Gynaecol.* 2012;32(8):790-4.
34. Iavazzo C, Vorgias G, Mastorakos G, Stefanatou G, Panoussi A, Alexiadou A, i sur. Uterobrush method in the detection of endometrial pathology. *Anticancer Res.* 2011;31(10):3469-74.
35. Milojković M, Šijanović Š. Assessment of reliability endometrial brush cytology in detection etiology of late postmenopausal bleedings. *Arch Gynecol Obstet.* 2004;269(4):259-62.
36. Abdelazim IA, Abdelrazak KM, Elbiaa AA, Al-Kadi M, Yehia AH. Accuracy of endometrial sampling compared to conventional dilatation and curettage in women with abnormal uterine bleeding. *Arch Gynecol Obstet.* 2015;291(5):1121-6.

## 10. ŽIVOTOPIS

Ivana Đaković, studentica 6. godine  
Sveučilište J. J. Strossmayera u Osijeku  
Medicinski fakultet Osijek  
Studij Medicine  
Cara Hadrijana 10E  
Tel. +385-31-51-28-00

Datum i mjesto rođenja:  
9. 9. 1991., Slavonski Brod  
Kućna adresa:  
Čaplja 2/14, 35 000 Slavonski Brod  
Tel. +385-91-918-14-77  
E-mail: ivana.dakovic91@gmail.com

### OBRAZOVANJE:

2006. – 2010. Gimnazija „Matija Mesić“, Slavonski Brod

2010. – 2016. Studij medicine, Medicinski fakultet Osijek, Sveučilište Josipa Jurja  
Strossmayera

### OSTALE AKTIVNOSTI:

16. – 22. ožujka 2015. sudjelovala na 14. tjednu mozga (predavanje „Promuklost“)

21. – 23. travnja 2016. sudjelovala na 5. hrvatskom kongresu kliničke citologije, 2. hrvatskom simpoziju analitičke citologije i 3. hrvatskom simpoziju citotehnologije (predavanje „Reproducibilnost citološke dijagnostike dismorfičnih eritrocita“ i poster prezentacija „Primjena direktne endometralne *brush* citologije u detekciji premalignih i malignih lezija endometrija“).