

ANTEPOZICIJA NERVUS ULNARISA U LIJEČENJU SINDROMA KUBITALNOG KANALA

Tabak, Luka

Master's thesis / Diplomski rad

2016

Degree Grantor / Ustanova koja je dodijelila akademski / stručni stupanj: **Josip Juraj Strossmayer University of Osijek, Faculty of Medicine / Sveučilište Josipa Jurja Strossmayera u Osijeku, Medicinski fakultet**

Permanent link / Trajna poveznica: <https://um.nsk.hr/um:nbn:hr:152:715661>

Rights / Prava: [In copyright](#)/[Zaštićeno autorskim pravom.](#)

Download date / Datum preuzimanja: **2024-06-26**



Repository / Repozitorij:

[Repository of the Faculty of Medicine Osijek](#)



**SVEUČILIŠTE JOSIPA JURJA STROSSMAYERA U OSIJEKU
MEDICINSKI FAKULTET OSIJEK
Studij medicine**

Luka Tabak

**ANTEPOZICIJA NERVUS ULNARISA U
LIJEČENJU SINDROMA KUBITALNOG
KANALA**

Diplomski rad

Osijek, 2016.

SVEUČILIŠTE JOSIPA JURJA STROSSMAYERA U OSIJEKU

MEDICINSKI FAKULTET OSIJEK

Studij medicine

Luka Tabak

**ANTEPOZICIJA NERVUS ULNARISA U
LIJEČENJU SINDROMA KUBITALNOG
KANALA**

Diplomski rad

Osijek, 2016.

Ovaj rad izrađen je na Zavodu za ortopediju Medicinskog fakulteta Sveučilišta Josipa Jurja Strossmayera u Osijeku.

Mentor rada: doc. dr. sc. Saša Rapan, dr. med.

Rad ima 27 listova, 4 tablice i 2 slike.

ZAHVALA

Zahvaljujem, prije svega, svom mentoru doc. prim. dr. sc. Saši Rapanu, koji je svojom stručnom pomoći, sugestijama i savjetima pridonio izradi ovog diplomskog rada.

Hvala mojim kolegama: Borni Biljanu, Ivani Božić, Marku Zeleniću, Vedrani Vranješ, Davidu Matiću, Bernardu Kružiću i Alenu Kusulji na sudjelovanju i velikoj pomoći u izradi ovog rada.

Posebno hvala mojoj obitelji na strpljenju i velikoj podršci koju su mi pružali tijekom svih godina ovoga studija. Također, zahvaljujem svim prijateljima koji su bili uz mene i dijelili sa mnom sve lijepe, ali i teške trenutke.

Sadržaj

I. POPIS KRATICA.....	II
1. UVOD	1
1.1. Anatomija nervus ulnarisa i kubitalnog kanala	1
1.2. Sindrom kubitalnog kanala.....	1
1.2.1. Etiopatogeneza.....	2
1.2.2. Epidemiologija	3
1.3. Dijagnostika sindroma kubitalnog kanala	4
1.4. Konzervativno liječenje sindroma kubitalnog kanala.....	5
1.5. Operativno liječenje sindroma kubitalnog kanala.....	5
1.5.1. Jednostavna dekompresija discizijom Osbornove sveze.....	6
1.5.2. Medijalna epikondilektomija.....	6
1.5.3. Antepozicija ulnarnog živca	6
2. CILJ RADA.....	7
3. ISPITANICI I METODE	8
3.1. Ustroj studije	8
3.2. Ispitanici	8
3.3. Metode	8
3.4. Statističke metode.....	9
4. REZULTATI.....	11
5. RASPRAVA.....	15
6. ZAKLJUČAK.....	19
7. SAŽETAK.....	20
8. SUMMARY	21
9. LITERATURA.....	22
10. ŽIVOTOPIS.....	27

I. POPIS KRATICA

IP – interfalangealni

FCU – *flexor carpi ulnaris*

EMNG – elektromioneurografija

RTG – rentgen

CT – računalna tomografija (engl. Computerized tomography)

MR – magnetska rezonanca

UZV – ultrazvuk

1. UVOD

1.1. Anatomija nervus ulnarisa i kubitalnog kanala

Ulnarni živac (lat. *nervus ulnaris*) je terminalna grana medijalnog *fascikulusa plexus brachialis*. Sastoji se od živčanih vlakana 8. cervikalnog i 1. torakalnog živca. Spušta se niz ruku anteriorno od medijalnog intermuskularnog septuma i probija ga u posljednjoj trećini njegove duljine. Putuje ispod septuma usporedno s mišićem *musculus triceps brachii* i prolazi kroz kubitalni kanal do podlaktice u kojoj se putanja nastavlja između dvije glave mišića *musculus flexor carpi ulnaris* (FCU). Na podlaktici leži u *sulcus antebrachii ulnaris* te lateralno od graškaste kosti dolazi na dlan, gdje liježe na *retinaculum flexorum* zajedno s ulnarnom arterijom i biva pokriven malim palmarnim mišićem (1).

To je mješoviti živac jer sadrži motoričke i senzibilne grane. Motorički ogranci inerviraju ulnarni pregibač šake, ulnarni dio dubokog pregibača prstiju, mišiće hipotenara, dno mišića tenara koje ne inervira medijalni živac, dva ulnarna lumbrikalna mišića i sve interosealne mišiće (1). Upravo su te skupine mišića odgovorne za grubi hvat, ali i za precizne i spretne pokrete šake. Osjetilno inervira kožu hipotenara i djelomično kožu malog prsta i prstenjaka s obje strane šake. U slučaju ozljede ili paralize, osjetilni simptomi pojavit će se upravo na tim mjestima.

Ulnarni živac ima jako ograničenu, suženu i neprirodnu putanju. Osobito je nezgodno mjesto uski i plitki tunel s unutrašnje strane lakta koji se zove kubitalni kanal. Dno kubitalnog kanala čini koštani žlijeb nadlaktične kosti, *sulcus nervi ulnaris*, a nadsvođuje ga Osbornov ligament širok 4 mm, koji se prostire između medijalnog epikondila i olekranona i koji ujedno čini i krov kubitalnog kanala (2). Kubitalni kanal najčešće je mjesto kompresije ulnarnog živca.

1.2. Sindrom kubitalnog kanala

Sindrom kubitalnog kanala kanalikularni je sindrom u kojemu je ulnarni živac komprimiran u kubitalnom kanalu lakta. To je vrlo čest poremećaj, a po učestalosti je na drugom mjestu kompresivnih sindroma gornjih ekstremiteta, odmah nakon sindroma karpalnog kanala (3). Sindrom je multifaktorske etiologije.

Budući da je ulnarni živac mješoviti živac, simptomi kompresije odrazit će se i na motoriku mišića inerviranih navedenim živcem i na dermatom koji senzibilno inervira. Glavni simptomi su: parestezije malog prsta i prstenjaka na obje strane šake, hipotrofija i slabljenje mišića hipotenara i malih mišića šake, nespretnost pri hvatanju predmeta te savijanje malog prsta i prstenjaka. Kako bolest napreduje tako progredira i klinička slika.

U početnom stadiju bolesti osoba osjeti bol, parestezije u obliku trnaca i mravinjanja te hipestezije koje mogu ići do potpunog gubitka osjeta u području malog prsta, polovice prstenjaka i lateralne strane podlaktice. Ti simptomi pogoršavaju se kada pacijent savije lakat, a bol se može rasprostirati prema podlaktici ili ramenu. Kasnije dolazi do slabljenja i hipotrofije mišića koja počinje u prvom metakarpalnom prostoru, a onda i do slabljenja interosealnih i hipotenarnih mišića i mišića podlaktice (4). To se očituje savijanjem malog prsta i prstenjaka, a kasnije i svih prstiju s nemogućnošću njihove potpune ekstenzije, pa šaka ima oblik pandže i popularno se zove „pandžasta šaka“ (5). Također se drastično smanjuje snaga i grubi stisak šake. Pacijent se može žaliti i na karakterističnu situaciju u kojoj se mali prst zaglavi prilikom stavljanja ruke u džep. Uzrok je tomu aktivnost ekstenzora malog prsta bez opozicije oslabljenih interosealnih mišića koji ostavljaju mali prst u trajnoj abdukciji. Ta se pojava zove Wartenbergov znak (6). Zbog slabosti mišića pacijent je jako nespretn u hvatanju i držanju predmeta koji mu često ispadaju iz ruku. U krajnjem stadiju bolesti pacijent nema dovoljnu snagu stiska ključa i ne može zaključati niti otključati bravu. Zbog hipotrofije i atrofije aduktora palca pacijent ne može uhvatiti papir finim pincetnim hvatom, već ga grčevito drži između palca i prstenjaka, s fleksijom u interfalangealnom (IP) zglobu palca. To se naziva Fromentov znak i karakterističan je za dijagnostiku ovoga sindroma (6).

1.2.1. Etiopatogeneza

Iako je sindrom kubitalnog kanala učestao, još nije u potpunosti shvaćen. Najčešće nastaje kombinacijom štetnog djelovanja ekstraneuralnog i intraneuralnog pritiska (7, 8). Postoje tri glavna uzroka njegova nastanka, a to su: kompresija, istezanje i klizanje živca te trenje.

Srž problema toga sindroma leži u nepovoljnoj putanji ulnarnog živca, koji može biti komprimiran na šest karakterističnih anatomskih mjesta: Struthersovom luku, medijalnom intermuskularnom septumu, medijalnom epikondilu, kubitalnom kanalu, dubokoj fleksornoj aponeurozi između dviju glava FCU-a i Guyonovom kanalu. Naravno, najkritičnije je i najuže mjesto kubitalni kanal. U njemu može doći do raznih patoanatomskih promjena koje će suziti

već prirodno uzak žlijeb kanala i uzrokovati daljnju kompresiju i trenje živca. Unutar kanala ili u njegovoj neposrednoj blizini možemo naći fibrome, lipome, ganglione, ostatke medijalnog epikondila od prethodne frakture i hipertrofični kalus. Kanal će suziti sinovitis u reumatoidnom artritisu ili gihtu, organizirani hematomi kod hemofiličara ili pacijenata na antikoagulantnoj terapiji, kronični upalni procesi i reumatski ili tuberkulozni tendovaginitisi. Ne smijemo zaboraviti niti artroze susjednih zglobova, a ni anatomske varijacije u obliku *cubitus valgusa* i *cubitus varusa* koji značajno narušavaju mehaniku lakta i sužavaju navedeni prostor (9).

U potpunoj ekstenziji lakta ulnarni je živac opušten, a njegove krvne žile dilatirane su i tada je maksimalno opskrbljen krvlju i hranjivim tvarima. To su optimalni uvjeti za njegovu funkciju. Prilikom fleksije u laktu živac se isteže i dolazi do porasta intraneuralnog tlaka koji sa smanjenom opskrbom nutrijentima dugoročno uzrokuju zamor i oštećenje živca. Gelberman je dokazao da je porast intraneuralnog tlaka prilikom istezanja živca glavni mehanizam nastajanja sindroma kubitalnog kanala (10). Nadalje, kubitalni kanal prilikom fleksije lakta mijenja se iz ovalnog u eliptični oblik, čime se suzuje kanal za 55 % (11). Fleksija lakta, ekstenzija šake i abdukcija ramena dodatno uzrokuju istezanje i povećanje intraneuralnog tlaka te su anatomske nepovoljne za funkciju ulnarnog živca.

Svaka kombinacija suženog kanala i povećanog istezanja i klizanja živca uzrokuje njegovo trenje o stijenke tunela i kronično šteti živcu.

1.2.2. Epidemiologija

S obzirom na opisani mehanizam nastanka sindroma, lako možemo povući paralelu s postojanjem bolesti u određenim profesijama. Telefonski operateri obolijevaju zbog prolongirane kombinacije fleksije i pritiska lakta o tvrdu površinu (stol) dok drže telefonski uređaj. Vozači stradaju zbog oslanjanja na lakat za vrijeme vožnje. Povlačenje ili podizanje tereta u mnogim fizičkim poslovima indikativno je za nastajanje sindroma. Descatha je dokazao povezanost pretilosti, držanja alata u istom položaju i učestalog ponavljanja fleksije lakta s nastankom sindroma (12). Veća je incidencija sindroma prilikom postojanja nekih drugih poremećaja povezanih s mišićnim radom kao što je golferski lakat (medijalni epikondilitis), cervikobrahijalna neuralgija i sindrom karpalnog kanala. Često obolijevaju radnici koji rukuju motornim pilama i pneumatskim bušilicama, što je dokazao Kakosy svojim istraživanjem, u kojemu je incidencija sindroma kod mađarskih radnika uzrokovana

vibracijskim oštećenjem povećana za 42,5 % u odnosu na normalnu radnu populaciju (13). Amerikanci i Japanci brojnim istraživanjima dokazali su povezanost sindroma kubitalnog kanala s bacačima u *baseballu*, od kojih se prilikom izbačaja loptice zahtijeva nagla fleksija lakta (14). Osobe s neuralnim poremećajima i oboljeli od dijabetesa melitusa, zbog veće osjetljivosti živca i njegovih kapilara, imaju veći rizik za obolijevanje od sindroma kubitalnog kanala (15).

1.3. Dijagnostika sindroma kubitalnog kanala

Sindrom kubitalnog kanala dijagnosticira se detaljno uzetom anamnezom, opsežnim kliničkim pregledom i elektromioneurografijom (EMNG). Dijagnoza se može potvrditi jednom od slikovnih metoda: rendgenom (RTG), računalnom tomografijom (CT), magnetskom rezonancom (MR) i ultrazvukom (UZV).

U anamnezi pacijenti navode bol, osjećaj trnjenja, golicanja ili mravinjanja na području dermatoma ulnarnog živca, slabost mišića šake, smanjenju grubu snagu šake, nespretnost pokreta u prstima i ispadanje predmeta iz ruke. Klinički pregled sastoji se od inspekcije, palpacije i perkusije područja lakta.

Inspekcijom se kod ozljeđenog živca uočavaju promjene na koži u obliku pojačane ili smanjene dlakavosti, promjene na noktima, hipotrofija ili atrofija mišića šake i podlaktice te neka patološka stanja kao što su *cubitus valgus* ili *cubitus varus*. Palpacijom možemo otkriti oteklinu u području pritiska na živac, hipertrofični kalus, krhotine od prijeloma ili postojanje tumora u području lakta. Također možemo utvrditi temperaturu kože, koja je u području komprimiranog živca najčešće hladnija. Perkusijom na području kubitalnog kanala dobivamo karakteristični Tinelov znak koji će se očitovati pojavom oštre boli distalno od mjesta udara ako je živac komprimiran ili oštećen. Wartenbergov znak očituje se trajnom abdukcijom malog prsta koji često zapinje prilikom stavljanja bolesne ruke u džep. Karakterističan znak lezije ulnarnog živca je „pandžasta šaka“, koja se očituje trajnom fleksijom prstiju u IP zglobovima. Jedan je od glavnih obilježja sindroma i pozitivan Fromentov znak, koji se testira davanjem papira u ruku pacijenta, a on ga potom grčevito drži tako da približi palac kažiprstu, fleksijom u IP zglobu. Još je jedan znak sindroma kubitalnog kanala pozitivan test fleksije lakta. To je jednostavan test u kojem potpuno flektiramo lakat i potpuno ekstendiramo zapešće 3 minute. Ukoliko postoji kompresija ili lezija živca, ubrzo će se pojaviti simptomi

boli, golicanja i obamrlosti, koji će napredovati kako protiče vrijeme, a čim test prestane, oni će ubrzo nestati (16).

EMNG je metoda kojom ispitujemo postojanje akcijskih potencijala u mišićima i brzinu provodljivosti motornih i osjetilnih živaca. Brzina provodljivosti ulnarnog živca manja od 50 m/s karakteristična je za postojanje sindroma kubitalnog kanala (17). RTG i CT snimka mogu pokazati osteoartritis, *cubitus valgus*, egzostoze, kaluse i kalcifikacije u medijalnom kolateralnom ligamentu, a trebaju se napraviti ako postoji trauma u anamnezi ili se simptomi ne podudaraju s kliničkim pregledom. MR i UZV uspješno pokazuju lezije mekog tkiva kao što su: ganglioni, neuromi ili aneurizme ulnarne arterije. U praksi ih nije uobičajeno izvoditi za dijagnostiku ovog sindroma.

1.4. Konzervativno liječenje sindroma kubitalnog kanala

U početnom stadiju sindrom kubitalnog kanala svakako treba liječiti konzervativnim putem. Iznimka je mehanička kompresija u obliku prekomjernog kalusa, egzostoze ili prijeloma, prilikom koje konzervativan tretman nema smisla i treba odmah započeti kirurško liječenje. Konzervativni tretman uzrokuje nestanak simptoma u 50 % slučajeva i trebao bi se provoditi barem tri mjeseca prije negoli liječnik odluči odabrati kirurški način rješavanja sindroma (18). Sastoji se od primjene nesteroidnih antireumatika i modifikacije pokreta kojom se izbjegava savijanje lakta, abdukcija ramena i ekstenzija ručnog zgloba. Zatim slijede imobilizacija longetom koja traje dva do tri tjedna i fizikalna terapija koja uključuje vježbe istezanja i jačanja mišića podlaktice. Izliječenje tim metodama očekuje se za četiri do šest tjedana (19). Ako unatoč provedenoj terapiji simptomi i dalje traju, lokalno se primjenjuju kortikosteroidi.

1.5. Operativno liječenje sindroma kubitalnog kanala

Kirurško liječenje indicira se u teškim slučajevima kompresije živca i ako se konzervativnim pristupom rješavanja sindroma nije postigao napredak niti nestanak simptoma. Operativni postupak ne treba odgađati više od šest do osam mjeseci kako ne bi došlo do nepovratnih promjena na živcu. Smisao je operativnog zahvata dekompresija živca kako bi on mogao nastaviti normalno funkcionirati i na taj način izbjeći nepovratnu senzornu i motoričku patologiju sindroma. Danas se za dekompresiju kubitalnog kanala koriste tri operativna zahvata: jednostavna dekompresija discizijom Osbornovog ligamenta, medijalna epikondilektomija i antepozicija ulnarnog živca.

1.5.1. Jednostavna dekompresija discizijom Osbornove sveze

Klinički je naziv za *ligamentum epicodyloolecraneum* Osbornova sveza i ona je glavni čimbenik kompresije živca u samom kubitalnom kanalu. Njezinim presijecanjem dolazi do dekompresije živca. Taj je zahvat najjednostavniji, a indiciran je u blagim slučajevima sindroma sa svježim nastupom simptoma i blagim senzornim promjenama živca. Prednosti tog zahvata sljedeće su: njegova jednostavnost, minimalna devaskularizacija živca i minimalna količina ožiljkastog tkiva. Nedostatak je ograničena dekompresija zbog mogućih mjesta kompresije na drugim lokacijama putanje ularnog živca (20).

1.5.2. Medijalna epikondilektomija

Medijalna epikondilektomija je zahvat u kojemu se kirurški odstranjuje medijalni epikondil kao izvor kompresije. Taj se zahvat koristi kada postoji vidljiva kompresija živca osteofitima i prethodnim frakturama distalnog dijela nadlaktične kosti. Prednost je zahvata specifičnija i proširenija dekompresija, ali je veći rizik za subluksaciju živca koji može voditi ka nastavku i pogoršanju simptoma. Goldbergova retrospektivna analiza provedena na 46 pacijenata koji su operirani zahvatom medijalne epikondilektomije pokazala je poboljšanje simptoma u 98 % slučajeva iako je mišićna snaga poboljšana u samo 50 % slučajeva (21).

1.5.3. Antepozicija ularnog živca

Antepozicija ularnog živca skraćeni je naziv za operativni zahvat anteriorne transpozicije ularnog živca, u kojoj se *nervus ulnaris* pomiče anteriorno od svog ležišta, kubitalnog kanala. Operacija se sastoji od potpunog oslobađanja i pomicanje živca iz kubitalnog kanala, presijecanja Struthersovog ligamenta i oslobađanja prostora živca oko intermuskularnog septuma kako bi se izbjegla ostala najčešća mjesta dekompresije. Transponirani se živac potom, ovisno o afinitetu kirurga, može smjestiti subkutano, intramuskularno ili submuskularno. Zahvat se strogo preporučuje u slučajevima teške neuropatije, postojanja *cubitus valgusa* i subluksacije živca (22). Prednost je operacije temeljito oslobađanje ularnog živca od svih mogućih mjesta kompresije. Nedostatci su: oštećenje krvne opskrbe živca (lat. *vasa vasorum*) zbog disekcije okolnog mekog tkiva koje može voditi u sekundarni ishemični neuritis i moguće ozljede živca prilikom njegove manipulacije za vrijeme zahvata.

2. CILJ RADA

Cilj je rada ispitati uspješnost dekompresije ulnarnog živca u kubitalnom kanalu s istovremenom antepozicijom tako što će se usporediti klinička slika prije operativnog zahvata i nakon njega. Uspješnost se definira povećanjem pokretljivosti te smanjenjem intenziteta bolova u inervacijskom području ulnarnog živca, poboljšanjem senzibiliteta i motorike te promjenama u kontrolnom EMNG nalazu.

3. ISPITANICI I METODE

3.1. Ustroj studije

Istraživanje je ustrojeno kao retrospektivno-prospektivna studija (23, 24).

3.2. Ispitanici

Ispitanici su u ovom istraživanju pacijenti koji su bolovali od sindroma kubitalnog kanala. Liječeni su u Zavodu za ortopediju KBC-a Osijek, od 2005. do 2015. godine operacijskim zahvatom dekompresije i transpozicije *nervus ulnaris*, s minimalno 6 do maksimalno 12 mjeseci provođenja neoperacijskog liječenja ambulantnim putem s medikamentima, mirovanjem i fizikalnim procedurama prije samog operativnog zahvata.

3.3. Metode

Za potrebe istraživanja korišteni su arhivski podatci iz povijesti bolesti ispitanika. Nakon što smo odabrali željene pacijente iz operativnih knjiga, izvadili smo njihove kartone iz Zavoda za ortopediju KBC-a Osijek. Zatim smo iz kartona izvadili podatke o spolu pacijenta, godini rođenja, ruci koja je zahvaćena sindromom, postojanju Tinelovog kliničkog znaka koji upućuje na postojanost kanalikularnog sindroma, postojanju Fromentovog znaka koji ukazuje na motoričku mišićnu slabost i stupnjeve sindroma po Dellonovoj klasifikaciji. Dob pacijenta u kojoj je operiran izračunali smo oduzimanjem godine rođenja i godine u kojoj je izvršen operativni zahvat. Pratili smo podatke koji su se odnosili na povećanje pokretljivosti i smanjenje intenziteta bolova u inervacijskom području ulnarnog živca, poboljšanje senzibiliteta i motorike te promjene u kontrolnom EMNG nalazu prije i poslije operacije. Svi ti klinički simptomi potom su se uklopili u jedan od 3 stupnja Dellonove klasifikacije kako bismo jednostavnije mogli statistički obraditi rezultate i pokazati uspješnost odabrane operativne metode. Dellonova klasifikacija sindroma prikazana je u Tablici 1.

Tablica 1. Dellonova klasifikacija kliničkih simptoma u sindromu kubitalnog kanala

Dellonova klasifikacija			
	1. stupanj	2. stupanj	3. stupanj
Senzorni simptomi	Intermitentne parestezije, povećana osjetljivost na vibracije	Intermitentne parestezije, smanjena ili normalna vibratorna osjetljivost	Stalne parestezije, smanjena vibratorna osjetljivost, hipestezija ili anestezija malog prsta i prstenjaka
Motorički simptomi	Subjektivna slabost, nespretnost i gubitak koordinacije šake i prstiju	Mjerljiva slabost grubog ili pincetnog hvata	Mjerljiva slabost grubog i pincetnog hvata, mišićna atrofija
Tinelov test	Pozitivan ili negativan	Pozitivan	Pozitivan
Test fleksije lakta	Pozitivan ili negativan	Pozitivan	Pozitivan
Abnormalno križanje prstiju	Negativno	Negativno	Pozitivno

3.4. Statističke metode

Kategorijski podaci predstavljeni su apsolutnim i relativnim frekvencijama. Numerički podaci opisani su aritmetičkom sredinom i standardnom devijacijom u slučajevima normalne distribucije. Normalnost raspodjele numeričkih varijabli testirana je Shapiro-Wilkovim testom. Shapiro-Wilkov test je test kojim se ispituju normalnost i simetričnost distribucije. Pogodan je za testiranje malih uzoraka. Nulta hipoteza ovoga testa pretpostavlja da je populacija normalno distribuirana (25). Ispitivanje učinkovitosti operacijske tehnike dekompresije lakatnog živca s istovremenom antepozicijom učinjeno je pomoću Wilcoxonovog testa za uparene uzorke. Taj neparametrijski test koristi se kako bi se ustanovilo postoji li medijan razlike između povezanih, tj. uparenih uzoraka. Da bi se Wilcoxonov test za uparene uzorke mogao primijeniti, moraju biti zadovoljena tri uvjeta. Prvi uvjet je da se uzorak sastoji od zavisne varijable koja je kontinuiranog ili ordinalnog tipa. Drugi uvjet nalaže da nezavisna varijabla u uzorku mora biti kategorijskog tipa s dvjema

povezanim grupama dok treći uvjet govori da distribucija razlike dvaju uparenih grupa mora biti simetričnog oblika (26). Ispitivanje povezanosti spola i dobnih skupina s poslijeoperativnim rezultatom zahvata dekompresije s antepozicijom lakatnog živca učinjeno je pomoću Fisherovog egzaktnog testa s obzirom na mali istraživački uzorak koji nije ispunjavao uvjete za provođenje χ^2 testa. Fisherov egzaktni test statistički je test koji se koristi kako bi se odredilo postoje li nerandomizirane povezanosti između dvaju kategorijskih varijabli, a pogodan je za korištenje kod malih uzoraka (27).

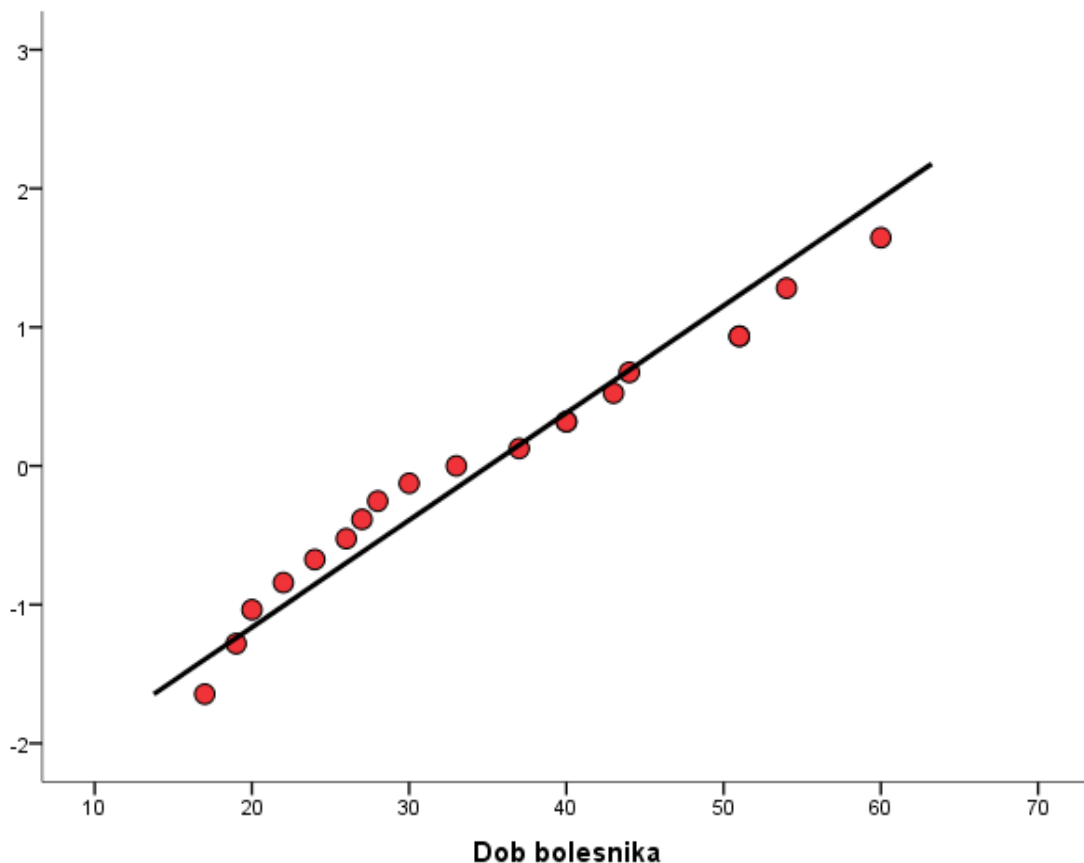
Za statističku analizu korišteni su programi Microsoft Excel 2007 (inačica 12.0, Microsoft, Redmond, WA, SAD) i statistički program SPSS (inačica 16.0, SPSS Inc., Chicago, IL, SAD).

Sve su P vrijednosti dvostrane. Razina značajnosti postavljena je na $\alpha = 0,05$.

4. REZULTATI

Demografske osobine ispitanika

Istraživanje je provedeno na 19 bolesnika čija je srednja dob bila 35 godina sa standardnom devijacijom od 13 godina, od čega je 10 (52,6 %) ispitanika bilo muškog, a 9 (47,4 %) ženskog spola. Srednja dob bolesnika muškoga spola bila je 35,5 godina (standardne devijacije 15 godina), a ženskoga 34,5 godina (standardne devijacije 11 godina). Dob svih ispitanika normalno je distribuirana kao što je procijenjeno Shapiro-Wilkovim testom ($p = 0,382$). Normalna distribucija dobi ispitanika dodatno je potvrđena i prikazana Q-Q dijagramom (Slika 1.).



Slika 1. Q-Q dijagram normalne distribucije dobi svih bolesnika u istraživanju

Patološke karakteristike bolesnika

Svim bolesnicima (N = 19) dijagnosticiran je sindrom kubitalnog kanala te svi bolesnici u studiji imaju pozitivan patološki Tinelov znak. Operacija dekompresije lakatnog živca u kubitalnom kanalu s istovremenom antepozicijom izvedena je kod svih devetnaest bolesnika u istraživanju. Apsolutne i relativne frekvencije prisutnosti patološkog Fromentovog znaka i strane ruke na kojoj se izvodila operacija unutar uzorka ispitanika prikazane su u tablici (Tablica 2.) Da bi se ispitala moguća povezanost strane ruke na kojoj je rađena operacija s prisutnošću Fromentovog znaka izveden je Fisherov egzakti test kojim nije utvrđena statistički značajna povezanost ($p = 1,000$).

Tablica 2. Povezanost strane ruke s kliničkim prisutnošću Fromentovog znaka

		<i>Fromentov znak</i>		<i>Ukupno</i>	<i>p*</i>
		<i>negativan</i>	<i>pozitivan</i>		
<i>Strana</i>	<i>lijeva ruka</i>	4 (21,1 %)	2 (10,5 %)	6 (31,6 %)	1,000
	<i>desna ruka</i>	9 (47,3 %)	4 (21,1 %)	13 (68,4 %)	
<i>Ukupno</i>		13 (68,4 %)	6 (31,6 %)	19 (100 %)	

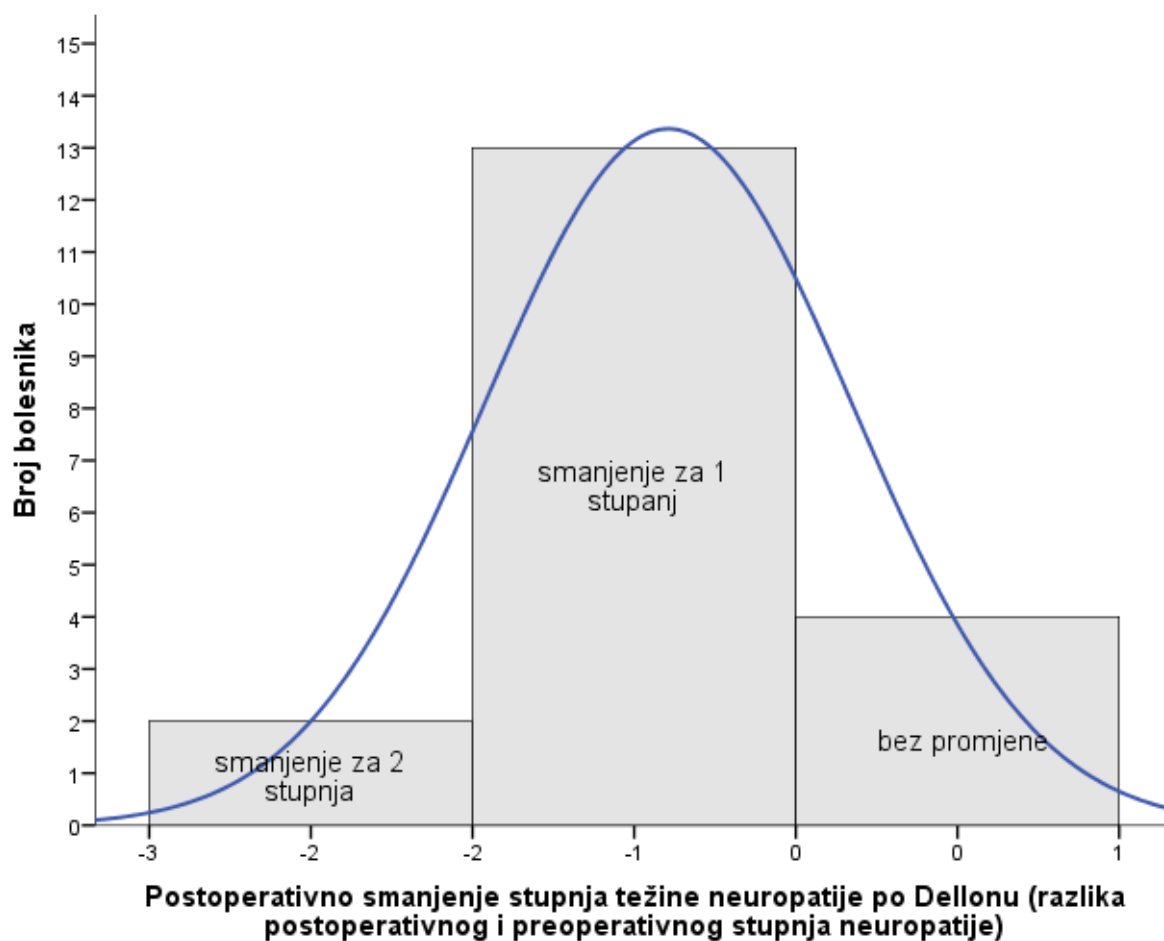
* Fisherov egzakti test

Povezanost spola s prisutnošću Fromentovog znaka također je ispitana te Fisherovim egzaktnim testom nije utvrđena statistički značajna povezanost ($p = 1,000$).

Ispitivanje učinkovitosti operacijske tehnike dekompresije lakatnog živca s istovremenom antepozicijom

Devetnaest bolesnika sa sindromom kubitalnog kanala uključeno je u istraživanje kako bi se ispitala učinkovitost operacijske tehnike dekompresije lakatnog živca u kubitalnom kanalu s istovremenom antepozicijom u smanjenju težine stupnja neuropatije prema Dellonovoj klasifikaciji od tri stupnja. Od 19 bolesnika koji su uključeni u studiju, poslijeoperativni rezultat dekompresije lakatnog živca u kubitalnom kanalu s istovremenom antepozicijom bio je

uspješan kod 15 ispitanika, a očitovao se smanjenjem težine neuropatije za razliku od 4 bolesnika kod kojih nije došlo ni do kakve promjene poslijeoperativno. Pogoršanje težine neuropatije nije se dogodilo niti kod jednog bolesnika poslijeoperativno. Rezultati razlika između uparenih grupa simetrično su distribuirani, kao što se može vidjeti iz histograma (Slika 2). Pomoću Wilcoxonovog testa za uparene uzorke (engl. *Related Samples Wilcoxon Signed-Rank Test*) utvrđeno je da postoji statistički značajna razlika u smanjenju težine stupnja neuropatije nakon izvršene operacijske tehnike za razliku od stanja prije operacije ($z = -3,690$, $p < 0,0005$).



Slika 2. Histogram razlike dvaju uparenih grupa pokazuje simetričnu distribuciju te ispunjava ključan uvjet za provođenje Wilcoxonovog testa za uparene uzorke.

Ispitivanje povezanosti spola i dobnih skupina s poslijeoperativnim rezultatom zahvata dekompresije s antepozicijom lakatnog živca

Povezanost spola s poslijeoperativnim ishodom ispitana je Fisherovim egzaktnim testom te nije dokazan statistički značajan rezultat ($p = 1,000$) (Tablica 3.).

Tablica 3. Povezanost spola s uspjehom operacije

		<i>Uspjeh operacije</i>		<i>Ukupno</i>	<i>p*</i>
		<i>negativan</i>	<i>pozitivan</i>		
<i>Spol</i>	<i>ženski</i>	2 (10,55 %)	7 (36,8 %)	9 (47,4 %)	1,000
	<i>muški</i>	2 (10,55 %)	8 (42,1 %)	10 (52,6 %)	
<i>Ukupno</i>		4 (21,1 %)	15 (78,9 %)	19 (100 %)	

* Fisherov egzaktni test

Ispitujući povezanost bolesnika koji su na temelju aritmetičke sredine dobi podijeljeni u dvije starosne skupine (mlađi od 35 godina i stariji od 35 godina) ne dolazimo do statistički značajnog rezultata. (Fisherov egzaktni test, $p = 0,303$) (Tablica 4.).

Tablica 4. Povezanost dviju starosnih skupina s poslijeoperativnim uspjehom

		<i>Uspjeh operacije</i>		<i>Ukupno</i>	<i>p*</i>
		<i>negativan</i>	<i>pozitivan</i>		
<i>Starosna skupina</i>	<i>mlađi od 35 godina</i>	1 (5,2 %)	9 (47,4 %)	10 (52,6 %)	0,303
	<i>stariji od 35 godina</i>	3 (15,9 %)	6 (31,55 %)	9 (47,4 %)	
<i>Ukupno</i>		4 (21,1 %)	15 (78,9 %)	19 (100 %)	

* Fisherov egzaktni test

5. RASPRAVA

Sindrom kubitalnog kanala kanalikularni je sindrom koji nastaje zbog kompresije ulnarnog živca u uskom i plitkom kubitalnom kanalu lakta. Kompresija živca i njegove krvne opskrbe uzrokuje motoričke i senzorne simptome na području koje *nervus ulnaris* inervira i ako se uzrok lezije ne ukloni, dolazi do pogoršanja kliničke slike koja može završiti potpunom paralizom živca. Da bi se to spriječilo, potrebno je započeti liječenje već pri pojavi najranijih simptoma, u početnoj fazi bolesti. Liječenje se u početnim stadijima provodi konzervativnim metodama, a u slučaju njihova neuspjeha, pacijent se podvrgava jednoj od triju kirurških metoda dekompresije živca. Na Zavodu za ortopediju KBC-a Osijek provodi se metoda antepozicije ulnarnog živca. To je najkompliciranija operativna metoda za rješavanje toga sindroma i zahtijeva najviši stupanj mikrokirurške vještine (28).

Budući da je sindrom kubitalnog kanala po učestalosti druga kompresivna neuropatija gornjih ekstremiteta, predstavlja velik zdravstveni problem (3). Srednja dob pacijenata u provedenom istraživanju je 35 godina sa standardnom devijacijom od 13 godina. To znači da je taj sindrom najučestaliji u mladoj populaciji s najvećim radnim potencijalom te stoga predstavlja ozbiljan javnozdravstveni i ekonomski problem za zajednicu (29).

Prednost je studije što je postignut njezin glavni cilj, a to je dokaz poboljšanja kliničke slike nakon operativnog zahvata dekompresije ulnarnog živca u odnosu na prijeoperativno stanje. To se jasno vidi u rezultatima studije iz histograma na Slici 2., u kojoj je 15 pacijenata imalo smanjeni stupanj neuropatije prema Dellonovoj klasifikaciji, a 4 pacijenta zadržalo je isti stupanj neuropatije, bez pogoršanja kliničke slike. Rezultati su vrlo slični istraživanju koje su proveli Keiner i suradnici, u kojemu je 10 od 16 pacijenata, zahvaljujući anteriornoj transpoziciji živca, postiglo potpunu remisiju simptoma (30).

Nedostatak je studije broj ispitanika (samo njih 19). Razlog tomu je što je antepozicija ulnarnog živca tehnički zahtjevna operacija koja se obično provodi kod pacijenata s teškim simptomima lezije živca i podmaklom stadiju bolesti. Budući da kod polovice pacijenata simptomi jenjavaju konzervativnim načinom liječenja, a jednostavna dekompresija tradicionalno ima prednost u odnosu na antepoziciju zbog manjeg oštećenja tkiva i jednostavnije izvedbe, uzorci istraživanja mali su. To vidimo na primjeru studije Fitzgeralda i

suradnika koja je obuhvatila 20 pacijenata (31), i studije Keinera i suradnika koja je obuhvaćala njih 33 (30).

Dellonova klasifikacija sastoji se od triju stupnjeva, a iz nje iščitavamo dva osnovna parametra, a to su: stupanj motoričke i stupanj senzorne neuropatije, kao što je već objašnjeno. Od 15 ispitanika koji su zabilježili poboljšanje simptoma pozitivnim pomicanjem na skali, njih dvoje smanjilo je simptome za puna dva stupnja na Dellonovoj klasifikaciji, što znači da je u njihovom slučaju napredak izvanredan. Još je dvoje pacijenata s trećim stupnjem bolesti znatno poboljšalo kliničku sliku i bolest je svedena na drugi stupanj, što ide u prilog kvaliteti i pozitivnoj ocijeni te operativne metode, osobito kod teških i poodmaklih stadija bolesti. Slične rezultate dobili su i Davies i suradnici te Keiner i suradnici u svojim istraživanjima, te su zaključili da je anteriorna transpozicija ulnarnog živca operativna metoda koja odskače od drugih jedino u slučaju *cubitus valgusa*, subluksacije živca i teškog stadija bolesti te je tada strogo preporučena (32, 31).

Budući da je medijalna epikondilektomija najradikalniji operativni zahvat, glavne se rasprave vode oko dobrobiti i zlatnog standarda između jednostavne *in-situ* dekompresije i antepozicije živca. Svaki zahvat ima svoje prednosti i moguće komplikacije. Ukratko, jednostavnom dekompresijom postiže se manje devaskularizacije i ožiljka, ali i moguća kompresija na drugim mjestima, dok se antepozicijom postiže potpuno oslobađanje živca, ali u načelu, veća devaskularizacija i mogućnost ozljede živca. Novija literatura nije pokazala značajnu razliku između tih dvaju zahvata, jedino je manje komplikacija prijavljeno nakon dekompresije *in-situ* (33). Macadam i suradnici proveli su metaanalizu na 10 studija, koja ne pokazuje značajnu razliku između jednostavne dekompresije i transpozicije živca, već pokazuje sklonost širenju trenda ka metodi antepozicije (34). Istraživanje Mowlavija i suradnika koje je obuhvatilo 30 studija od 1945. do 1995. godine pokazalo je dobre poslijeoperativne rezultate u blagoj i umjerenoj neuropatiji, a loše u teškoj, s bilo kojim kirurškim postupkom (35). Chung je sa svojim suradnicima zaključio da ne postoje dokazi boljih rezultata kod opširnijih postupaka, te je stoga snažno stao na stranu jednostavne dekompresije živca (36). Iako su Caliandro i suradnici dokazali osobitu dobrobit operacije u poodmaklom stadiju neuropatije, ipak preporučuju jednostavnu dekompresiju zbog jednostavnije i manje invazivne procedure (37). Današnja najnovija istraživanja, među kojima je jedno od najznačajnijih ono Adkinsona i suradnika, govore u prilog velikom porastu trenda jednostavne *in-situ* dekompresije u odnosu na dekompresiju antepozicijom. U navedenoj kohortnoj studiji provedenoj od 2005.

do 2012. godine, na 26 164 pacijenta, porastao je broj jednostavnih dekompresija za 26 %, a broj transpozicija smanjio se za čak 67 % (38).

Bitno je naglasiti da su se nakon operativnih zahvata transpozicije ulnarnog živca na Zavodu za ortopediju KBC-a Osijek pojavile komplikacije u vidu dva hematoma i jednog Sudeckovog sindroma, u uzorku od 19 pacijenata. Sudeckov sindrom naziva se još i kompleksni regionalni bolni sindrom, a njegova je glavna karakteristika bolna oteklina nalik na upalni proces, bez laboratorijskog znaka upale. To je često vidljivo poslijeoperativno stanje u ortopediji. U istraživanju koje su proveli Hoffman i Siemionow, nakon jednostavne endoskopske dekompresije ulnarnog živca, u uzorku od 46 pacijenata, pojavila su se četiri hematoma i jedan akutni Sudeckov sindrom, što je vrlo sličan postotak u odnosu na prethodni rezultat (39). Iz toga se može zaključiti da su neke teorijske tvrdnje o velikoj destrukciji tkiva i brojnim komplikacijama uzrokovane zahvatom antepozicije živca, pretjerane.

Rasprave se također vode i oko kvalitete i razlike između subkutane i submuskularne transpozicije živca. Oni koji preferiraju subkutanu antepoziciju tvrde da ju karakterizira manja poslijeoperativna bol s ranijom mobilizacijom i smanjenjem napetosti živca (40). Struja koja zastupa submuskularnu antepoziciju tvrdi da je sa submuskularnom lokacijom okolice živca postignuta dobra zaštićenost i sigurna okolina te samim time puno bolja vaskularizacija živca (41). Također, histološko je istraživanje na mišjim modelima potvrdilo manje perineuralnog ožiljkastog tkiva i zdravije aksone prilikom submuskularne antepozicije (42). Zhongovo istraživanje, kojim je poslijeoperativno mjerena brzina motornog provođenja, brzina senzornog provođenja i neuralni akcijski potencijal, pokazalo je bolje kliničke rezultate u stadiju umjerene i teške neuropatije prilikom submuskularne antepozicije od rezultata dobivenih nakon subkutane antepozicije. Rezultati nakon operacija u blagoj neuropatiji nisu se razlikovali (43). Taj rezultat govori o većoj sigurnosti i boljoj zaštićenosti živca submuskularnom metodom u slučaju težeg oblika sindroma. Postotak komplikacija submuskularnom metodom veći je jer se pojavila jedna komplikacija u obliku poslijeoperative infekcije rane u odnosu na niti jednu komplikaciju subkutanom metodom. Međutim, on nije statistički značajan zbog malog broja pacijenata u navedenom istraživanju (44).

Soltani i suradnici uočili su da je sindrom dva puta učestaliji kod muškog negoli kod ženskog spola (45). Također, uočeno je u Birkemeyerovoj studiji da muškarci više preferiraju transpoziciju od jednostavne dekompresije, što se objašnjava povećanom anatomskom i fiziološkom mogućnošću muškaraca da razvije veći pritisak na ulnarni živac od žena (46). Iz

tog smo razloga u ovoj studiji ispitivali povezanost spola s poslijeoperativnim ishodom antepozicije ulnarnog živca, prilikom čega nije pronađen statistički značajan rezultat.

Na poslijeoperativni oporavak, osim discipliniranog i pažljivog poslijeoperativnog tretmana i njege, utječe i starost osobe. Kan i njegovi suradnici dokazali su povezanost sporijeg poslijeoperativnog oporavka sa starošću osobe, osobito u poodmakloj životnoj dobi (47). Ti podatci u istraživanju u sklopu ovog rada nisu potvrđeni, budući da nije pronađena korelacija između starosti osobe i poslijeoperativnog uspjeha.

6. ZAKLJUČAK

Na temelju provedenog istraživanja i dobivenih rezultata, mogu se zaključiti sljedeće:

1. Prosječna dob pacijenata u studiji iznosila je 35 godina, sa standardnom devijacijom od 13 godina.
2. Svaki pacijent s dijagnosticiranim sindromom imao je pozitivan patološki Tinelov znak, koji ukazuje na postojanje kanalikularnog sindroma.
3. Kod 79 % pacijenata poslijeoperativno je zabilježeno smanjenje intenziteta simptoma motoričke i senzorne neuropatije.
4. Iznimno poboljšanje kliničke slike zabilježeno je kod 10,5 % pacijenata koji su imali najteži stupanj bolesti prije operacije.
5. Operativna metoda antepozicije ulnarnog živca pokazala je statistički značajan napredak u smanjenju težine neuropatije i poboljšanju kliničke slike sindroma kubitalnog kanala.

7. SAŽETAK

Cilj istraživanja: Cilj je rada ispitati uspješnost dekompresije ulnarnog živca u kubitalnom kanalu s istovremenom antepozicijom tako što će se usporediti klinička slika prije operacijskog zahvata i nakon njega. Uspješnost operacijskog zahvata podrazumijeva povećanu pokretljivost, poboljšanje senzibiliteta i motorike te smanjenje intenziteta bolova u inervacijskom području ulnarnog živca, kao i promjene u kontrolnom EMNG nalazu.

Nacrt studije: Istraživanje je ustrojeno kao retrospektivno-prospektivna studija. Uključeno je 19 pacijenata, od toga 10 muškaraca i 9 žena.

Materijali i metode: Za potrebe istraživanja koristili su se podaci iz povijesti bolesti pacijenata, koji su prikupljeni iz medicinske dokumentacije Zavoda za ortopediju KBC-a Osijek. Prikupljeni podaci poslužili su za provjeru uspješnosti kirurške metode antepozicije ulnarnog živca u liječenju sindroma kubitalnog kanala. Analizirani podaci bili su: spol, dob, zahvaćena strana, prisutnost parestezija (Tinelov znak) i motoričke slabosti (Fromentov znak), te klasifikacija stadija sindroma kubitalnog kanala prema Dellonovoj klasifikaciji.

Rezultati: Medijan dobi pacijenata u vrijeme operativnog zahvata bio je 35 godina. U uzorku od 19 pacijenata, njih 15 postiglo je poslijeoperativno poboljšanje kliničke slike u obliku poboljšanja i jačanja motorike inerviranih mišića i smanjenja intenziteta senzornih ispada na području inerviranom od strane ulnarnog živca. Kod preostala 4 pacijenta klinička slika nije se promijenila u odnosu na preoperativno razdoblje i nije postignut nikakav napredak u vidu smanjenja simptomatike sindroma kubitalnog kanala.

Zaključak: Kirurškom metodom antepozicije ulnarnog živca postignut je statistički značajan napredak u liječenju sindroma kubitalnog kanala.

Ključne riječi: antepozicija ulnarnog živca; kirurška dekompresija; sindrom kubitalnog kanala; ulnarni živac

8. SUMMARY

Objectives: The aim of this study was to evaluate the success rate of decompression of the ulnar nerve in the cubital canal with simultaneous anteposition, by comparing the clinical results before and after the surgical procedure. The success of the surgical procedure includes increased mobility, improved sensibility and motor function along with decreased intensity of pain in the innervation area of ulnar nerve as well as changes in the control EMNG findings.

Study design: The study is organized as a retrospective-prospective study. The study included 19 patients, 10 of whom were men and 9 women.

Participants and methods: For the purpose of this study data taken from anamnesis and local status, which was collected from medical records of the Department of Orthopaedic Surgery, University Hospital Center Osijek, was used. The collected data was used to verify the success of surgical method of anteposition of the ulnar nerve in the cubital tunnel syndrome treatment. The analyzed data included: gender, age, affected side, the presence of paresthesia (Tinel's sign) and motor weakness (Froment's sign) as well as classification stage of cubital tunnel syndrome according to Dellon's scale.

Results: The median age of patients at the time of surgery was 35 years. In a sample of 19 patients, 15 of them achieved postoperative clinical improvement in the form of improved and stronger muscles and motor skills of innervated muscles along with reduction in intensity of sensory loss in the area innervated by the ulnar nerve. Concerning the remaining 4 patients, the clinical picture did not change in relation to the preoperative period and their progress was not identified in the form of reduced symptomatology of the cubital tunnel syndrome.

Conclusion: Statistically significant progress in the treatment of cubital tunnel syndrome was achieved by the surgical method of anteposition of the ulnar nerve

Key words: anteposition of the ulnar nerve; cubital tunnel syndrome; decompression, surgical; ulnar nerve

9. LITERATURA

1. Krmpotić-Nemanić J, Marušić A. Anatomija čovjeka. 2.izd. Zagreb: Medicinska naklada; 2007.
2. O'Driscoll S, Horii E, Carmichael S, Morrey B. The cubital tunnel and ulnar neuropathy. *Bone Joint J.* 1991;73-B(4):613-617.
3. Zimmerman RM, Jupiter JB, Gonzalez del Pino J. Minimum 6-year follow-up after ulnar nerve decompression and submuscular transposition for primary entrapment. *J Hand Surg Am.* 2013;38(12):2398–2404.
4. Pećina M. i sur. Ortopedija. 3.izd. Zagreb: Naklada ljevak; 2004.
5. Choi S, Ahn J, Ryu D, Kang C, Jung S, Park M, i sur. Ultrasonography for nerve compression syndromes of the upper extremity. *Ultrasonography.* 2015;34(4):275-291.
6. Dy C, Mackinnon S. Ulnar neuropathy: evaluation and management. *Curr Rev Musculoskelet Med.* 2016;9(2):178-184.
7. Macnicol MF. Extraneural pressures affecting the ulnar nerve at the elbow. *The Hand.* 1982;14(1):5-11.
8. Pechan J, Julis I. The pressure measurement in the ulnar nerve. A contribution to the pathophysiology of the cubital tunnel syndrome. *J. Biomech.* 1975;75–79.
9. Kanazawa S, Fujioka H, Kanatani T, Tsunoda M, Saura R, Mizuno K, i sur. The relation between cubital tunnel syndrome and the elbow alignment. *Kobe J Med Sci.* 1994;40(5-6):155–163.
10. Gelberman RH, Yamaguchi K, Hollstien SB, Winn SS, Heidenreich FP Jr, Bindra RR, i sur. Changes in interstitial pressure and cross-sectional area of the cubital tunnel and of the ulnar nerve with flexion of the elbow. An experimental study in human cadavera. *J Bone Joint Surg Am.* 1998;80:492–501.
11. Wang T, Jiang B, Huang W, Zhang P, Peng Z, Xue F. Anterior subcutaneous transposition of the ulnar nerve improves neurological function in patients with cubital tunnel syndrome. *Neural Regen Res.* 2015;10(10):1690.

12. Descatha A, Leclerc A, Chastang J, Roquelaure Y. Incidence of ulnar nerve entrapment at the elbow in repetitive work. *Scand J Work Environ Health*. 2004;30(3):234-240.
13. Kakosy T. Tunnel syndromes of the upper extremities in workers using hand-operated vibrating tools. *Med Lav*. 1994;85(6):474-480.
14. Aoki M, Kanaya K, Aiki H, Wada T, Yamashita T, Ogiwara N. Cubital Tunnel Syndrome in Adolescent Baseball Players: A Report of Six Cases With 3- to 5-Year Follow-up. *Arthroscopy*. 2005;21(6):758.e1-758.e6.
15. Kim K, Lee H, Rhee S, Baek G. Minimal Epicondylectomy Improves Neurologic Deficits in Moderate to Severe Cubital Tunnel Syndrome. *Clin Orthop Relat Res*. 2012;470(5):1405-1413.
16. Buehler MJ, Thayer DT. The elbow flexion test. A clinical test for the cubital tunnel syndrome. *Clin Orthop Relat Res*. 1998;233:213-216.
17. Wolfe S, Hotchkiss R, Pederson W, Kozin S, Green D. *Green's operative hand surgery*. Philadelphia, Pa.: Elsevier Churchill Livingstone; 2011.
18. Campbell W, Canale S, Beaty J. *Campbell's operative orthopaedics*. 11. izd. Philadelphia, PA: Mosby/Elsevier; 2008.
19. Sindrom kubitalnog kanala | Motus Melior. *Motus-melior.hr*. Dostupno na adresi: <http://www.motus-melior.hr/sindrom-kubitalnog-kanala> Datum pristupa: 15.6.2016.
20. Gousheh J, Arasteh E. Modified Simple Decompression Of Ulnar Nerve In Treatment Of Cubital Tunnel Syndrome. *World J Plast Surg*. 2012;1(1):11-15.
21. Goldberg B, Light T, Blair S. Ulnar neuropathy at the elbow: Results of medial epicondylectomy. *J Hand Surg Am*. 1989;14(2):182-188.
22. Davies MA, Vonau M, Blum PW, Kwok BC, Matheson JM, Stening WA. Results of ulnar neuropathy at the elbow treated by decompression or anterior transposition. *Aust N Z J Surg*. 1991;61(12):929-934.
23. Kolčić I, Vorko-Jović A. *Epidemiologija*. 1.izd. Zagreb: Medicinska naklada; 2012.
24. Marušić M. *Uvod u znanstveni rad u medicini*. 4.izd. Zagreb: Medicinska naklada; 2008.

25. Royston P. Approximating the Shapiro–Wilk W-test for non-normality. *Statistics and Computing* 2. 1992;3:117–119.
26. Wilcoxon F. Individual comparisons by ranking methods. *Biometrics Bulletin* 1. 1945;(6): 80–83.
27. Gosall NK, Gosall GS. *Doctor's Guide to Critical Appraisal*. 3. izd. Knutsford: PasTest Ltd; 2012.
28. Lancigu R, Saint Cast Y, Raimbeau G, Rabarin F. Dellon's anterior submuscular transposition of the ulnar nerve: Retrospective study of 82 operated patients with 11.5 years' follow-up. *Chir Main*. 2015;34(5):234-239.
29. Song J, Waljee J, Burns P, Chung K, Gaston R, Haase S, i sur. An Outcome Study for Ulnar Neuropathy at the Elbow. *Neurosurgery*. 2013;72(6):971-982.
30. Keiner D, Gaab M, Schroeder H, Oertel J. Comparison of the long-term results of anterior transposition of the ulnar nerve or simple decompression in the treatment of cubital tunnel syndrome—a prospective study. *Acta Neurochir*. 2009;151(4):311-316.
31. Fitzgerald BT, Dao KD, Shin AY. Functional outcomes in young active duty military personnel after submuscular ulnar nerve transposition. *J Hand Surg Am*. 2004;29(4):619–624.
32. Davies MA, Vonau M, Blum PW, Kwok BC, Matheson JM, Stening WA. Results of ulnar neuropathy at the elbow treated by decompression or anterior transposition. *Aust N Z J Surg*. 1991;61(12):929–934.
33. Malay S, Chung KC. The minimal clinically important difference after simple decompression for ulnar neuropathy at the elbow. *J Hand Surg Am*. 2013;38(4):652–659.
34. Macadam S, Gandhi R, Bezuhly M, Lefavre K. Simple Decompression Versus Anterior Subcutaneous and Submuscular Transposition of the Ulnar Nerve for Cubital Tunnel Syndrome: A Meta-Analysis. *J Hand Surg Am*. 2008;33(8):1314.e1-1314.e12.
35. Mowlavi A, Andrews K, Lille S, Verhulst S, Zook EG, Milner S. The management of cubital tunnel syndrome: a meta-analysis of clinical studies. *Plast Reconstr Surg*. 2000;106:327–334.

36. Chung KC. Treatment of ulnar nerve compression at the elbow. *J Hand Surg Am.* 2008;33(9):1625–1627.
37. Caliandro P, La Torre G, Padua R, Giannini F, Padua L. Treatment for ulnar neuropathy at the elbow. *Cochrane Database of Systematic Reviews.* 2012; Dostupno na adresi: <http://www.ncbi.nlm.nih.gov/pubmed/21328287>. Datum pristupa: 25.6.2016.
38. Adkinson J, Zhong L, Aliu O, Chung K. Surgical Treatment of Cubital Tunnel Syndrome: Trends and the Influence of Patient and Surgeon Characteristics. *J Hand Surg Am.* 2015;40(9):1824-1831.
39. Hoffmann R, Siemionow M. The Endoscopic Management of Cubital Tunnel Syndrome. *J Hand Surg Eur Vol.* 2006;31(1):23-29.
40. Tada H, Hirayama T, Katsuki M, Habaguchi T. Long term results using a modified King's method for cubital tunnel syndrome. *Clin Orthop Relat Res.* 1997;(336):107–10.
41. Assmus H, Antoniadis G, Bischoff C, Hoffmann R, Martini AK, Preissler P, i sur. Cubital tunnel syndrome - a review and management guidelines. *Cent Eur Neurosurg.* 2011;72(2): 90–8.
42. Lee SK, Sharma S, Silver BA, Kleinman G, Hausman MR. Submuscular versus subcutaneous anterior ulnar nerve transposition: a rat histologic study. *J Hand Surg Am.* 2009;34(10):1811–4.
43. Zhong W, Zhang W, Zheng X, Li S, Shi J. Comparative study of different surgical transposition methods for ulnar nerve entrapment at the elbow. *J Int Med Res.* 2011;39(5):1766–72.
44. Jaddue DA, Saloo SA, Sayed-Noor AS. Subcutaneous vs Submuscular Ulnar Nerve Transposition in Moderate Cubital Tunnel Syndrome. *Open Orthop J.* 2009;3:78–82.
45. Soltani A, Best M, Francis C, Allan B, Panthaki Z. Trends in the Surgical Treatment of Cubital Tunnel Syndrome: An Analysis of the National Survey of Ambulatory Surgery Database. *J Hand Surg Am.* 2013;38(8):1551-1556.
46. Birkmeyer J, Reames B, McCulloch P, Carr A, Campbell W, Wennberg J. Understanding of regional variation in the use of surgery. *The Lancet.* 2013;382(9898):1121-1129.

47. Kang H, Oh W, Koh I, Kim S, Choi Y. Factors Influencing Outcomes after Ulnar Nerve Stability-Based Surgery for Cubital Tunnel Syndrome: A Prospective Cohort Study. *Yonsei Med J.* 2016;57(2):45

10. ŽIVOTOPIS

Luka Tabak
Medicinski fakultet Osijek
J. Huttlera 4, 31000 Osijek
luka.tabak@mefos.hr

Datum i mjesto rođenja:
7. 8. 1991., Osijek
Adresa:
Republike 1, Petrijevci, 31208
tel: +385911888870
luka.tabak5@gmail.com

OBRAZOVANJE:

1998. – 2006. Osnovna škola Petrijevci

2006. – 2010. Isusovačka klasična gimnazija s pravom javnosti u Osijeku

2010. – 2016. Medicinski fakultet Sveučilišta J. J. Strossmayera u Osijeku, Studij medicine

OSTALE AKTIVNOSTI:

2015. Sudjelovanje na jednomjesečnoj bilateralnoj IFMSA razmjeni studenata u Španjolskoj

od 2016. Član Crvenog križa