

Duljina hospitalizacije pacijenata podvrgnutih laparoskopskoj apendektomiji.

Žagar, Stjepan

Master's thesis / Diplomski rad

2020

Degree Grantor / Ustanova koja je dodijelila akademski / stručni stupanj: **Josip Juraj Strossmayer University of Osijek, Faculty of Medicine Osijek / Sveučilište Josipa Jurja Strossmayera u Osijeku, Medicinski fakultet Osijek**

Permanent link / Trajna poveznica: <https://urn.nsk.hr/urn:nbn:hr:152:164388>

Rights / Prava: [In copyright](#) / [Zaštićeno autorskim pravom.](#)

Download date / Datum preuzimanja: **2024-07-11**



Repository / Repozitorij:

[Repository of the Faculty of Medicine Osijek](#)



SVEUČILIŠTE JOSIPA JURJA STROSSMAYERA U OSIJEKU
MEDICINSKI FAKULTET OSIJEK
INTEGRIRANI PREDDIPLOMSKI I DIPLOMSKI STUDIJ
MEDICINE

Stjepan Žagar

DULJINA HOSPITALIZACIJE
PACIJENATA PODVRGNUTIH
LAPAROSKOPSKOJ APENDEKTOMIJI

Diplomski rad

Osijek, 2020.

SVEUČILIŠTE JOSIPA JURJA STROSSMAYERA U OSIJEKU
MEDICINSKI FAKULTET OSIJEK
INTEGRIRANI PREDDIPLOMSKI I DIPLOMSKI STUDIJ
MEDICINE

Stjepan Žagar

DULJINA HOSPITALIZACIJE
PACIJENATA PODVRGNUTIH
LAPAROSKOPSKOJ APENDEKTOMIJI

Diplomski rad

Osijek, 2020.

Rad je ostvaren u OB-u Nova Gradiška

Mentor rada: prim. prof. dr. sc. Zoran Jukić, dr. med. spec. opće kirurgije subspec.
abdominalne kirurgije

Rad ima 24 lista, 4 tablice i 2 slike.

Sadržaj

1. Uvod.....	1
1.1. Kirurška anatomija crvuljka	1
1.2. Epidemiološke karakteristike akutnog apendicitisa	1
1.3. Patogeneza akutnog apendicitisa	2
1.4. Patologija akutnog apendicitisa	2
1.5. Klinička slika akutnog apendicitisa	2
1.6. Dijagnostički postupci kod akutnog apendicitisa	3
1.7. Komplikacije akutnog apendicitisa	4
1.8. Liječenje akutnog apendicitisa	4
1.9. Otvorena apendektomija.....	5
1.10. Laparoscopska apendektomija	5
1.11. Komplikacije laparoscopske apendektomije	6
2. Ciljevi	7
3. Ispitanici i metode	8
3.1. Ustroj studije.....	8
3.2. Ispitanici	8
3.3. Metode	8
3.4. Statističke metode.....	8
4. Rezultati	10
5. Rasprava	15
6. Zaključak.....	18
7. Sažetak	19
8. Summary	20
9. Literatura	21
10. Životopis.....	24

1. Uvod

1.1. Kirurška anatomija crvuljka

Crvuljak ili apendiks (lat. *appendix vermiformis*) slijepa je tubularna struktura, smještena na dnu cekuma (1). Baza crvuljka lokalizirana je ispod ileocekalnog prijelaza na spoju triju cekalnih tenija (1, 2). U odraslih je crvuljak odvojen od cekuma malim ušćem, *ostium appendicis vermiformis* (3). Crvuljak raste u dužini i promjeru za vrijeme ranog djetinjstva, a u odrasloj dobi dužina crvuljka iznosi između 6 cm i 10 cm (4). Tijekom djetinjstva, kontinuirani rast cekuma rotira crvuljak u retrocekalnu i intraperitonealnu poziciju (5). U većini populacije crvuljak je smješten u desnoj ilijačnoj regiji (4). Crvuljak se na prednju trbušnu stijenku projicira u McBurneyjevu i Lanzovu točku. Lanzova točka projekcija je mjesta na kojem se apendiks odvaja od cekuma, a nalazi se neposredno ispod McBurneyjeve točke (*valva ileocaecalis*) (5). McBurneyjeva točka, lokalizirana je na polovici linije koja spaja *spinu iliacu anterior superior* i pupak (6). U otprilike četvrtini populacije izostaje rotacija crvuljka, rezultirajući u pelvičnoj, subcekalnoj ili paracekalnoj poziciji apendiksa (5). Položaj crvuljka može utjecati na prikaz kliničke slike prilikom upale (1). Krvna opskrba odvija se preko apendikularne arterije, ogranka arterije ileokolike, koja retroilealno ulazi u mezenterij crvuljka (mezoapendiks) i vaskularizira crvuljak (2).

1.2. Epidemiološke karakteristike akutnog apendicitisa

Najveća je učestalost apendicitisa od 10 do 30 godina, ali može se pojaviti u svakoj dobi, a muškarci i žene podjednako obolijevaju (1). U posljednjih 30 godina zabilježen je pad incidencije apendicitisa je na području Europe, Sjedinjenih Američkih Država i Australazije u odnosu na prvu polovicu 21. stoljeća kada je i do 16 % populacije navedenih zemalja podvrgnuto apendektomiji. Cjeloživotni rizik za nastanak apendicitisa iznosi 8,6 % za mušku i 6,7 % za žensku populaciju (5). U slabije razvijenim zemljama nižeg socioekonomskog statusa učestalost apendicitisa znatno je manja (1).

1.3. Patogeneza akutnog apendicitisa

Danas se vjeruje kako je opstrukcija lumena crvuljka te posljedična bakterijska infekcija glavni uzrok akutnog apendicitisa (1, 7). Lumen crvuljka može biti opstruiran hiperplazijom limfatičnih folikula, parazitom, fecesom, stranim tijelom, koprolitom ili neoplazmom (1, 2). Opstrukcija lumena rezultirat će povišenim intraluminalnim tlakom, što će kompromitirati limfatičnu i vensku cirkulaciju u stijenci apendiksa (1, 8). Zbog poremećaja u cirkulaciji dolazi do hipoksije crvuljka i ulceriranja sluznice te prodiranja bakterija iz lumena u stijenku crvuljka i tako nastaje gnojna upala (2, 7). Progresija upale i venska staza rezultirat će trombozom intramuralnih krvnih žila s pojačavanjem edema i ishemijom stijenke (1, 7). Ako se upaljeni crvuljak ne odstrani, upalni proces širi se na serozu i preko nje prelazi na parijetalni peritoneum te nastaje lokalni ograničeni peritonitis. Napredovanjem upale kompromitirat će se i arterijska cirkulacija te dolazi do razvoja nekrotičnih žarišta stijenke i posljedične perforacije apendiksa (1, 2). U slučaju perforacije doći će do razlijevanja sadržaja iz perforiranog apendiksa i kontaminacije slobodne peritonealne šupljine te razvoja difuznog peritonitisa (1, 2).

1.4. Patologija akutnog apendicitisa

Upalu apendiksa moguće je patohistološki stupnjevati s obzirom na zahvaćenost i infiltraciju upalnih stanica u pojedinim slojevima (9). *Appendicitis acuta catarhalis* prvi je stadij upale crvuljka, a patohistološki se očituje ulceracijom sluznice, neutrofilnom infiltracijom u stijenci apendiksa te prisutnošću eksudata u lumenu. Progresijom upale dolazi do širenja eksudata iz lumena po svim slojevima stijenke i posljedičnog stvaranja gnojnih žarišta. Taj se stadij naziva *appendicitis acuta phlegmonosa ili appendicitis acuta suppurativa* (7, 10). Treći stadij, *appendicitis acuta gangrenosa*, očituje se transmuralnom upalom i stvaranjem nekrotičnih žarišta kroz čitavu stijenku kao posljedica narušene krvne opskrbe crvuljka (9, 10). Ako se upaljeni crvuljak ne ukloni u tom stadiju upale, doći će do perforacije apendiksa (9).

1.5. Klinička slika akutnog apendicitisa

Pri sumnji na akutni appendicitis, diferencijalnodijagnostički je iznimno bitan slijed pojave simptoma (1, 7). Klasičan je simptom apendicitisa bol koji obično započinje u periumbilikalnoj

regiji ili u epigastriju i za nekoliko sati lokalizira se u desnom donjem kvadrantu (1). Početni bol visceralnog je tipa, a nastaje kao posljedica stimulacije visceralnih aferentnih živčanih vlakana na Th8 – Th10 (1, 8). Progresijom upale crvuljka dolazi do iritacije parijetalnog peritoneuma i migracije bola u desni donji kvadrant abdomena (5). Bol u desnom donjem kvadrantu somatski je, intenzivniji i lokaliziran u McBurneyjevoj točki (1, 5). Intenzitet bola povećava se kretanjem, kašljanjem, kihanjem ili dubokim udisanjem kao posljedica nadražaja peritoneuma (1, 7).

Uz bol, još je jedan bitan anamnestički podatak anoreksija te mučnina i povraćanje koji se obično javljaju nakon pojave bola (1). Nakon pojave inicijalnih simptoma bolesnici su često subfebrilni ($< 38\text{ }^{\circ}\text{C}$) i tahikardični s pojačanim mišićnim tonusom i osjetljivošću na palpaciju u području desnoga donjega kvadranta (1, 2). Iako normalna i visoka tjelesna temperatura ($> 38,5\text{ }^{\circ}\text{C}$) u pravilu upućuju na druge dijagnoze, ne treba isključiti mogućnost kako se radi o apendicitisu ili komplikaciji apendicitisa. Bolesnici se češće žale na opstipaciju nego na proljev, a defekacijom se ne postiže olakšanje tegoba. Oskudne, proljevaste stolice, češće se javljaju kod bolesnika s pelvičnim apendicitisom (1).

1.6. Dijagnostički postupci kod akutnog apendicitisa

Uspješna dijagnoza akutnog apendicitisa temelji se na detaljnoj anamnezi i temeljitom fizikalnom pregledu (11). Bolna osjetljivost pri palpaciji u području McBurneyjeve točke klasičan je klinički znak upale apendiksa (1). Palpaciju treba započeti s lijeve strane abdomena i nastaviti prema području najveće bolnosti, u desnome donjemu kvadrantu abdomena (12). Kada se bolesnik nakašlje, bolnost se pojačava. Tu pojavu nazivamo Dunphyjev znak (8). Tipična lokalizacija bola može biti slabije izražena kod debljih bolesnika, a u onih s atipičnim oblicima apendicitisa može i potpuno izostati (1). Često je pregledom moguće primijetiti kako bolesniku pri disanju zaostaje desni donji kvadrant abdomena (2). Uzrok tomu je defans, napetost ili rigidnost abdominalne muskulature koja nastaje kao obrambeni mehanizam s ciljem zaštite oboljelog područja (7). Blumbergov znak ili povratna osjetljivost označuje kratkotrajno pojačavanje bola kada se prilikom palpacije naglo otpusti pritisak u McBurneyjevoj točki (1). Rovingov znak pozitivan je kada se pojavi bolnost u desnom donjem kvadrantu prilikom palpacije lijevog donjeg kvadranta (5). Pozitivan Blumbergov znak, Rovingov i Dunphyjev znak upućuju na upalni proces u peritoneumu (8). Kod bolesnika s akutnim apendicitisom bolnost u području crvuljka mogu pojačati perkusija abdomena (Grassmanov znak), povlačenje testisa prema dolje (Hornov znak), pritisak rukom u ileocekalnome području dok bolesnik

podigne desnu nogu ispruženu u koljenu (Krugerov znak). Znak psoasa pozitivan je kod bolesnika s retrocekalnim apendicitisom, a podrazumijeva bolnost pri pasivnoj ekstenziji desne natkoljenice s ispruženim koljenom na lijevom boku. Pozitivan znak opturatora upućuje na pelvični apendicitis, a označava bol na pasivnu unutarnju rotaciju flektirane natkoljenice (1). Bolesnici obično imaju umjereno povišenu tjelesnu temperaturu, dok vrijednost iznad 38,5 °C upućuju na perforaciju apendiksa (1). Laboratorijski nalazi pokazuju povišeni CRP i umjerenu leukocitozu (12).

Radiološke metode imaju veću dijagnostičku vrijednost u atipičnih apendicitisa (7). Transabdominalni ultrazvuk koristi se ako se dijagnoza ne može postaviti na temelju fizikalnog pregleda (1). CT ima specifičnost od preko 95 %, te je točnija metoda za postavljanje dijagnoze od UZV-a (1, 8). RTG trbuha koristi se za isključivanje drugih patoloških stanja koja mogu oponašati simptome akutnog apendicitisa, te nije uobičajena dijagnostička metoda (1, 7).

1.7. Komplikacije akutnog apendicitisa

Najčešća komplikacija akutnog apendicitisa je perforacija crvuljka. Perforacija crvuljka javlja se u 20 % bolesnika, s većom učestalošću u ranoj dječjoj i starijoj životnoj dobi (1). Klinička su obilježja perforacije trajanje simptoma duže od 48 sati, difuzna abdominalna bol, visoka leukocitoza i neutrofilija te visoka tjelesna temperatura (> 38,5 °C) (1, 7).

Kao posljedica akutnog perforirajućeg apendicitisa može doći do razvoja lokalnog peritonitisa koji se palpira kao bolan tumor u donjem desnom kvadrantu abdomena – peritiflički tumor. Kada se razvije peritiflički tumor, kirurški zahvat nije indiciran. Konzervativnom se terapijom tijekom nekoliko dana u 80 % bolesnika postiže postupno smanjivanje i konačno nestajanje tumora (2). Pileflebitis vrlo je rijetka komplikacija s kliničkom slikom sepse sa žuticom (1).

1.8. Liječenje akutnog apendicitisa

Kirurško odstranjenje apendiksa, apendektomija, jedini je način liječenja upaljenog crvuljka. Statistički, u nekomplikiranih apendicitisa smrtnost kao posljedica apendektomije iznosi 0,1 % – 0,5 %, morbiditet 5 % – 7 %, što ju čini iznimno sigurnom operacijom. Apendektomija je

indicirana i slučaju perforacije crvuljka, a tada se stopa smrtnosti, ovisno o pridruženim bolestima i drugim čimbenicima kreće od 5 % --15 %, a morbiditet od 15 % – 60 % (1).

1.9. Otvorena apendektomija

Crvuljku se operativno pristupa kroz koso ili poprečno položenu inciziju u McBurneyjevoj točki (1, 2). Mišići i preperitonealno masno tkivo razdvoje se i otvara se peritoneum (1). Potiskivanjem omentuma prikaže se cekum koji se potom luksira izvlačenjem iz abdomena i prikaže se crvuljak (2). Prikazani crvuljak povlači se u područje operacijske rane te se podvezivanjem apendikularne arterije prekida njegova vaskularna opskrba (1, 2). Crvuljak se potom podveže i presiječe (1). Na cekum se stavi obodni šav, bataljak se utisne u stijenku cekuma i obodni se šav stegne. Operacijsko područje ispere se mlakom fiziološkom otopinom te se incizija zašije po slojevima (1, 2).

1.10. Laparoskopjska apendektomija

Laparoskopjska apendektomija kao novija i manje invazivna kirurška tehnika prva je opcija u liječenju akutnog apendicitisa (13). Operacija se izvodi u općoj anesteziji, postavlja se nazogastrična sonda i mokraćni kateter (14). Za uvođenje kamera i instrumenata koriste se tri male incizije u donjem dijelu abdomena. Za izvođenje zahvata potrebno je uspostaviti pneumoperitoneum tako da se prostor pomoću insuflatora napuni plinom upuhujući ga kroz iglu po Veressu. Zatim se uvlači troakar i kroz njega laparoskop. Laparoskopjskom metodom, nakon što se crvuljak prikaže, apendikularna arterija podvezuje se endo-omčom ili metalnim kvačicama. Potom se crvuljak podvezuje pomoću dvije endo-omče ili staplera. Na kraju operacije ispere se i pregleda trbušna šupljina, crvuljak se uvlači u troakar i s njim izvuče iz abdomena. Kada se apendektomija izvodi laparoskopjski, nije potrebno postavljati obodni šav (1).

1.11. Komplikacije laparoskopske apendektomije

Komplikacije laparoskopskih zahvata mogu nastati prilikom pristupa abdomenu i uspostavljanja pneumoperitoneuma, uvođenjem igle po Veressu ili troakara te uvođenjem i manipulacijom laparoskopskih instrumenata (15). Većina vaskularnih ozljeda događa se kada se oštrim vrhom ili stranom igle ili troakara, zbog neposredne blizine prednjeg trbušnog zida i retroperitonealnih vaskularnih struktura, zahvate krvne žile. Takve ozljede mogu rezultirati obilnim, po život opasnim, krvarenjem (16, 17). Tijekom uspostavljanja pneumoperitoneuma ili za vrijeme izvođenja samog laparoskopskog zahvata moguće je oštrim predmetom oštetiti tanko ili debelo crijevo, što može rezultirati perforacijom crijeva. Iako rijetka komplikacija, zabilježeni su i slučajevi ozljede mokraćnog mjehura prilikom postavljanja suprapubičnog troakara u pacijenata s distendiranim mokraćnim mjehurom (17).

Najučestalija komplikacija laparoskopske apendektomije jest nedovoljna krvna opskrba crvuljka, nastala ili kao posljedica slabo postavljene omče ili elektrokoagulacije (2).

U odnosu na otvorenu apendektomiju, laparoskopski zahvat kao rezultat manje invazivnosti ima rjeđe poslijeoperacijske nuspojave (1).

Najučestalije poslijeoperacijske komplikacije apendektomije jesu one septične, uzrokovane endogenim bakterijama. Najčešća je od njih infekcija operativne rane, pogotovo one uzrokovane anaerobnim bakterijama, nastale kao posljedica intraoperacijske kontaminacije (2). Intraperitonealni apsces najčešće se javlja u Douglasovu prostoru zbog pri operaciji perforirajućeg apendicitisa s razvojem lokalnog peritonitisa (2). Ostale komplikacije uključuju paralitički ileus, hematome, dehiscencije bataljka apendiksa, sterkorodne fistule i krvarenja (1, 2).

2. Ciljevi

Ciljevi ovog istraživanja bili su procijeniti prosječno trajanje hospitalizacije pacijenata podvrgnutih laparoskopskoj apendektomiji u OB-u Nova Gradiška od 2009. do 2019. godine te ispitati postoji li razlika u duljini hospitalizacije s obzirom na spol i dob pacijenata.

3. Ispitanici i metode

3.1. Ustroj studije

Istraživanje je ustrojeno kao presječna studija s povijesnim podacima. U istraživanje su uključeni svi bolesnici podvrgnuti laparoskopskoj apendektomiji u OB-u Nova Gradiška od 2009. do 2019. godine (18). Iz istraživanja su isključeni pacijenti podvrgnuti klasičnoj apendektomiji, pacijenti kod kojih je napravljena konverzija iz laparoskopske u klasičnu apendektomiju te pacijenti koji su uz apendektomiju istovremeno podvrgnuti drugim zahvatima.

3.2. Ispitanici

U istraživanje je uključeno 87 bolesnika podvrgnutih laparoskopskoj apendektomiji u OB-u Nova Gradiška, od 2009. do 2019. godine.

3.3. Metode

Pregledom operacijskih protokola Odjela za opću kirurgiju OB-a Nova Gradiška, izdvojena su 433 bolesnika podvrgnuta apendektomiji u navedenom razdoblju. Iz istraživanja su isključeni bolesnici podvrgnuti klasičnoj apendektomiji, bolesnici kod kojih je napravljena konverzija iz laparoskopske u klasičnu apendektomiju, bolesnici podvrgnuti drugom zahvatu uz apendektomiju te oni kod kojih iz medicinske dokumentacije nije bilo moguće izdvojiti relevantne podatke. Medicinska dokumentacija preostalih 87 pacijenata dobivena je pregledom bolničke arhive te su prikupljeni podatci relevantni za studiju: dob, spol i duljina hospitalizacije.

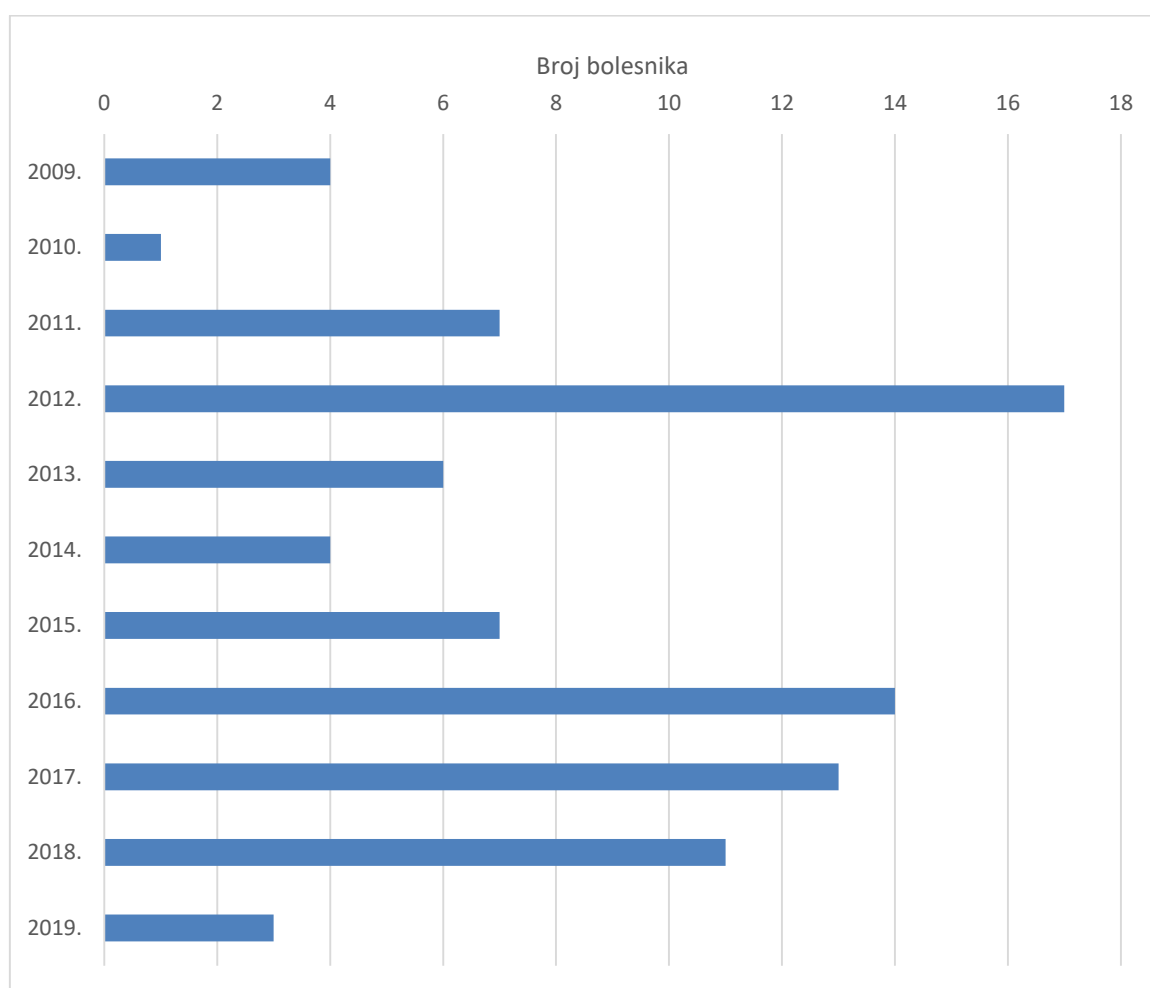
3.4. Statističke metode

Kategorijski podatci predstavljani su apsolutnim i relativnim frekvencijama. Normalnost raspodjele numeričkih varijabli testirana je Shapiro – Wilkovim testom. Numerički podatci opisani su medijanom i granicama interkvartilnog raspona. Razlike numeričkih varijabli između dviju nezavisnih skupina testirane su Mann – Whitneyjevim U testom, a prema godinama praćenja Kruskal – Wallisovim testom. Povezanost dobi i trajanja hospitalizacije ocijenjena je Spearmanovim koeficijentom korelacije Rho (ρ). Sve P vrijednosti dvostrane su. Razina značajnosti postavljena je na Alpha = 0,05. Za statističku analizu korišten je statistički program

MedCalc Statistical Software version 19.1.7 (MedCalc Software Ltd, Ostend, Belgium; <https://www.medcalc.org>; 2020).

4. Rezultati

Istraživanje je provedeno na 87 bolesnika koji su podvrgnuti laparoskopskoj apendektomiji od 2009. do 2019. godine. Najviše bolesnika bilo je tijekom 2012. godine, njih 17 (20 %) (Slika 1).



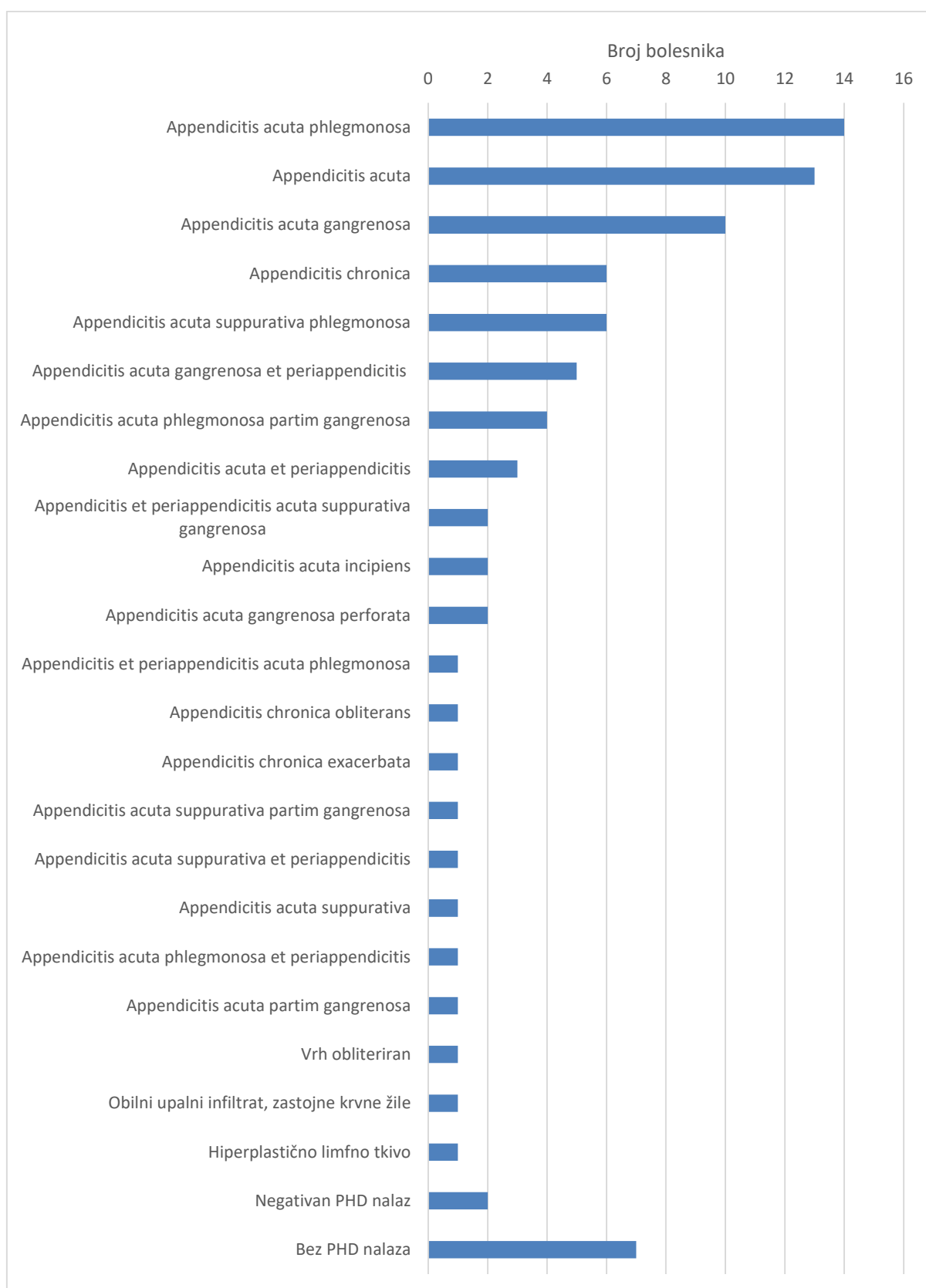
Slika 1. Raspodjela bolesnika prema godini praćenja

S obzirom na spol, u istraživanje je uključeno 40 (46 %) muškaraca i 47 (54 %) žena. Medijan dobi bolesnika iznosi 29 godina (interkvartilnog raspona 17 do 43 godina) u rasponu 8 do 77 godina (Tablica 1).

Tablica 1. Osnovna obilježja bolesnika

	Broj (%) bolesnika
Spol	
Muškarci	40 (46)
Žene	47 (54)
Ukupno	87 (100)

Od ukupno 87 pacijenata, njih 80 imalo je PHD nalaz priložen uz medicinsku dokumentaciju. S obzirom na patohistološku dijagnozu, najviše bolesnika, njih 14 (16 %), ima dijagnozu *Appendicitis acuta phlegmonosa*, 13 (15 %) bolesnika dijagnozu *Appendicitis acuta*, dijagnozu *Appendicitis acuta gangrenosa* ima 10 (11,5 %) bolesnika, a po 6 (6,9 %) bolesnika imaju patohistološku dijagnozu *Appendicitis chronica* i *Appendicitis acuta suppurativa phlegmonosa*. Ostale patohistološke dijagnoze zastupljene su u pojedinačnim slučajevima (Slika 2).



Slika 2. Raspodjela bolesnika u odnosu na patohistološku dijagnozu

Duljina hospitalizacije medijana je 4 dana (interkvartilnog raspona 3 do 4 dana) u rasponu 2 do 24 dana, bez značajne razlike u odnosu na spol bolesnika (Tablica 2).

Tablica 2. Trajanje liječenja u odnosu na spol ispitanika

	Medijan (interkvartilni raspon)			P*
	Muškarci	Žene	Ukupno	
Trajanje liječenja (dani)	4 (3 – 5)	4 (3 – 4)	4 (3 – 4)	0,53

*Mann – Whitneyjev U test

Iako je duljina hospitalizacije nešto dulja u bolesnika s 31 i više godina, ona se ne razlikuje značajno u odnosu na bolesnike u dobi do 30 godina (Tablica 3).

Tablica 3. Trajanje liječenja u odnosu na dobne skupine

	Medijan (interkvartilni raspon)			P*
	do 30 godina (n = 47)	31 i više godina (n = 40)	Ukupno	
Trajanje liječenja (dani)	4 (3 – 4)	5 (3 – 5)	4 (3 – 4)	0,22

*Mann – Whitneyjev U test

Spearmanovim koeficijentom korelacije ocijenili smo povezanost dobi bolesnika s duljinom hospitalizacije i uočili da njihova povezanost nije značajna (Spearmanov koeficijent korelacije Rho = 0,109; P = 0,31).

Značajno su stariji ispitanici u razdobljima do 2014. godine u odnosu na godine poslije. Medijan dobi ispitanika od 2009 do 2011. godine je 65,5 godina, u rasponu 53 do 77 godina, a od 2018. i 2019. godine medijan je dobi bolesnika 12,5 godina, u rasponu 8 do 39 godina (Kruskal – Wallisov test, $P < 0,001$) (Tablica 4).

Tablica 4. Dob bolesnika i trajanje liječenja u odnosu na promatrane godine

Trajanje liječenja (dani)	n	Trajanje liječenja	P*	Dob bolesnika	P*
2009. – 2011.	12	4 (4 – 8)	0,13	65,5 (57 – 69)	< 0,001
2012. – 2014.	27	4 (3 – 4)		32 (29 – 49)	
2015. – 2017.	34	4 (3 – 4,3)		19 (16,8 – 28,3)	
2018. – 2019.	14	4 (3 – 4)		12,5 (11,8 – 24,5)	

*Kruskal – Wallisov test

5. Rasprava

U desetogodišnjem razdoblju u OB-u Nova Gradiška laparoskopskoj apendektomiji podvrgnuto je 87 bolesnika. Od ukupnog broja bolesnika njih 40 (46 %) bili su muškarci i 47 (54 %) žene. Središnja vrijednost dobi bolesnika iznosi 29 godina (interkvartilnog raspona 17 do 43 godina). Najmlađi bolesnik imao je 8, a najstariji 77 godina. Prosječna duljina hospitalizacije je 4 dana (interkvartilni raspon 3 do 4 dana), s najkraćom duljinom hospitalizacije od 2 i najduljom do 24 dana. Statistički nema značajne razlike u duljini hospitalizacije s obzirom na spol bolesnika. Duljina hospitalizacije neznatno je dulja u bolesnika od 31 godinu u odnosu na bolesnike do 30 godina.

M. Shimoda i suradnici u svom istraživanju iz 2018. godine usporedili su ishode laparoskopске i otvorene apendektomije u desetogodišnjem razdoblju (2006. – 2016.). U istraživanju je sudjelovalo 185 bolesnika, od čega su 92 podvrgnutih laparoskopskoj apendektomiji. Srednja dob bolesnika operiranih laparoskopски iznosila je 30,7 godina. Laparoskopskom zahvatu podvrgnute su 54 žene i 38 muškaraca. Medijan duljine hospitalizacije iznosio je 5 dana, u rasponu 2 do 24 dana (19).

P. Horvath i suradnici 2017. proveli su studiju u kojoj su analizirali prednosti laparoskopске apendektomije u liječenju akutnog apendicitisa. Od 1516 bolesnika koji su sudjelovali u studiji, njih 590 podvrgnuto je laparoskopskoj apendektomiji. Od ukupnog broja bolesnika podvrgnutih laparoskopskom zahvatu u 37 bolesnika došlo je do perforacije crvuljka. Medijan dobi bolesnika operiranih laparoskopски iznosio je 28 godina, s rasponom 16 do 91 godinu. Odnos među spolovima bio je 375 naprema 215 u korist žena. Medijan duljine hospitalizacije iznosio je 3 dana. Duljina hospitalizacije kretala se od 1 do najdulje 27 dana (20).

U svom istraživanju iz 2019. godine, A. Talha i suradnici usporedili su uspješnost liječenja perforirajućeg apendicitisa laparoskopskom i otvorenom apendektomijom. U toj randomiziranoj kontrolnoj studiji sudjelovalo je 126 bolesnika s perforirajućim apendicitisom. Od ukupnog broja bolesnika podvrgnutih kirurškom liječenju, njih 60 operirano je laparoskopски, a 66 otvorenim zahvatom. Laparoskopskoj apendektomiji podvrgnuto je 29 muškaraca i 31 žena. Srednja dob bolesnika podvrgnutih laparoskopskoj apendektomiji iznosila je 36,83 godine, uz SD 10,9 godina. Najmlađi bolesnik imao je 16, a najstariji 55 godina. Srednja duljina hospitalizacije nakon laparoskopskog zahvata iznosila je 6,2 dana, uz SD 1,6.

Najkraća zabilježena duljina hospitalizacije iznosila je 4, a najdulja 9 dana. Zaključak studije jest da je laparoscopska apendektomija zbog manje učestalosti komplikacija i kraće hospitalizacije bolja metoda za liječenje perforirajućega apendicitisa u odnosu na otvorenu apendektomiju. Rezultati o prosječnoj duljini hospitalizacije u istraživanju koje su proveli A. Talha i suradnici odudaraju od rezultata dobivenih u OB-u Nova Gradiška, koji pokazuju da je duljina hospitalizacije u osoba starijih od 31 godinu samo neznatno dulja u odnosu na mlađe od 30 godina (21).

M. G. Corneille i suradnici 2007. godine proveli su istraživanje u kojem su usporedili uspješnost liječenja akutnog apendicitisa laparoscopskom i otvorenom apendektomijom u pretilih bolesnika, s prosječnim BMI-em 35. U studiji je sudjelovalo 319 pacijenata, od kojih je 116 bilo pretilo. Od ukupno 116 pretilih pacijenata, njih 73 podvrgnuto je laparoscopskoj apendektomiji. Srednja dob pretilih pacijenata podvrgnutih laparoscopskom zahvatu iznosila je 34 godine. Promatranu grupu činilo je 36 muškaraca i 37 žena. Srednja vrijednost hospitalizacije iznosila je 3,2 dana, uz SD 5,2 dana. Zaključak studije jest da laparoscopska apendektomija treba biti metoda izbora za liječenje pretilih bolesnika s akutnim apendicitisom zbog manje učestalih komplikacija i kraće duljine hospitalizacije (22).

S. Towfigh i suradnici proučavali su u istraživanju iz 2006. godine uspješnost liječenja perforirajućeg apendicitisa laparoscopskom apendektomijom. Ukupno 102 bolesnika podvrgnuta su laparoscopskoj apendektomiji, od čega je 69 bilo muškaraca, a 33 žene. Srednja dob bolesnika iznosila je 32,9 godina, uz SD 10,8 godina. Prosječna duljina hospitalizacije za pacijente podvrgnute laparoscopskom zahvatu iznosila je 2,8 dana, uz SD 1,8 dana (23).

A. G. Ferrarese i suradnici u retrospektivnoj studiji iz 2013. usporedili su uspješnost liječenja akutnog apendicitisa laparoscopskom i otvorenom apendektomijom u starijih bolesnika. Laparoscopskom zahvatu bilo je podvrgnutno 19 bolesnika, 14 muškaraca i 5 žena. Srednja dob bolesnika bila je 74 godine. Prosječna duljina hospitalizacije za bolesnike podvrgnute laparoscopskoj apendektomiji iznosila je 8,4 dana (24).

Usporedbom prikazanih radova i istraživanja provedenog u OB-u Nova Gradiška možemo zaključiti kako duljina hospitalizacije pacijenata podvrgnutih laparoscopskoj apendektomiji u OB-u Nova Gradiška ne odudara od većine recentne literature. Dulja hospitalizacija u istraživanju koje su proveli A. G. Ferrarese i suradnici može biti posljedica znatno više prosječne dobi bolesnika. Nijedan od prikazanih radova ne navodi spol bolesnika kao čimbenik

koji bi bitno utjecao na duljinu hospitalizacije bolesnika, što odgovara rezultatima dobivenima istraživanjem u OB-u Nova Gradiška.

6. Zaključak

Na temelju ovog istraživanja može se zaključiti:

- Medijan duljine hospitalizacije bolesnika podvrgnutih laparoskopskoj apendektomiji u OB-u Nova Gradiška iznosi 4 dana.
- Nema značajnih razlika u duljini hospitalizacije u odnosu na spol bolesnika.
- Iako je duljina hospitalizacije u bolesnika od 31 godinu i starijih neznatno dulja u odnosu na pacijente do 30 godina, ne postoji značajna korelacija između dobi bolesnika i duljine hospitalizacije.

7. Sažetak

Cilj istraživanja: Cilj je ovog istraživanja ispitati koliko je prosječno trajanje hospitalizacije pacijenata podvrgnutih laparoskopskoj apendektomiji u OB-u Nova Gradiška od 2009. do 2019. godine i ispitati postoji li razlika u duljini hospitalizacije s obzirom na spol i dob bolesnika.

Nacrt studije: Istraživanje je ustrojeno kao presječna studija.

Ispitanici i metode: U studiju su uključeni pacijenti podvrgnuti laparoskopskoj apendektomiji, nađeni pregledom operacijskih protokola za navedeno razdoblje. Podatci su dobiveni pregledom medicinske dokumentacije i bolničkog informacijskog sustava. Analizirane su varijable spol, dob i duljina hospitalizacije.

Rezultati: Analizirano je 87 pacijenta. Medijan duljine hospitalizacije iznosio je 4 dana, s interkvartilnim rasponom 3 do 4 dana. Istraživanjem nisu uočene razlike u duljini hospitalizacije s obzirom na dob i spol bolesnika. Medijan dobi bolesnika je 29 godina, interkvartilnog raspona 17 do 43 godine. Najviše bolesnika imalo je dijagnozu *Appendicitis acuta phlegmonosa*.

Zaključak: Medijan duljine hospitalizacije je 4 dana, s interkvartilnim rasponom 3 do 4 dana. Nisu uočene značajne razlike u duljini hospitalizacije s obzirom na dob i spol ispitanika.

Ključne riječi: dob; spol; duljina hospitalizacije; akutni apendicitis; laparoskopska apendektomija.

8. Summary

Length of stay of patients that underwent laparoscopic appendectomy

Objectives: The aim of this study was to research the average length of stay of patients who underwent laparoscopic appendectomy in Nova Gradiška General Hospital from 2009 to 2019, and to research whether there is a difference in length of stay with regard to age and gender.

Study Design: The research was organised as a cross-sectional study.

Participants and methods: The study included patients who underwent laparoscopic appendectomy. They were identified by searching the operational protocols in a ten-year period. The data was obtained by revising medical documentation and hospital information system. The analyzed variables included gender, age, and length of stay.

Results: There were 87 patients included in the study. The median length of stay is 4 days, with an interquartile range from 3 to 4 days. There is no correlation between the length of stay and age and gender. The median age of patients is 29, with an interquartile range from 17 to 43 years. The most common diagnosis was *Appendicitis acuta phlegmonosa*.

Conclusion: The median length of stay in Nova Gradiška General Hospital is 4 days, with an interquartile range from 3 to 4 days. There is no significant difference in the length of stay in relation to age and gender of the patients.

Keywords: age; gender; length of stay; acute appendicitis; laparoscopic appendectomy.

9. Literatura

1. Šoša T, Sutlić Ž, Stanec Z, Tonković I, Sur. I. Kirurgija. Zagreb: Naklada Ljevak; 2007. 215-220, 227, 493-500 str
2. Štulhofer M, Kirurgija probavnog sustava. 2. izd. Zagreb: Medicinska naklada; 1999. 667- 683.str
3. Fanghanel J, Pera F, Anderhuber F, Nitsch R, ur. Waldeyerova anatomija čovjeka. 1. izd. Zagreb: Golden marketing-Tehnička knjiga; 2009. 1002. Str
4. Standring S, ur. Gray's anatomy: the anatomical basis of clinical practice. 41. izd. Philadelphia: Elsevier; 2016. Str 1142 - 1143
5. Williams NS, O'Connell PR, McCaskie AW, ur. Bailey & Love's Short practice of surgery. 27. izd. Boca Raton: CRC Press; 2017. Str 1299- 1317
6. Krmpotić-Nemanić J, Marušić A, Anatomija čovjeka. 2. izd. Zagreb: Medicinska naklada; 2007 str. 606
7. Vucelić B i sur. Gastroenterologija i hepatologija. Zagreb: Medicinska naklada; 2002. str. 781-788
8. Jones MW, Lopez RA, Deppen JG. Appendicitis. Iz: StatPearls [Internet]. Treasure Island: StatPearls Publishing; 2020
9. Damjanov I, Seiwerth S, Jukić S, Nola M, Patologija. 4. izd. Zagreb: Medicinska naklada; 2014.
10. Carr NJ. The pathology of acute appendicitis. Annals of diagnostic pathology. 2000 Feb 1;4(1):46-58.
11. Humes DJ, Simpson J. Acute appendicitis. Bmj. 2006 Sep 7;333(7567):530-4.

12. Kvesić A i sur. Kirurgija. Zagreb: Medicinska Naklada; 20160 , str. 140 s
13. Hori T, Machimoto T, Kadokawa Y, Hata T, Ito T, Kato S, Yasukawa D, Aisu Y, Kimura Y, Sasaki M, Takamatsu Y. Laparoscopic appendectomy for acute appendicitis: How to discourage surgeons using inadequate therapy. *World journal of gastroenterology*. 2017 Aug 28;23(32):5849.
14. Zinner MJ, Ashley SW, Hines OJ, ur. *Maingot's Abdominal operations*, 13. izd. New York: McGraw-Hill education; 2019.
15. Perugini RA, Callery MP. Complications of laparoscopic surgery. In *Surgical treatment: evidence-based and problem-oriented 2001*. Zuckschwerdt.
16. Worley Jr MJ, Slomovitz BM, Ramirez PT. Complications of laparoscopy in benign and oncologic gynecological surgery. *Reviews in Obstetrics and Gynecology*. 2009;2(3):169.
17. Philips PA, Amaral JF. Abdominal access complications in laparoscopic surgery1. *Journal of the American College of Surgeons*. 2001 Apr 1;192(4):525-36.
18. Marušić M. *Uvod u znanstveni rad u medicini*. 4th ed. Zagreb: Medicinska naklada; 2008.
19. Shimoda M, Maruyama T, Nishida K, Suzuki K, Tago T, Shimazaki J, Suzuki S. Comparison of clinical outcome of laparoscopic versus open appendectomy, single center experience. *Heliyon*. 2018 May 1;4(5):e00635.
20. Horvath P, Lange J, Bachmann R, Struller F, Königsrainer A, Zdichavsky M. Comparison of clinical outcome of laparoscopic versus open appendectomy for complicated appendicitis. *Surgical endoscopy*. 2017 Jan 1;31(1):199-205.

21. Talha A, El-Haddad H, Ghazal AE, Shehata G. Laparoscopic versus open appendectomy for perforated appendicitis in adults: randomized clinical trial. *Surgical Endoscopy*. 2020 Feb 1;34(2):907-14.
22. Corneille MG, Steigelman MB, Myers JG, Jundt J, Dent DL, Lopez PP, Cohn SM, Stewart RM. Laparoscopic appendectomy is superior to open appendectomy in obese patients. *The American journal of surgery*. 2007 Dec 1;194(6):877-81.
23. Towfigh S, Chen F, Mason R, Katkhouda N, Chan L, Berne T. Laparoscopic appendectomy significantly reduces length of stay for perforated appendicitis. *Surgical Endoscopy and Other Interventional Techniques*. 2006 Mar 1;20(3):495-9.
24. Ferrarese AG, Martino V, Enrico S, Falcone A, Catalano S, Pozzi G, Marola S, Solej M. Laparoscopic appendectomy in the elderly: our experience. *BMC surgery*. 2013 Oct 1;13(S2):S22.

10. Životopis

Stjepan Žagar, student 6. godine

Sveučilište J. J. Strossmayera u Osijeku

Medicinski fakultet Osijek

Integrirani preddiplomski i diplomski

sveučilišni studij medicine

Josipa Huttlera 4, Osijek

Datum i mjesto rođenja:

13. 6. 1993., Slavonski Brod

Adresa stanovanja:

Ul. Hr. branitelja 65, Slobodnica, 35252,

Sibinj

Email: stjepan.zagar@gmail.com

OBRAZOVANJE

2014. – 2020. Medicinski Fakultet Osijek, sveučilišni integrirani preddiplomski i diplomski studij medicine

2008. – 2012. Klasična gimnazija fra Marijan Lanosović, Slavonski Brod

2000. – 2008. Osnovna škola Ivan Mažuranić, Sibinj