

Analiza modificirane metode deparafiniranja histoloških preparata otopinom deterdženta za pranje posuđa

Atlagić, Borna

Undergraduate thesis / Završni rad

2020

Degree Grantor / Ustanova koja je dodijelila akademski / stručni stupanj: **Josip Juraj Strossmayer University of Osijek, Faculty of Medicine Osijek / Sveučilište Josipa Jurja Strossmayera u Osijeku, Medicinski fakultet Osijek**

Permanent link / Trajna poveznica: <https://um.nsk.hr/um:nbn:hr:152:681256>

Rights / Prava: [In copyright](#) / [Zaštićeno autorskim pravom](#).

Download date / Datum preuzimanja: **2024-11-18**



Repository / Repozitorij:

[Repository of the Faculty of Medicine Osijek](#)



SVEUČILIŠTE JOSIPA JURJA STROSSMAYERA U OSIJEKU

MEDICINSKI FAKULTET OSIJEK

PREDDIPLOMSKI SVEUČILIŠNI STUDIJ MEDICINSKO

LABORATORIJSKA DIJAGNOSTIKA

Borna Atlagić

**ANALIZA MODIFICIRANE METODE
DEPARAFINIRANJA HISTOLOŠKIH
PREPARATA OTOPINOM
DETERDŽENTA ZA PRANJE POSUĐA**

Završni rad

Osijek, 2020.

SVEUČILIŠTE JOSIPA JURJA STROSSMAYERA U OSIJEKU

MEDICINSKI FAKULTET OSIJEK

PREDDIPLOMSKI SVEUČILIŠNI STUDIJ MEDICINSKO

LABORATORIJSKA DIJAGNOSTIKA

Borna Atlagić

**ANALIZA MODIFICIRANE METODE
DEPARAFINIRANJA HISTOLOŠKIH
PREPARATA OTOPINOM
DETERDŽENTA ZA PRANJE POSUĐA**

Završni rad

Osijek, 2020.

Rad je izrađen u Laboratoriju za histologiju na Katedri za histologiju i embriologiju na Medicinskom fakultetu Sveučilišta Josipa Jurja Strossmayera u Osijeku.

Mentorica: prof.dr.sc. Tatjana Belovari, dr.med.

Rad ima 18 stranica, 2 tablice i 4 slike.

Zahvale

Zahvaljujem profesorici Belovari na mentorstvu, odvojenom vremenu i strpljenju.

Zahvaljujem inženjerki Danici Matić i asistentu Ediju Rođaku za vodstvo u laboratoriju i upornost.

Zahvaljujem obitelji na podršci tijekom studiranja.

Zahvaljujem prijateljima Gabrijeli Trempetić, Nikoli Biliću i Anti Buljubašiću za pomoć i podršku tijekom pisanja.

SADRŽAJ

1. UVOD.....	1
1.1. Histološki preparat i tehnike.....	1
1.2. Ksilol	2
1.3. Zamjene za ksilol u laboratorijskom radu	3
1.3.1. Otopina deterdženta za pranje posuđa (DPP).....	3
2. CILJEVI.....	4
3. MATERIJALI I METODE	5
3.1. Ustroj studije.....	5
3.2. Materijal	5
3.3. Metode.....	5
3.4. Statističke metode	6
4. REZULTATI.....	7
4.1. Makroskopska analiza	7
4.2. Mikroskopska analiza.....	8
4.3. Statistička analiza.....	10
5. RASPRAVA	12
6. ZAKLJUČAK	13
7. SAŽETAK	14
8. SUMMARY	15
9. LITERATURA.....	16
10. ŽIVOTOPIS	18

1. UVOD

1.1. Histološki preparat i tehnike

Histološka tehnika podrazumijeva svaki postupak za pripremu histološkog preparata. Histološki je preparat bilo koji uzorak tkiva histološki obrađen za promatranje mikroskopom u svrhu proučavanja normalne građe tkiva i organa ili patoloških promjena. Fiksacija, uklapanje, rezanje i bojenje osnovni su postupci u izradi histološkog preparata. Tijekom godina razvijene su različite tehnike koje su prikladne za određene vrste tkiva ili omogućuju specifični prikaz određenih struktura. Na idealnom mikroskopskom histološkom preparatu tkivo je očuvano što više moguće, to jest strukture su što vjernije živom tkivu. Svaka faza u histološkoj obradi tkiva, od uzimanja uzorka, fiksacije, uklapanja i rezanja, do odabira odgovarajuće metode bojenja, utječe na kvalitetu histološkog preparata. Prilikom obrade uzorka može doći do oštećenja tkiva ili pojave promjena strukture tkiva koje nazivamo artefakti (1, 2).

Fiksacija zaustavlja autolitičke procese u stanici, koagulira citoplazmu i strukturne sastojke tkiva te dovodi do stvrdnjavanja tkiva. Kod fiksacije se odabir fiksativa radi s obzirom na tkivo, bojenje kojem će tkivo biti podvrgnuto, kao i način analize. Neki od najčešće korištenih fiksativa su formalin (4%-tna puferirana izotonična otopina formaldehida) za svjetlosnu mikroskopiju te puferirane otopine glutaraldehida i osmijeva tetroksida za elektronsku mikroskopiju. Nekad se upotrebljavaju octena, mravlja i pikrinska kiselina, sublimat, kromova kiselina i njezine soli (1 - 3).

Prije uklapanja u parafin, tkivo se ispiru od fiksativa i dehidrira pomoću uzlaznog niza alkohola. Zatim se tkivo uranja u otapalo za medij za uklapanje, a za uklapanje u parafin se obično koristi ksilol. Time se povećava prozirnost tkiva pa se taj postupak naziva prosvjetljavanje. Osim ksilola mogu se koristiti i benzol, toluol, kloroform, mentilbenzoat, cedrovo ulje te drugi. Ako je potrebno, kemijska fiksacija zamjenjuje se smrzavanjem (1, 2, 4).

Parafin je čvrsta tvar nalik vosku, smjesa dugolančanih ugljikovodika napravljenih iz mineralnih ulja. Nema mirisa, netopiv je u vodi, ali je topiv u alkoholima. Prodire u tkivo u svom tekućem obliku te hlađenjem brzo prelazi u kruti oblik (4). Kad parafinski procesni reagensi oštećuju promatrana tkiva, ili kad je toplina koju zahtijeva uklapanje u parafin štetna za tkivo, parafin se zamjenjuje smolama ili celoidinom. Nakon uklapanja u parafinsku kocku, preparat se reže na tanke rezove te polaže na predmetnicu. Prije bojenja mora se provesti postupak deparafiniranja. U parafinskom uklapanju rutinski se za deparafiniranje koristi ksilol, a za rehidriranje silazni niz alkohola te destilirana voda (1, 3).

Nakon deparafiniranja i rehidriranja uzorci se boje. Većina boja složeni su organski spojevi s afinitetom prema bazičnim i kiselim staničnim sastojcima. Kiselim bojama, poput eozina, boje se acidofilni sastojci tkiva, poput mitohondrija, kolagena i sekretnih zrnaca. Bazičnim bojama, poput hemalauna, boje se bazofilni sastojci tkiva, kao naprimjer jezgre stanica. U rutinskoj metodi bojenja hemalaunom i eozinom, prvo se primijeni hemalaun, koji se zatim ispere vodom te se mikroskopom provjerava obojenost i razlikovnost struktura, a nakon toga se primijeni eozin. U uzlaznom nizu alkohola preparat se dehidrira, a nakon bistrenja u ksilolu na njega se stavlja kanada balzam te pokrovnica. Takav je preparat spreman za promatranje (1, 5).

1.2. Ksilol

Ksilol ili ksilen, aromatski je ugljikovodik, koji se u histologiji često primjenjuje kao otapalo. Prozirna je tekućina slatkog mirisa, netopiv u vodi, topiv u otapalima. Prisutan je u petroleju, ugljenom katranu i drvnjoj smoli, no najčešće se dobiva iz katrana kamenog ugljena. Prisutan je u tri izoforme: ortoksilol, metakxilol i parakxilol. Industrijski ksilol, koji se primjenjuje u laboratoriju, kombinacija je sva tri izomera i obično sadržava 6-15% etilbenzena. Lagano isparava i gori, ne miješa se s vodom, ali se miješa s alkoholom. Ne smije se odlagati u laboratoriju, nego se odnosi na spaljivanje (4, 6, 7, 8).

Ksilol se koristi u nekoliko faza izrade parafinskog histološkog preparata: za prosvjetljavanje, prilikom uklapanja u parafin i deparafiniranja te bistrenja preparata. Laboratorijski rad sa ksilolom dovodi do mogućnosti udisanja njegovih para te direktnog kožnog ili očnog kontakta, što akutno može dovesti do iritacije nosa, grla i kože ili očiju, smanjenja plućnog kapaciteta te mučnine, palpitacija i bolova u prsima, usporene reakcije na vidne i slušne podražaje, probleme s pamćenjem, glavobolju, oslabljenu mišićnu koordinaciju i gubitak ravnoteže. Kod životinja ima fetotoksično djelovanje. Ksilol brzo prelazi u krv, nakon čega se u jetri metabolizira. Primarno se metabolizira oksidacijom metilne skupine i konjugira s glicinom te nastaje metilhipurna kiselina koja se izlučuje iz tijela urinom (7). Istraživanja pokazuju da su žene blago osjetljivije od muškaraca na akutne iritacijske učinke para 2-propranola i m-ksilola (9).

Kontaminacija okoliša ksilolom obično završava njegovim isparavanjem, ali moguća je i kontaminacija zemlje te podzemnih voda. U vodi i zemlji ksilol, zbog nedostatka svjetlosti, slabije isparava te može tamo ostati i više mjeseci (8).

1.3. Zamjene za ksilol u laboratorijskom radu

Moderni način laboratorijskoga rada zahtijeva konstantna poboljšanja. Obrtno vrijeme i ekonomičnost bitni su dijelovi laborantskoga posla, kao i smanjenje izlaganja štetnim tvarima. Zbog štetnih učinaka ksilola, pokušavaju se naći kvalitetne zamjene u histološkoj tehnici.

Neke od laboratorijski primjenjivanih zamjena su toluol, kloroform, kratkolančani te dugolančani alifatski ugljikovodici, aromatski ugljikovodici svojstava sličnih ksilolu, D-limoneni te mješavine prerađenih mineralnih ulja (4, 10). Toluol je zapaljiviji te lakše isparava, no manje stvrdnjava tkivo. Kloroform je visoko toksičan i opasan za rad te zahtijeva specijalno skladištenje u zatamnjenom staklu zbog svoje reaktivnosti (4). D-limoneni tehnički nemaju većih mana u usporedbi s ksilolom, no imaju jak i brz utjecaj na zdravlje u obliku glavobolja. Također su puno skuplji (11). Mješavine mineralnih ulja, poput izopropanola ili mješavine izopropanola s tekućim parafinom, izgledaju kao kvalitetne zamjene, i zbog tehničke sposobnosti i novčane učinkovitosti (8, 10, 12).

1.3.1. Otopina deterdženta za pranje posuđa (DPP)

Jedna od zamjena za ksilol tijekom deparafiniranja jest otopina deterdženta za pranje posuđa (DPP) (13, 14, 15, 16, 17). Deterdžent za pranje posuđa mješavina je surfaktanata, alkilbenzensulfonata. Njihovo djelovanje uzrokuje zanemarivo malo zdravstvenih problema, naprimjer slabu iritaciju kože (18).

Zaključak je dosadašnjih istraživanja korištenja DPP-a kao zamjene za ksilol da je otopina DPP-a dovoljno dobra alternativa te da je primjenjiva u radu (15, 16, 17, 18). Deparafiniranjem otopinom DPP-a mogu se dobiti kvalitetni preparati epitelnog, vezivnog i mišićnog tkiva te žlijezda (16, 19), a moguće je koristiti takvo tkivo i za različite metode bojenja, uključujući i imunohistokemijske reakcije (13, 20). Međutim, uzorci živčanog tkiva deparafinirani istom metodom bili su slabije kvalitete (17).

Živčano se tkivo prema građi i sastavu poprilično razlikuje od drugih osnovnih vrsta tkiva. Lipidi čine veliki dio suhe mase živčanog tkiva, kako u perifernom, tako i u centralnom živčanom sustavu. Smatra se da lipidi čine čak do 80 % suhe tvari mozga dok ostalih 20 % čine proteini (21). Zbog utjecaja reagensa koji se koriste u parafinskom postupku dolazi do gubitaka tkivnih lipida i lipidima sličnih tvari (2). Prilagođavanjem poznate metode deparafiniranja 1,7 %-tnim DPP-om, snižavanjem temperature na kojoj se deparafiniranje odvija, moglo bi se postići veću kvalitetu i očuvanost morfološke građe živčanog tkiva.

2. CILJEVI

Ciljevi ovog istraživanja:

- modificirati metodu deparafiniranja 1,7%-tnom otopinom deterdženta za pranje posuđa korištenjem nižih temperatura u različitom vremenu
- ocijeniti efikasnost deparafiniranja modificiranom metodom
- usporediti kvalitetu histoloških preparata živčanog tkiva deparafiniranih modificiranom metodom i poznatom metodom deparafiniranja 1,7%-tnom otopinom DPP-a.

3. MATERIJALI I METODE**3.1. Ustroj studije**

Istraživanje je provedeno kao presječna studija.

3.2. Materijal

Istraživanje je provedeno na uzorcima živčanog tkiva iz arhive Kliničkog zavoda za patologiju i sudsku medicinu. Za korištene uzorke dobiveno je odobrenje Etičkog povjerenstva Kliničkog bolničkog centra Osijek. Uzorci su numerirani u svrhu skrivanja identiteta. Korišteno je 10 različitih uzoraka tkiva velikog mozga uklopljenog u parafin. Rezovi svakog uzorka podijeljeni su u 5 skupina: četiri skupine koje su deparafinirane 1,7 %-tnom otopinom DPP-a na različitoj temperaturi, odnosno u različitom vremenskom periodu (modifikacija metode) i kontrolna skupina koja je deparafinirana 1,7%-tnom otopinom DPP-a (15).

3.3. Metode

Parafinski blokovi izrezani su pomoću rotacijskog mikrotoma CUT 4060 SLEE (Mainz, Njemačka) na rezove debljine 6 μm , prebačeni na površinu vode na predmetnom staklu i stavljeni na grijaću ploču. Nakon što su se rezovi na površini tople vode izravnali, uklonjen je višak vode i ostavljeni su na grijaćoj ploči da se osuše.

Kontrola kvalitete uzoraka provedena je tako da je rez svakog uzorka tkiva rutinski histološki deparafiniran uranjanjem u ksilol (2 x 10 minuta), 100 %-tni alkohol (2 x 5 minuta), 96%-tni alkohol (2 x 5 minuta), ispiran u destiliranoj vodi i obojen hemalaun-eozinom (5).

U modificiranom postupku 1,7 %-tna otopina DPP-a ugrijana je na temperaturu od 60 °C i u nju su uronjeni rezovi. Jedan dio rezova ostavljen je u otopini za deparafiniranje 1 sat, a drugi dio 2 sata na temperaturi 60 °C. Na isti način postupilo se i s rezovima koji su uronjeni u 1,7 %-tnu otopinu DPP-a ugrijanu na temperaturu od 70 °C (Tablica 1). Nakon deparafiniranja uzorci su prvo isprani u destiliranoj vodi iste temperature kao i otopina DPP-a te potom isprani u destiliranoj vodi sobne temperature.

Tablica 1. Postupci deparafiniranja pomoću 1,7%-tne otopine deterdženta za pranje posuđa

Postupak	Pokusna skupina				Kontrolna skupina
	1	2	3	4	
Temperatura deparafiniranja (°C)	60	60	70	70	90
Vrijeme deparafiniranja	1 h	2 h	1 h	2 h	4 min

3. MATERIJALI I METODE

Kontrolna skupina deparafinirana je prema opisanom protokolu (15):

1. uranjanje u otopinu DPP-a na 90°C: 1 minuta (dvije promjene)
2. ispiranje u destiliranoj vodi na 90°C: 30 sekundi (dvije promjene)
3. ispiranje u destiliranoj vodi na 45°C: 30 sekundi
4. ispiranje u destiliranoj vodi na sobnoj temperaturi: 30 sekundi

Deparafinirani rezovi u svim skupinama obojeni su hemalaun-eozinom (5).

3.3.1. Histološka analiza

Histološki preparati pregledani su mikroskopom marke Olympus (Tokio, Japan), model BX50 i fotografirani digitalnim fotoaparatom marke Olympus, model C-5050, spojenim na isti mikroskop. Slikani su dijelovi na kojima su najzamjetljivije karakteristike poput artefakata ili razlučivosti tkivnih elemenata. Preparate su pregledala 3 histologa, koji su im dodijelili ocjene za bojenje jezgre, bojenje citoplazme, oštrinu struktura, ravnomjernost bojenja te prisutnost artefakata. Ocijenjeni su od 0 do 2, 0 u značenju „loše“, 1 „dobro“, a „2“ veoma dobro, s iznimkom kategorije artefakti gdje 2 znači „nisu pronađeni“, 1 „pronađeni mjestimično“ i 0 „prisutni u velikom broju“. Histolozi nisu imali informaciju kojoj skupini pripadaju analizirani preparati.

Nakon analize preparati su podijeljeni u 5 prvotnih grupa, prema načinu obrade te je obavljena statistička analiza.

3.4. Statističke metode

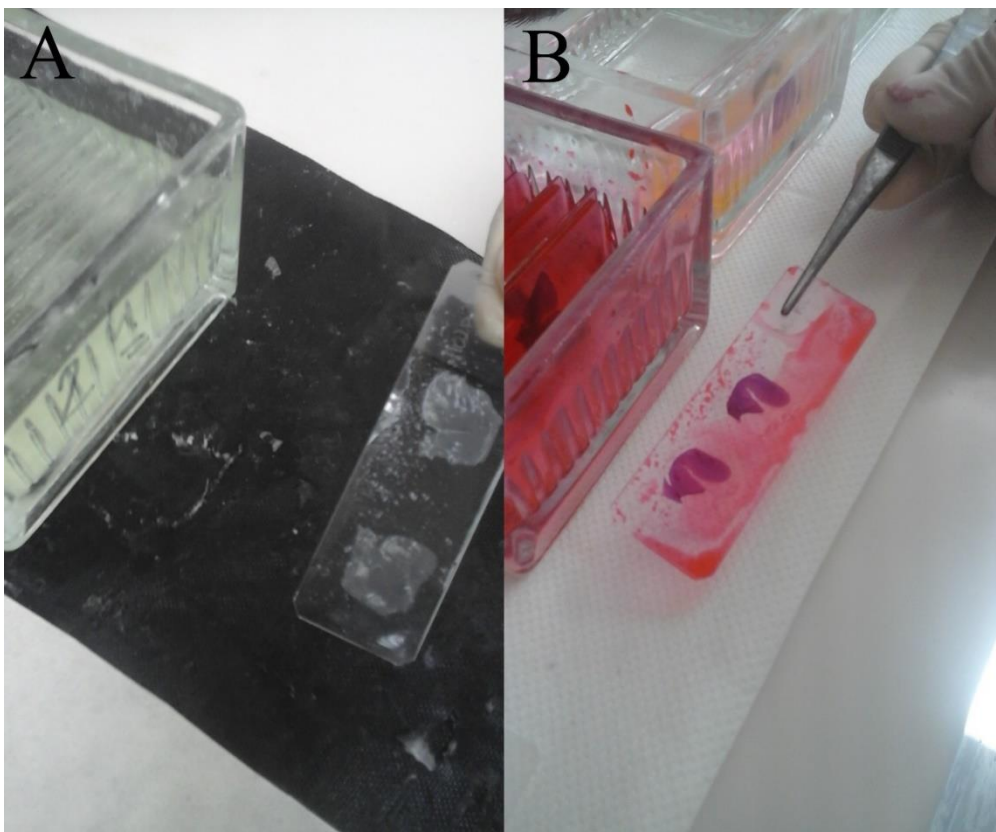
Normalnost distribucija ispitana je Kolmogorov-Smirnovljevim testom. Brojčani podatci prikazani su opisno pomoću medijana i interkvartilnog raspona. Razlike između numeričkih varijabli u eksperimentalnim skupinama i kontrolnoj skupini ispitane su Wilcoxonovim testom. Razina statističke značajnosti određena je na $\alpha=0,05$. Dobiveni ocjenski podatci obrađeni su programom Medcalc Statistical Software verzija 18 (MedCalc Software bvba, Ostend, Belgium; <https://www.medcalc.org>; 2019).

4. REZULTATI

U ovom radu 10 uzoraka tkiva velikoga mozga izrezano je na rezove koji su podijeljeni u pet skupina (u svakoj skupini po 10 uzoraka): četiri pokusne skupine koje su deparafinirane na temperaturi od 60 °C ili 70 °C tijekom jednog ili dva sata, i jedna kontrolna skupina. Za vrijeme obrade preparata praćen je tijek postupka deparafiniranja modificiranom metodom. Dobiveni rezovi obojeni su hemalaun-eozinom i histološki analizirani.

4.1. Makroskopska analiza

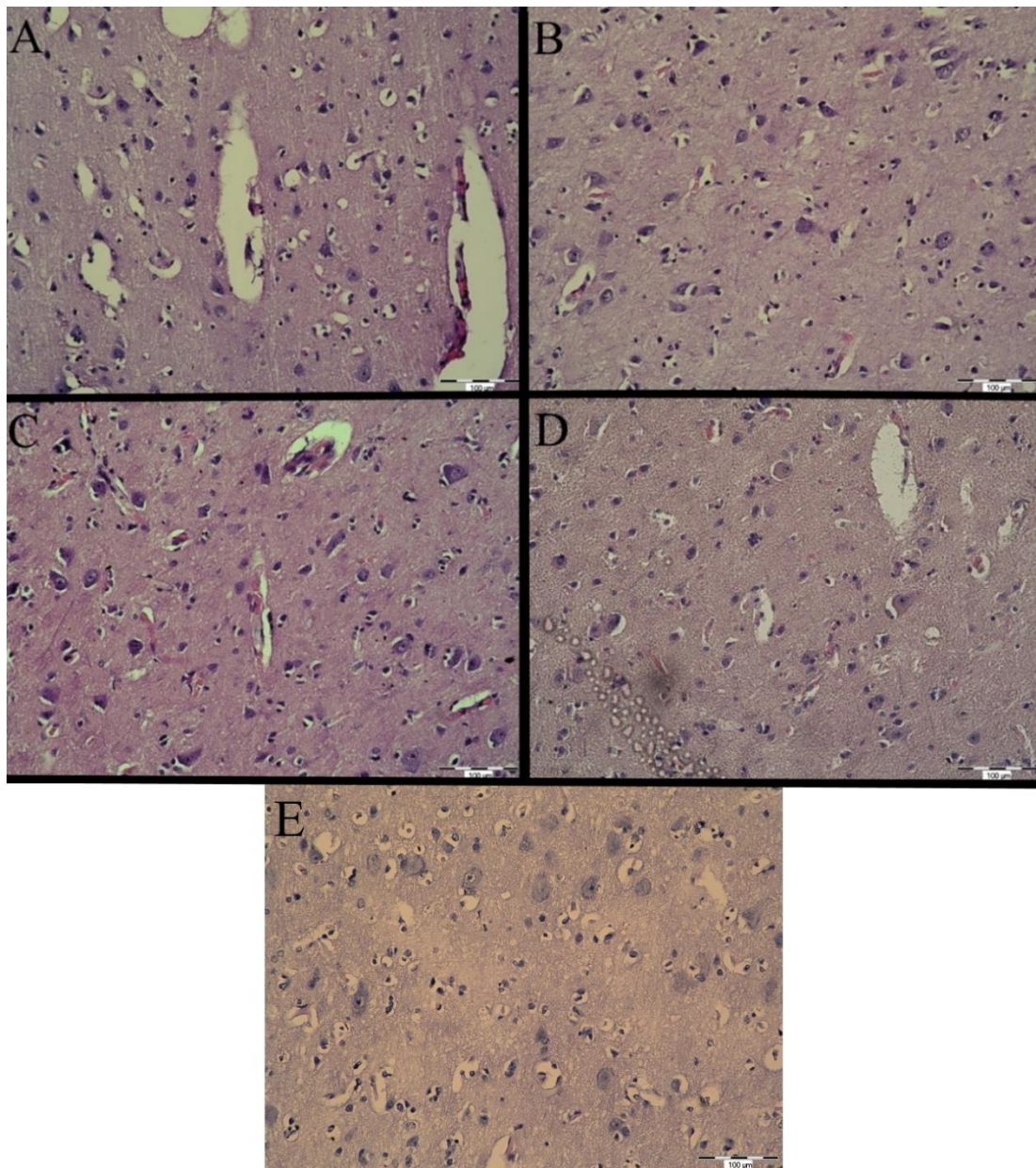
Tijekom deparafiniranja zamijećeni su mjehurići zraka na predmetnom staklu i ispod tkiva u svim ispitivanim skupinama i kontrolnoj skupini. Dio rezova se tijekom postupka deparafiniranja u potpunosti odvojio od stakla. U skupinama deparafiniranim tijekom jednog sata u postupku izgubljen je 1 preparat od 10 preparata, a u skupinama deparafiniranim 2 sata izgubljena su 3 preparata od 10 preparata. Nakon deparafiniranja na nekim rezovima vidjeli su se ostatci parafina i mjehurići zraka pod tkivom (Slika 1).



Slika 1. Ostaci parafina u tkivu i na rubu stakla i sitni mjehurići zraka pod tkivom preparatima deparafiniranim 1,7 %-tnom otopinom DPP-a na 60 °C/ 2 h: A.nakon deparafiniranja; B.nakon bojenja. (fotografirao autor)

4.2. Mikroskopska analiza

Histološkom analizom uzoraka nađena su karakteristična obilježja živčanog tkiva (Slika 2). Mogla se razlikovati siva i bijela tvar velikog mozga, živčane stanice s velikom svijetlom jezgrom i uočljivom jezgricom te bazofilnom citoplazmom. Između živčanih stanica vidjela su se ružičasta područja mrežastog izgleda (nastavci neurona i glija-stanica) i jezgre glija-stanica.

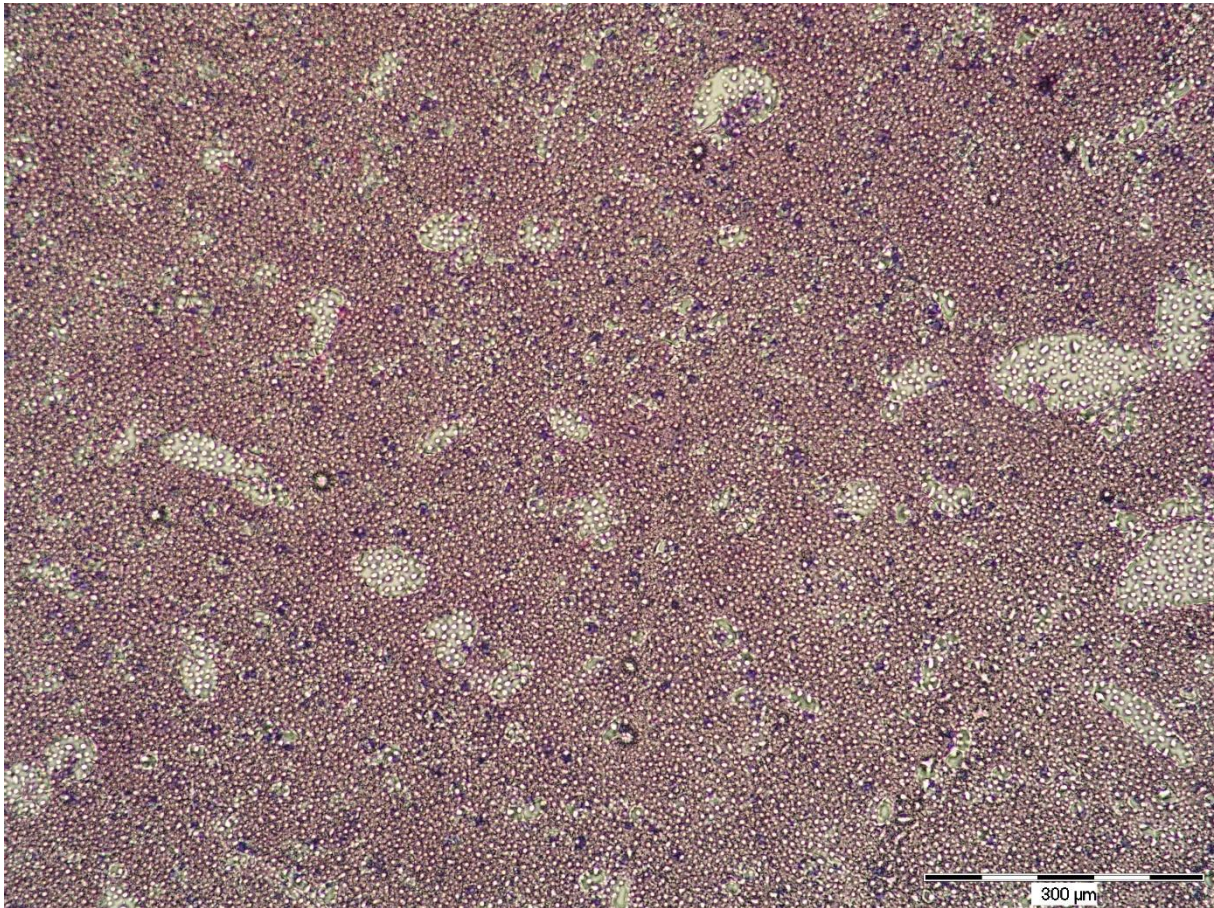


Slika 2. Siva tvar velikog mozga: A. deparafiniranje 60 °C/1 h, B. deparafiniranje 70 °C/1 h, C. deparafiniranje 60 °C/2 h, D. deparafiniranje 70 °C/2 h, E – kontrolna skupina.

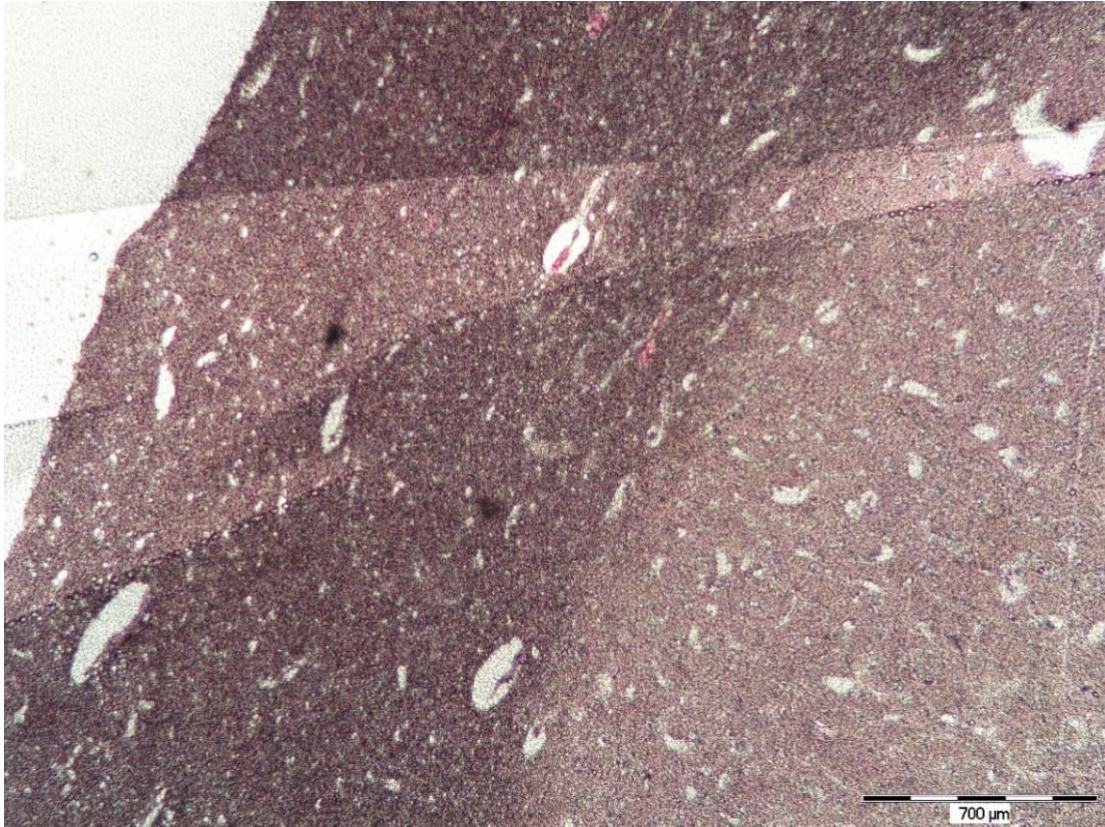
Objektiv 20 x (fotografirao autor)

4. REZULTATI

U nekim uzorcima ostatci parafina vidjeli su se u obliku brojnih nakupina koje su ometale razlikovanje detalja građe tkiva (Slika 3) ili neravnomjerne obojenosti preparata (Slika 4). Većina preparata s vidljivim ostacima parafina pripadala je skupinama deparafiniranim na 70 °C.



Slika 3. Ostatci parafina u preparatu deparafiniranom 1,7 % otopinom DPP-a tijekom jednog sata na 70 °C. Objektiv 10 x (fotografirao autor)



Slika 4. Neravnomjerno obojenje preparata deparafiniranog 2 sata na 70 °C. Objektiv 4 x (fotografirao autor)

4.3. Statistička analiza

Analizom kvalitete dobivenih preparata utvrđeno je da ne postoji značajna razlika u kvaliteti između pokusnih skupina deparafiniranih na 60 °C (tijekom jednog i dva sata) i kontrolne skupine. Uzorci deparafinirani na 70 °C (tijekom jednog i dva sata) bili su značajno slabije kvalitete od kontrolne skupine (Tablica 2), s izuzetkom bojenja jezgre u uzorcima deparafiniranim na 70 °C tijekom jednoga sata.

4. REZULTATI

Tablica 2. Usporedba kvalitete pripremljenih preparata s kvalitetom kontrolne grupe

	Medijan (interkvartilni raspon)		p*
	Skupina 1 (60 °C/1 h)	Kontrolna skupina (90 °C)	
Bojenje jezgre	2 (1,67 2,00)	2 (1,67 2,00)	0,25
Bojenje citoplazme	2 (1,67 2,00)	2 (1,67 2,00)	0,55
Oštrina struktura	2 (1,58 1,67)	1,5 (1,33 1,67)	0,47
Ravnostojnost obojenja	1 (1,00 1,67)	1 (1,00 1,67)	0,5
Prisutnost artefakata	1 (1,00 1,67)	1 (0,67 1,00)	0,92

	Medijan (interkvartilni raspon)		p*
	Skupina 2 (60 °C/2 h)	Kontrolna skupina (90 °C)	
Bojenje jezgre	2 (1,50 2,00)	2 (1,67 2,00)	0,57
Bojenje citoplazme	2 (1,17 2,00)	2 (1,67 2,00)	0,43
Oštrina struktura	2 (1,33 1,84)	1,5 (1,33 1,67)	>0,99
Ravnostojnost obojenja	1 (0,83 1,17)	1 (1,00 1,67)	0,06
Prisutnost artefakata	1 (0,17 0,92)	1 (0,67 1,00)	0,2324

	Medijan (interkvartilni raspon)		p*
	Skupina 3 (70 °C/1 h)	Kontrolna skupina (90 °C)	
Bojenje jezgre	2 (1,25 2,00)	2 (1,67 2,00)	0,06
Bojenje citoplazme	1 (0,67 2,00)	2 (1,67 2,00)	0,008
Oštrina struktura	1 (0,33 1,42)	1,5 (1,33 1,67)	0,02
Ravnostojnost obojenja	1 (0,33 1,33)	1 (1,00 1,67)	0,01
Prisutnost artefakata	0 (0,00 0,33)	1 (0,67 1,00)	0,001

	Medijan (interkvartilni raspon)		p*
	Skupina 4 (70 °C/2 h)	Kontrolna skupina (90 °C)	
Bojenje jezgre	1 (0,83 1,84)	2 (1,67 2,00)	0,04
Bojenje citoplazme	1 (0,33 1,67)	2 (1,67 2,00)	0,002
Oštrina struktura	1 (0,17 1,67)	1,5 (1,33 1,67)	0,02
Ravnostojnost obojenja	1 (0,08 1,30)	1 (1,00 1,67)	0,01
Prisutnost artefakata	0 (0,67 1,00)	1 (0,67 1,00)	0,007

*Wilcoxonov test, $\alpha = 0,05$

5. RASPRAVA

U ovom istraživanju, metoda deparafiniranja 1,7 % DPP-om prema Ankle i sur., prilagođena je snižavanjem temperature na kojoj se deparafiniranje odvija kako bi se očuvala morfološka građa živčanog tkiva. Analiza kvalitete preparata obrađenih modificiranom metodom pokazala je da su uzorci deparafinirani na temperaturi od 60 °C bili podjednake kvalitete kao i kontrolni, dok su uzorci deparafinirani na temperaturi od 70 °C bili značajno lošije kvalitete u odnosu na kontrolu. Kvaliteta preparata živčanog tkiva deparafiniranog metodom prema Ankle i sur., potvrdila je rezultate prijašnjeg istraživanja (17). Deparafiniranje na 70 °C bilo je manje uspješno jer je u njima nađeno više ostataka parafina. Ostaci parafina u tkivu mogu dovesti do neravnomjernog bojenja i poteškoća u razlikovanju detalja što je vjerojatno uzrok slabije kvalitete preparata u skupinama deparafiniranim na 70 °C. S obzirom na to da je talište parafina 47°C–64 °C (22), očekivano je da će se deparafiniranje na višoj temperaturi (70 °C) odvijati brže i biti efikasnije. Produženo vrijeme deparafiniranja, neovisno o temperaturi, dovelo je do većeg gubitka uzoraka tijekom postupka.

Tijekom izrade preparata, nijedna skupina nije bila tehnički zahtjevnija od druge, iako je deparafiniranje na temperaturi od 90 °C zahtijevalo dodatne mjere zaštite. Također, održavanje konstantne temperature od 90 °C zahtijeva korištenje specifičnih uređaja, koji možda nisu standardna oprema u histološkom laboratoriju. No, svi histološki laboratoriji imaju inkubatore koji konstantno održavaju temperaturu oko 60 °C zbog potreba histološke obrade tkiva.

Prednost metode deparafiniranja DPP-om na temperaturi od 90 °C kraće je trajanje postupka izrade preparata; s najmanje 80 potrebnih minuta za rutinsku metodu koja koristi ksilol, na 28 minuta metodom DPP-om (13). Deparafiniranjem na temperaturi od 60 °C tijekom jednog sata dobiveni su podjednako kvalitetni preparati. Premda ova metoda traje dulje, jednostavnija je za upotrebu i izbjegava se izlaganje visokim temperaturama i rizicima koje ono nosi.

Iako modificiranom metodom deparafiniranja nisu dobiveni kvalitetniji preparati, modificirana metoda deparafiniranja na 60 °C tijekom 1 sata dala je rezultate zadovoljavajuće kvalitete. Uzevši u obzir njezine prednosti i nedostatke, u nekim slučajevima mogla bi se koristiti kao zamjena originalnoj metodi.

6. ZAKLJUČAK

Temeljem provedenog istraživanja mogu se izvesti sljedeći zaključci:

- preparati pripremljeni na 60 °C ne razlikuju se značajno od kontrolne skupine pripremljene na 90 °C
- preparati pripremljeni na 70 °C značajno su lošije kvalitete od preparata u kontrolnoj grupi
- modificiranom metodom deparafiniranja na 60 °C tijekom jednoga sata dobiveni su preparati zadovoljavajuće kvalitete te bi se u nekim slučajevima ove metoda mogla koristiti kao zamjena originalnoj metodi.

7. SAŽETAK

CILJ ISTRAŽIVANJA: Modificirati metodu deparafiniranja 1,7 %-tnom otopinom deterdženta za pranje posuđa korištenjem nižih temperatura u različitom vremenu, ocijeniti efikasnost deparafiniranja modificiranom metodom te usporediti kvalitetu histoloških preparata živčanog tkiva deparafiniranih modificiranom metodom i poznatom metodom deparafiniranja 1,7 %-tnom otopinom DPP-a.

USTROJ STUDIJE: Presječna studija.

MATERIJALI I METODE: Istraživanje je provedeno na uzorcima iz arhive Kliničkog zavoda za patologiju i sudsku medicinu KBC Osijek. Upotrijebljeno je 10 uzoraka živčanog tkiva uklopljenog u parafin. Rezovi svakog uzorka podijeljeni su u 5 skupina: četiri skupine koje su deparafinirane 1,7 %-tnom otopinom DPP-a na temperaturi od 60 °C ili 70 °C, tijekom jednoga ili dva sata i kontrolna skupina koja je deparafinirana 1,7 %-tnom otopinom DPP-a na 90 °C. Dobiveni rezovi obojeni su hemalaunom-eozinom i histološki analizirani.

REZULTATI: Analizom kvalitete dobivenih preparata utvrđeno je da ne postoji značajna razlika u kvaliteti između pokusnih skupina deparafiniranih na 60 °C i kontrolne skupine. Uzorci deparafinirani na 70 °C bili su značajno slabije kvalitete od kontrolne skupine. Produženo vrijeme deparafiniranja, neovisno o temperaturi, dovelo je do većeg gubitka uzoraka tijekom postupka.

ZAKLJUČAK: Uzorci deparafinirani na temperaturi od 60 °C bili su podjednake kvalitete kao i kontrolni, te bi se ova metoda pripreme u nekim slučajevima mogla koristiti kao zamjena originalnoj metodi. Uzorci deparafinirani na temperaturi od 70 °C bili su značajno slabije kvalitete u odnosu na kontrolu.

KLJUČNE RIJEČI: histologija, deterdžent za pranje posuđa, ksilol, deparafiniranje, živčano tkivo

8. SUMMARY

Analysis of a modified deparaffinization method for histological slides using a dish-washing solution

OBJECTIVES: To modify the 1.7 % dishwashing solution deparaffinization process by using lower temperatures in a different time period in order to evaluate the efficacy of deparaffinization with the modified method and to compare the quality of neural tissue slides deparaffinized with the modified method and the established 1,7 % solution deparaffinization method.

STUDY DESIGN: Cross-sectional study.

MATERIAL AND METHODS: The study was conducted on samples obtained from the Clinical Institute of Pathology and Judicial Medicine, University Hospital Centre Osijek. 10 samples of neural tissue were used and embedded into paraffin. The slides from all samples were divided into 5 groups: four groups deparaffinized with 1.7 % solution at 60 °C or 70 °C during 1 hour or 2 hours and the control group which was deparaffinized with 1,7 % solution at 90 °C. The acquired slides were stained with hematoxylin-eosin and histological analysis was performed.

RESULTS: By analysis of the obtained slides it was observed that there was no significant difference in quality between the experimental groups deparaffinized at 60 °C and the control group. The samples deparaffinized at 70 °C were of a significantly lower quality than the control group. Longer deparaffinization time, regardless of temperature, led to more sample loss during the process.

CONCLUSION: The samples deparaffinized at 60 °C were of similar quality as the control samples. Therefore, in some cases this modified method could be used as a substitute for the original method. Samples deparaffinized at 70 °C were of significantly lower quality when compared to the controls.

KEYWORDS: Histology, dishwashing solution, xylene, deparaffinization, neural tissue

9. LITERATURA

1. Durst-Živković B, Praktikum iz histologije. Školska Knjiga, 4. izdanje, Zagreb, 1998.
2. Junqueira LC, Carneiro J, Osnove Histologije. 10. izdanje, Školska Knjiga 2005.
3. Duančić V, Osnove histologije čovjeka. Medicinska Knjiga, 5. izdanje, Beograd-Zagreb, 1973.
4. Batistić B, Mikroskop i histološka tehnika. Medicinski fakultet, Rijeka, 1994.
5. Švob M, Histološke i histokemijske metode. Svjetlost, Sarajevo 1974.
6. PubChem, US National Library of Medicine. Dostupno na adresi: <https://pubchem.ncbi.nlm.nih.gov/>. Datum pristupa: 25.5.2019.
7. U.S. Department of health and Human Services, Public Health Service, Agency for Toxic Substances and Disease Registry, Toxicological Profile for Xylene. August 2007.
8. Kandyala R, Raghavendra SP, Rajasekharan ST. Xylene: An overview of its health hazards and preventive measures. JOMFP, 2010;14(1):1–5,
9. Ernstgård L, Gullstrand E, Löf A, Johanson G. Are women more sensitive than men to 2-propanol and *m*-xylene vapours? Occup Environ Med 2002;59:759-767.
10. What to Consider When Selecting Substitutes for Xylene. Dostupno na adresi: <https://www.cbgbiochem.com/blog/what-to-consider-when-selecting-substitutes-for-xylene>. Datum pristupa: 25.5.2019.
11. Buesa RJ, Peshkov MV, Histology without xylene. Ann Diagn Pathol, 2009; 13(4); 246-256
12. Premalatha BR, Shankargouda P, Roopa SR, Indu M. Mineral Oil – A Biofriendly Substitute for Xylene in Deparaffinization: A Novel Method. J Contemp Dent Pract 2013, 281-286.
13. Falkeholm L, Grant CA, Magnusson A, Möller E. Xylene-free method for histological preparation: A multicentre evaluation. Lab Invest. 2001;81:1213–21.
14. Anuradha A, Srilekha N, Vijay SG, Raprasad VVS, Ramisetty SD, Urmila U et al. Efficacy of 1.5% Dish Washing Solution and 95% Lemon Water in Substituting Perilous

Xylene as a Deparaffinizing Agent for Routine H and E Staining Procedure: A Short Study. Scientifica, 2014, Article ID 707310.

15. Ankle, M. R., Joshi, P. S.. A study to evaluate the efficacy of xylene-free hematoxylin and eosin staining procedure as compared to the conventional hematoxylin and eosin staining: An experimental study. JOMFP, 2011;15(2):161–167

16. Ramulu S, Koneru A, Ravikumar S, Sharma P, Ramesh D, Patil R. Liquid dish washing soap: An excellent substitute for xylene and alcohol in hematoxylin and eosin staining procedure. J Orofac Sci 2012;4:37-42.

17. Mikić J. Analiza kvalitete histoloških preparata živčanog tkiva deparafiniranih bez ksilola, završni rad, Medicinski fakultet Osijek, Osijek 2018.

18. Aparna. B, Manjunath. AB, Ahmed Mujib B.R., Arun Kumar N. Comparing the efficacy of dishwash solution, diluted lemon water, coconut oil and xylene as deparaffinizing agents for hematoxylin and eosin staining procedure, Int J Anat Res 2018;6(2.1):5176-80

19. Negi A, Puri A, Gupta R, Chauhan I, Nangia R, Sachdeva A. Biosafe alternative to xylene: A comparative study. JOMFP, 2013;17(3), 363–366.

20. Henwood T, Linda P, Mangan V, The application of heated detergent dewaxing and rehydration to techniques for the demonstration of fungi: A comparison to routine xylene-alcohol dewaxing. Histol Histopathol2013;36:45-50.

21. O'Brien J, Lois Sampson E, Liquid composition on the normal human brain: grey matter, white matter, and myelin. JLR 1965;6:537-544

22. Suvarna, Layton, Bancroft, Bancroft's Theory and practice of Histological Techniques, 8. izdanje, Elsevier 2015.

10. ŽIVOTOPIS

OSOBNİ PODACI

Ime i prezime: Borna Atlagić

Datum i mjesto rođenja: 16. siječnja 1997., Osijek

OBRAZOVANJE:

2003. – 2011. – Osnovna škola Ivana Filipovića, Osijek

2011. – 2015. – Isusovačka klasična gimnazija s pravom javnosti u Osijeku

2015. – 2020. – Medicinski fakultet u Osijeku, preddiplomski studij Medicinsko laboratorijske dijagnostike