

Dokazivanje sideroblasta i pohrane željeza u aspiratima koštane srži bojenjem pruskim modrilom

Matković, Dora

Undergraduate thesis / Završni rad

2020

Degree Grantor / Ustanova koja je dodijelila akademski / stručni stupanj: **Josip Juraj Strossmayer University of Osijek, Faculty of Medicine Osijek / Sveučilište Josipa Jurja Strossmayera u Osijeku, Medicinski fakultet Osijek**

Permanent link / Trajna poveznica: <https://urn.nsk.hr/urn:nbn:hr:152:538011>

Rights / Prava: [In copyright](#)/[Zaštićeno autorskim pravom.](#)

Download date / Datum preuzimanja: **2024-07-11**



Repository / Repozitorij:

[Repository of the Faculty of Medicine Osijek](#)



SVEUČILIŠTE JOSIPA JURJA STROSSMAYERA U OSIJEKU
MEDICINSKI FAKULTET OSIJEK
PREDDIPLOMSKI SVEUČILIŠNI STUDIJ MEDICINSKO
LABORATORIJSKA DIJAGNOSTIKA

Dora Matković

DOKAZIVANJE SIDEROBLASTA I
POHRANE ŽELJEZA U ASPIRATIMA
KOŠTANE SRŽI

Završni rad

Osijek, 2020.

SVEUČILIŠTE JOSIPA JURJA STROSSMAYERA U OSIJEKU
MEDICINSKI FAKULTET OSIJEK
PREDDIPLOMSKI SVEUČILIŠNI STUDIJ MEDICINSKO
LABORATORIJSKA DIJAGNOSTIKA

Dora Matković

DOKAZIVANJE SIDEROBLASTA I
POHRANE ŽELJEZA U ASPIRATIMA
KOŠTANE SRŽI

Završni rad

Osijek, 2020.

Rad je ostvaren u Kliničkom zavodu za kliničku citologiju KBC Osijek.

Mentor rada: doc. dr. sc. Branka Lončar

Rad ima 26 listova i 15 slika.

Zahvala

Zahvaljujem svojoj mentorici, doc. dr. sc. Branki Lončar na pomoći, trudu i uloženom vremenu tijekom izrade Završnog rada.

Zahvaljujem svojoj obitelji, partneru i prijateljima na potpori i razumijevanju tijekom cjelokupnog obrazovanja.

SADRŽAJ

1. UVOD	1
1.1. Fiziologija željeza	1
1.2. Laboratorijska dijagnostika nedostatka željeza	3
1.3. Prusko/berlinsko modriilo.....	4
2. ASPIRACIJSKA CITODIJAGNOSTIKA KOŠTANE SRŽI	5
2.1. Aspiracijska punkcija koštane srži.....	5
2.2. Standardno bojenje razmaza aspirata koštane srži metodom May–Grünwald Giemsa (MGG)6	
2.3. Mikroskopska analiza.....	8
3. DOKAZIVANJE ŽELJEZA	10
3.1. Prusko/berlinsko modriilo	10
3.2. HEMATOLOGIJA Fe® – metoda bojenja	11
4. MIJELODISPLAZIJE	15
4.1. Citodijagnostika MDS-a.....	15
4.2. Ring (prstenasti) sideroblasti	17
4.3. Refraktorna anemija s ring sideroblastima (RARS).....	18
5. SIDEROPENIČNA ANEMIJA I ANEMIJA KRONIČNE BOLESTI	19
5.1. Sideropenična anemija	19
5.2. Anemija kronične bolesti.....	20
6. SAŽETAK	22
7. SUMMARY	23
8. LITERATURA	24
9. ŽIVOTOPIS	26

POPIS KRATICA

AKB – Anemija kronične bolesti

AKS – Aspirat koštane srži

EDTA - Etilen-diamino-tetra-octena kiselina (engl. *Ethylenediaminetetraacetic acid*)

FISH – (engl. *Fluorescence in situ hybridization*)

KS – Koštana srž

MCH – Prosječna količina hemoglobina u eritrocitu (engl. *Mean corpuscular hemoglobin*)

MCV – Prosječni volumen eritrocita (engl. *Mean Corpuscular Volume*)

MDS – Mijelodisplastični sindrom (engl. *Myelodysplastic syndromes*)

MGG - May–Grünwald Giemsa

PCR – (engl. *Polymerase chain reaction*)

PK – Periferna krv

RARS – Refraktorna anemija sa ring sideroplastima (engl. *Refractory anaemia with ring sideroblasts*)

RDW – Raspodjela crvenih krvnih zrnaca po volumenu (engl. *Red blood cell Distribution Width*)

RES – Retikuloendotelni sustav

RS – Prstenasti (Ring) sideroplasti (engl. *Ring sideroblasts*)

SA – Sideropenična anemija

SZO – Svjetska zdravstvena organizacija

TIBC – Ukupni kapacitet vezanja željeza (engl. *Total Iron Binding Capacity*)

TNF – Faktor nekroze tumora (engl. *Tumor necrosis factor*)

UIBS – Nezasićeni kapacitet vezanja željeza (engl. *Unsaturated iron binding capacity*)

1. UVOD

Željezo (Fe) je esencijalni mikronutrijent, metal koji se prirodno nalazi u hrani kao dvovalentni ili trovalentni kation ili vezan u komplekse s organskim spojevima, neophodan za normalnu funkciju ljudskog organizma, obzirom na sudjelovanje u temeljnim biokemijskim reakcijama: staničnom disanju, prijenosu elektrona, proliferaciji i diferencijaciji stanica, regulaciji ekspresije gena i sintezi hemoglobina, mioglobina i drugih spojeva poput citokroma, peroksidaza i katalaza.

1.1. Fiziologija željeza

Ukupna količina željeza u odrasloj osobi iznosi 3-5 g, tj. 35 mg/kg tjelesne težine u žena i 4-5 g ili 50 mg/kg tjelesne težine u muškaraca. Željezo je raspodijeljeno u dva odjeljka, funkcionalni i odjeljak za pohranu. Glavnina funkcionalnog Fe (65 %) vezana je uz hemoglobin i cirkulirajuće crvene krvne stanice gdje sudjeluje u transportu kisika. Preostalo funkcionalno Fe nalazi se u mioglobinu, citokromima i drugim enzimima koji koriste Fe za prijenos elektrona (15 %). Oko 20 % Fe pohranjeno je kao feritin i hemosiderin u makrofazima. Vrlo mala frakcija (0,1 %) nalazi se u plazmi vezana uz transferin (1). Željezo se prirodno nalazi u hrani kao dvovalentni ili trovalentni kation ili je vezano u komplekse s organskim spojevima. Budući da ljudski organizam nije sposoban stvoriti željezo, potrebno ga je unositi prehranom. Najveći dio apsorpcije odvija se u dvanaesniku a apsorpcija željeza je najbolja na tašte. Apsorpcija željeza počinje u želucu gdje se željezo iz hrane reducira iz trovalentnog u dvovalentni oblik, dok se najviše željeza apsorbira u dvanaesniku (2). Povoljan učinak na apsorpciju željeza imaju tvari koje dovode do redukcije trovalentnog u dvovalentno željezo. Dvovalentno željezo bolje se apsorbira od trovalentnog, a tome pomažu vitamin C, fruktoza, citrati, meso, nizak pH želuca. Željezo se u hrani nalazi u 2 oblika, hemska (hrana animalnog podrijetla) i nehemska Fe (hrana biljnog podrijetla). U biljkama se željezo nalazi u obliku metaloproteina, topivog željeza ili različitih kelata koji otežavaju apsorpciju željeza jer stvaraju teško topljive komplekse. Negativan učinak na apsorpciju imaju i visok pH želuca, fitati, oksalati, karbonati, magnezij i kadmij. Drugi oblik je organsko hem željezo koje nalazimo u mesu i ribi. Ono se bolje apsorbira, a najbolji izvori željeza nalaze se u jetri i crvenom mesu. Na apsorpciju željeza, uz sastav hrane i čimbenike vezane uz gastrointestinalni trakt, utječe i intenzitet eritrocitopoeze (eritroidni regulator), popunjenost rezervi željeza u organizmu (regulator zaliha), hipoksija i upala. Glavni

negativni regulator metabolizma željeza je hepcidin, protein iz jetre, koji blokira apsorpciju željeza iz crijeva i otpuštanje željeza iz makrofaga. Kod hipoksije i anemije smanjuje se stvaranje hepcidina pa željezo pojačano ulazi iz crijeva u cirkulaciju, dok se u upalnim stanjima povećava stvaranje hepcidina ponajviše putem inflamatornog citokina interleukina-6 (3).

Potrebe za željezom variraju od spola, dobi, kao i fiziološkog stanja. Žene u generativnoj dobi imaju potrebu za željezom oko 2 mg dnevno, u trudnoći se povećava do 4 mg. Muškarac u odrasloj dobi ima dnevnu potrebu od oko 1 mg željeza. U ljudskom organizmu željeza ima najviše u hemoglobinu, zatim u mioglobinu i enzimima te u zalihamu jetre i mononuklearno-makrofagnog sustava (3).

Na dan hranom se unese 10 – 20 mg željeza. Od toga se apsorbira 1 – 2 mg željeza, koliko se i gubi fiziološki deskvamacijom stanica mukoze, menstruacijom. Na transferin vežu se 4 mg željeza, najveći dio željeza (75 %) iskorištava se u eritropoezi, 10 – 20 % željeza pohranjuje se u obliku feritina kao zaliha u jetri i srcu, a 5 – 15 % u makrofagima i retikuloendotelnom sustavu (4).

Po ulasku u stanicu željezo odlazi u mitohondrij gdje biva pridruženo protoporfirinu, koji je prekursor u sintezi hema. 80-90 % željeza uklopljeno u protoporfirin tvori molekulu hema. Željezo koje se ne iskoristi, pohranjuje se kao molekule feritina i hemosiderina te se prikazuje pomoću pruskog/berlinskog modrila u eritroidnim prekursorima kao plave granule (1).

Makrofazi jetre i slezene oslobađaju željezo fagocitiranjem starih i oštećenih crvenih krvnih stanica. Značajan udio oslobođenog željeza pohranjuje se unutar makrofaga u obliku feritina. Kod povećanih potreba organizma za željezom, ono se brzo oslobađa. Ostatak željeza otpušta se u dvije faze: rana faza se odvija unutar nekoliko sati od eritrofagocitoze i kasnije faza traje danima. Mobilizacija željeza u kasnijoj fazi javlja se kao odgovor na zahtjeve za željezom i bitna je za dostupnost željeza u eritropoezi. Ferroportin je transmembranski protein koji posreduje u otpuštanju željeza. Razgradnjom eritrocita oslobodi se 20-25 mg željeza na dan koje je potrebno za proces eritropoeze. U odraslih muškaraca, oko 1 mg željeza pohranjeno je u makrofazima, dok je ta brojka manja kod žena u reproduktivnoj dobi. Kod povećane potrebe za eritropoezom, udio željeza koji izađe iz makrofaga veći je od onog koji uđe u njih. U stanjima kada je povećana razgradnja crvenih krvnih stanica, situacija je obrnuta (1).

1.2. Laboratorijska dijagnostika nedostatka željeza

Za dijagnostiku nedostatka željeza ključni su laboratorijski pokazatelji koje uvijek treba interpretirati u skladu sa kliničkom slikom pacijenta. U dijagnostici rabe se laboratorijski testovi za dijagnozu same anemije te dodatni testovi i nelaboratorijska klinička obrada za utvrđivanje diferencijalne dijagnoze. Od laboratorijskih testova rabe se parametri željeza i parametri eritrocita. U standardnoj svakodnevnoj dijagnostici dovoljni su MCV, RDW, Fe, TIBC, omjer Fe/TIBC, feritin za razlikovanje sideropenične anemije i anemije pri kroničnoj bolesti (4).

Transportnim mehanizmom željezo prolazi epitelom probavne cijevi i u krvi se veže za transferin, glavni prijenosnik željeza u organizmu, koji ga veže i stabilizira, sprječava da stvara slobodne radikale te ga dostavlja stanicama. Laboratorijski pokazatelj količine transferina u krvi je TIBC (engl. *Total Iron Binding Capacity*). UIBC (engl. *Unsaturated Iron Binding Capacity*) je nezasićeni dio kapaciteta vezanja željeza, odnosno slobodni transferin u serumu za kojega nije vezano željezo. U normalnim uvjetima je samo oko trećina transferina u plazmi zasićena željezom. Transferin dio željeza predaje koštanoj srži gdje u eritroblastima nastaje hemoglobin, a dio tkivu u kojem se željezo pohranjuje kao feritin, multimerni protein koji služi kao tkivno skladište željeza. Željezo je manjim dijelom pohranjeno i u stanicama monocitno-makrofagnog sustava kao hemosiderin, netopljiv kompleks željeza i proteina (2).

Apsolutni manjak željeza karakterizira sideropeničnu anemiju (SA), dok je funkcionalni manjak željeza obilježje anemije pri kroničnoj ili upalnoj bolesti. Laboratorijski nalazi za dijagnozu i razlikovanje apsolutnog manjka željeza od funkcionalnog manjka jesu parametri željeza. Snižena saturacija transferina (omjer Fe/TIBC) pouzdaniji je parametar sideropenije od koncentracije serumskog željeza (Fe) i transferina (TIBC). Apsolutni manjak željeza podrazumijeva snižene razine Fe i Fe/TIBC, nizak feritin i nizak hepcidin. Pri anemiji uzrokovanoj manjkom željeza najosjetljiviji i najpouzdaniji test za detekciju nedostatka željeza i pričuva u tijelu jest feritin, posebno u odsutnosti kronične bolesti. Funkcionalni manjak željeza javlja se zbog neadekvatne dopreme željeza u koštanu srž usprkos dostatnim pričuvama (uređan ili povišen feritin) kod bolesnika s kroničnom ili upalnom bolesti (npr., autoimunosne bolesti poput reumatoidnog artritisa, upalna bolest crijeva, bubrežne bolesti, srčano popuštanje, rak). U dijagnostici sideropenične anemije (SA) koriste se laboratorijski testovi za dijagnozu same anemije te dodatni testovi i nelaboratorijska klinička obrada za utvrđivanje diferencijalne dijagnoze.

1.3. Prusko/berlinsko modriilo

Boja kojom dokazujemo trovalentno željezo je prusko/berlinsko modriilo. Ovom bojom se granule željeza boje plavo. Sideroblasti i siderociti su eritroblasti i eritrociti koji sadrže granule željeza difuzno raspršene u citoplazmi. Isto tako, granule mogu biti grube i nepravilne, te raspoređene u obliku prstena ili poluprstena oko jezgre. Ovakav siderocit je abnormalan i karakterističan je za sideroblastičnu anemiju. Normalna koncentracija siderocita i sideroblasta je 0,5 - 1 na 1000 crvenih krvnih stanica. Njihova praktična vrijednost je mala jer su povišeni kod istih bolesti, kao što su teška hemolitička anemija, trovanje olovom i perniciozna anemija (5).

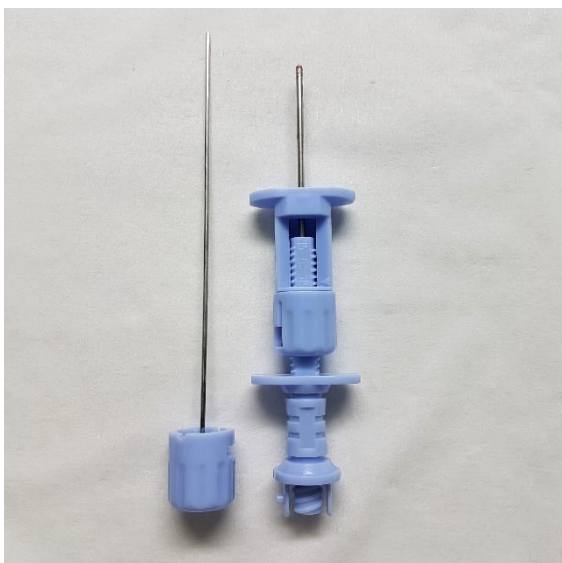
Željezo pohranjeno u makrofazima može se pojaviti u difuzno raspršenom obliku, sitnozrnatom obliku ili u obliku većih granula ili nakupina koje mogu pokriti dio jezgre. Željezo se može dokazati i u plazma stanicama kao rezultat trovanja alkoholom ili sideroblastične anemije i hemokromatoze (5).

2. ASPIRACIJSKA CITODIJAGNOSTIKA KOŠTANE SRŽI

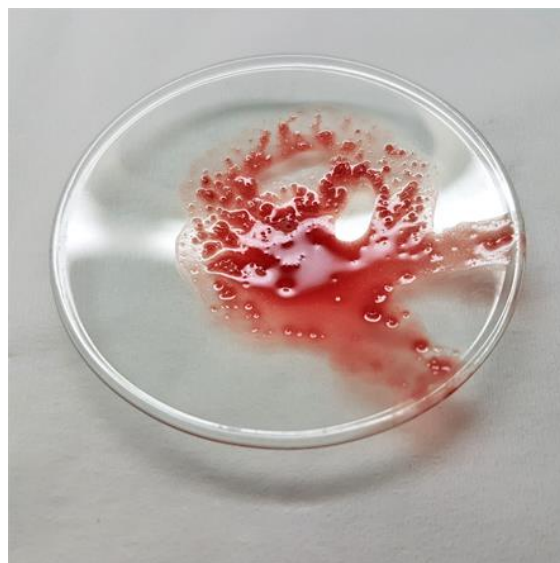
Pregled koštane srži najvrjednija je dijagnostička pretraga u evaluaciji niza hematoloških bolesti, pri postavljanju dijagnoze, određivanju stadija bolesti, u predviđanju prognoze, praćenju uspjeha terapije, te detektiranju metastaza nehematoloških malignih bolesti. Punktat koštane srži koristi se i pri obradi febrilnih stanja nejasne etiologije, nekih infekcija i bolesti taloženja (Niemann-Pickova i Gaucherova bolest) (5).

2.1. Aspiracijska punkcija koštane srži

Koštana srž se dobiva iz spongioze koštane supstancije. U odraslih osoba mjesta punkcije su: sternum (samo aspiracija - između 2. i 3. interkostalnog prostora) i *spina posterior ossis ilei* (aspiracija i biopsija). Rjeđe se punktira *spina anterior ossis ilei* (aspiracija i biopsija) i procesus spinosus jednog od lumbalnih kralješaka. Maloj djeci se punktira proksimalni dio tibije. Prije punkcije bolesniku je potrebno rastumačiti zahvat na njemu razumljiv način, moguće nuspojave i komplikacije postupka. Nakon što je bolesnik pristao na zahvat, što je i potvrdio svojim potpisom na obrascu informiranog pristanka za punkciju KS, učini se punkcija. Koža se dezinficira, a zatim se tankom iglom uštrcava anestetik postupno u potkožno tkivo do kosti. Nakon početka djelovanja anestetika (~ 2 min), koža se fiksira i nategne te probode punkcijskom iglom (slika 1.). Postupnim pritiskom igla se vodi do periosta, a zatim uz rotaciju probuši kompaktna koštana supstancija. Kada se osjeti prestanak otpora, igla je ušla u koštanu srž. Igla se pridrži, izvadi se mandren i na iglu pričvrsti šprica (10-20 ml), povuče se klip tako da se unutar šprice stvori negativan tlak. Dovoljno je aspirirati 0,3-0,5 ml srži, jer se predugom aspiracijom dobije suviše primjese krvi. Zajedno sa špricom igla se naglo izvuče, a mjesto uboda prekrije sterilnom kompresom i fiksira leukoplasstom. Mehanički pritisak na mjesto uboda (2-3 minute) sprječava krvarenje. Materijal se iz šprice istisne na satno stakalce (slika 2.). Naginjanjem stakalca odvoji se krv od fragmenata srži koji se mandrenom ili mikropipetom prenesu na predmetna stakla. Kap materijala najprije se razmaže kao krvni razmaz, a fragmenti koji su ostali na rubu razmaza razvuku se pritiskom gornjeg stakla na donje (6). Korisno je učiniti 10-15 razmaza na kojima se mogu učiniti citomorfologija sa citokemijom i imunocitokemijom. Dio aspirata, ukoliko je indicirano, koristi se za imunofenotipizaciju (>0,5 ml u sterilni vacutainer s EDTA), citogenetičke (1-3 ml, vacutainer s litij-heparinom) i molekularne analize (1 ml, vacutainer s EDTA) (7).



Slika 1. Igle za aspiracijsku punkciju KS
(zbirka Kliničkog zavoda za kliničku
citologiju KBC Osijek)



Slika 2. Aspirat KS, partikli i krv (zbirka
Kliničkog zavoda za kliničku citologiju
KBC Osijek)

Povećanjem volumena izvučenog aspirata koštane srži, dolazi do većeg razrjeđenja uzorka perifernom krvlju. Preporučljivo je da šprica ne sadrži antikoagulanse, kako bi se očuvala morfologija stanica. Na brušenom dijelu stakla unose se podaci o pacijentu (8).

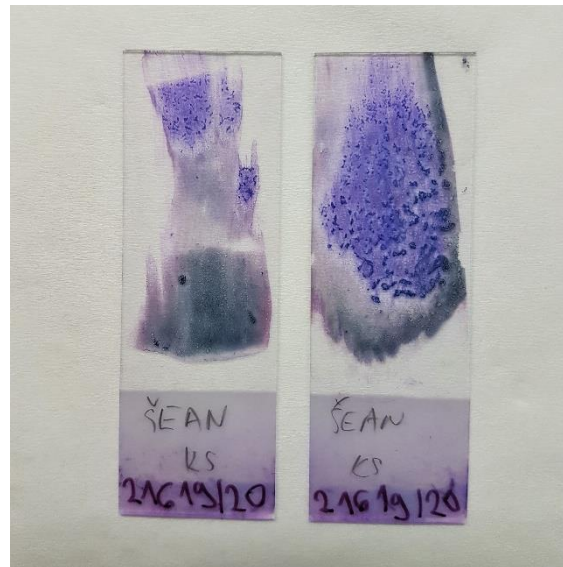
Kod procjene zalihe željeza uzorak koji se dobije biopsijom je manje pouzdan od aspiracije jer dekalifikacija uklanja zalihe željeza. Prisutnost ili odsutnost željeza procjenjuje se analizom makrofaga u fragmentima koštane srži. Zalihe željeza subjektivno se ocjenjuju kao odsutne, smanjene, normalne, povećane ili izrazito povećane. Ako je potrebno za dijagnostiku, treba se izvijestiti o ukupnom broju sideroblasta (normalni, smanjeni ili povećani) te zabilježiti učestalost i mjesto granula (citoplazmatske ili perinuklearne) (8).

2.2. Standardno bojenje razmaza aspirata koštane srži metodom May–Grünwald Giemsa (MGG)

Razmazi dobiveni punkcijom koštane srži fiksiraju se na zraku i boje metodom May-Grünwald Giemsa. Za bojenje koristi se otopina May Grünwald (metilensko modriilo i kiseli eozin otopljen

u metanolu) i otopina Giemsa (azur II-eozin i azur II otopljen u glicerinu i metanolu). Postupak ručnog bojenja razmaza fiksiranih sušenjem na zraku je:

1. otopina May Grünwald 3 minute
2. ispiranje destiliranom vodom 1 minutu
3. otopina Giemsa 20 minuta
4. isprati destiliranom vodom 1 - 2 minute
5. postavljanje preparata u kosi položaj na žičane predloške
6. sušenje razmaza na zraku



Slika 3. Razmazi KS bojeni MGG metodom
(zbirka Kliničkog zavoda za kliničku
citologiju KBC Osijek)

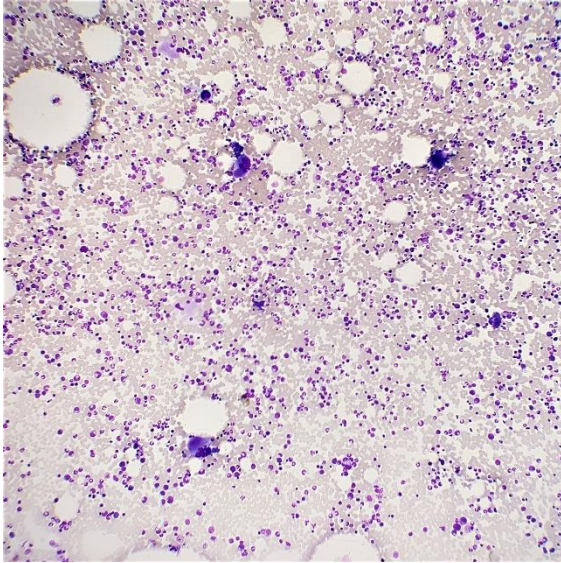
Rezultati bojenja krvnih razmaza su: jezgra leukocita/prekursora eritrocita crvenkasto ljubičasta, citoplazma eritrocita ružičasta, citoplazma limfocita svjetloplava, citoplazma monocita sivo-plava. Eozinofilna zrnca narančasta, bazofilna zrnca tamnoljubičasta, neutrofilna zrnca svjetloljubičasta.

Prednost bojenja citoloških razmaza metodom po MGG-u je u dobrom prikazu sadržaja citoplazme i stanične membrane, stromalnih elemenata, intracitoplazmatskog i ekstracitoplazmatskog sadržaja. Ostala stakla mogu se koristiti za citokemijske (npr.

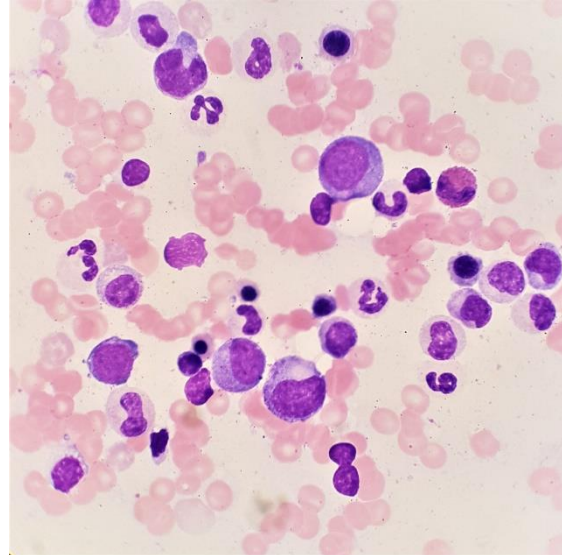
mijeloperoksidaza ili nespecifična esteraza) i imunocitokemijske analize, molekularna ispitivanja ili prema potrebi pohraniti kao nebojene. Rezervna stakla s aspiratima koštane srži mogu se zamotati u aluminijsku foliju i čuvati na -20°C kako bi se očuvali stanični antigeni. Kod bilo koje daljnje obrade, ne smiju se odmotavati dok se ne zagriju na sobnoj temperaturi, čime se sprječava stvaranje kondenzata. Razmazi aspirata koštane srži fiksirani u apsolutnom metanolu mogu se koristiti za dodatne molekularne analize (ekstrakciju DNA, PCR i FISH) (8).

2.3. Mikroskopska analiza

Mikroskopska analiza obojenog razmaza koštane srži sastoji se od procjene celularnosti te promatranja i zapažanja izgleda pojedinih razvojnih stadija raznih vrsta krvnih stanica te eventualnog prisustva stranih stanica. Razmaz koštane srži prvo se analizira pod malim mikroskopskim povećanjem (x100) kako bi se dobio uvid u broj i gustoću stanica, broj megakariocita ili kako bi se uočile nakupine abnormalnih stanica. Područja staničnih nakupina gdje su stanice dobro raspoređene, odabiru se za promatranje pod većim povećanjem za procjenu morfologije i stupnja sazrijevanja stanica. Osim toga, određuje se odnos između leukocita i eritroblasta koji u zdravih osoba iznosi 3-5 leukocita na 1 eritroblast. Analiza stanica koštane srži, koja se dobiva brojenjem 500-1000 svih krvnih stanica, zove se mijelogram. Kada u aspiratu nema partikla, megakariocita ili drugih prekursora hematopoeze uzorak se navodi kao periferna krv. Kod odsutnosti fragmenata koštane srži, ali prisutnosti megakariocita ili prekursora hematopoeze, za uzorak se kaže da je razrijeđen i može se provesti kvalitativna procjena. Kod prisutnosti fragmenata koštane srži, ali odsutnosti ili vrlo male celularnosti može se dati samo kvalitativan opis. Brojanje stanica u krvi bolesnika i mikroskopiranje razmaza periferne krvi treba se uvijek pregledati zajedno s razmazima aspirata koštane srži. Nakon kvantitativne i kvalitativne citomorfološke analize razmaza, često je potrebno učiniti još citokemiju i imunocitokemiju (6, 8).



Slika 4. Razmaz KS, MGG x100
(zbirka Kliničkog zavoda za kliničku
citologiju KBC Osijek)



Slika 5. Razmaz KS, MGG x1000
(zbirka Kliničkog zavoda za kliničku
citologiju KBC Osijek)

3. DOKAZIVANJE ŽELJEZA

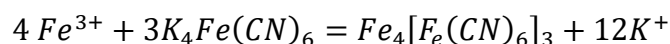
Metoda dokazivanje željeza jeftin je i jednostavan postupak. Ova metoda poznata je pod nazivom Perlova reakcija koja se temelji na stvaranju netopivog pruskog/berlinskog modrila u stanicama/tkivima tretiranih kiselim ferocijanidom. Za procjenu prisustva željeza, potrebno je pregledati najmanje 7 fragmenata koštane srži u razmazima. Ukoliko u razmazima nema najmanje 7 fragmenata koštane srži ili se željezo ne vidi, uzorak se označava nepouzdanim za procjenu prisustva. Hughes i suradnici pokazali su da je za optimalnu procjenu odsustva i pohrane željeza u aspiratima koštane srži potrebno pregledati minimalno sedam fragmenata koštane srži. Uzorak koji ima manje od 7 fragmenata koštane srži ili nema željezo koje se može obojiti, nije pogodan za procjenu nedostatka željeza. Nedostatak, odnosno manjak čestica koštane srži, fenomen je koji je sve više u porastu. Ovaj fenomen povezan je s uzorkovanjem aspirata koštane srži za različite pretrage poput citogenetike, imunofenotipizacije i drugih. Ukoliko druge pretrage nisu napravljene, preporuka je da se aspirat uzme pomoću malih šprica 0,2 - 0,3 ml, što je dovoljno za željene analize. Ukoliko je vidljivo da nema puno fragmenata koštane srži, višak krvi bi se trebao odstraniti prije nego se uzorak razvuče po predmetnicama (9).

3.1. Prusko/berlinsko modrilo

Prusko/berlinsko modrilo (željezov (III) heksacijanoferrat (II) trihidrat; $\text{Fe}_4[\text{Fe}(\text{CN})_6]_3 \cdot 3\text{H}_2\text{O}$), prvi je sintetizirani policijanometalat. Sintetizirao ga je njemački slikar J. Diesbach 1704. godine zagrijavanjem ekskreta životinja s natrijevim karbonatom. Osim u slikarstvu, u 18. stoljeću korištena je i kao boja za tkanine koje su se koristile za izradu uniformi pješačkih i artiljerijskih pukovnija pruske vojske te je postala poznata kao pruska modra. Njemački patolog Max Perls (po kojem je reakcija i dobila ime), 1867. godine počeo ga je koristiti kao histokemijsku boju. Kada se tkiva tretiraju s klorovodičnom kiselinom, denaturiraju se proteini koji vežu hemosiderin, oslobađajući feri (Fe^{3+}) ione. Kada se oslobođeni feri ioni pomiješaju s kalijevim ferocijanidom, dobije se feri-ferocijanid $\text{Fe}_4 [\text{Fe} (\text{CN}_6) 3]$, netopljivi svijetlomodri pigment (10).

3.2. HEMATOGNOST Fe® – metoda bojenja

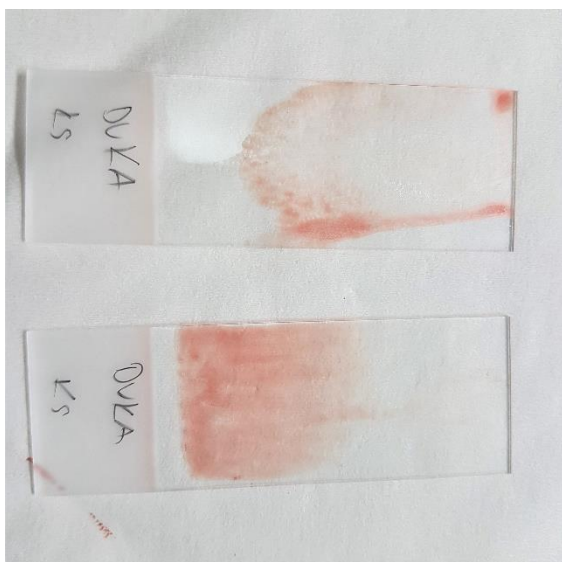
HEMATOGNOST Fe® je komplet za bojenje kojim se detektira slobodno ionsko željezo. U reakciji bojenja pruskim/berlinskim modrilom, feri ioni željeza koji nisu vezani za hem reagiraju s kalijevim heksacijanoferatom (II) u klorovodičnoj otopini. Željezo precipitira kao netopljivi kompleks soli i predstavlja slobodno stanično željezo (11).




Komplet za bojenje sadrži sljedeće otopine: kalijev heksacijanoferat, klorovodičnu kiselinu i *fast red* otopinu. Postupak bojenja provodi se u nekoliko koraka:

1. razmazi aspirata koštane srži ili razmazi periferne krvi (prethodno fiksirani sušenjem na zraku) urone se u metanol (3 min.) (Slika 6. i 7.)
2. sušenje na zraku
3. uranjanje u svježe pripremljenu otopinu kalijevog heksacijanoferata i klorovodične kiseline (pomiješaju se u jednakim količinama) (20 min.) (slika 8)
4. ispiranje destiliranom vodom
5. uranjanje u (*nuclear fast red* solution) (5 min) – kontrastno bojenje (slika 9)
6. ispiranje destiliranom vodom – pojačava kontrast između jezgre i citoplazme eritroblasta
7. sušenje na zraku


Kao uzorci koriste se svježi razmazi koštane srži i periferne krvi.




Slika 6. Nativni razmaz aspirata KS, fiksiran sušenjem na zraku, najmanje 30 minuta
(zbirka Kliničkog zavoda za kliničku citologiju KBC Osijek)



Slika 7. Uranjanje nativnog razmaza u metanol, 3 minute
(zbirka Kliničkog zavoda za kliničku citologiju KBC Osijek)

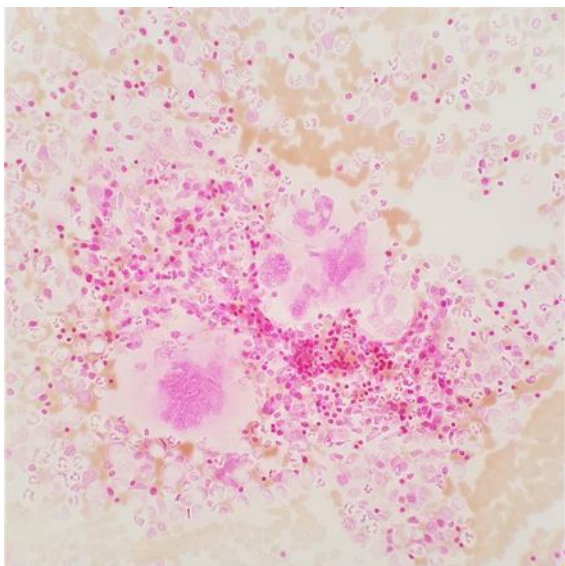


Slika 8. Uranjanje u svježe pripremljenu otopinu kalijevog heksacijanoferata i klorovodične kiseline, 20 minuta (zbirka Kliničkog zavoda za kliničku citologiju KBC Osijek)

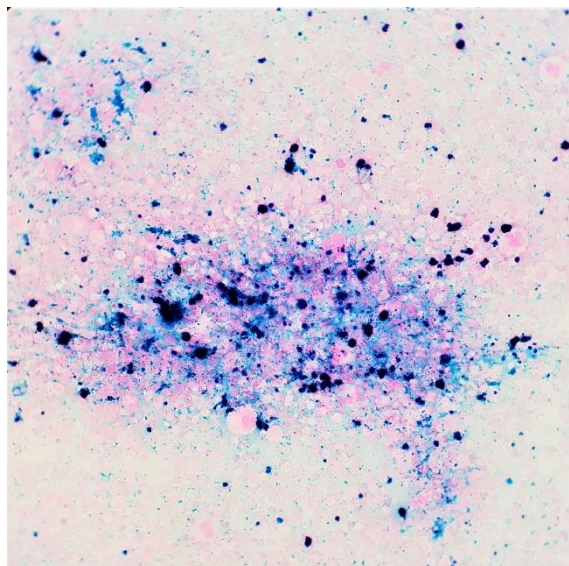


Slika 9. Uranjanje u kontrastnu boju (nuclear fast red), 5 minuta (zbirka Kliničkog zavoda za kliničku citologiju KBC Osijek)

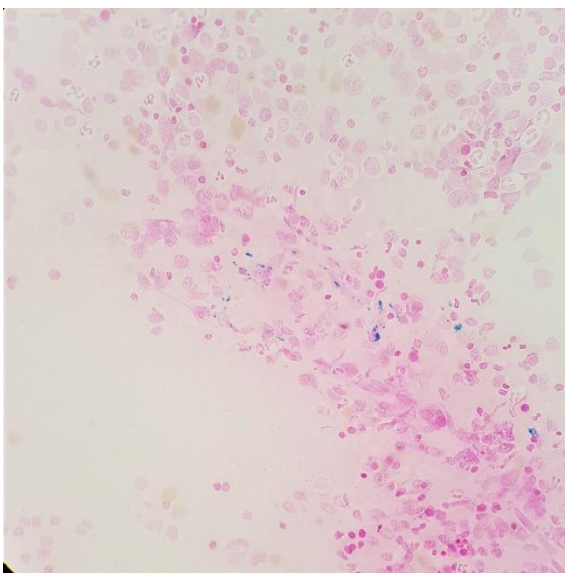
Citoplazma eritroblasta obojena je svim nijansama ružičaste boje, ovisno o razvojnem stadiju eritroblasta, odnosno o koncentraciji hemoglobina u njima. Jezgre eritroblasta su tamnocrvene, a siderotične granule intenzivno modre, u prosjeku veličine $0,5 \mu\text{m}$, rjeđe $1-2 \mu\text{m}$. Obično ih ima 4 u jednoj stanici, ali postoje stanice sa samo jednom i stanice s 20-30 granula. Smještaj granula u stanicama može biti difuzan, perinuklearan (ring sideroblasti) ili solitaran. Željezo u stanicama makrofagno-histiocitnog reda može biti u obliku grubih granula ili difuzno rasprostranjeno u čitavoj citoplazmi. U razmazima KS se pod najvećim povećanjem ($\times 1000$) može izbrojiti 1000 eritroblasta i zabilježiti broj sideroblasta. U razmazima periferne krvi na isti način treba zabilježiti broj siderocita. Količina Fe u stanicama makrofagno-histiocitnog reda obilježava se s 1+ do 4+ (6).



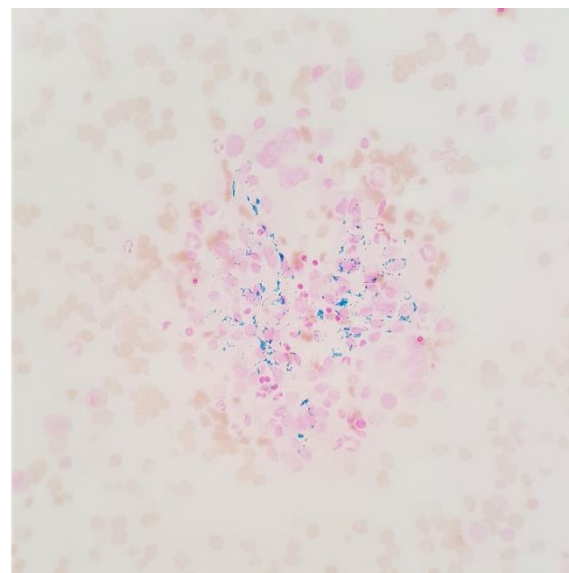
Slika 10. Negativno Fe u KS
(Hematognost, x600)
(zbirka Kliničkog zavoda za kliničku
citologiju KBC Osijek)



Slika 11. Depoziti Fe u KS (MDS – RARS)
(Fe ++++) (Hematognost, x200)
(zbirka Kliničkog zavoda za kliničku
citologiju KBC Osijek)



Slika 12. Pozitivno (+) Fe u KS
(Hematognost, x400)
(zbirka Kliničkog zavoda za kliničku
citologiju KBC Osijek)



Slika 13. Pozitivno (++) Fe u KS
(Hematognost, x 400)
(zbirka Kliničkog zavoda za kliničku
citologiju KBC Osijek)

4. MIJELODISPLAZIJE

Mijelodisplastični sindrom (MDS) čini nekoliko sličnih bolesti definiranih zajedničkim obilježjima – poremećaj stvaranja i sazrijevanja krvnih stanica u koštanoj srži, što dovodi do manjka funkcionalno sposobnih stanica u perifernoj krvi uz manju ili veću vjerojatnost progresije u akutnu leukemiju. Uzrok mijelodisplazije je nepoznat, a u svim definicijama govori se o „klonskoj bolesti matične hematopoetske stanice“. U skladu s tim, osnovni dijagnostički kriteriji su: postojanje jedne ili više citopenija, displastične, morfološke promjene na jednoj ili više hematopoetskih loza i eventualna prisutnost nezrelih stanica, blasta u koštanoj srži i perifernoj krvi te citogenetički dokazane, kromosomske abnormalnosti karakteristične za MDS. Napredovanjem bolesti javlja se sve više blasta u koštanoj srži i perifernoj krvi, a što ti blasti više bujaju, veća je mogućnost razvoja akutne leukemije. Većinu bolesnika čine de novo slučajevi (85-90 %), a sekundarni, koji su najčešće postterapijski slučajevi, čine 10 – 15 %. Jedan od najvažnijih rizičnih čimbenika je starenje ljudskog organizma jer incidencija raste sa životnom dobi. Pretpostavlja se da se tijekom života iscrpljuju zaštitini mehanizmi koji nas štite od genskih grešaka u hematopoetskoj matičnoj stanici. Poremećaji koji nastaju nedovoljni su da bi prouzročili smrt stanice i abnormalan klon opstaje na životu (12).

4.1. Citodijagnostika MDS-a

Citomorfološka analiza razmaza periferne krvi i aspirata koštane srži važna je karika u kliničkoj obradi citopenija, dijagnostici MDS-a i diferencijalnoj dijagnozi prema drugim uzrocima i bolestima. Klinički citolog mora dati detaljan i sveobuhvatan morfološki nalaz uključujući tip i stupanj displazije hematopoetskih loza (eritropoeze, granulopoeze, trombopoeze), postotak nezrelih stanica u PK i AKS-u te postotak patoloških, ring (engl. *ring*) sideroblasta prema kriterijima Svjetske zdravstvene organizacije (SZO) iz 2008. godine. Pri određivanju tipa MDS-a nužno je odrediti koje su stanične linije zahvaćene displazijom. Stanična displazija eritroidne i granulocitne loze analizira se ponajprije u citološkim razmazima periferne krvi i aspirata koštane srži. Displazija megakariocita prikladnije se može analizirati u bioplatu koštane srži, pogotovo u slučajevima kada se u aspiratu nalazi tek nekoliko megakariocita. Displastične promjene stanica granulopoeze očituju se pseudo - Pelger-Huëtovom anomalijom, bizarnim segmentiranjem jezgara te hipogranuliranošću citoplazme (disgranulopoeza). Diseritropoeza uključuje megaloblastoidne promjene, pupanje i fragmentiranje jezgara, međunuklearne

mostiće, multinukleaciju te prisutnost ring sideroblasta. Prisutnost patuljastih megakariocita (mikromegakariocita), hipolobulacija i multinukleacija jezgara megakariocita karakteriziraju distrombopoezu (13).

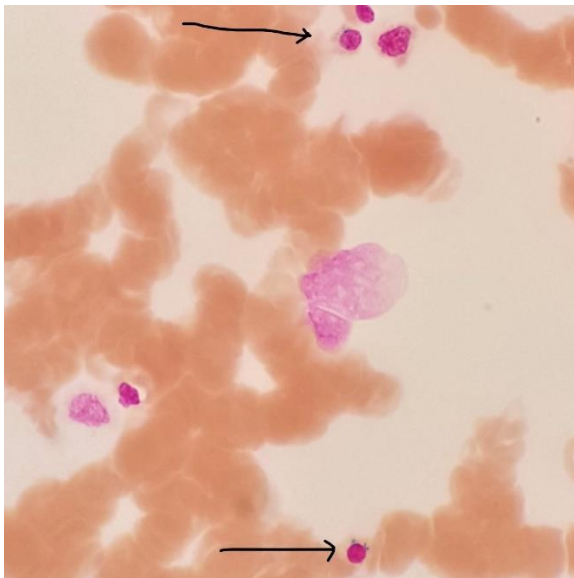
Citomorfološki nalaz potrebno je uklopiti u druge kliničke i laboratorijske nalaze. MDS se klasificira u 5 skupina: MDS s displazijom jedne krvne loze (MDS-SLD, engl. *with single lineage dysplasia*), MDS s displazijom 2 ili 3 krvne loze (MDS-MLD, engl. *with multilineage dysplasia*), MDS s ring sideroblastima (MDS RS), MDS s izoliranim gubitkom dugog kraka kromosoma 5 [delecija (5q)] te MDS sa suviškom blasta (MDS-EB, engl. *with excess blasts*) 1 i 2. Za MDS-EB 1 granica je do 9 % blasta, a za MDS-EB 2 10-19 % blasta, broj blasta ≥ 20 % ukazuje na razvoj akutne leukemije. Klasična citogenetska analiza dijagnosticira izgled i broj kromosoma pod svjetlosnim mikroskopom te služi za dijagnozu MDS-a kod delecije 5q, a kod drugih bolesti iz MDS-a daje prognostičku informaciju. Prognostički je najteža bilo kakva abnormalnost na kromosmu 7 ili prisutnost više od 3 anomalije na kromosomima. U MDS-u se uglavnom radi o gubitku materijala, tj. odlamanju kromosoma. Velika većina bolesnika s MDS-om ima normalan citogenetski nalaz.

Komplementarnom primjenom novih tehnologija molekularne dijagnostike danas su u više od 70% bolesnika s MDS-om dokazane mutacije brojnih gena. Međutim, te mutacije nisu sve jednako važne. Često nisu specifične, a većina ima malenu incidenciju. Samo mali dio tih mutacija zajednički je velikom broju bolesnika, odnosno, učestalo se javljaju. Geni zahvaćeni takvim greškama odgovorni su za ključne stanične procese, a uzročne mutacije nazivaju se pogonske (engl. *driver*) mutacije. One stanici u kojoj nastaju daju selektivnu prednost rasta (npr., zbog povećane otpornosti na apoptozu). Pri dijagnozi bolesnici obično imaju dvije do tri onkogene, pogonske mutacije i stotine usputnih (engl. *passenger*) mutacija. Usputne mutacije, za razliku od pogonskih, nemaju ni direktni ni indirektni utjecaj na selektivni rast klona.

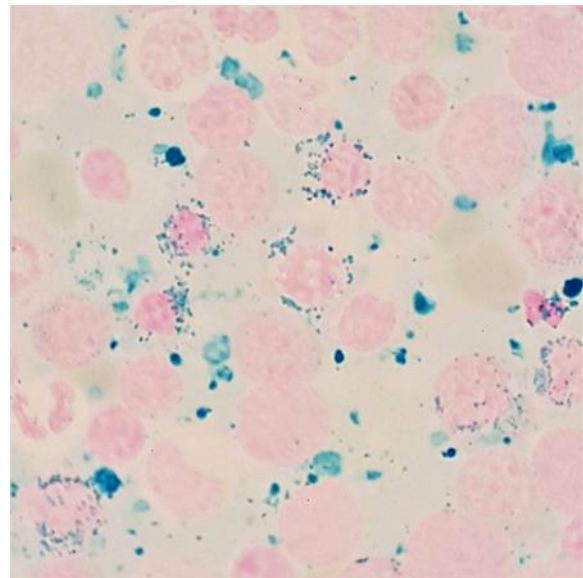
U tom slučaju poseže se za metodama molekularne dijagnostike. U preko 70% ovakvih bolesnika na submikroskopskoj razini postoje brojne greške na genima. Uglavnom nisu specifične, a većina ima malu incidenciju. Samo mali broj genetskih grešaka zajednički je velikom broju bolesnika, takve mutacije nazivaju se rekurentne mutacije, a ti geni su odgovorni za ključne stanične procese – pogonske, tzv. 'driver' mutacije. Takve mutacije daju selektivnu prednost rasta određenom klonu matičnih stanica. Sve ostale mutacije nazivaju se pozadinske, odnosno 'passenger' mutacije (13).

4.2. Ring (prstenasti) sideroblasti

Sideroblasti (Slika 14.) su eritroblasti koji, kada se oboje pruskim/berlinskim modrilom pokazuju pozitivno obojenje, plave granule u citoplazmi. Plave granule predstavljaju endosome ispunjene viškom željeza koji se koristi za sintezu hema. Tri su tipa sideroblasta, a dijele se ovisno o broju siderotičnih granula u citoplazmi. Treći tip naziva se još i ring sideroblasti ili prstenasti sideroblasti (Slika 15.). To su prekursori crvenih krvnih stanica koje imaju najmanje 5 siderotičnih granula koje prekrivaju najmanje trećinu površine jezgre (14).



Slika 14. Sideroblasti (Hematognost, x1000)
(zbirka Kliničkog zavoda za kliničku
citologiju KBC Osijek)



Slika 15. Ring sideroblasti
(Hematognost, x1000)
(zbirka Kliničkog zavoda za kliničku
citologiju KBC Osijek)

Abnormalne zalihe željeza nalaze se u mitohondriju i okružuju jezgru. Ako granule željeza postoje i nakon enukleacije, tada se zrela stanica naziva siderocit. Ring sideroblasti (RS) nalaze se isključivo u patološkim stanjima i ne smije ih se zamijeniti za sideroblaste koji se normalno nalaze u koštanoj srži (10).

Postotak ring sideroblasta u koštanoj srži pacijenata s MDS-om znatno varira, od manje od 20% do više od 90% i svakako ovisi o veličini mutiranog klona, ali to ne objašnjava potpuno takvu varijabilnost. Fenotip vjerojatno ovisi i o drugim, još nepoznatim čimbenicima (15).

4.3. Refraktorna anemija s ring sideroblastima (RARS)

Refraktorna anemija s ring sideroblastima (RARS) je podtip MDS-a kojeg karakteriziraju displastične promjene samo na eritroidnoj lozi. Ovaj oblik anemije karakteriziran je početnom fazom eritroidne hiperplazije i neučinkovite eritropoeze, koja je obično stabilna dugi niz godina, ali kod nekih pacijenata može uslijediti faza zatajenja koštane srži. Broj blasta u koštanoj srži je manji od 5 %, a glavna je značajka prisutnost 15 % ili više ring sideroblasta u aspiratu koštane srži. Velika većina pacijenata s ovim poremećajem nema citogenetske nepravilnosti. Postoji pretpostavka da RARS potječe iz klonske proliferacije multipotentne hematopoetske matične stanice s potencijalom za mijeloidnu i limfoidnu diferencijaciju. Niti jedan od gena koji inače mutiraju u drugim tipovima sideroblastičnih anemija, nije pronađen u RARS-u. RARS je karakteriziran prekomjernom ekspresijom mitohondrijskog feritina (16).

5. SIDEROPENIČNA ANEMIJA I ANEMIJA KRONIČNE BOLESTI

5.1. Sideropenična anemija

Najčešći oblik anemije, koji nastaje zbog manjka željeza u organizmu koji je uzrokovan smanjenim unosom, poremećenom apsorpcijom u probavnom traktu, uslijed gubitka krvi ili zbog povećane potrebe za željezom. Anemija je mikrocitna i hipokromna s nalazom anulocita u perifernoj krvi uz snižene eritrocitne indekse MCV i MCH. Bojenje KS pruskim/berlinskim modrilom pokazuje potpuni nedostatak granula željeza u eritroblastima. Serumsko željezo je sniženo, uz povišen transferin (TIBC) i nezasićen dio (UIBC), a zasićenost transferina ($\text{Fe/TIBC} < 10 \%$). Feritin je izrazito snižen i najosjetljiviji pokazatelj količine željeza u rezervama. Manjak željeza može se odrediti i mjerenjem transferinskih receptora u serumu, koji su dobar kvantitativni pokazatelj eritrocitopoeze i obrnuto su proporcionalni količini serumskog željeza (17).

Bojenjem aspirata koštane srži pruskim/berlinskim modrilom, praktičnom i jednostavnom metodom, može se razlikovati anemija zbog nedostatka željeza od anemije kronične bolesti (AKB). Razina ekstrahemoglobinskog željeza u koštanoj srži je povišena u AKB, a snižena je ili odsutna u anemiji zbog nedostatka željeza. Kod anemije nedostatka željeza deficit željeza je apsolutan, dok je u AKB funkcionalan i odlikuje ga zadržavanje željeza u stanicama retikulo-endotelnoeg sustava, a uzrokovano je citokinima i hepcidinom (18).

Metoda procjene pohrane Fe nazvana je po njenom autoru (Gale E.), koji je histološki semikvantitativno analizirao Fe u fragmentima KS u 7 stupnjeva, ovisno o veličini i broju granula (0 - 6+) (19). *Gale* metodu su kroz razne modifikacije u svojim istraživanjima koristili i drugi autori (20), (21) i (22). Phiri (20) je zaključio da je metoda osobito korisna u područjima s visokom stopom upalnih stanja. Rezultati procjene Fe Dharwadkara i sur. (21), koji su analizirali željezo na tri različita mjesta: u fragmentima (kao u *Gale* metodi), makrofazima i eritroblastima, protumačeni su kao normalno stanje, funkcionalni nedostatak željeza; manjak pohrane željeza te kombinirani funkcionalni nedostatak željeza i pohrane željeza. Metodu su istakli kao korisnu u razlikovanju funkcionalnog nedostatka željeza koji se vidi u kroničnim bolestima, od iscrpljivanja zaliha željeza koji se vidi kod anemije zbog nedostatka željeza. Testiranjem metode u svom istraživanju Bableswhar i sur. (22) zaključili su da metoda daje korisnu informaciju o statusu željeza u upalnim stanjima i kroničnim upalnim bolestima, a

Singh i sur. (23) da je metoda od visokog kliničkog značaja, posebno u područjima s velikom učestalošću upale.

5.2. Anemija kronične bolesti

Anemija kronične bolesti (AKB) često je korišten termin za hematološki sindrom koji prati kronične nehematološke bolesti i nakon sideropenične anemije, najraširenija je vrsta anemije. Temeljni mehanizam razvoja anemije kronične bolesti je poremećaj ravnoteže sadržaja željeza u organizmu koji se sastoji od povećanog ulaska i zadržavanja željeza u stanicama retikuloendotelnog sustava (RES). Ovaj oblik anemije uzrokovan je otpuštanjem citokina (TNF, interleukini 1 i 6 i interferoni) koji posreduju u upalnom i imunološkom odgovoru. Glavni poremećaj sastoji se u poremećenom metabolizmu željeza koje ostaje zarobljeno u stanicama retikuloendotelnog sustava i nije na raspolaganju eritropoezi iako ga u tkivnim rezervama ima u suvišku. Također je poremećeno lučenje eritropoetina i skraćen je poluživot eritrocita. Liječenje se sastoji u terapiji osnovne bolesti, transfuzijama eritrocita kod teže anemije, a kod dugotrajnih anemija koje ugrožavaju kvalitetu života i imaju utjecaj na ukupnu smrtnost i možda preživljenje, terapija se po određenim definiranim uvjetima može provoditi tvarima koje stimuliraju eritropoezu. U novije vrijeme razmatraju se i druge mogućnosti liječenja, poput kelirajućih tvari. AKB je obično povezana s infekcijama, upalama i neoplastičnim procesima. Kod teške akutne infekcije i sepse, AKB može se razviti u nekoliko dana. Pokazalo se da, ne samo da vrućica povezana s infekcijama, inhibira rast bakterija, već i smanjene koncentracije željeza djeluju sinergistički s vrućicom tako da inhibiraju rast bakterija. Stoga se smatra da je smanjena koncentracija željeza u infekcijama adaptivni faktor organizma (18),(17).

U bolesnika s kroničnom bubrežnom insuficijencijom najvažniji mehanizam nastanka anemije je smanjenje ili prestanak proizvodnje eritropoetina zbog bolesti bubrega, inhibicija koštane srži toksičnim metabolitima koji se ne izlučuju iz organizma zbog poremećene ekskretorne funkcije bubrega te sekundarni hiperparatireoidizam. Citološki pregled koštane srži u bolesnika s kroničnom bubrežnom insuficijencijom pokazuje "normalan" nalaz, što je kod izražene anemije, kada se očekuje eritroidna hiperplazija, odraz relativne insuficijencije eritroidne loze (17).

Razlikovanje AKB-a od anemije nedostatka željeza može biti dijagnostički zahtjevno jer je u oba poremećaja razina željeza u plazmi snižena, međutim, kod anemije nedostatka željeza, deficit je apsolutni. Kod AKB-a također se javlja i poremećaj u lučenju eritropoetina, a uz to

skraćen je i životni vijek crvenih krvnih stanica. AKB karakterizira smanjeno serumsko željezo, smanjena ukupna sposobnost vezivanja željeza i povećane zalihe željeza. Smanjena razina željeza u plazmi glavni je laboratorijski nalaz AKB-a. Glavna terapija sastoji se od liječenja osnovnog poremećaja i kod teških anemija daje se transfuzija eritrocitima. Sredstva za stimuliranje eritropoeze rabe se kod teških i dugotrajnih anemija kada je narušena kvaliteta života (18).

6. SAŽETAK

CILJ ISTRAŽIVANJA: cilj ovog rada je pregledno opisati fiziologiju željeza, citološku punkciju koštane srži i citokemijsku reakciju dokazivanja željeza pruskim/berlinskim modrilom. Prikazati morfološku značajku diseritropoeze u mijelodisplastičnom sindromu, ring sideroblaste, koji su posljedica abnormalnog metabolizma staničnog željeza. Prikazati citološku analizu koštane srži u anemiji zbog nedostatka željeza i anemiji kronične bolesti.

MATERIJALI I METODE: literatura je pretraživana prema temi i predmetu istraživanja, autorima i časopisu. Ciljana pretraga provedena je na bazama MEDLINE/PubMed, Science Direct, Google pretraživaču i proučavanjem znanstvenih članaka. Literaturni pregled obuhvaća razdoblje do 2019. godine i oslanja se na javnodostupne baze. Pri proučavanju relevantnih članaka izdvojeni su najvažniji rezultati, rasprave i zaključci koji su prikazani ovim završnim radom.

REZULTATI: citološka analiza aspirata koštane srži ključan je dio obrade bolesnika s različitim hematopoetskim i nehematopoetskim bolestima. Aspirati koštane srži bojeni metodom po MGG-u pogodni su za standardnu citomorfološku analizu, na dodatnim razmazima mogu se učiniti citokemija i imunocitokemija, a dio aspirata, ukoliko je indicirano, koristi se za imunofenotipizaciju, citogenetičke i molekularne analize. Pregledom razmaza koštane srži bojenim pruskim/berlinskim modrilom može se semikvantitativno procijeniti pohrana željeza u organizmu. U anemiji zbog manjka željeza u organizmu, sideropeničnoj anemiji, bojenje aspirata koštane srži pruskim/berlinskim modrilom pokazuje potpuni nedostatak granula željeza u eritroblastima i partiklima koštane srži. Funkcionalni manjak željeza u anemiji kronične bolesti pojavljuje se u kroničnim upalnim stanjima u kojima dolazi do zadržavanja Fe u stanicama makrofagno-histiocitnog sustava KS. Sideroblastična anemija nastaje zbog stečenog poremećaja ili smanjene sinteze hema u prekursorskim eritroidnim stanicama u kojima je željezo akumulirano u ring sideroblastima.

ZAKLJUČAK: analiza aspirata koštane srži bojenim pruskim/berlinskim modrilom važna je metoda ne samo za procjenu povećane ili smanjene pohrane željeza, već i za prikaz prekursora eritrocita s abnormalnom distribucijom željeza u citoplazmi.

KLJUČNE RIJEČI: aspirat koštane srži, prusko modrilo, ring sideroblasti, željezo.

7. SUMMARY

Evidence of sideroblasts and iron stores in bone marrow aspirates using prussian blue stain

OBJECTIVE: The paper aims to describe the physiology of iron, bone marrow aspiration and cytochemical reaction for the detection of iron using Prussian/Berlin blue stain. Moreover, the aim is to show the morphological features of dyserythropoiesis in myelodysplastic syndrome, ring sideroblasts, which are the result of abnormal cellular iron metabolism. The aim is also to show a cytologic evaluation of bone marrow in iron deficiency anemia and anemia of chronic disease.

MATERIALS AND METHODS: The literature was searched by the topic and research subject, authors and journals. The targeted search was conducted using MEDLINE/PubMed databases, Science Direct, Google Search and scientific papers. The literature review covers the period up to 2019 and relies on publicly available databases. In analysing the relevant articles, the most important results, discussions and conclusions were singled out and presented in this final paper.

RESULTS: Cytological analysis of bone marrow aspirates is crucial in patients with various hematopoietic and nonhematopoietic diseases. Staining of bone marrow aspirates with MGG method is suitable for standard cytomorphological analysis, while cytochemistry and immunocytochemistry can be done on additional smears. A part of aspirate, if indicated, is used for immunophenotyping, cytogenetic and molecular analyses. The examination of bone marrow smear stained with Prussian/Berlin blue can semiquantitatively estimate the storage of iron in the body. In iron deficiency anemia, sideropenic anemia, staining bone marrow aspirate with Prussian/Berlin blue reveals a total lack of iron granules in erythroblasts and bone marrow particles. Functional iron deficiency in anemia of chronic disease occurs in chronic inflammatory conditions in which iron is retained in the cells of the macrophage histiocyte system of bone marrow. Sideroblastic anemia occurs as a result of an acquired disorder or reduced heme synthesis in erythroid precursor cells, where iron is accumulated in ring sideroblasts.

CONCLUSION: The analysis of bone marrow aspirates stained with Prussian/Berlin blue is an important method not only in assessing higher or lower iron stores but also in showing red cell precursors with an abnormal distribution of iron in the cytoplasm.

KEY WORDS: bone marrow aspirates, prussian blue stain, ring sideroblasts, iron.

8. LITERATURA

1. Saxena R, Pati HP, ur. Hematopathology: Advances in understanding. Singapore. Springer Nature; 2019.
2. Pulanić D, Vodanović M. Patogeneza i liječenje sideropenične anemije – najčešće anemije u općoj populaciji i posebnim skupinama bolesnika. Medix. 2019;24(136/137):112-19.
3. Pulanić D, Včev A. Anemija: jedna od najčešćih bolesti ili znakova bolesti u medicini. Prvo izdanje. Osijek: Sveučilište Josipa Jurja Strossmayera; 2014.
4. Radman I, Vodanović M, Mandac-Rogulj I, Petranović D, Valković T, Ostojić Kolonić S i sur. Smjernice Hrvatskog društva za hematologiju HLZ-a i KROHEM-a za zbrinjavanje anemije uzrokovane manjkom željeza. Liječ vjesn. 2019;141:1-13.
5. Löffler H, Rastetter J, Haferlach T, ur. Atlas of Clinical Hematology. New York: Springer; 2005.
6. Hauptmann E, Črepinko I. Hematološka laboratorijska dijagnostika. U: Osnove kliničke hematologije. Zagreb: Školska knjiga; 1991.
7. Batinić D, Kardum-Skelin I, Lasan Trčić R, Davidović S, Zadro R. Standardni pristup laboratorijskoj dijagnostici akutnih leukemija. Bilten Krohema. 2011;3:38-42.
8. Lee S-H, Erber W N, Porwit A, Tomonaga M, Peterson L C, International Council for Standardization In Hematology. ICSH guidelines for the standardization of bone marrow specimens and reports. Int J Lab Hematol. 2008;30(5):349-64.
9. Hughes D A, Stuart-Smith S E, Bain B J. How should stainable iron in bone marrow films be assessed? J Clin Pathol. 2004;57(10):1038–1040.
10. Shanthi V, Mohan Rao N, Syam Sundara Rao B. PERLS STAIN FOR HEMOSIDERIN [Internet]. Dostupno na adresi: <http://www.histopathology.guru/perls-stain-for-hemosiderin/>. Pristupljeno 6.8.2020.
11. HEMATOGNOST Fe®. Dostupno na adresi: https://tecnigen.cl/documento_tcl.php?documento=758. Pristupljeno 6.8.2020.
12. Kaić G, Jelić Puškarić B, Pažur M, Šunjić Stakor M, Ostojić Kolonić S, Radić Krišto D i sur. Mijelodisplastični sindrom – nove spoznaje i „stara“ morfologija. Liječ Vjesn. 2019;141:209-213.
13. Gradelj Šimec NJ, Kaić G, Škrčić A, Šiftar Z, Lasan-Trčić R, Valković T i sur. Smjernice za dijagnozu i liječenje bolesnika s mijelodisplastičnim sindromom. Liječ Vjesn. 2017;139:1-11.

14. Patnaik MM, Tefferi A. Refractory anemia with ring sideroblasts (RARS) and RARS with thrombocytosis: "2019 Update on Diagnosis, Risk-stratification, and Management". *Am J Hematol.* 2019;94(4):475-488.
15. Cazzola M, Rossi M, Malcovati L. Biologic and clinical significance of somatic mutations of SF3B1 in myeloid and lymphoid neoplasms. *Blood.* 2013;121:260–9.
16. Cazzola M, Invernizzi R. Ring sideroblasts and sideroblastic anemias. *Haematologica.* 2011;96(6):789–792.
17. Radman I, Vodanović M. Laboratorijska dijagnostika hematoloških bolesti i poremećaja hemostaze. U: Sertić J i sur. *Klinička kemija i molekularna dijagnostika u kliničkoj praksi.* Medicinska naklada. Zagreb 2015.
18. Županić-Krmek D, Sučić M, Bekić D. Anemia Of Chronic Disease: Illness or Adaptive Mechanism. *Acta clinica Croatica.* 2014;53(3):348-353.
19. Gale E, Torrance J, Bothwell T. The quantitative estimation of total iron stores in human bone marrow. *J Clin Invest.* 1963;42(7):1076-1082.
20. Phiri KS, Calis JCJ, Kachala D, Borgstein E, Waluza J, Bates I i sur. Improved method for assessing iron stores in the bone marrow. *J Clin Pathol.* 2009;62(8):685-9.
21. Dharwadkar A, Vimal S, Krishnakutty Panicker N, Chandanwale S S, Viswanathan V, Kumar H. Study of sideroblasts and iron stores in bone marrow aspirates using Perls' stain. *Med J DY Patil Univ.* 2016;9(2):181-185.
22. Bableshwar R S, Roy M, Bali A, Patil P V, Inumella S. Intensive method of assessment and classification of the bone marrow iron status: a study of 80 patients. *Indian J Pathol Microbiol.* 2013;56(1):16-19.
23. Singh M, Raj S, Nath D, Agrawa P, Ahmed S. Role of intensive method of bone marrow iron assessment and serum Ferritin in prediction of iron deficiency: a study of 143 patients. *Indian J Pathol Oncol.* 2018;5(4):686-691.

9. ŽIVOTOPIS

DORA MATKOVIĆ

Osobni podatci:

- Rođena: 17.08.1998. godine u Slavonskom Brodu
- Adresa: 35 000 Slavonski Brod, Ulica Josipa Jurja Strossmayera 73
- E-mail adresa: dora98matkovic@gmail.com

Obrazovanje:

- 2017. - 2020. Preddiplomski sveučilišni studij medicinsko laboratorijska dijagnostika, Medicinski fakultet u Osijeku
- 2013. - 2017. Opća gimnazija "Matija Mesić", Slavonski Brod
- 2005. - 2013. Osnovna škola "Antun Mihanović", Slavonski Brod