

# PROMJENE KOŠTANE STRUKTURE SLOMLJENOG TRUPA KRALJEŠKA U PACIJENATA S OSTEOPOROZOM I MALIGNOM BOLEŠĆU

---

**Kolarević, Vjekoslav**

**Doctoral thesis / Disertacija**

**2017**

*Degree Grantor / Ustanova koja je dodijelila akademski / stručni stupanj:* **Josip Juraj Strossmayer University of Osijek, Faculty of Medicine Osijek / Sveučilište Josipa Jurja Strossmayera u Osijeku, Medicinski fakultet Osijek**

*Permanent link / Trajna poveznica:* <https://urn.nsk.hr/urn:nbn:hr:152:704498>

*Rights / Prava:* [In copyright](#) / [Zaštićeno autorskim pravom.](#)

*Download date / Datum preuzimanja:* **2024-09-19**



*Repository / Repozitorij:*

[Repository of the Faculty of Medicine Osijek](#)





SVEUČILIŠTE JOSIPA JURJA STROSSMAYERA U OSIJEKU  
MEDICINSKI FAKULTET OSIJEK

Vjekoslav Kolarević

**PROMJENE KOŠTANE STRUKTURE SLOMLJENOG TRUPA  
KRALJEŠKA U PACIJENATA S OSTEOPOROZOM I  
MALIGNOM BOLEŠĆU**

Doktorska disertacija

Osijek, 2017.

**Mentor rada: doc. prim. dr. sc. Saša Rapan, dr. med.**

**Rad ima 83 lista**

Zahvaljujem mentoru, doc. dr. sc. prim. Saši Rapanu, dr. med., na dragocjenim savjetima i stručnoj pomoći koju mi je pružio pri izradi rada.

Dr.sc. Dariu Novoseloviću na ideji i inspiraciji za ovaj rad.

Profesorici Kristini Kralik zahvaljujem na pomoći pri statističkoj obradi podataka.

Kolegici Sandi Drenovac, dr. med., zahvaljujem na pomoći prilikom prikupljanja podataka za izradu ove studije.

Prof.dr.sc. Domagoju Rastiji na potpori i savjetima koje je nesebično dijelio.

Veliko hvala mojoj obitelji, supruzi Kseniji, sinu Zvonimiru i kćerci Anji na razumijevanju i strpljenju.

Njima posvećujem ovaj rad.

# SADRŽAJ

1. UVOD .....	1
1.1. Dijagnostika atraumatskoga kompresivnog prijeloma kralješka .....	1
1.2. Fraktalna geometrija .....	11
1.3. Primjena fraktala u biomedicini .....	18
1.3.1. Fraktalna analiza u dijagnostici osteoporoze .....	18
1.3.2. Fraktalna analiza u dijagnostici tumora .....	19
2. HIPOTEZA .....	22
3. CILJEVI ISTRAŽIVANJA .....	23
4. ISPITANICI I METODE RADA .....	24
4.1. Ustroj studije .....	24
4.2. Ispitanici .....	24
4.3. Prikupljanje podataka .....	24
4.4. Metode analize digitaliziranih prikaza .....	27
4.4.1. Fraktalna analiza digitaliziranih rendgenskih snimki ImageJ programom .....	28
4.4.2. Izračun fraktalne dimenzije (FD) s pomoću programa BoneJ .....	30
4.4.3. Fraktalna analiza trabekularne mreže kosti .....	32
4.4.4. Računanje trabekularne debljine (Tb.Th) .....	33
4.5. Statističke metode .....	34
5. REZULTATI .....	36
5.1. Osnovna obilježja ispitanika .....	36
5.2. Fraktalna analiza među uzorcima s frakturiranih kralješaka uzrokovanih osteoporozom ili tumorom i uzorcima zdravih kralješaka .....	37

5.2.1. Uloga ispitivanih parametara u predviđanju nastanka frakture kralješka uslijed bolesti (osteoporoza, tumor) (regresijska analiza) .....	41
5.2.2. Uloga ispitivanih parametara u predviđanju nastanka frakture kralješka uslijed bolesti (osteoporoza, tumor) (ROC-analiza).....	43
5.3. Fraktalna analiza uzoraka eksperimentalne skupine u odnosu na ispitanike s osteoporozom ili tumorom.....	45
5.3.1. Uloga ispitivanih parametara eksperimentalne skupine u predviđanju nastanka frakture kralješka uslijed tumora (regresijska analiza) .....	47
6. RASPRAVA .....	49
7. ZAKLJUČAK.....	62
8. SAŽETAK.....	64
9. SUMMARY .....	66
10. LITERATURA.....	68
11. ŽIVOTOPIS .....	83

# 1.UVOD

## 1.1. Dijagnostika atraumatskoga kompresivnog prijeloma kralješka

Atraumatski kompresivni prijelom kralješka (KPK) čest je klinički problem, posebice kod starije populacije. Najčešći uzroci KPK-a jesu osteoporoza, trauma i patološki prijelomi (1). Ostale bolesti koje mogu uzrokovati atraumatski KPK jesu osteomijelitis, Pagetova bolest, hiperparatireoidizam te druge metaboličke bolesti. Do prijeloma kralješka kod zdravih ljudi dolazi djelovanjem jake sile (padovi s visine, prometne nezgode). Takve ozljede rezultiraju akutnim jakim bolovima te čestim ozljedama leđne moždine i neurološkim ispadima. Kod osteoporoze i tumora za prijelom je dovoljna minimalna sila, a može nastati i spontano.

Osteoporoza je najčešća metabolička bolest kostiju, obilježena smanjenjem mineralne gustoće (engl. *bone mineral density* – BMD) i čvrstoće kosti te oštećenjima njezine mikroarhitekture. Prijelomi kostiju (poglavito kuka, kralješnice i podlaktice) najopasnija su posljedica osteoporoze te jedan od glavnih uzroka trajne invalidnosti i smrtnosti u osoba treće životne dobi. KPK je najčešći tip osteoporotskog prijeloma (2). Procjenjuje se da će produljenjem životnog vijeka broj osoba s osteoporozom u EU porasti s 27,5 milijuna, koliko ih je bilo u 2010. godini, na 33,9 milijuna u 2025. godini (porast od 23%). Iz brojnih epidemioloških studija proizlazi da će svaka treća žena i svaki peti muškarac stariji od 50 godina doživjeti bar jedan osteoporotični prijelom. Svakih 30 sekundi netko u Europi, najčešće ženskog spola, doživi prijelom koji je posljedica osteoporoze. Iako se često (kao usputni radiološki nalaz) nađe kompresivni prijelom kralješka, bolesnik uglavnom nije svjestan prijeloma koji je čak u dvije trećine slučajeva karakteriziran klinički nijemim tijekom. Poznato je da se bol povezana s padom, nakon kojeg je uslijedio prijelom, ne pojavljuje odmah. Obično se javlja dva do šest tjedana kasnije kao podmukla bol u leđima. Osim boli, javljaju se umor koji se često zanemaruje, promjena posture u smislu razvoja hiperkifoze, smanjenje pokretljivosti kralješnice i



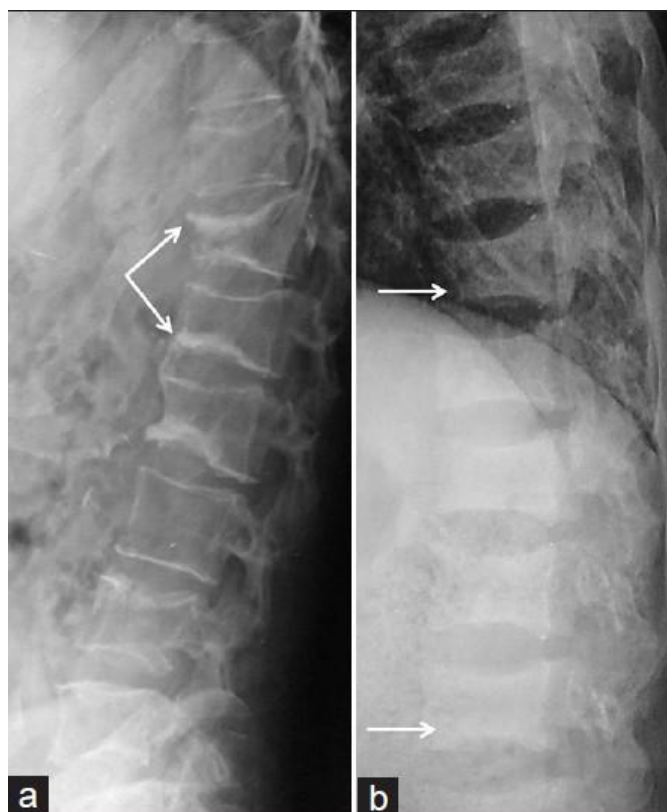
povećanje napetosti paravertebralne muskulature što rezultira brojnim komorbiditetima, kao što su smanjenje apetita i smanjenje plućne funkcije. Progresivno pogoršanje zdravstvenog stanja vjerojatno pridonosi povećanom morbiditetu i mortalitetu u bolesnika s KPK u usporedbi s općom populacijom. Starenjem populacije KPK postaje sve veći javnozdravstveni problem (3,4). KPK se najčešće javlja u žena u postmenopauzi, ali sve češće i kod starijih muškaraca (5). Procjenjuje se da približno 25% žena u postmenopauzi zadobije barem jedan KPK tijekom života (6), a učestalost prijeloma raste s dobi tako da nakon 80. godine života doseže 40% (7,8). Lokalizacija frakture podjednako je raspoređena duž kralješnice tako da se otprilike trećina pojavljuje u lumbalnoj, trećina u torakolumbalnoj i trećina u torakalnoj kralješnici (9).

S druge strane, kod starije populacije raste incidencija i prevalencija KPK koji su uzrokovani koštanim tumorima, a često je KPK i prvi simptom maligne bolesti (10). Najčešći primarni zloćudni tumori koji zahvaćaju kralješnicu jesu multipli mijelom i limfom. Međutim, 85% tumora kralješnice čine metastatski tumori, a klinička prezentacija obično se ne razlikuje od primarnih karcinoma kralješnice. Metastatski tumori najčešće potječu iz dojke (16,5%), pluća (15,6%), prostate (9,2%) i iz bubrega (6,5%). Većina bolesnika s metastazama u kralješnici u dobi je između 50. i 60. godine bez obzira na spol (11,12). Kralješnica je često sijelo metastaza pa više od 39% svih koštanih metastaza zahvaća kralješnicu. Anatomski, tumori mogu biti smješteni intramedularno ili ekstramedularno. Metastatska kompresija leđne moždine obično prati hematogeno širenje malignih stanica na kralješnicu, nakon čega se proširuje u epiduralni prostor. Širenje u epiduralni prostor može nastati širenjem tumora intervertebralnim foramenima ili hematogeno preko Batsonova venskog pleksusa. Metastaze na kralješnici najčešće se pojavljuju u torakalnoj kralješnici (približno 70% slučajeva), a potom u lumbalnoj kralješnici (20%). Metastaze u cervikalnoj kralješnici javljaju se u 10% slučajeva. U više od 30% bolesnika pogođeno je više razina kralješnice. Simptomi tumora kralješnice ovise o lokalizaciji, vrsti tumora i općem zdravstvenome stanju bolesnika. Metastatski tumori često napreduju brzo. Simptomi koji se javljaju kod tumora kralješnice mogu biti neurološki ispadi (poremećaji ili gubitak osjeta, naročito u nogama); jaki bolovi u leđima koji ne popuštaju na medikamentoznu terapiju i s vremenom se pojačavaju, javljaju se i u mirovanju, pogoršavaju pri tjelesnom naporu, a mogu se širiti u ruke i/ili

noge; inkontinencija urina i/ili stolice; mišićna slabost i poremećaji hoda.

Diferencijalna dijagnoza između osteoporotskog i patološkog KPK neophodna je za daljnje planiranje i liječenje, posebice kod akutnih i subakutnih stadija bolesti (2). Osteoporoza i metastatski prijelom često se pojavljuju zajedno, što dodatno otežava dijagnostiku. Štoviše, osteoporoza je češća u bolesnika s metastatskom bolešću nego kod opće populacije (13,14), što se tumači posljedicom osnovne bolesti, ali i primjenom hormonske terapije (15,16).

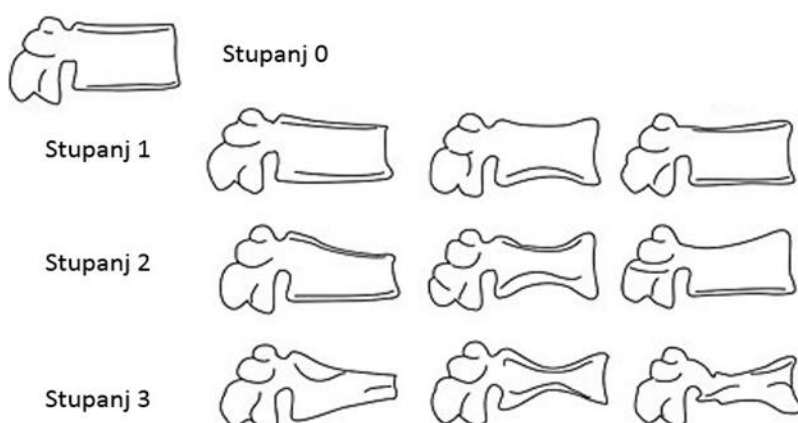
Postoji više metoda za dijagnostiku prijeloma kralješaka. U dijagnostici kompresivnog prijeloma trupa kralješka, bez obzira na uzrok, najčešće se prvo koristi standardnim rendgenskim snimkama (slika 1.1.).



Slika 1.1. Rtg snimka kompresivnog prijeloma trupa kralješka.

Iako postoje različiti kriteriji za ocjenu težine prijeloma, najšire je prihvaćena semikvantitativna tehnika koju je opisao Genant sa suradnicima (17). Prema promjeni

trupa kralješka, prijelom kralješka klasificira se kao normalan (stupanj 0); blagi deformitet (smanjenje visine 20 – 25%, 1. stupanj ); srednji deformitet (smanjenje visine 25 – 40%, 2. stupanj) i teški deformitet (smanjenje visine > 40%, 3. stupanj ) (slika 1.2.).

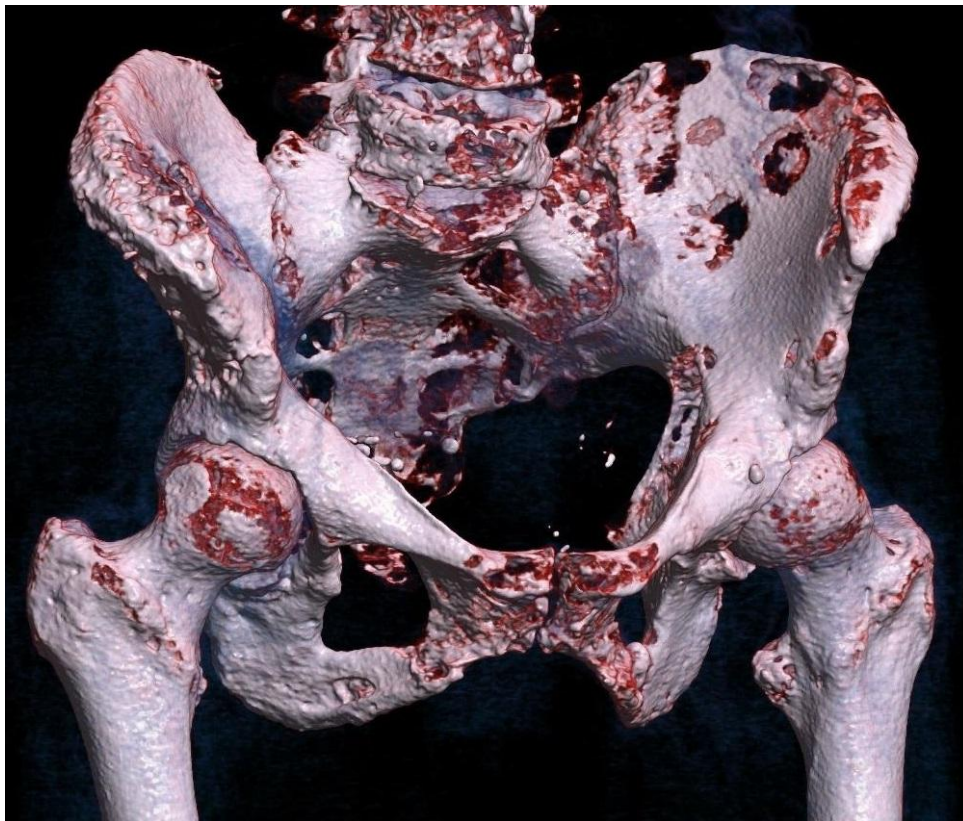


Slika 1.2. Klasifikacija prijeloma trupa kralješka po Genantu.

Kolaps kralješka na rendgenskoj snimci može upozoriti, ali nije patognomoničan za metastatsku bolest. Wong i sur. (18) dokazali su da kod 22% bolesnika koji su umrli zbog maligne bolesti KPK nije uzrokovan tumorom pa standardne rendgenske snimke nisu pouzdan pokazatelj metastatske bolesti. Da bi se na rendgenskoj snimci vidjela metastatska promjena, mora doći do koštane destrukcije u količini između 30% i 70% (19) prije no što se vidi osteoliza kralješka. Znak da se radi o metastazama jesu i litičke lezije na više kralješaka ili deformitet uz normalnu koštanu gustoću (20).

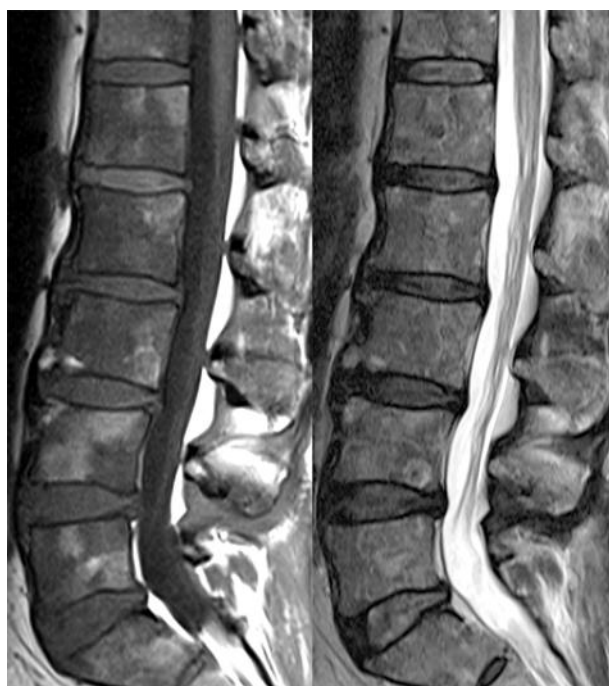Kompjuterizirana tomografija (CT) osigurava izvrsnu rezoluciju kortikalne i trabekularne kosti. U prvome se redu koristi u slučajevima kada na standardnim rtg snimkama postoji sumnja na prijelom. CT je koristan također kod otkrivanja nestabilnih prijeloma i okultnih koštanih ozljeda te za prikaz kompleksnih prijeloma i određivanje stupnja prijeloma (slika 1.3.). Pregled kostura u višestrukim ravninama s pomoću

multiplanarnih reformatiranih slika povećava vidljivost koštanih lezija i rezultira većom osjetljivošću CT-a u usporedbi s običnom radiografijom u otkrivanju osteolitičkih i osteosklerotičnih metastaza (slika 1.3.). Osjetljivost i specifičnost CT-a za otkrivanje metastaza kostiju jest 74% i 56%. CT može prikazati metastaze koštane srži prije nego se dogodi destrukcija kosti, što rezultira ranijom dijagnozom i može poboljšati prognozu liječenja te spriječiti komplikacije bolesti (21). Daljnja prednost CT-a jest to što se može koristiti za vođenje perkutane biopsije tkiva (22). CT mijelografija koristi se kod prijeloma s neurološkim ispadom u slučaju kada postoji kontraindikacija za magnetsku rezonancu (npr. srčani stimulator). CT je dobar u otkrivanju i praćenju koštanih metastatskih lezija na kralješnici, ali je ograničen samo na suspektne dio kralješnice, a rijetko na cijelu kralješnicu. Utvrđeno je da 20-24% bolesnika ima asimptomatsku leziju na kralješcima koji nisu vidljivi ovom metodom (23, 24).



Slika 1.3. 3D CT snimka koštanih metastaza.

Magnetska rezonancija (MR) može rano detektirati malignu vertebralnu leziju te je najkorisnija radiološka metoda u dijagnostici metastatskog i benignog KPK (2). Zahvaljujući izvrsnoj rezoluciji mekog tkiva, MR je metoda izbora slike za procjenu metastatskog širenja u koštano srž, proširenje tumora iz koštane srži i zahvaćanje okolnih struktura (25). MR je vrlo osjetljiva za otkrivanje skeletnih metastaza jer ima sposobnost prikazati intramedularni metastatski depozit prije same kortikalne destrukcije i prije nego što se patološki osteoplastični proces manifestira kao fokalna akumulacija radiofarmaka na scintigrafiji kostiju. Osjetljivost i specifičnost MR-a za otkrivanje metastaze kostiju jest 95% i 90%. Dok je kronični osteoporotski KPK lako prepoznati na magnetskoj rezonanciji, akutni prijelom teško je razlikovati od malignoga kompresivnog prijeloma (26, 27). Na metastatsku kompresivnu frakturu ukazuju konveksan stražnji rub korpusa kralješka, promjena intenziteta signala na pediklima, epiduralne mase te fokalne paraspinalne mase (slika 1.4.). Metastatska lezija obično rezultira smanjenim signalom u T1 snimkama. Korištenje kontrastne MR korisna je pretraga u dodatnom razlikovanju benignog i malignog KPK-a, posebice kod neuroloških ispada. Nedostatak MR jest taj što ima visoku osjetljivost za dijagnozu prijeloma kralješka, ali nisku specifičnost za razlikovanje između benignih i malignih prijeloma (28). Nedostaci MR mogu biti i artefakti zbog osteosintetskog materijala, srčani stimulatori i sl. MR također ne pokazuje zahvaćenost kortikalne kosti jasno kao CT. Ipak, MR je danas najkorištenija pretraga u evaulaciji metastatskih tumora u kralješnici (29-32).



Slika 1.4. MR prikaz metastatskog prijeloma IV. lumbalnog kralješka.

Za mjerenje mineralne gustoće kosti (engl. *bone mineral density* – BMD) najčešće korištena metoda jest dvoenergetska apsorpciometrija X-zraka (engl. *dual-energy X-ray absorptiometry* – DXA), koja danas predstavlja zlatni standard u dijagnostici osteoporoze. Osteoporoza se kvantitativno definira na temelju mjerenja DXA i procjene T-vrijednosti. T-vrijednost predstavlja odstupanje izmjerene vrijednosti BMD-a od prosječnog vršnog BMD-a mladih (engl. *peak bone mass* – PBM). Razlika se izračunava kao rezultat standardne devijacije (SD). Svjetska zdravstvena organizacija (WHO) klasificira T-vrijednosti na sljedeći način:

T-vrijednost iznad -1 SD normalan je nalaz

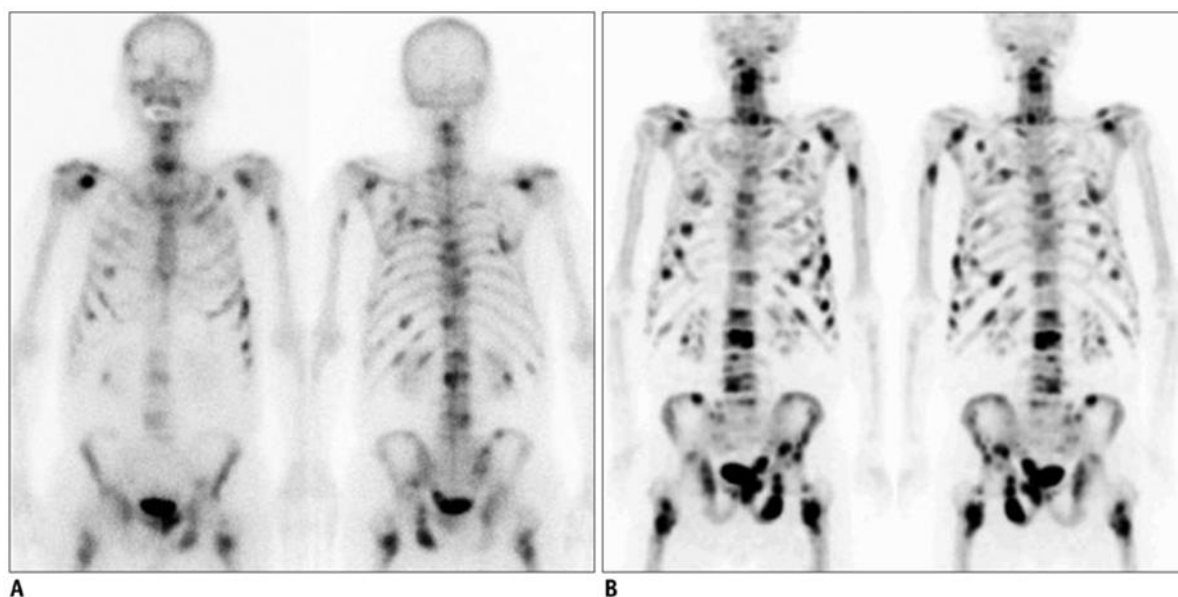
T-vrijednost između -1 i -2,5 SD definirana je kao osteopenija

T-vrijednost jednaka ili manja od -2,5 SD definirana je kao osteoporoza.

Iako se danas za dijagnozu osteoporoze koristi denzitometrija za mjerenje mineralne gustoće kostiju (BMD), ona nije dobar pokazatelj rizika prijeloma. Tako su informacije o promjenama arhitekture trabekularne kosti dugo bile dostupne samo od

rezultata biopsije tkiva. Danas je MR visoke rezolucije (3T, 7T ili 11T) zlatni standard u procjeni arhitekture trabekularne kosti kao pokazatelju rizika za osteoporotski prijelom (33-35).

Scintigrafija kostiju i dalje je najčešće korištena radionuklidna tehnika za ispitivanje skeletnih metastaza, u prvome redu zbog njegove široke raspoloživosti (36). Nakupljanje radiofarmaka u kosti ovisi o lokalnome protoku krvi i o osteoblastičnoj aktivnosti kosti. Glavna prednost scintigrafije kostiju jest ta što se može snimiti cijeli kostur (Slika 1.5.). Ovo je važno s obzirom na to da metastatske lezije mogu nastati i u područjima kostura koji nisu rutinski uključeni u pregled (37). Daljnja prednost scintigrafije odnosi se na njezinu visoku osjetljivost koja omogućuje ranije otkrivanje koštanih metastaza. Osjetljivost i specifičnost scintigrafije kosti za otkrivanje metastaza kostiju iznosi 78% i 48%. Scintigrafija kostura vrlo je osjetljiva pretraga kod prijeloma kralješka, ali nije specifična u razlikovanju metastatske lezije i osteoporotskog prijeloma (38), uz vrlo česte lažno negativne nalaze kod agresivnih brzorastućih tumora kao što su karcinomi bubrega, karcinomi pluća, multipli mijelom, limfom, leukemija ili Ewingov sarkom (39).

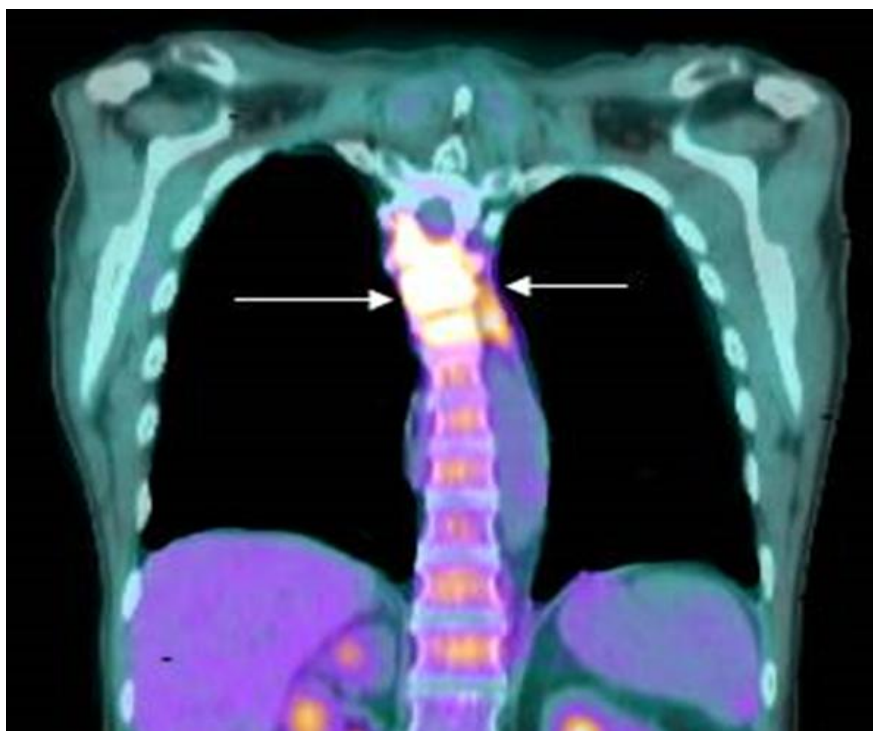

Slika 1.5. Scintigrafija kostura u 84-godišnjeg pacijenta s karcinomom prostate i brojnim koštanim metastatskim lezijama.

Pozitronska emisijska tomografija (PET) tehnika je nuklearne medicine koja proizvodi tomografske slike visoke rezolucije otkrivanjem visokoenergetskih parova fotona emitiranih tijekom pozitronskog propadanja radioizotopa. PET je bolji od konvencionalnog skeniranja kostiju u smislu prostornog razlučivanja i znatno osjetljiviji i specifičniji od scintigrafije kostura za otkrivanje metastaza, a osobito za otkrivanje osteolitičkih lezija (slika 1.6.) (40, 41).

Različiti načini prikaza kojima se tradicionalno koristi za ispitivanje skeletnih metastaza imaju prednosti i slabosti. Na primjer, promjena strukture kosti kao odgovor na liječenje može se dobro pokazati na CT-u, dok je odgovor tumorske stanice najčešće najbolje ocijenjen korištenjem PET-a (21). Kombiniranje modaliteta snimanja može povećati osjetljivost i specifičnost radi poboljšanja dijagnostičke točnosti. Osjetljivost i specifičnost PET / CT za otkrivanje metastaza kostiju jest 100% i 97% (Tablica 1.1.). Tehnološki napredak omogućio je razvoj hibridnih tehnika snimanja uključujući PET / CT i, u novije vrijeme, PET / MRI. Te su tehnike (polu) kvantitativne, a omogućuju dobivanje standardiziranih vrijednosti i spajanje anatomskih podataka iz tomografskih snimaka s funkcionalnim informacijama iz studija nuklearne medicine. Kao rezultat toga, može se odrediti odgovara li žarišni radiofarmak na pretrazi nuklearne medicine diskretnoj koštanoj leziji. Slično tomu, dijagnostička pouzdanost povećava se kada koštana lezija, koja je sumnjiva na metastazu na tomogramu jako akumulira radiofarmak. PET - CT najučinkovitija je metoda u ranom otkrivanju i praćenju koštanih metastaza, no ta metoda danas je još uvijek teško dostupna i vrlo skupa (42, 43).





Slika 1.6. PET prikaz koštanih metastaza u gornjem dijelu torakalne kralješnice

Tablica 1.1. Osjetljivost i specifičnost različitih tehnika snimanja koštanih metastaza

<b>Tehnika snimanja</b>	<b>Osjetljivost (%)</b>	<b>Specifičnost (%)</b>
PET/CT	100	97
MRI	95	90
PET	98	56
CT	74	56
Scintigrafija skeleta	78	48

Budući da je mijelografija agresivna metoda praćena neurološkim ispadima i krvarenjima, ona je danas napuštena kao metoda izbora u diferencijalnoj dijagnozi tumora kralješnice.

Biopsijom tkiva kralješka koristi se radi potvrde metastatskih promjena kod

pacijenata s poznatim primarnim tumorom, zbog procjene sumnjivih rtg promjena ili unutar definitivnoga kirurškog zbrinjavanja. Ona je još uvijek najpouzdanija metoda u diferencijalnoj dijagnozi benignog i malignog atraumatskog KPK-a.

## 1.2. Fraktalna geometrija

Unatoč velikim pomacima u razumijevanju molekularnih mehanizama tumora najveći dio dijagnoze danas se i dalje dobiva vizualnim pregledima radioloških snimki, mikroskopije uzoraka dobivenih biopsijom ili izravnim pregledom tkiva. Ta ispitivanja na kvalitativan način tipično interpretira medicinsko osoblje obučeno za klasifikaciju abnormalnih karakteristika kao što su strukturne nepravilnosti u tkivu. Računalna analiza medicinskih snimaka predstavlja kvantitativan i reproducibilan proces koji može poslužiti kao vrlo koristan pomoćni pristup u dijagnostici. Upravo u računalnoj analizi leži potencijal fraktalne analize kao morfometrijske mjere nepravilnosti struktura tipičnih za rast tumora ili za osteoporozu (44).

Interpretacija osteoporotskih i tumorski promijenjenih prikaza koštane strukture u ortopediji i danas je u velikoj mjeri subjektivna i ovisi o izobrazbi i osobnom iskustvu pregledavatelja.

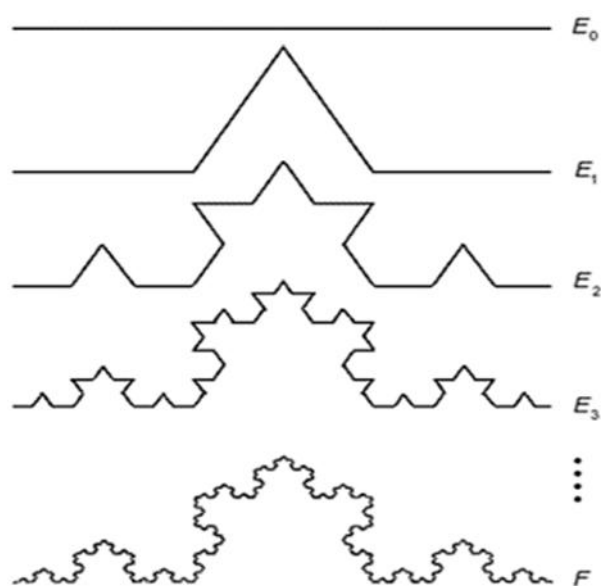
Kod većine drugih difuznih bolesti kod kojih ne postoje objektivni pokazatelji koji bi s dostatnom točnošću upućivali na prisutnost bolesti, učinjeni su pokušaji razvoja matematičkih metoda analize ultrazvučnog, CT, MR ili konvencionalnog rendgenskog prikaza. Cilj je naći što objektivniju metodu procjene prisutnosti određene patologije u prikazu s mjerljivom točnošću i pouzdanošću. Pri tome je od ključne važnosti razviti metodu koja je u stanju prepoznati i razlikovati uzorke prisutne u analiziranom dijelu prikaza (45). Do sada su razvijene brojne metode koje daju zadovoljavajuću točnost u otkrivanju prisutnosti bolesti, no za sada bez dostatne specifičnosti. Metode koje se rabe uključuju morfološke pokazatelje (46, 47), kvantitativnu analizu geometrijskih pokazatelja (48, 49), primjenu neuronskih mreža (50, 51), Fourierovu (52, 53) i "wavelet" transformaciju (54), određivanje fraktalne dimenzije prikaza (45, 55, 56) te klasifikaciju prikaza "fuzzy" logikom (57, 58). Većina navedenih metoda daje zadovoljavajuću točnost u otkrivanju prisutnosti bolesti, no, zasad, bez dostatne specifičnosti.

Fraktalna geometrija uvedena je u prirodne znanosti objavljivanjem rada *How*

*long is the coast of Britain? Statistical selfsimilarity and fractional dimension* 1967. godine u časopisu Science Magazine. Autor tog rada bio je Benoit Mandelbrot (1924.-2010.), poljski matematičar i fizičar, koji je tada prvi put uveo pojam fraktala, što je kasnije upotpunio i sistematizirao. U tom radu pokazao je da je koncept dužine besmislen ako se želi izmjeriti neki nepravilan objekt kao što je morska obala. Termin fraktal, prema latinskoj riječi fractus, znači „slomljen“, „nepravilan“ ili „iregularan“ (59). Fraktali i fraktalna geometrija predstavljaju koncept u matematici koji je proizišao iz „velike matematičke krize“ i nemogućnosti klasične Euklidove geometrije da opiše ili posluži u analizi kompleksnih i nepravilnih oblika i procesa koji se događaju u prirodi. Mnoge kompleksne anatomske strukture kao što su mreža krvnih žila, koštana struktura, neuronska mreža i sl. samo su neki primjeri fraktalne geometrije u ljudskom organizmu. Fraktali su objekti koji daju jednaku razinu detalja neovisno o rezoluciji kojom se koristimo. Koncept fraktala i fraktalne geometrije omogućava jednostavnu, geometrijsku interpretaciju kompleksnih objekata koje tradicionalna Euklidova geometrija nije u stanju opisati. Matematička osnova fraktalnog koncepta nalazi se u konstrukciji nedjeljivih, kontinuiranih funkcija, tzv. čudovišnih krivulja (monster curves). One se mogu umjetno generirati, kao i veliki broj fraktalnih struktura, primjenom relativno jednostavnih pravila tako što se rezultati poslije svakog ponavljanja vraćaju ponovno u isti postupak (60).

Dva osnovna pojma u fraktalnoj geometriji na kojima ona počiva jesu pojmovi samosličnosti i dimenzionalnosti (61-63). Promatrajući u bilo kojoj veličini, fraktalni oblici iste su strukture. Ta se osobina naziva i svojstvo invarijantne skale. Idealni fraktal podrazumijeva da je svaka njegova točka centar generiranja novog, beskonačno samosličnog fraktala. Samosličnost je neophodan i dovoljan uvjet da bi fraktalna dimenzija mogla biti definirana i primijenjena. Značenje tih dvaju pojmova može se objasniti na primjeru konstrukcije Kochove krivulje (Slika 1.7.). Ona se konstruira procesom ponavljanja, pri čemu se pri svakom ponavljanju (iteraciji) centralna trećina svakoga segmenta ravne linije (inicijatora) zamjenjuje dvama identičnim segmentima koji stoje pod kutem od  $60^\circ$  (generator). Tako ta krivulja dobiva svojstva da je njezina dužina beskonačna, i to unutar ograničene površine (64). U konačnoj strukturi Kochove krivulje može se zapaziti da je ona nastala ponavljanjem istog motiva, čije se dimenzije smanjuju na svakoj sljedećoj razini. Posljedično, kada se bilo koji dio krivulje izdvoji i zumira,

može se vidjeti da svaki uveličani dio opet predstavlja istu tu krivulju. Drugim riječima, gledano s biološkog stajališta, Kochova krivulja uz osobine nediferencijabilnosti koja postoji zahvaljujući njezinoj neregularnosti, posjeduje i osobinu da nema definiranu dužinu, tj. beskonačna je.




Slika 1.7. Konstrukcija Kochove krivulje

Prvo uvođenje mjere za popunjavanje prostora koja dopušta mogućnost necjelobrojne dimenzije, uveo je Felix Hausdorff. Njegova ideja temeljena je na mjerenju istog objekta pod različitim uvjetima, tj. različitim mjernim jedinicama. Oblik i/ili položaj nekog objekta, uobičajeno, opisuje se tzv. topološkim dimenzijama  $D_t$ . Krivulje i ravnine klasificiraju se preko topologije skupa točaka. Euklidska točka nema dimenziju, tj. njezina euklidska dimenzija iznosi  $D_e=0$ , kao i topološka dimenzija  $D_t=0$ . Ravna linija ima euklidsku dimenziju jedan,  $D_e=1$ , kao i topološku dimenziju  $D_t=1$ . Međutim, ako krivulja leži na površini, onda je njezina euklidska dimenzija dva,  $D_e=2$ , a topološka  $D_t=1$  (broj točaka kojima se promatrana krivulja može razdvojiti na dva dijela). U slučaju

krivulje koja se prostire kroz trodimenzionalni prostor euklidska dimenzija jednaka je tri,  $D_e=3$ , a topološka je i dalje jedan,  $D_t=1$ . U slučaju dvodimenzionalne površine euklidska dimenzija jednaka je dva,  $D_e=2$ , kao i topološka,  $D_t=2$ . Ako se promatra zakrivljena površina koja leži u trodimenzionalnom prostoru, euklidska dimenzija jednaka je tri,  $D_e=3$ , a topološka je i dalje jednaka dva  $D_t= 2$ . Za tijela su i euklidska i topološka dimenzija jednake tri,  $D_e=3$  i  $D_t= 3$ . Međutim, ako u okolinu jedne točke postavimo drugu, pa treću, itd., po nekom pravcu, i ako su točke dovoljno bliske, dobiva se struktura koja odgovara liniji. Znači, s euklidske dimenzije  $D_e=0$  prelazi se prema  $D_e=1$ , ali točke su razdvojene pa dimenzija nije jednaka jedan, mada je veća od nule. Slično se dobiva i promatranjem jedne linije (euklidske dimenzije  $D_e=1$ ) koja se, poslije određene dužine, prelama pod nekim kutom pa se postupak ponavlja tako da se dobiva struktura oblika izlomljene spirale. Pri promatranju dobivene strukture s dovoljno velike udaljenosti, dobiva se utisak homogene strukture – površine, euklidske dimenzije  $D_e=2$ . Međutim, ni ta struktura nema točnu dimenziju dva jer je u pitanju linijska, a ne homogena površinska struktura. Felix Hausdorff proučavao je takve slučajeve i definirao dimenziju skupova točaka koja ima necjelobrojnu vrijednost veću od odgovarajuće topološke dimenzije (65). Dok u klasičnoj geometriji dimenzije mogu biti isključivo cijeli brojevi (geometrijska točka ima dimenziju 0, ravna linija ima dimenziju 1, ravnina dimenziju 2, a prostor ima dimenziju 3) , u fraktalnoj geometriji dimenzije mogu imati „prelomljenu“ odnosno necjelobrojnu vrijednost, uobičajeno veću od odgovarajuće topološke dimenzije nefraktalnog objekta. Takva dimenzija naziva se *fraktalna dimenzija*. Fraktalna dimenzija (FD) tako je općenitiji i nadređeni pojam topološkoj dimenziji koja se koristi u Euklidovoj geometriji, a topološka dimenzija zapravo samo predstavlja onda poseban slučaj fraktalne dimenzije. Tako u fraktalnoj geometriji linija može imati dimenziju između 1 i 2, ovisno o tome u kolikoj mjeri popunjava ravninu u kojoj se nalazi (63,64). Ondje gdje je struktura jednostavna ravna ili zakrivljena crta i ne ispunjava gotovo nikakav prostor, vrijednost FD jest jedan. Kada struktura popunjava sav raspoloživi prostor, njezina FD jest dva. Mandelbrot (59) je primijetio sličnost između složenih prirodnih struktura i određenih vrsta matematičkih objekata te je fraktale podijelio na prirodne i idealne fraktale. Primjer idealnog fraktala prikazan je na slici 1.8. , a naziva se Sierpinski tepih. Profil idealnog fraktala jest isti ako se gleda odozgo ili iz daljine. Ako je dio profila uvećan, povećani dio izgleda isto kao izvorni. To je poznato kao samosličnost.

Druga vrsta fraktala prirodni su fraktali. Prirodni fraktal (slika 1.9.) pokazuje statističku samosličnost, ali samo preko ograničenog opsega razmjera. To znači da uvećani dijelovi profila nisu baš isti kao izvorni, ali su slični, unutar statističkih granica.



Slika 1.8. Sierpinski tepih. Faze u izgradnji Sierpinski tepiha ilustriraju samosličnost dvodimenzionalne figure. Sva tri fraktalna objekta imaju istu fraktalnu dimenziju, ali različitu lakunarnost.



Slika 1.9. Primjer fraktala u prirodi.

U literaturi su opisane brojne metode određivanja fraktalne dimenzije (60, 66-68). Za strukture kao što je Kochova krivulja koje su dobivene po strogo definiranim pravilima, može se odrediti tzv. dimenzija samosličnosti na sljedeći način.

Za skup koji je ograničen u euklidskom n-dimenzionalnom prostoru kaže se da je samosličan ako je on unija N razdvojenih (nepreklapajućih) vlastitih kopija, od kojih je svaka sljedeća skalirana faktorom  $r < 1$  po svim dimenzijama prostora. Između navedenih veličina postoji sljedeća veza:

$$N_r D_s = 1$$

odakle je dimenzija samosličnosti jednaka:

$$D_s = - \frac{\ln N}{\ln r}$$

Korištenjem tog izraza za Kochovu krivulju dobiva se da je njezina dimenzija samosličnosti:

$$D_s = - \frac{\ln 4}{\ln \frac{1}{3}} = 1,262$$

jer se njezina struktura oblikuje tako što se polazna linija (inicijator), čija je topološka dimenzija 1, skalira faktorom 1/3, jer se krivulja dijeli na tri jednaka dijela, čime se dobiva nova struktura, tj. generator, sastavljena od N=4 dijelova i zatim se postupak ponavlja.

Za fraktalne strukture koje nisu dobivene strogo definiranim pravilima, kao što su različite strukture prisutne u prirodi, FD se ne može odrediti kao dimenzija samosličnosti. U tim slučajevima primjenjuju se različite druge metode. Jedna od najviše primjenjivanih metoda jest tzv. metoda prebrojavanja kutija (engl. *box-counting method*), koja se još naziva i dimenzija blokova, dimenzija kapaciteta ili dimenzija prekrivanja. To je numerička metoda za nalaženje dimenzije fraktala, a predstavili su je Russel i suradnici 1980. godine i od tada je jedna od najviše i najčešće primjenjivanih metoda (69). Metoda

se zasniva na prekrivanju fraktalnog objekta mrežom kvadrata. Zatim se određuje broj kvadrata koji nisu prazni tj. koji prekrivaju fraktalni objekt te se potom iterativnim procesom uzimaju kvadrati sve manjih dimenzija (60, 70-72).

Fraktalna dimenzija (FD) računa se prema formuli:

$$FD = -\lim_{n \rightarrow \infty} \frac{\log N}{\log \alpha}$$

pri čemu je  $\alpha$  veličina stranice kvadrata, a N minimalni broj tolikih kvadrata potrebnih da se u potpunosti prekrije fraktal koji se ispituje. S obzirom na to da se granična vrijednost 0 ne može upotrijebiti u slučaju nematematičkih, odnosno prirodnih objekata, ta dimenzija računa se grafičkim putem i jednaka je nagibu krivulje na log-log dijagramu.

U slučaju primjene metode prebrojavanja kutija za određivanje fraktalne dimenzije nekog biološkog entiteta na digitalnoj slici, rub najmanjeg bloka u posljednjoj iteraciji ne može biti jednak nuli, nego ovisi o rezoluciji slike.

Fraktalna dimenzija samo je jedan od alata u fraktalnoj analizi, koja daje indeks kapaciteta promatranoga fraktalnog objekta da popuni prostor u kojem se nalazi. Međutim, ona ne daje informaciju o obrascu popunjavanja. Mandelbrot je kao rješenje predložio jednu drugu dimenziju koja se naziva lakunarnost (lacuna – lat. praznina, rupa) (59). Lakunarnost se može shvatiti kao mjera dubinske neravnomjernosti teksture promatranog objekta. Što je veća dubina, veća je lakunarnost. Dok metode kao što je prebrojavanje kvadrata samo analiziraju konturu, obrazac varijacija u teksturi (npr. razine sivog na svojoj skali na digitalnoj slici) mogu biti opisani preko mjere fraktalne teksture, odnosno lakunarnosti. Kod obrade digitalne slike algoritam uzima svaku točku (piksel) digitalne snimke i dodjeljuje mu „visinu“ odnosno „dubinu“ koja odgovara vrijednosti nijanse sive. Razlika u tako definiranim visinama, ili dubinama susjednih piksela mjeri se preko cijele promatrane površine. Lakunarnost se kao fraktalna dimenzija koja opisuje teksturu fraktalnog objekta može shvatiti kao dopunska mjera koja pruža dodatne informacije o fraktalnom objektu, uz već izračunate fraktalne dimenzije i vrlo je korisna za razdvajanje ili klasifikaciju objekata koji imaju istu fraktalnu dimenziju, ali različitu lakunarnost (slika 1.7.). Ta metodologija ima široku primjenu u obradi i analizi digitalnih medicinskih snimaka.



### **1.3. Primjena fraktala u biomedicini**

Fraktalna geometrija je za relativno kratko razdoblje od kada je uvedena u prirodne znanosti prošla dinamičan put od ezoterične matematičke ideje do korisnoga analitičkog mehanizma i praktične metode primjenjive u mnogim granama znanosti uključujući i analizu bioloških sustava. Računalno određivanje fraktalne dimenzije može postati vrlo važan dio analize slike u patologiji, zahvaljujući brzini, automatizaciji i ponovljivosti računalnih metoda. Što se tiče medicinskih znanosti i same patologije, fraktali su važni u dvama širokim poljima: kvantifikacija cjelokupnih struktura (ne samo morfološki aspekt nego i funkcionalni, tj. s uključenom komponentom vremena) i modeliranje bioloških, razvojnih patoloških procesa. Brojna istraživanja pokazala su postojanje korelacije između fraktala i bioloških sustava te patološke forme. Pokazano je da slike tkiva sadrže nekoliko fraktalnih struktura s različitim dimenzijama (65).

#### **1.3.1. Fraktalna analiza u dijagnostici osteoporoze**

Primjena fraktalne analize u biomedicini podrazumijeva analizu morfologije pojedinih anatomskih struktura te otkrivanje razlika između zdravog i bolesnog tkiva (73). Trabekularna kost, kao što je kralješak, vrlo je pogodna za fraktalnu analizu. Na radiološkim snimkama vidljivo je da ona pokazuje obrazac grananja, a pokazuje i svojstvo samosličnosti tj. trabekule i koštana srž između njih izgledaju vrlo slični bez obzira na njihovu veličinu. Vrijednost FD normalne trabekularne kosti jest približno 1,5 (74). Procjena rizika prijeloma kosti u prošlosti se većinom ograničavala samo na određivanje mineralne gustoće kostiju. Gustoća kostiju svakako je snažno povezana s rizikom prijeloma. Međutim, postoje široke biološke varijacije koje se vide između bolesnika s istom gustoćom kostiju. Stoga su traženi modeli koji se temelje na ideji da nije važno samo koliko minerala ima u određenoj kosti, nego i kako su raspoređeni unutar kosti što određuje snagu kostiju. Doista, modeli analize konačnih elemenata čvrstoće kostiju bili su prilično uspješni u predviđanju rizika prijeloma. Međutim, ti su modeli prilično složeni i vjerojatno neće biti klinički korisni za procjenu rizika prijeloma u bliskoj budućnosti. Ideja da se fraktalna analiza trabekularne kosti može povezati s

čvrstoćom kosti jest privlačna jer je fraktalna analiza jednostavna za izračunavanje s Rtg, CT ili MR slika određene kosti.

Fraktalna analiza trabekularne kosti u više je studija pokazala da postoji statistički značajna razlika između bolesnika s osteoporotskim prijelomima (OP) i kontrolne skupine (KS) bolesnika s prijelomom bez osteoporoze (75,76). Benhamou i sur. fraktalnom su analizom rendgenskih snimaka kalkaneusa dobili rezultate koji su pokazali da su vrijednosti FD statistički značajno veće kod bolesnika s OP kuka i kralješaka u odnosu na KS te da su dobiveni rezultati neovisni i komplementarni s vrijednostima BMD (77). Porast vrijednosti FD tumači se kao veća iregularnost ili kompleksnost teksture snimke (78). Uspoređujući vrijednosti FD na rendgenskim snimkama kostiju te UZV parametre kod zdravih i osteoporotičnih ispitanika, Bianciardi i sur. dokazali su da je FD, kao mjera kompleksnosti strukture, manja kod osteoporotičnih nego kod zdravih ljudi, a vrijednosti mjerenja statistički su značajno povezane s vrijednostima T-skora mjerenih UZV metodom (79). Vrijednost fraktalne analize tekstura jest to što je ona istinski odraz trabekularne mikroarhitekture. Ta sposobnost da reflektira koštanu snagu vrlo je važna jer je osteoporoza bolest karakterizirana fragilnošću kostiju (80-82). Trabekularna kost, osim što je dobar model za fraktalnu analizu u biološkim strukturama, pruža mogućnost analiziranja fraktalne lakunarnosti (83). Čini se da je analiza fraktalne lakunarnosti najprikladniji pristup definiranja trabekularne koštane mreže. Fraktalna lakunarnost, zapravo, mjerenjem kapaciteta punjenja prostora kompleksnog objekta, može potencijalno opisati i diskontinuitet trabekularne mreže i veličinu trabekularnih prostora (koštane srži) čije promjene predstavljaju indeks povećanog rizika prijeloma kostiju. Analizom prosječne lakunarnosti izračunate iz normalnih i displastičnih uzoraka kostiju u tomografskim skeniranjima, nađeno je da fibrozna displazija ima nižu vrijednost lakunarnosti, što pokazuje da njihova slika teksture predstavlja homogenu razdiobu praznina od onih iz normalnih kostiju (84).

### **1.3.2. Fraktalna analiza u dijagnostici tumora**

Osim za analizu trabekularne građe kosti kod osteoporoze, fraktalna analiza često se primjenjuje i kod tumorskih promjena tkiva. Nepravilan oblik stanica tumora i tumorske

vaskularizacije ne može se opisati preko tradicionalne Euklidove geometrije koja se temelji na glatkim geometrijskim elementima kao što su linija, kocka, valjak i slično. Nasuprot njoj, fraktalna geometrija omogućuje da se objekt s nepravilnostima različitih dimenzija može opisati ako se pronade da je broj određenih osobitosti jedne dimenzije povezan s brojem slično oblikovanih osobitosti drugih dimenzija. Praćenjem nepravilnosti u rastu tumora, prije nego praćenjem samo jedne osobitosti kao što je promjer ili volumen stanice, fraktalna geometrija može omogućiti kvantificiranje onih morfoloških osobitosti koje su patolozi najčešće koristili samo u kvalitativnom smislu za opisivanje maligniteta (44). Jayalitha i sur. fraktalnu su analizu primijenili za prepoznavanje karcinoma grlića maternice na osnovi histoloških slika (85). Oni su se koristili metodom brojanja kutija radi dobivanja karakteristične FD za normalne stanice cerviksa i tumorske stanice. Analiza je pokazala da FD iznosi 1,1 za normalnu stanicu, dok je za tumorsku ta vrijednost 1,26. Kako je utvrđeno, veće vrijednosti FD odgovaraju kasnijem stadiju razvoja karcinoma. Lakunarnost je povezana s distribucijom praznina među stanicama. Fraktalni objekti koji imaju malu lakunarnost zapravo su homogeni jer su sve praznine iste veličine, dok visoka lakunarnost govori o heterogenosti. U spomenutoj studiji, analizom lakunarnosti zaključilo se da veća dimenzija lakunarnosti odgovara širenju karcinoma. Fraktalna analiza našla je najveću primjenu u dijagnostici karcinoma dojke, i to i u analizi mamograma, i u analizi patohistoloških preparata i citologiji. Borysa i sur. pokazali su da je veća lakunarnost povezana sa stanicama koje imaju snažniji metastatski potencijal (86). Tambasco i Magliocco fraktalnu su analizu primijenili za određivanje stadija karcinoma dojke na temelju patohistoloških preparata. Utvrdili su da se srednja vrijednost FD povećava s višim stadijem razvoja tumora, što pokazuje da kompleksnost epitelnih struktura raste kako se diferencijacija tumora smanjuje (87). To također pokazuje da je FD objektivna i ponovljiva mjera te kompleksnosti i može se koristiti za utvrđivanje stadija razvoja tumora. Iako je u ovom istraživanju fraktalna analiza korištena za razlikovanje stadija malignog tumora, može se zaključiti da ona pokazuje i potencijal za razlikovanje benignih od malignih tumora jer je očekivano da između njih postoji još veća razlika u kompleksnosti. Više studija pokazalo je da se FD, sama ili u kombinaciji s dodatno definiranim fraktalnim osobitostima oblika može primijeniti na klasifikaciju benignih i malignih tumora dojke na osnovi mamograma i tako pomoći u dijagnostici tumora dojke (88, 89).

Uvođenje novih paradigmi kao što je teorija kompleksnosti, kaosa i fraktala u polje biomedicine zahtijeva novi pristup i nove alate u razvoju računalnih metoda analize slika koje bi iz ograničenog broja parametara bile osjetljive na početak ili progresiju patološkog procesa. Kompleksnost živih bića i fraktalnost nekih fizio-anatomskih struktura nameće fraktalnu analizu kao obećavajući pristup u kvantifikaciji morfoloških promjena.

## 2. HIPOTEZA

Različiti patološki procesi, kao što su osteoporoza i tumori, mijenjaju strukturu kralješka, što može dovesti do patološkog prijeloma. Promjenom teksture kralješka mijenja se broj, gustoća i debljina koštanih trabekula te fraktalna dimenzija kao mjera kompleksnosti strukture. Navedene promjene moguće je razlikovati fraktalnom analizom. Dobiveni podatci usporedivi su s patohistološkim nalazima dobivenih biopsijom slomljenoga kralješka. Vrijednosti dobivene fraktalnom analizom koristit će se u diferencijalnoj dijagnozi prijeloma kralješka.

### 3. CILJEVI ISTRAŽIVANJA

Cilj je istraživanja primjenom fraktalne analize na digitaliziranim rendgenskim prikazima koštane strukture kralješka ortopedskih bolesnika:

1. odrediti postoje li razlike u parametrima fraktalne dimenzije (FD), broju koštanih trabekula, broju koštanih trabekula po  $\text{mm}^3$  (Conn.D) i debljini trabekula (Tb.Th) između eksperimentalne skupine i kontrolne skupine

2. odrediti postoje li razlike u parametrima fraktalne dimenzije (FD), broju koštanih trabekula, broju koštanih trabekula po  $\text{mm}^3$  (Conn.D) i debljini trabekula (Tb.Th) između ispitanika s osteoporotskim prijelomom i ispitanika koji imaju prijelom uzrokovan malignim tumorom.

Sa svrhom procjene prediktivne vrijednosti fraktalne analize u diferencijaciji pacijenata oboljelih od osteoporoze i tumora kostiju rezultati fraktalne analize usporedili su se s nalazima pato-histoloških uzoraka oboljelih.

## **4. ISPITANICI I METODE RADA**

### **4.1. Ustroj studije**

Istraživanje je ustrojeno kao prospektivno, opservacijsko, presječno istraživanje u kojemu su analizirani podatci (varijable) dobiveni dijagnostičkim pretragama (90).

Kriterij uključivanja jest da se radi o bolesnicima kod kojih je ortopedsko liječenje završeno prije više od dvije godine pa provedeno istraživanje starih snimki ni na koji način ne može utjecati na njihovo liječenje.

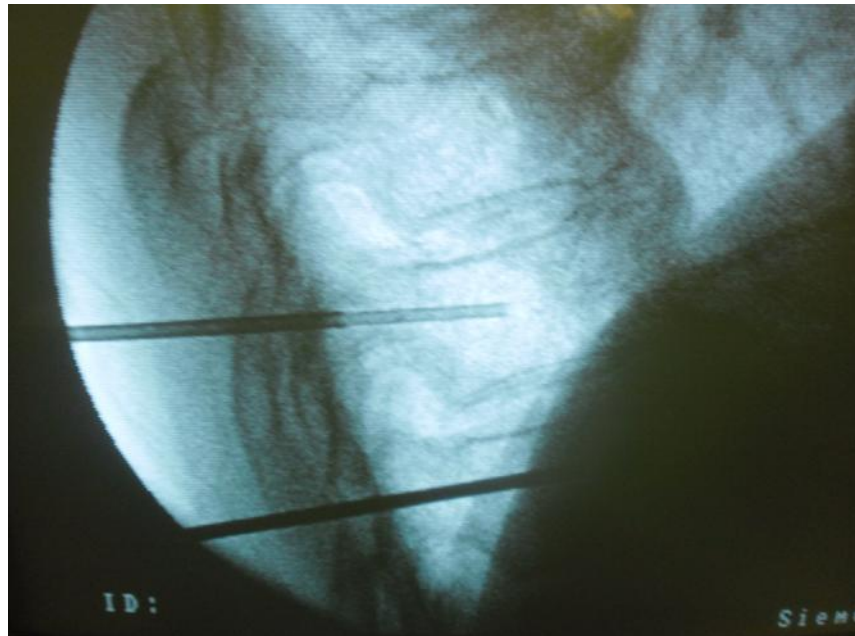
### **4.2. Ispitanici**

Istraživanje je provedeno na 114 ispitanika, od kojih je 34 (29,8%) muškaraca i 80 (70,2%) žena. Eksperimentalnu skupinu čini 94 bolesnika koji su operirani na Zavodu za ortopediju KBC Osijek zbog prijeloma kralješaka uzrokovanih osteoporozom odnosno malignim tumorom u razdoblju od siječnja 2011. do svibnja 2015. godine. Uzimanje materijala za biopsiju učinjeno je tijekom izvođenja vertebroplastike, a patohistološki uzorci obrađeni su na Zavodu za patologiju i sudsku medicinu KBC Osijek u sklopu redovnog rada. Sve operacijske zahvate izveo je isti kirurški tim, a pacijenti su bili podvrgnuti lokalnoj anesteziji. Dob bolesnika uključenih u studiju bila je u prosjeku 74 godine (raspon 69 do 78 godine), uz više žena nego muškaraca (68 žena i 26 muškaraca). Kontrolnu skupinu čini 20 bolesnika mlađih od 50 godina koji su bili hospitalizirani na Zavodu za ortopediju zbog akutnih bolnih križa, a kod kojih je kliničkom i radiološkom obradom isključen prijelom kralješka, tumor i/ili osteoporoza. Planirana veličina uzorka od 114 pacijenta dobivena je za opažanje većih razlika uz razinu značajnosti 0,05 i snagu testa 80%.

### **4.3. Prikupljanje podataka**

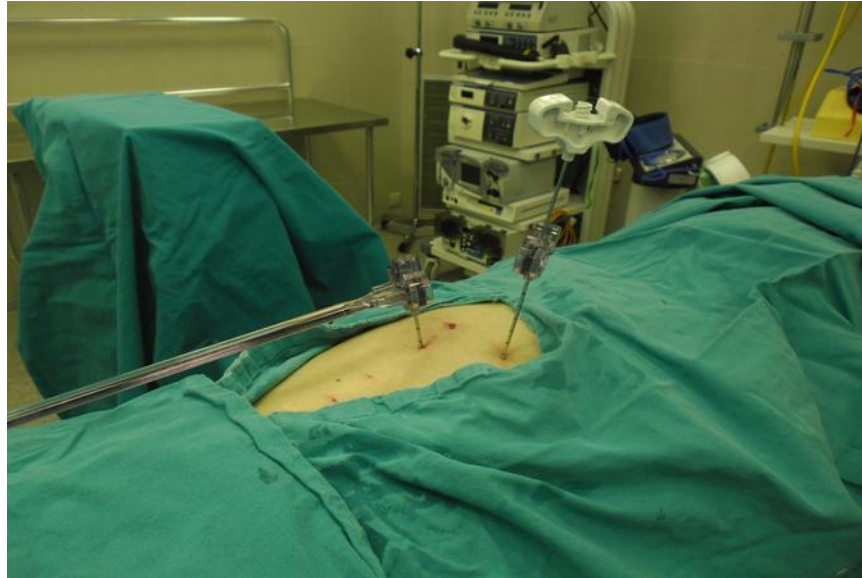
Polu sata prije operacijskog zahvata pacijentu se intramuskularno ordinira Petidin 1-2 ml (Dolantin, Sanofi-Aventis Deutschland GmbH) i Midazolam 7,5 do 15 mg peroralno

(Dormicum, Roche Pharma AG, Grenzach-Wyhlen). Pacijent se prije planirane procedure postavlja u položaj na trbuh (pronirani položaj), nakon čega slijedi pranje i pokrivanje operacijskog polja. Uz pomoć dijaskopa lokalizira se operacijsko polje, a potom se na željeno mjesto aplicira lokalni anestetik po slojevima kroz kožu, potkožu, fasciju i muskulaturu sve do periosta. Rotirajući C luk dijaskopa, igla Confidence sistema (De Puy, Synthes) promjera 11 Gaugea ugurase do prijelaza pedikla u stražnji dio trupa, nakon čega se kroz nju uvede punkcijska igla promjera 13 Gaugea. Komadić dobivene kosti pošalje se na patohistološku analizu, a procedura se završi apliciranjem koštanog cementa u slomljeni trup (slika 4.1., slika 4.2.,slika 4.3., slika 4.4.)

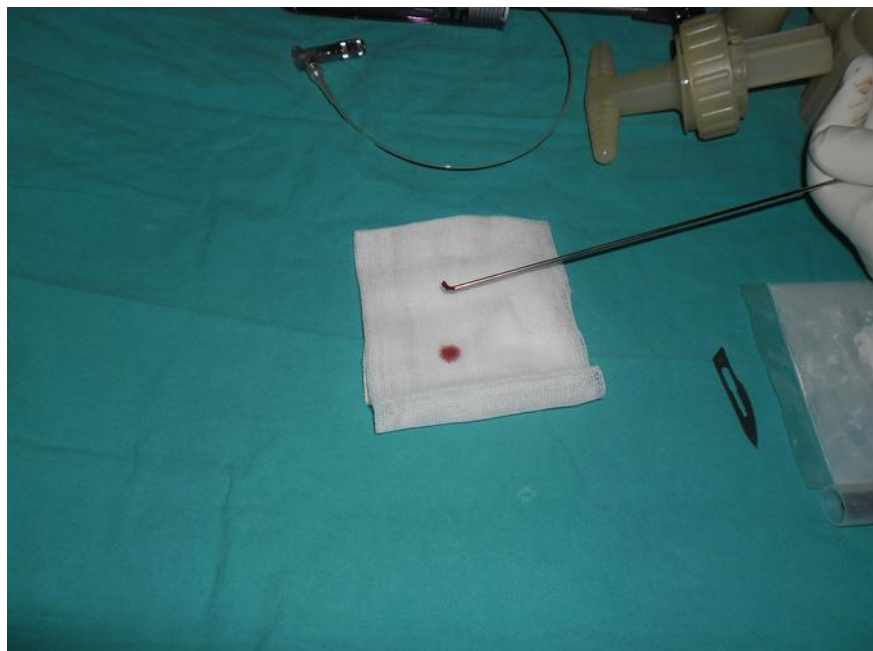


Slika 4.1. Intraoperacijska dijaskopija trupa kralješka

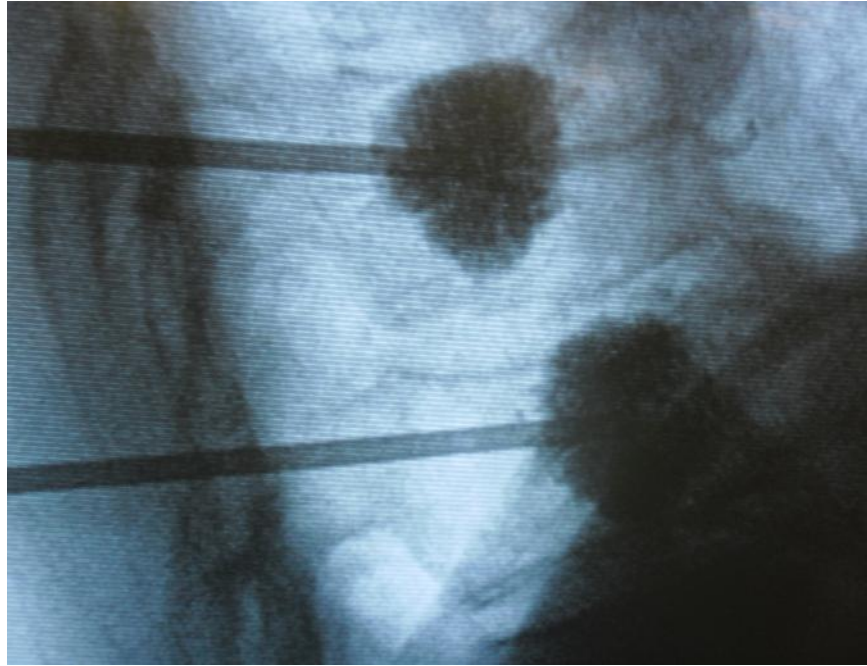




Slika 4.2. Perkutana biopsija trupa kralješka



Slika 4.3. Biopički uzorak trupa kralješka)



Slika 4.4. Vertebroplastika

#### **4.4. Metode analize digitaliziranih prikaza**

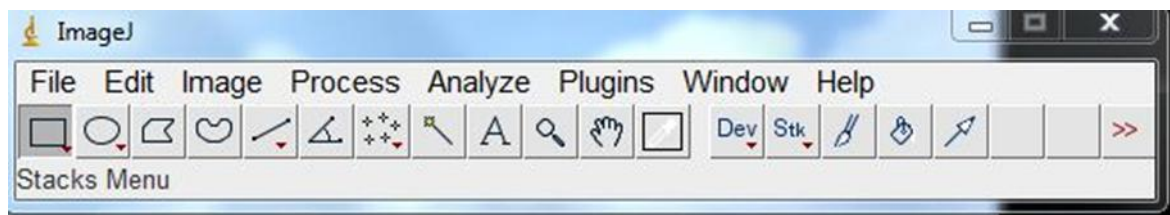
Analizirane su digitalizirane konvencionalne rendgenske slike pohranjene u arhivu Zavoda za ortopediju KBC Osijek. Kriterij uključivanja jest da se radi o bolesnicima kod kojih je ortopedsko liječenje završeno prije više od dvije godine pa provedeno istraživanje starih snimaka ni na koji način ne može utjecati na njihovo liječenje. Sve snimke očitala su dva neovisna ortopeda kao kompresivne prijelome trupa kralješka (kod eksperimentalne skupine) ili kao zdrave (kod kontrolne skupine). U rad su uključene samo snimke koje su jednako ocijenila oba pregledavatelja.

S obzirom na to da je fraktalna analiza moćan, ali jednostavan alat i široko se koristi za analizu trabekularne strukture kosti za sve tehnike slike, za analizu se koristilo konvencionalnom radiografijom. Središnji dijelovi trupova kralješaka u izabranim su snimkama bili skenirani profesionalnim skenerom Epson expression 11000 XL za filmove u sivoj skali 0 do 255, gustoćom 300 piksela po palcu, pri čemu je odabrano područje 80x80

mm. Područje interesa skenirano je u 16-bitnoj sivoj ljestvici uz isključenje filtera i bez manipulacija s kontrastom u rezoluciji 300 x 300 dpi (točaka po palcu), uz širinu piksela od 0.0085 mm. Rezolucija je izabrana prema tehničkim značajkama skenera. Skenirani su samo središnji dijelovi frakturiranih trupova kralješaka kako bi se analizi podvrgnula samo trabekularna kost i na taj način izbjegao utjecaj kortikalne kosti na dobivene rezultate.

#### **4.4.1. Fraktalna analiza digitaliziranih rendgenskih snimki ImageJ programom**


Program ImageJ slobodno je dostupan softver za analizu slika napisan u programskom jeziku *Java* čiji je autor Wayne Rasband s Nacionalnog Instituta zdravlja Sjedinjenih Američkih Država (Bethesda, Maryland). Program ImageJ radi, bilo kao online aplikacija ili kao download aplikacija, bilo na kojem računalu koji ima instaliranu inačicu Java 1.4 ili noviju. Preuzimanje programa dostupno je za Windows, Mac OS, Mac OS X i Linux. Program može prikazati, uređivati, analizirati, obraditi, memorirati i tiskati 8-bitne, 16-bitne i 32-bitne slike. Može raditi s mnogim formatima slika uključujući TIFF, GIF, JPEG, BMP i DICOM. On podržava serije slika koje dijele jedan prozor. To je multithread aplikacija pa se npr. očitavanje slika može obavljati usporedno s drugim operacijama. Program ImageJ podržava standardne funkcije obrade slike, ali osigurava i određivanje raznih morfometrijskih pokazatelja objekta, kao što su površina, obujam, faktor oblika, i slično. Može mjeriti udaljenosti i kutove, dakle daje topološke odnose među označenim objektima. Programom ImageJ mogu se obavljati geometrijske transformacije poput rotacije i skaliranja. Slika se može povećati do 32:1, a smanjiti do 1:32. Sve analize i funkcije obrade dostupne su bilo na kojem faktoru uvećanja. Program podržava neograničen broj prozora istodobno, ograničen je jedino dostupnom memorijom računala (slika 4.5.). Korisničke nadogradnje u ovom programu omogućuju obrađivanje i analizu slike, od trodimenzionalnog snimanja žive stanice do radiološke obrade slike (91, 92). Za fraktalnu analizu postoje i drugi komercijalni programi. Oni mogu računati fraktalnu dimenziju na više načina koji su međusobno uspoređeni u literaturi više puta te je potvrđena njihova jednaka vrijednost u različitim uvjetima. Kako se u ovom radu nije ispitivala vrijednost različitih načina računanja fraktalne analize, nego se fraktalnom analizom koristilo za ispitivanje razlika u morfologiji radiografskoga prikaza dviju patologija, dodatna usporedba fraktalne dimenzije računate na različite načine neće utjecati na vrijednost ispitivanja (93).



Slika 4.5. Početni prozor programa ImageJ

U analizi slika korišten je program BoneJ. Radi se o besplatnoj korisničkoj nadogradnji za analizu slike kostiju u programu ImageJ koji omogućuje analizu trabekularne geometrije i analizu cijele kosti (<http://bonej.org/download/BoneJ.jar>). Softver omogućuje mjerenje morfoloških parametara u kostima i koštanom tkivu. Razvoj softvera započeo je jer su komercijalne ponude bile preskupe, zatvorene i nisu dobro funkcionirale (94).

U programu ImageJ najprije se na odabranoj digitaliziranoj rendgenskoj snimci odredila skala uz poznatu udaljenost od 111 pixela na 10 mm kako bi se definirala prostorna veličina analizirane slike tako da se rezultati mjerenja mogu prikazati u kalibriranim jedinicama. Potom se označilo područje interesa (engl. *region of interest* – ROI) kvadrat veličine 30x30 mm koji se pozicionirao u središnji dio trupakralješka. Zbog dobivanja preciznijih podataka te kako bi se omogućilo pouzdano i reproducibilno mjerenje morfologije i gustoće za svaku rendgensku snimku, učinjena su 3 mjerenja na različitim mjestima središnjeg dijela trupa kralješka. Nakon toga odabrana se slika od 8 bita kod koje su crni pikseli = 0, a bijeli pikseli = 255. Slika se potom obradila binarnim procesom koji analizom histograma odabranu sliku pretvara u crno-bijelo i dijeli sliku u objekte i pozadinu (Slika 4.6.)

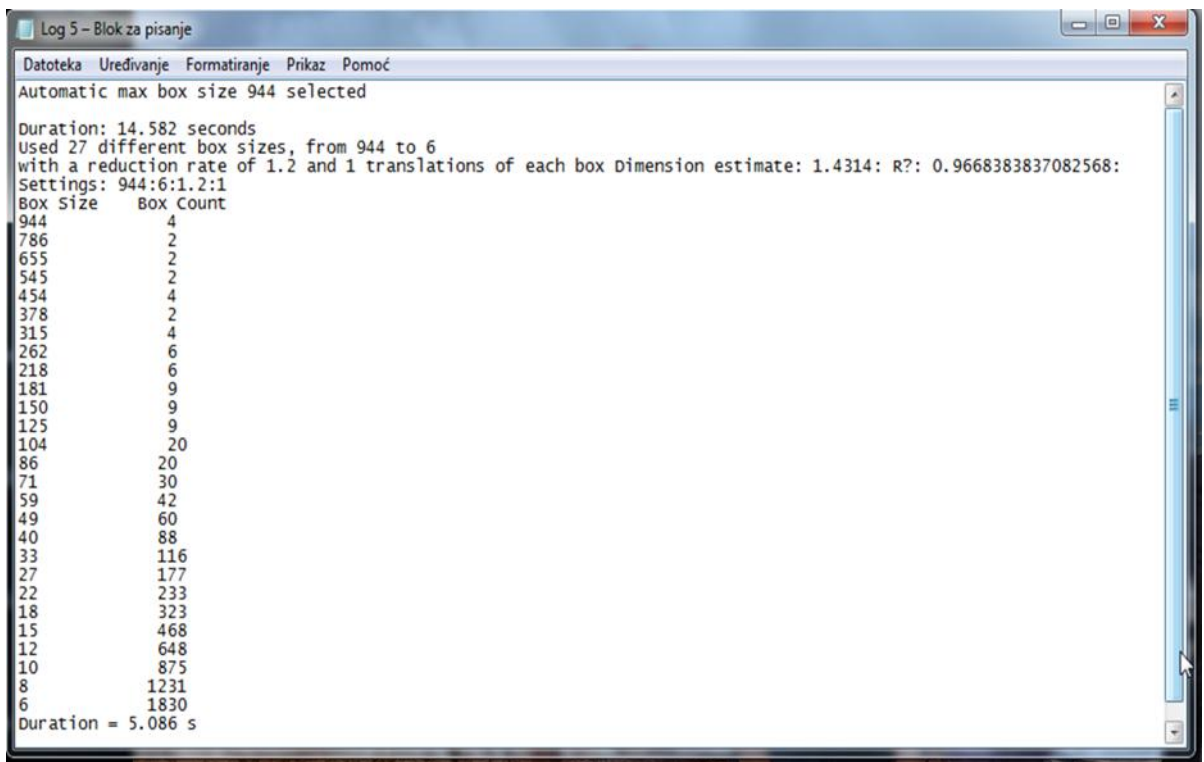


Slika 4.6. Prikaz rendgenske snimke uzorka kosti 30x30 mm (lijevo). Ista slika nakon obrade binarnim procesom (desno)

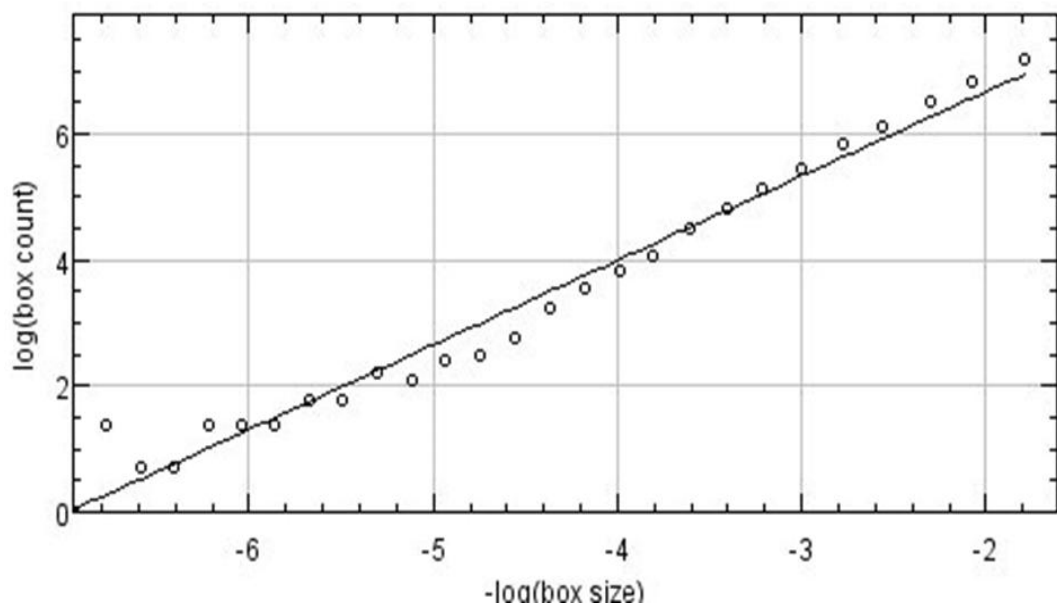
Na kraju se u programu BoneJ izračunala fraktalna dimenzija (FD), broj koštanih trabekula, broj koštanih trabekula po  $\text{mm}^3$  (Conn.D) te srednja i maksimalna debljina trabekula (Tb.Th).

#### **4.4.2. Izračun fraktalne dimenzije (FD) s pomoću programa BoneJ**

Za izračun FD koristila se korisnička nadogradnja Fractal Dimension. FD se odredila metodom brojanja kutija (69). Kod te metode kvadrati smanjene veličine skenirani su preko slike te se broje kvadrati svake veličine koji sadrže kost. Kako se veličina okvira smanjuje, udio kvadrata koji sadrže kost povećava fraktalnu strukturu. U istraživanju je korišteno 27 kutija različitih veličina, od prosječno 944 do 6 sa stopom umanjenja od 1.2 i 1 translacijom za svaku kutiju. Broj se broj kutija koji pokriva sliku i proporcionalan je perimetru, pri čemu je perimetar jednak broju kutija puta veličine kutija. Taj se postupak ponavlja za sve veličine kutija (slika 4.7.). Brojčana vrijednost FD izračunata je s pomoću regresijske analize, a predstavlja apsolutnu vrijednost nagiba svakog segmenta za niz veličina kutija. Broj kutija u odnosu na veličinu kutija prikazan je grafički (slika 4.8). Nagib pravca na grafikonu određen je regresijskom analizom i predstavlja fraktalnu dimenziju.



Slika 4.7. Prikaz izračuna FD u programu BoneJ



Slika 4.8. Rezultirajući log-log dijagram preko kojeg se određuje fraktalna dimenzija (FD)

#### 4.4.3. Fraktalna analiza trabekularne mreže kosti

Trabekularna kost mreža je u kojoj se broj povezanih struktura u mreži može odrediti računanjem Eulerove karakteristike. U matematici, točnije u algebarskoj topologiji i poliedarskoj kombinatorici, Eulerova karakteristika (ili Eulerov broj) topološki je invariant, broj koji opisuje oblik ili strukturu topološkog prostora bez obzira na način na koji je savijen. Eulerova karakteristika jest broj koji opisuje "oblik" topološkog prostora. Eulerova karakteristika klasično je definirana za površine poliedra, prema formuli:

$$V - E + F = 2$$

gdje je  $V$  broj vrhova poliedra,  $E$  broj njegovih rubova (stranica), a  $F$  broj njegovih ploha, što znači da svako konveksno geometrijsko tijelo, s obzirom da se ono može "aproksimirati" s pomoću poliedra s vrlo velikim brojem ploha (stranica, vrhova), ima Eulerovu karakteristiku jednaku 2. Međutim, ukoliko se radi o površinama nekonveksnih poliedara, tada su vrijednosti Eulerove karakteristike različite od 2. U tom slučaju koristi se modificirana Eulerova formula u kojoj je  $D$  gustoća,  $d_v$  gustoća vrha slike, a  $d_f$  gustoća geometrijskog lika:

$$d_v V - E + d_f F = 2D$$

Koristeći se Eulerovom karakteristikom za izračun trabekularne mreže, gdje se u obzir uzima i broj zatvorenih šupljina, intuitivni koncept povezanosti dobiva preciznu matematičku definiciju (95). U fraktalnoj analizi trabekularne mreže koriste se vokseli koji predstavljaju veličinu u mreži trodimenzionalnog prostora. Kao i kod piksela u dvodimenzionalnome prostoru, vokseli obično nemaju svoj eksplicitni položaj, nego se on određuje u odnosu na druge voksele. Vokseli su trodimenzionalni objekti koji zajedno spojeni čine cjelinu. Kao što lego kocka ima određenu boju i položaj u prostoru, tako ga ima i svaki voksel. Tako nastaju vrlo fine strukture na površini objekata, čak i pod promatranjem iz vrlo bliske udaljenosti. Za

razliku od piksela i vokselu, točke i poligoni eksplicitno predstavljaju koordinate njihovih vrhova. Izravna posljedica te razlike jest da poligoni mogu učinkovito predstavljati jednostavne 3D strukture s mnogo praznog ili homogeno ispunjenog prostora, dok vokseli izvrsno prikazuju prostore koji nisu homogeno ispunjeni, a upravo takva struktura jest trabekularna kost (96). Nakon obrade svake slike u korisničkoj nadogradnji Connectivity programa BoneJ dobivene su vrijednosti:


1. Euler ch. - Eulerova karakteristika uzorka
2.  $\Delta(x)$  – prinos koštanog uzorka Eulerovoj karakteristici
3. Connectivity – broj trabekula na slici
4. Conn.D ( $\text{mm}^3$ ) – gustoća trabekula (broj trabekula po jedinici volumena).

#### **4.4.4. Računanje trabekularne debljine (Tb.Th)**

Trabekularna debljina (Tb.Th) jedna je od ključnih mjera koja karakterizira trodimenzionalnu strukturu trabekularne kosti. Za dobivanje debljine trabekula koristila se korisnička nadogradnja BoneJ programa Thickness. Izračunala se srednja i standardna devijacija trabekularne debljine (Tb.Th). Rezultati su prikazani brojčano u milimetrima i grafički gdje se prikazuje 32-bitna mapa debljine trabekula, u kojoj je vrijednost piksela jednaka debljini u toj točki (slika 4.9.).

Za izračun Tb.Th, slično kao i kod broja trabekula, koristilo se vokselima. Debljina trabekula definira se lokalno u svakom vokselu. Srednja debljina strukture (tj. Tb.Th) zatim se izračunava kao volumni prosjek lokalnih debljina (vokselu). Srednja trabekularna debljina (Tb.Th) može biti dobra mjera za uspoređivanje debljine trabekularnih struktura. Međutim, s obzirom na to da je to skalar, ta mjera ne može opisati sve strukturne promjene (97).





Slika 4.9. Grafički rezultat prikazuje 32-bitnu mapu debljine trabekula, u kojoj je vrijednost piksela jednaka debljini u toj točki.

#### 4.5. Statističke metode

Kategorijski podatci predstavljani su apsolutnim i relativnim frekvencijama. Numerički podatci opisani su medijanom i granicama interkvartilnog raspona. Razlike kategorijskih varijabli testirane su Fisherovim egzaktnim testom. Normalnost raspodjele numeričkih varijabli testirana je Shapiro-Wilkovim testom. Razlike numeričkih varijabli između dviju nezavisnih skupina testirane su Mann-Whitney U testom, a u slučaju potrebe Bonferronijevom korekcijom. Razlike numeričkih varijabli među trima i više nezavisnih skupina testirane su Kruskal Wallisovim testom. Logističkom regresijom ocijenjen je utjecaj više čimbenika na vjerojatnost da će kod promatranih ispitanika doći do prijeloma uslijed osteoporoze ili tumora. Analiza ROC (engl. *receiver operating characteristic*) primijenjena je za određivanje optimalne granične vrijednosti, površine ispod ROC krivulje (engl. *area under the curve*, AUC), specifičnosti, osjetljivosti ispitivanih parametara koje razlikuju ispitanike s frakturom kralješka uzrokovanih osteoporozom ili tumorom i bez nje (98). Sve vrijednosti P dvostrane su. Razina značajnosti postavljena je na Alpha ( $\alpha$ )=0,05. Za statističku analizu korišten je statistički pro-

gram MedCalc Statistical Software version 17.8.2 (MedCalc Software bvba, Ostend, Belgium; <http://www.medcalc.org>; 2017).

# 5. REZULTATI

## 5.1. Osnovna obilježja ispitanika

Istraživanje je provedeno na 114 ispitanika, od kojih je 34 (29,8%) muškaraca i 80 (70,2%) žena. Svakom ispitaniku uzeta su po tri uzorka s triju različitih mjesta pa je istraživanje provedeno na 342 uzorka, od kojih su 282 (82,5%) uzorka s frakturiranih kralješaka uzrokovanih osteoporozom ili tumorom (eksperimentalna skupina), a 60 (17,5%) uzoraka zdravi su kralješci (kontrolna skupina).

Prema pato-histološkoj analizi uzoraka eksperimentalne skupine, kod 69 (73,4%) ispitanika dijagnosticirana je osteoporoza, a kod 25 (26,6%) ispitanika tumor (Tablica 5.1).

Tablica 5.1. Osnovna obilježja ispitanika

	Broj (%) ispitanika			P*
	Muškarci	Žene	Ukupno	
Eksperimentalna skupina	26 (76,5)	68 (85)	94 (82,5)	0,29
Kontrolna skupina	8 (23,5)	12 (15)	20 (17,5)	
Ukupno	34 (100)	80 (100)	114 (100)	
Osteoporoza	17 (65,4)	52 (76,5)	69 (73,4)	0,30
Tumor	9 (34,6)	16 (23,5)	25 (26,6)	
Ukupno	26 (100)	68 (100)	94 (100)	

\*Fisherov egzakti test

Ispitanici eksperimentalne skupine značajno su stariji u odnosu na kontrolnu skupinu, medijana 74 godine (interkvartilnog raspona od 69 do 78 godina) u rasponu od 48 do 89 godina (Mann Whitney U test,  $P < 0,001$ ) (Tablica 5.2).

Tablica 5.2. Dob ispitanika u odnosu na skupine

	Medijan (interkvartilni raspon)			P*
	Ekperimentalna skupina	Kontrolna skupina	Ukupno	
Dob ispitanika [godine]	74 (69 – 78)	43 (38 – 48)	71 (60 – 77)	<b>&lt; 0,001</b>

\*Mann Whitney U test

Iako su prema medijanu dobi ispitanici s osteoporozom nešto stariji, nema značajne razlike u dobi ispitanika ekperimentalne skupine u odnosu na pato-histološki nalaz (Tablica 5.3).

Tablica 5.3. Dob ispitanika u odnosu na dijagnozu u ekperimentalnoj skupini

	Medijan (interkvartilni raspon) prema PHD ekperimentalne skupine			P*
	Osteoporoza	Tumor	Ukupno	
Dob ispitanika [godine]	75 (69 – 79)	71 (61 – 77)	74 (69 – 78)	0,07

\*Mann Whitney U test

## **5.2. Fraktalna analiza među uzorcima s frakturiranih kralješaka uzrokovanih osteoporozom ili tumorom i uzorcima zdravih kralješaka**

Prikupljeni su podatci o broju koštanih trabekula, broju koštanih trabekula po mm<sup>3</sup> te srednja i maksimalna debljina trabekula.

Broj koštanih trabekula značajno se razlikovao u promatranim skupinama (razlika broja koštanih trabekula – Hodges-Lehman razlika medijana – jest 12,5, 95% raspon pouzdanosti razlike od 0,5 do 25,5; Mann Whitney U test, P=0,03), odnosno ispitanici ekperimentalne skupine imaju značajno manji broj koštanih trabekula u odnosu na kontrolnu skupinu.

Nema značajnih razlika u broju koštanih trabekula po mm<sup>3</sup>, srednjoj i maksimalnoj debljini trabekula u odnosu na eksperimentalnu i kontrolnu skupinu (Tablica 5.4).

Tablica 5.4. Vrijednosti broja koštanih trabekula, broja koštanih trabekula po mm<sup>3</sup> te srednjoj i maksimalnoj debljini trabekula u odnosu na eksperimentalnu i kontrolnu skupinu

		Medijan (interkvartilni raspon)	Razlika (Hodges – Leh- mann)	95% interval pouzdanosti		P*
				Od	Do	
Broj koštanih tra- bekula	Eksperimentalna skupina	37,5 (19 – 75,5)	12,5	0,5	25,5	<b>0,03</b>
	Kontrolna skupi- na	58,25 (29,25 – 101,0)				
Broj koštanih tra- bekula po mm <sup>3</sup>	Eksperimentalna skupina	0,005 (0,004 – 0,006)	0,001	0	0,002	0,17
	Kontrolna skupi- na	0,007 (0,004 – 0,013)				
Srednja debljina trabekula	Eksperimentalna skupina	1,37 (1,18 – 2,09)	-0,06	-0,19	0,05	0,30
	Kontrolna skupi- na	1,33 (1,18 – 1,60)				
Maksimalna deb- ljina trabekula	Eksperimentalna skupina	3,31 (2,72 – 4,85)	0,02	-0,31	0,36	0,88
	Kontrolna skupi- na	3,32 (2,83 – 4,26)				

\*Mann Whitney U test

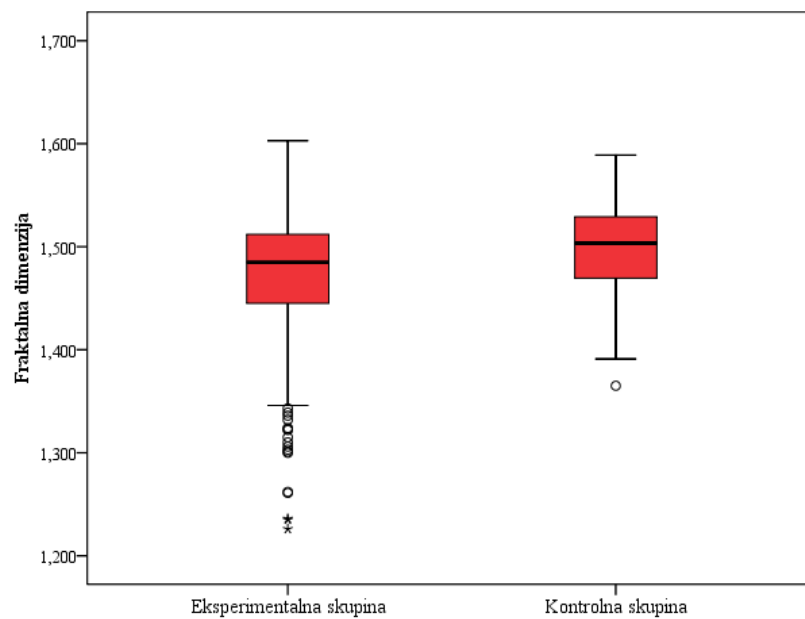
Fraktalna dimenzija značajno se razlikovala u promatranim skupinama (razlika fraktalne dimenzije – Hodges-Lehman razlika medijana – jest 0,022, 95% raspon pouzdanosti razlike od 0,01 do 0,04; Mann Whitney U test, P = 0,001), odnosno ispitanici eksperimentalne skupine

imaju značajno manju fraktalnu dimenziju u odnosu na kontrolnu skupinu (Tablica 5.5 i Slika 5.1).

Tablica 5.5. Vrijednosti fraktalne dimenzije u odnosu na eksperimentalnu i kontrolnu skupinu

		Medijan (interkvartilni raspon)	Razlika (Hodges – Lehmann)	95% interval pouzdanosti		P*
				Od	Do	
Fraktalna dimenzija	Eksperimentalna skupina	1,485 (1,445 – 1,512)	0,022	0,01	0,04	<b>0,001</b>
	Kontrolna skupi- na	1,504 (1,470 – 1,529)				

\*Mann Whitney U test



Slika 5.1. Vrijednosti (medijan) fraktalne dimenzije u odnosu na eksperimentalnu i kontrolnu skupinu

Usporedbom svih triju skupina (kontrolna, osteoporozna, tumor) nešto su više vrijednosti broja koštanih trabekula, broja koštanih trabekula po mm<sup>3</sup> kod ispitanika kontrolne skupine, no bez značajne razlike. Fraktalna dimenzija značajno je najviša u kontrolnoj skupini, medijana 1,51 (interkvartilnog raspona od 1,47 do 1,53) (Kruskal Wallis test, P = 0,002) (Tablica 5.6)

Tablica 5.6. Vrijednosti broja koštanih trabekula, broja koštanih trabekula po mm<sup>3</sup> te srednjoj i maksimalnoj debljini trabekula u odnosu na kontrolnu skupinu, skupinu s osteoporozom i skupinu s tumorom

	Medijan (interkvartilni raspon)			P*
	Kontrolna skupina	Osteoporozna	Tumor	
Broj koštanih trabekula	58,3 (29,1 - 101,3)	36 (19 - 71)	46 (21 - 91)	0,07
Broj koštanih trabekula po mm <sup>3</sup>	0,007 (0,004 - 0,013)	0,005 (0,003 - 0,012)	0,006 (0,003 - 0,013)	0,37
Srednja debljina trabekula	1,33 (1,18 - 1,59)	1,38 (1,18 - 2,37)	1,35 (1,18 - 1,80)	0,47
Maksimalna debljina trabekula	3,32 (2,83 - 4,31)	3,31 (2,70 - 5,18)	3,21 (2,75 - 4,30)	0,67
Fraktalna dimenzija	1,51 (1,47 - 1,53)	1,48 (1,44 - 1,51)	1,49 (1,46 - 1,52)	<b>0,002</b>

\*Kruskal Wallis test

Značajno su više vrijednosti broja koštanih trabekula (Mann Whitney U test s Bonferroni korekcijom, P = 0,02) i fraktalne dimenzije (Mann Whitney U test s Bonferroni korekcijom, P = 0,001) u kontrolnoj skupini u odnosu na ispitanike s osteoporozom. Između vrijednosti kontrolne skupine i skupine s tumorom, kao i skupine s osteoporozom prema onima s tumorom, nema značajnih razlika u promatranim parametrima (Tablica 5.7).

Tablica 5.7. Vjerojatnost razlika između skupina

	P* vrijednost		
	Kontrolna skupina naprama osteoporoza	Kontrolna skupina naprama tumor	Osteoporoza naprama tumor
Broj koštanih trabekula	<b>0,02</b>	0,30	0,32
Broj koštanih trabekula po mm <sup>3</sup>	0,15	0,35	0,80
Srednja debljina trabekula	0,26	0,60	0,48
Maksimalna debljina trabekula	0,94	0,51	0,38
Fraktalna dimenzija	<b>0,001</b>	0,07	0,18

\*Mann Whitney U test (Post Hoc Bonferroni)

### 5.2.1. Uloga ispitivanih parametara u predviđanju nastanka frakture kralješka uslijed bolesti (osteoporoza, tumor) (regresijska analiza)

Logističkom regresijom ocijenjen je utjecaj više čimbenika na vjerojatnost da će kod promatranih ispitanika doći do prijeloma uslijed osteoporoze ili tumora. Model sadrži pet varijabli (broj koštanih trabekula, broj koštanih trabekula po mm<sup>3</sup>, srednja debljina trabekula, maksimalna debljina trabekula i fraktalna dimenzija).

Značenje pojedinih prediktora u predviđanju prijeloma uslijed bolesti (osteoporoze ili tumora) prikazano je Tablicom 5.8.



Tablica 5.8. Predviđanje vjerojatnosti da se kod ispitanika razvije klinička slika frakture kra-  
lješka uslijed osteoporoze ili tumora

Parametar	B	Standardna pogreška	Wald	P	Omjer vje- rojatnosti (Exp $\beta$ )	95% CI za Exp $\beta$
Broj koštanih trabe- kula	-0,001	0,002	0,96	0,32	0,99	0,995 – 1,002
Broj koštanih trabe- kula po mm <sup>3</sup>	-0,08	1,01	0,006	0,94	0,92	0,128 – 6,687
Srednja debljina tra- bekula	-1,07	0,60	3,07	0,08	0,34	0,102 – 1,136
Maksimalna debljina trabekula	0,51	0,24	4,52	<b>0,03</b>	1,67	1,041 – 2,723
Fraktalna dimenzija	9,19	4,16	4,90	<b>0,03</b>	9891	2,87 – 1,39·10 <sup>6</sup>
Konstanta	-15,1	6,49	5,42	<b>0,02</b>		

Kao model promatrali smo prediktore koji su značajni (maksimalna debljina trabekula i frak-  
talna dimenzija). Model je u cijelosti statistički značajan,  $c^2=11,6$ ,  $P = 0,001$ , što pokazuje da  
može razlikovati ispitanike eksperimentalne i kontrolne skupine po kliničkoj slici. Model u  
cjelini objašnjava između 27,1 % (po Cox & Snell) i 36,3 % (po Nagelkerke) varijance prisu-  
tnosti osteoporoze ili tumora, i točno klasificira 82,5 % slučajeva. Samo je fraktalna dimenzija  
dala jedinstveni statistički značajan prinos modelu (Tablica 5.9)

Tablica 5.9. Predviđanje vjerojatnosti da se kod ispitanika razvije klinička slika frakture kralješka uslijed osteoporoze ili tumora – multivarijatna regresijska analiza

Parametar	B	Standardna pogreška	Wald	p	Omjer vjerojatnosti (Exp $\beta$ )	95% CI za Exp $\beta$
Maksimalna debljina trabekula	0,175	0,111	2,48	0,12	1,19	0,958 – 1,481
Fraktalna dimenzija	8,64	2,808	9,47	<b>0,002</b>	5662	23,0 – 1,39·10 <sup>6</sup>
Konstanta	-14,38	4,2	11,73	0,001		

### 5.2.2. Uloga ispitivanih parametara u predviđanju nastanka frakture kralješka uslijed bolesti (osteoporoza, tumor) (ROC-analiza)

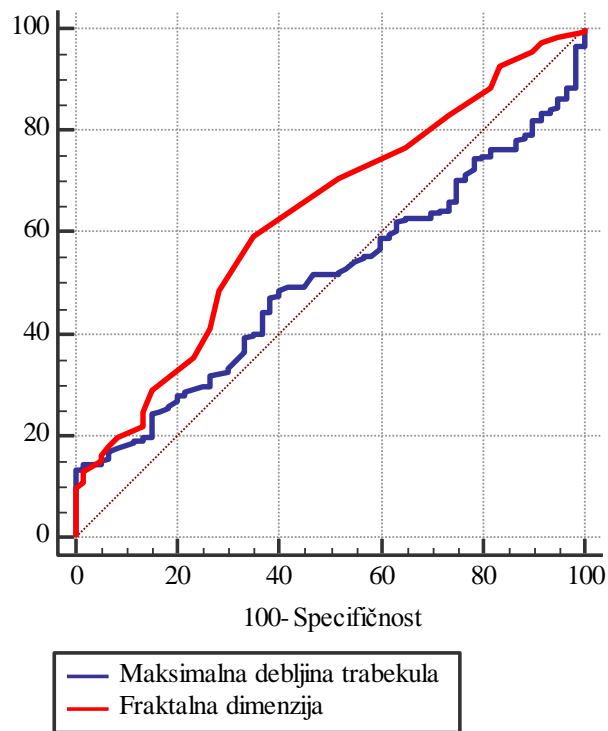
Metoda ROC-krivulje odabrana je kao jednostavan način procjene razlike pojedinoga pokazatelja između skupine ispitanika s obzirom na frakturu kralješka, a određuje se na temelju specifičnosti i senzitivnosti.

Da bi se procijenila vrijednost pojedinih parametara koje smo logističkom regresijom dobili da značajno pridonose modelu, korištena je metoda izračuna ROC-krivulje kojom se stupnjevito mijenjaju vrijednosti koje razlikuju ispitanike s frakturom kralješka uzrokovanih osteoporoza ili tumorom i bez nje. Mijenjana je točka razlikovanja za pojedinu skupinu ispitanika (engl. *cut-off point*), kako bi se stvaranjem ROC-krivulje moglo objektivno utvrditi koja vrijednost najbolje razlikuje uspoređene skupine.

U našim podacima, s obzirom na prisutnost osteoporoze ili tumora, jedino vrijednost fraktalne dimenzije možemo prikazati kao dijagnostički pokazatelj (senzitivnost= 59,2, specifičnost= 65, P = 0,001) (Tablica 5.10 i Slika 5.2).

Tablica 5.10. Parametri ROC-krivulje promatranih parametara s obzirom na ispitanike s frakturom kralješka uzrokovanih osteoporozom ili tumorom

Parametri	Površina ispod krivulje (AUC)	95% Interval pouzdanosti	Senzitivnost	Specifičnost	Točka razlučivanja (cut off)	Youden indeks	P
Maksimalna debljina trabekula	0,506	0,452 – 0,560	13,5	100	$\leq 2,29$	0,134	0,86
Fraktalna dimenzija	0,630	0,577 – 0,682	59,2	65,0	$\leq 1,49$	0,242	<b>0,01</b>



Slika 5.2. ROC-analiza senzitivnosti, specifičnosti i graničnih vrijednosti za promatrane parametre s obzirom na frakturu kralješka uzrokovanog osteoporozom ili tumorom

### 5.3. Fraktalna analiza uzoraka eksperimentalne skupine u odnosu na ispitanike s osteoporozom ili tumorom

U promatranim skupinama nema značajnih razlika u broju koštanih trabekula (razlika broja koštanih trabekula jest 9, 95% raspon pouzdanosti razlike od -3,5 do 22; Mann Whitney U test,  $P = 0,17$ ) kao što nema značajnih razlika u broju koštanih trabekula po  $\text{mm}^3$ , srednjoj i maksimalnoj debljini trabekula u odnosu na ispitanike s osteoporozom ili s tumorom (Tablica 5.10).

Tablica 5.10. Vrijednosti broja koštanih trabekula, broja koštanih trabekula po  $\text{mm}^3$  te srednjoj i maksimalnoj debljini trabekula u odnosu na ispitanike s osteoporozom ili tumorom

		Medijan (interkvartilni raspon)	Razlika (Hodges – Lehmann)	95% interval Ppouzdanosti		P*
				Od	Do	
Broj koštanih trabekula	Osteoporoza	36,0 (19,0 – 71,37)	5	-4,5	15	0,32
	Tumor	46,5 (20,63 – 91,0)				
Broj koštanih trabekula po $\text{mm}^3$	Osteoporoza	0,005 (0,003 – 0,012)	0	-0,001	0,001	0,80
	Tumor	0,006 (0,003 – 0,013)				
Srednja debljina trabekula	Osteoporoza	1,38 (1,18 – 2,37)	-0,04	-0,18	0,10	0,48
	Tumor	1,35 (1,18 – 1,81)				
Maksimalna debljina trabekula	Osteoporoza	3,31 (2,70 – 5,18)	-0,16	-0,55	0,18	0,38
	Tumor	3,21 (2,75 – 4,30)				

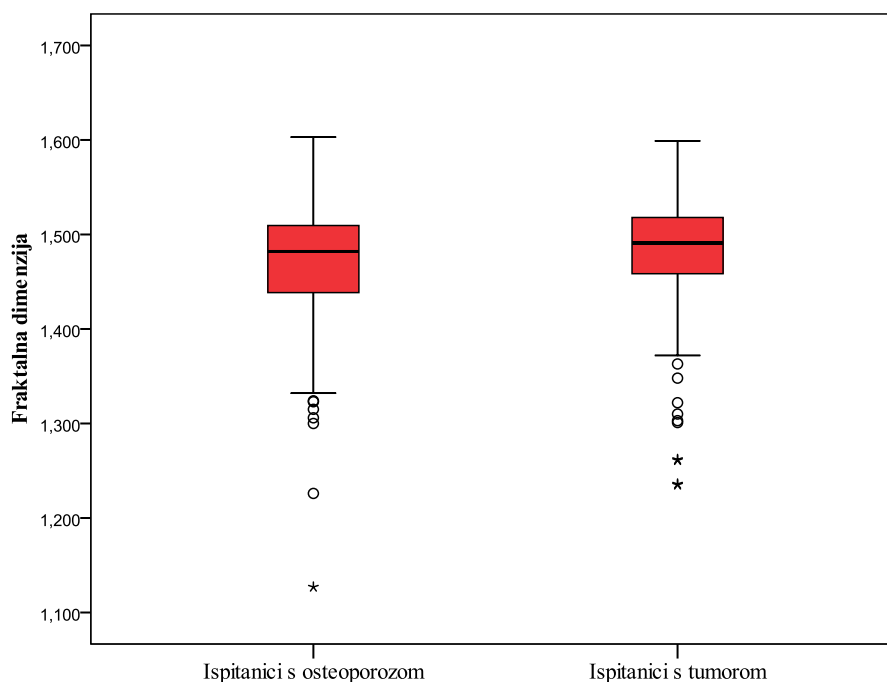
\*Mann Whitney U test

Fraktalna dimenzija nije se značajno razlikovala u promatranim skupinama (razlika fraktalne dimenzije (Hodges-Lehman razlika medijana) je 0,01, 95% raspon pouzdanosti razlike od 0 do 0,02; Mann Whitney U test,  $P = 0,16$ ), odnosno fraktalna dimenzija ne razlikuje se značajno kod ispitanika s osteoporozom u odnosu na ispitanike s tumorom (Tablica 5.11 i Slika 5.3).

Tablica 5.11. Vrijednosti fraktalne dimenzije u odnosu na ispitanike s osteoporozom i tumorom

		Medijan (interkvartilni raspon)	Razlika (Hodges- Lehmann)	95% interval pouzdanosti		P*
				Od	Do	
Fraktalna dimenzija	Osteoporoza	1,482 (1,438 – 1,510)	0,009	-0,004	0,024	0,18
	Tumor	1,491 (1,458 – 1,518)				

\*Mann Whitney U test



Slika 5.3. Vrijednosti (medijan) fraktalne dimenzije eksperimentalne skupine u odnosu na ispitanike s osteoporozom i tumorom

### 5.3.1. Uloga ispitivanih parametara eksperimentalne skupine u predviđanju nastanka frakture kralješka uslijed tumora (regresijska analiza)

Logističkom regresijom ocijenjen je utjecaj više čimbenika na vjerojatnost da će kod promatranih ispitanika doći do prijeloma uslijed tumora. Model sadrži pet varijabli (broj koštanih trabekula, broj koštanih trabekula po  $\text{mm}^3$ , srednja debljina trabekula, maksimalna debljina trabekula i fraktalna dimenzija). Nema značajnih prediktora u predviđanju frakture uslijed tumora (Tablica 5.12).

Tablica 5.12. Predviđanje vjerojatnosti da se kod ispitanika razvije klinička slika frakture kralješka uslijed tumora

Parametar	B	Standardna pogreška	Wald	P	Omjer vjerojatnosti (Exp $\beta$ )	95% CI za Exp $\beta$
Broj koštanih trabekula	0,001	0,001	0,52	0,47	1,001	0,998 – 1,004
Broj koštanih trabekula po mm <sup>3</sup>	-0,177	0,759	0,05	0,82	0,838	0,189 – 3,709
Srednja debljina trabekula	0,160	0,219	0,53	0,47	1,17	0,764 – 1,803
Maksimalna debljina trabekula	-0,095	0,070	1,852	0,17	0,909	0,792 – 1,043
Fraktalna dimenzija	0,904	1,960	0,21	0,65	2,470	0,053 – 115,13
Konstanta	-2,480	5,724	0,19	0,66		

## 6. RASPRAVA

Interpretacija zdravih i patološki promijenjenih prikaza koštane strukture u ortopediji i danas je u velikoj mjeri subjektivna i ovisi o izobrazbi te osobnom iskustvu pregledavatelja. Unatoč velikim pomacima u razumijevanju molekularnih mehanizama patoloških procesa u kosti, najveći dio dijagnoze danas se i dalje dobiva vizualnim pregledom radioloških snimki, mikroskopije uzoraka dobivenih biopsijom ili izravnim pregledom tkiva. Ta ispitivanja tipično kvalitativno interpretira medicinsko osoblje obučeno za klasifikaciju abnormalnih osobitosti kao što su strukturne nepravilnosti u tkivu.

Analiza standardnih radioloških snimki još je uvijek najvažnija i najčešća dijagnostička pretraga u razlikovanju zdrave i patološki promijenjene kosti. Prednosti konvencionalne radiografije jesu njezina dostupnost, niska cijena te iskustvo u procjeni koštane strukture. Koristi se u početnoj fazi obrade pacijenta, za procjenu progresije bolesti te odgovora na provedeno liječenje. Danas je digitalna radiografija u potpunosti zamijenila konvencionalnu radiološku obradu. Njezine su očite prednosti mogućnost trenutne procjene i očitavanje dobivene snimke, mogućnost pregledavatelja da dodaje ili oduzima kontrast, povećava ili smanjuje snimku, obrađuje snimku metodama analize tekture, da ju šalje na uvid drugom pregledavatelju gotovo u stvarnome vremenu, lako se pohranjuju, doza je zračenja manja, a i lakše je korištenje podacima te njihova obrada. Pri obradi bolesnika sa sumnjom na postojanje bolesti kralješnice osnovna radiološka metoda jest konvencionalna snimka u posteroanteriornoj i latero-lateralnoj projekciji.

No, njezina je osjetljivost i specifičnost mala. Procjena je snimke subjektivna, a ovisi o stupnju iskustva i izobrazbe liječnika te o kvaliteti dobivene snimke. Kod očitavanja konvencionalne snimke postoje velike razlike u očitavanju među različitim promatračima, pa i kod opetovanih očitavanja istog promatrača. Nedostatak je i u njezinoj dvodimenzionalnosti, mogućnosti zamjećivanja samo većih razlika na snimci; struktura i čvrstoća pokušavaju se tumačiti kao isti entitet, a niz parametara kao što su debljina tkiva, ekspozicija, materijali za razvoj slike itd., utječu na očitavanje. I određene osobitosti radiografskoga procesa, primjerice



šum i zamućenje, otežavaju matematičku analizu podataka. Veenland i sur. (99) analizirali su utjecaj kvantne buke i zamućenja slike na računalno generiranim fraktalnim slikama. Utvrdili su da je učinak šuma, bez obzira na izvor, povećanje vrijednosti fraktalne dimenzije, posebno za niže fraktalne dimenzije. S druge strane, zamućenje rezultira podcjenjivanjem dimenzija. Zaključeno je da se pouzdano mogu uspoređivati samo one slike kod kojih se koriste iste udaljenosti objekta-fokus, isti uvjeti ekspozicije, isti digitalizator u istoj razlučivosti. Radiološka snimka rezultat je prikaza trodimenzionalnih struktura koje su inhomogene, pa i najmanji pomaci tijela (rotacije) mogu utjecati na sliku, a i ne zna se točna povezanost dvodimenzionalnosti i trodimenzionalnosti pri očitavanju snimke. Dvije radiološke snimke istog dijela tijela nikada nisu iste. Brojne bolesti ostaju neprepoznate ili pogrešno procijenjene. U brojnim do sada objavljenim studijama koje se bile prospektivne, kontrolirane i randomizirane nađeno je da je samo približno polovica atraumatskih prijeloma kralješaka dijagnosticirano na standardnim radiološkim snimkama (100-102). U slučajevima kada digitalne rendgenske snimke ne pokazuju nikakve ili minimalne promjene, klinička sumnja mora se potvrditi sofisticiranijim metodama, poput CT-a i/ili MR-a.

Dok dijagnosticiranje akutnih, dobroćudnih traumatskih prijeloma kralješaka obično nije komplicirano, teškoće nastaju pri određivanju etiologije prijeloma kada nema anamnestički značajne traume, posebice kod starije populacije. Uzimajući u obzir da su do jedne trećine vertebralnog kolapsa u bolesnika s poznatom primarnom malignom bolesti benigni prijelomi, dijagnoza postaje još teža kada postoji anamneza maligne bolesti (10).

Diferencijalna dijagnoza atramuatskih prijeloma ključna je u daljnjoj obradi i liječenju pacijenata. Međutim, frakture kralješnice često su asimptomatske i stoga ih se lako može propustiti ili pogrešno protumačiti na standardnoj rendgenskoj snimci kao slučajni nalaz koji nije klinički relevantan za daljnju dijagnostičku obradu (103).

Računalna analiza medicinskih snimaka prikazuje kvantitativan i reproducibilan proces koji može poslužiti kao vrlo koristan pomoćni pristup u dijagnostici. Upravo u računalnoj analizi leži potencijal fraktalne analize kao morfometrijske mjere nepravilnosti struktura tipičnih za osteoporozu i rast tumora (44).

Struktura kosti i njezine promjene mogu se analizirati i prikazati s pomoću matematičkih modela. Za dobru metodu bitno je prikazati veliku razliku između ispitivanih skupina s dostatnom osjetljivošću i specifičnošću. Teksture su uzorci na slici koji se ponavljaju unutar nekoga omeđenog dijela i na njemu su homogenog izgleda (104). Analiza tekstura jest pojam koji označava cijeli niz metoda koji se koriste pri karakterizaciji prostornih varijacija, a temeljno pitanje jest definiranje regije interesa (ROI). Koristi se u medicini u promatranju tkiva u slučajevima kada je teško vizualno razlikovanje. Analiza tekstura donosi prednosti u mogućnosti automatske obrade slike kao povećanje količine podataka uzetih iz nje uz dodavanje informacija koje nisu vidljive golim okom (103). Postavlja se pitanje je li moguće analizom digitaliziranog prikaza snimke kralješka na preglednoj rendgenskoj snimci razlikovati zdravu od patološki promijenjene kosti te osteoporotski od tumorsko promijenjene kosti, kojom se od metoda koristiti i kolika je njezina vrijednost u odnosu na mikro CT, MR ili DXA.

U provedenom istraživanju na 94 pacijenta kod kojih je postojala indikacija za kirurškim liječenjem, kod 69 (73,4%) ispitanika histološki je potvrđena osteoporoza, a kod 25 (26,6%) ispitanika tumor. Značajniji postotak bolesnika s osteoporozom mogao bi se objasniti vrlo visokom učestalošću vertebralnih fraktura kod žena u srednjoj, a naročito u starijoj dobi (više od 40% nakon 80. godine). Na sličan način može se protumačiti znatno veći broj žena (68) u odnosu na muškarce (26) u eksperimentalnoj skupini jer je u općoj populaciji udio žena koje boluju od osteoporoze u Hrvatskoj (15,2%) znatno veći od udjela muškaraca (9,1%) (7,8). Ispitanici eksperimentalne skupine značajno su stariji u odnosu na kontrolnu skupinu (medijana 74 u odnosu na 43 godine). Razlika u godinama očekivana je s obzirom na to da kontrolnu skupinu čine bolesnici mlađi od 50 godina koji su bili liječeni zbog akutnih bolnih križa. Iako su prema medijanu dobi ispitanici s osteoporozom nešto stariji, nema značajne razlike u dobi ispitanika eksperimentalne skupine u odnosu na pato-histološki nalaz. U odnosu na spolnu i dobnu zastupljenost, naši podatci odgovaraju onima iz literature (7,8).

Cilj ove studije bio je odrediti postoje li razlike u parametrima fraktalne dimenzije (FD), broju koštanih trabekula, broju koštanih trabekula po  $\text{mm}^3$  i debljini trabekula između zdrave i patološki promijenjene kosti te postoje li razlike u parametrima fraktalne dimenzije, broju koštanih trabekula, broju koštanih trabekula po  $\text{mm}^3$  i debljini trabekula između

osteoporotskog i prijeloma uzrokovanog malignim tumorom. Kako bi se izbjegli lažno pozitivni odnosno lažno negativni rezultati u analizi histomorfometrijskih parametara, u našem istraživanju uzorci su se uzimali s triju različitih mjesta pa je istraživanje provedeno na 342 uzorka, od kojih su 282 (82,5%) uzorka s frakturiranih kralješaka uzrokovanih osteoporozom ili tumorom (eksperimentalna skupina), a 60 (17,5%) uzoraka zdravi su kralješci (kontrolna skupina).

U temeljnim istraživanjima koštane mikroarhitekture, trabekularna debljina (Tb.Th) i trabekularni razmak (Tb.Sp) ključne su mjere koje karakteriziraju trodimenzionalnu strukturu spužvaste kosti. Do sada je učinjeno više istraživanja kako bi se utvrdio prinos tih parametara na čvrstoću kostiju i način na koji se mijenjaju s dobi (97). Analizirajući histomorfometrijske parametre, Kennedy i sur. (105) uz pomoć  $\mu$ CT-a istraživali su trabekularnu mikroarhitekturu ovčjih L3 kralješaka u kranijalnom, srednjem i kaudalnom dijelu kralješka. Tb.Th bila je u prosjeku najveća u srednjoj regiji. Biomehanički, to je posljedica toga što su višesmjerne sile iz vertebralnih diskova uglavnom prigušene mrežom manjih, brojnijih trabekula bliže rubovima kralješka. BMD je bio značajno veći na srednjem području kralješnice u usporedbi s kranijalnim i kaudalnim područjima. S obzirom na to da je opterećenje u srednjem dijelu kralješka najmanje, sporija je koštana pregradnja, što dovodi do većih vrijednosti BMD-a. Broj trabekula (Tb.N) kao i gustoća trabekula (ConnD) bili su znatno veći u rubnim u odnosu na središnji dio kralješka, što je posljedica većeg opterećenja u tim područjima.

U ovom istraživanju FD se računala metodom brojanja kutija (engl. *box counting method*). Radi se o postupku procjene za izračun fraktalne dimenzije kompliciranih objekata. Njome se koristi uvijek kada se ne može izračunati dimenzija objekata numeričkim formulama ili točno odrediti dimenzija nagiba nepravilnih oblika. Stoga je metoda često korištena i vrlo popularna uprkos ograničenoj točnosti (69).

Fraktalnom analizom između uzoraka s frakturiranih kralješaka uzrokovanih osteoporozom ili tumorom i uzoraka zdravih kralješaka u ovom istraživanju utvrdili smo da se fraktalna dimenzija značajno razlikovala u promatranim skupinama. Razlika je fraktalne dimenzije 0,022, uz 95% raspon pouzdanosti, odnosno ispitanici eksperimentalne skupine imaju značajno manju fraktalnu dimenziju u odnosu na kontrolnu skupinu. Fraktalna

dimenzija u eksperimentalnoj skupini bila je 1,485 (interkvartilnog raspona od 1,445 do 1,512), a u kontrolnoj skupini 1,51 (interkvartilnog raspona od 1,470 do 1,529). Usporedbom svih triju skupina (kontrolna, osteoporoza, tumor) fraktalna dimenzija značajno je najviša bila u kontrolnoj skupini, medijana 1,51, kod skupine s tumorom bila je 1,49 (interkvartilni raspon 1,46-1,52), a kod skupine s osteoporozom 1,48 (interkvartilni raspon 1,44-1,51). Broj koštanih trabekula značajno se razlikovao u promatranim skupinama. Razlika broja koštanih trabekula (Hodges-Lehman razlika medijana) bio je 12,5, uz 95% raspon pouzdanosti, razlike od 0,5 do 25,5, odnosno ispitanici eksperimentalne skupine imaju značajno manji broj koštanih trabekula u odnosu na kontrolnu skupinu. Nisu nađene značajne razlike u broju koštanih trabekula po  $\text{mm}^3$ , srednjoj i maksimalnoj debljini trabekula u odnosu na eksperimentalnu i kontrolnu skupinu. Usporedbom svih triju skupina (kontrolna, osteoporoza, tumor) nešto su više vrijednosti broja koštanih trabekula, broja koštanih trabekula po  $\text{mm}^3$  kod ispitanika kontrolne skupine, no bez značajne razlike. Logističkom regresijom ocijenjen je utjecaj broja koštanih trabekula, broja koštanih trabekula po  $\text{mm}^3$ , srednje debljine trabekula, maksimalne debljine trabekula i fraktalne dimenzije na vjerojatnost da će kod promatranih ispitanika doći do prijeloma uslijed osteoporoze ili tumora. Univarijatnom analizom značajni prediktori bili su maksimalna debljina trabekula i fraktalna dimenzija. Multivarijantna regresijska analiza pokazala je da može razlikovati ispitanike eksperimentalne i kontrolne skupine po kliničkoj slici, a samo je fraktalna dimenzija dala jedinstveni statistički značajan prinos modelu. ROC analizom utvrdili smo da, s obzirom na prisutnost osteoporoze ili tumora, jedino vrijednost fraktalne dimenzije možemo prikazati kao dijagnostički pokazatelj (senzitivnost = 59,2, specifičnost = 65), uz točku razlikovanja  $\leq 1,49$ .

Utjecaj osteoporoze na koštanu masu i strukturu trabekularne kosti predmetom je mnogih studija. Dobro je poznato da je osteoporoza povezana s niskom koštanom masom. Međutim, djelovanje osteoporoze na strukturu kostiju manje je poznata. Mijenja se debljina i poroznost korteksa, a trabekule mogu biti razrijeđene, perforirane ili potpuno izgubljene (106). Prema Buckland-Wrightu i sur. (107) osteoporoza kralješaka započinje fokalnom perforacijom grubih vertikalnih trabekularnih ploča. U uznapredovalim fazama nestaju horizontalne trabekule, a na rendgenskim snimkama vertikalni trabekuli postaju sve naglašeniji.

BMD je najvažniji čimbenik u prinosu čvrstoći kosti i riziku frakture. Međutim, studije su pokazale da su promjene u kvaliteti i strukturi kostiju, koje utječu na čvrstoću kostiju i na individualni rizik od prijeloma, neovisne od BMD-a (108). Prema Svjetskoj zdravstvenoj organizaciji (SZO) o osteoporozu govorimo kada je BMD 2,5 standardne devijacije ispod vršne koštane mase (BMD 20-godišnje zdrave osobe u skladu sa spolom) mjereno s pomoću DXA. DXA, koja mjeri gustoću površine kralješnice, kuka i radijusa i kvantitativni CT (qCT) koji mjeri volumetrijsku gustoću kralješnice, dijagnostički su postupci za procjenu i praćenje osteoporotskih promjena. Te su metode točne u određivanju koštane mase, koja je dobar prediktor rizika prijeloma kod osteoporoze. Postoje, međutim, značajna preklapanja vrijednosti BMD-a kod pacijenata s osteoporozom i zdravih ispitanika bez rizika prijeloma.

Studije su pokazale da je samo BMD nedovoljan za određivanje čvrstoće spužvaste kosti te da je trabekularna arhitektura važan čimbenik u procjeni koštane čvrstoće (77). Nedostatci DXA-e jesu dvodimenzionalno mjerenje koštane gustoće za razliku od qCT-a te osjetljivost na degenerativne promjene koje ukazuju na manji rizik od prijeloma nego što on uistinu jest (102). Mikro CT ( $\mu$ CT) i qCT koji mogu izravno procijeniti BMD, kortikalnu, kao i trabekularnu mikroarhitekturu kosti tehnike su koje su trenutačno ograničene na istraživanja i praćenje učinaka lijekova kod liječenja osteoporoze i nisu prikladne za dijagnostiku atraumatskih prijeloma kralješaka u svakodnevnoj kliničkoj praksi (109). Majumdar i Genant koristili su MR kako bi kvantificirali trabekularnu strukturu kostiju i gustoću kostiju i in vivo, i in vitro. Analizirane su razlike između osteoporotskih i zdravih kralješaka. Zaključili su da se 3D obradom slike i razumijevanjem mehanizama stvaranja slike te računalnom analizom, te slike visoke rezolucije mogu iskoristiti za kvantificiranje arhitekture trabekularne kosti i biti vrlo korisne za proučavanje osteoporoze (110). Više istraživanja pokazalo je da MR mjerenja arhitekture trabekularne kosti mogu diskriminirati pacijente s frakturama kralješaka ili kuka od pojedinaca bez prijeloma (33). Međutim, MR još nije u rutinskoj uporabi u dijagnozi osteoporoze i malo je vjerojatno da će to postati zbog svog troška i vremena potrebnog za obradu slike.

Do sada je u više studija dokazana razlika između vrijednosti FD osteoporotične i zdrave kosti, ali s proturječnim rezultatima (76-78). Bianciardi i sur. (79) mjereći FD na

četirima različitim mjestima kod osteoporotičnih ispitanika i kontrolne skupine našli su značajno veće vrijednosti FD na metakarpusu i kalkaneusu kod osteoporotičnih u odnosu na zdrave, ali su vrijednosti FD na femuru i proksimalnoj falangi bile podjednake. Caligiuri je sa suradnicima (75) istraživao sposobnost FD da razlikuje osteoporotične od zdravih kralješaka na digitaliziranim latero-lateralnim rendgenskim snimkama lumbalne kralješnice. ROC analizom usporedio je vrijednosti FD i BMD te utvrdio da je FD bolji u predviđanju rizika prijeloma kod osteoporoze od BMD. U našem istraživanju FD se značajno razlikovala u promatranim skupinama. Ispitanici s osteoporozom imali su statistički značajno manju fraktalnu dimenziju u odnosu na kontrolnu skupinu s medijanom od 1,48 u odnosu na 1,51. Naši podaci odgovaraju većini rezultata iz literature. Majumdar i sur. (111), uspoređujući fotomikrografije segmenta ilijačne kosti, našli su da je prosječna FD kod zdravih osoba bila 1.62 prema 1.20 kod bolesnika s osteoporozom. Fazzalari i Parkinson (112), analizirajući uzorak ilijačne kosti žena u postmenopauzi, 31 s prijelomom kralješka i 33 bez prijeloma, metodom brojanja kutija utvrdili su manju vrijednost FD kod pacijentica s prijelomom (FD=1,15) u odnosu na pacijentice bez prijeloma (FD=1,23). S druge strane, neka istraživanja pokazala su veće vrijednosti FD kod zdravih u odnosu na osteoporotične kosti (76,77). Proturječni rezultati tumače se fenestracijom ili čak potpunim gubitkom trabekularne mreže, anatomskim razlikama među uzorcima kosti, različitim modalitetima snimanja te različitim metodama mjerenja FD (106, 111, 112). Naša studija pokazala je da ta metoda za izračunavanje fraktalne dimenzije pokazuje da trabekularna kost ima fraktalna svojstva koja se mogu iskoristiti za određivanje mjere koja se ne oslanja na euklidske deskriptore kako bi se opisala složena geometrija.

Fraktalnom analizom između uzoraka s frakturiranih kralješaka uzrokovanih osteoporozom i uzoraka zdravih kralješaka prikupljeni su i podaci o broju koštanih trabekula, broju koštanih trabekula po  $\text{mm}^3$  te srednja i maksimalna debljina trabekula. Broj koštanih trabekula značajno se razlikovao u promatranim skupinama (medijan kod ispitanika s osteoporozom bio je 36, a kod kontrolne skupine 58,3). Ispitanici s osteoporozom imaju značajno manji broj koštanih trabekula u odnosu na kontrolnu skupinu. Iako su broj koštanih trabekula po  $\text{mm}^3$  i maksimalna debljina trabekula bili veći u kontrolnoj u odnosu na skupinu s osteoporozom, ta razlika nije bila statistički značajna.

Koristeći MR i qCT Majumdar i sur. (113) analizirali su trabekularnu strukturu i BMD distalnog radijusa i kralješnice kod žena u predmenopauzi, zdravih žena u postmenopauzi i žena u postmenopauzi s osteoporotskim prijelomom te utvrdili da se vrijednosti BMD-a i svih parametara trabekularne koštane strukture snižavaju s dobi te da je broj trabekula kod žena s osteoporozom značajno niži nego kod zdravih žena. Chen je sa suradnicima (114) istraživao dobne i spolne varijacije te kortikalne i trabekularne mikrostrukture u vratu femura. Koristeći se fraktalnom analizom snimaka dobivenih  $\mu$ CT-om utvrdili su da je povećanje kortikalne poroznosti koja nastaje starenjem čak i značajnija od pada vrijednosti trabekularnih parametara (debljine, broja i gustoće trabekula). Uspoređujući osteoporotične prijelome vrata bedrene kosti sa zdravim ispitanicima Peng i sur. (115) mjerili su trabekularne parametre i BMD kod osteoporotskih i traumatskih prijeloma vrata bedrene kosti. Debljina trabekula bila je niža kod osteoporotskih prijeloma, no ostali trabekularni parametri nisu bili promijenjeni. Također, nisu našli povezanost između vrijednosti BMD-a i trabekularnih parametara.

U proučavanju trabekularne strukture osim fraktalne analize koriste se i druge matematičke metode. Gregory i suradnici (116) analizirali su strukturu trabekularne kosti na standardnim rendgenskim snimkama uspoređujući prijelome kuka s kontrolnom skupinom. Koristeći se Fourierovom analizom utvrdili su značajnu povezanost između promjena teksture i prijeloma, ali promjena teksture nije bila povezana s dobi, tjelesnom težinom i BMD. Faber i sur. (117) proučavali su osteoporozi na radiografiji mandibularne i maksilarne kosti te Fourierovom i wavelet analizom uspjeli razlikovati osteoporozi od zdravih kostiju uz specifičnost od 96%, osjetljivost od 92%, s mogućnošću pogreške do 22%. Metodom konačnih elemenata analizirane su promjene u trabekularnoj čvrstoći kosti koje nastaju starenjem. Rezultat je pokazao da je smanjenje trabekularne čvrstoće kosti uzrokovano gubitkom trabekula veće od one uzrokovane stanjenjem trabekula, a učinci vertikalnog trabekularnoga gubitka na mehanička svojstva trabekularne kosti bili su jači od horizontalnoga trabekularnoga gubitka (118).

Osobitost zloćudnih tumora jest kaotičan, neregulirani rast stanica. Tradicionalna Euklidova geometrija ne može opisati nepravilan oblik stanica tumora i krvnih žila jer se temelji na glatkim geometrijskim elementima kao što su linija, ravnina, valjak, kocka i slično. Nasuprot njoj, fraktalna geometrija omogućuje da se objekt s nepravilnostima različitih

dimenzija može opisati ako se pronađe kako je broj određenih osobitosti jedne dimenzije povezan s brojem slično oblikovanih osobitosti drugih dimenzija. Praćenjem nepravilnosti u rastu tumora, radije nego praćenjem samo jedne osobitosti kao što je promjer ili volumen stanice, fraktalna geometrija može omogućiti kvantificiranje onih morfoloških osobitosti koje su patolozi najčešće koristili samo u kvalitativnom smislu za opisivanje maligniteta (44). Ako se, dakle, usvoji kakva kompleksna mjera kao opis oblika, taj opis može se iskoristiti kao pokazatelj makrostanja stanice. U dijagnostici zloćudnih tumora kao i drugih bolesti, oblik stanice ili tkiva značajan je pokazatelj patoloških stanja. Oblik stanica i struktura koje one oblikuju jest posljedica fizičkih sila koje djeluju na citoskelet kao i na ekstracelularni matriks. Stoga, oblik stanice može poslužiti kao pokazatelj organizacije citoskeleta te je time i povezan s čitavim nizom metaboličkih događaja. Fizičke sile (kao što su mikrogravitacija i nanogravitacija) mogu proizvesti dramatične promjene u ekspresiji gena i promijeniti oblik stanice (119). Nedostatak dovoljno jake teorije da objasni odnos između biokemijskih aktivnosti unutar stanice i staničnog oblika jest posljedica nedovoljnog poznavanja povezanosti biokemijskih reakcija koje su u vezi s citoskeletom, ali i nedostatka standardizirane i široko prihvaćene mjere kompleksnosti staničnog oblika. Kvantitativna metoda koja se može iskoristiti za karakterizaciju kompleksnih nepravilnih struktura, pa samim tim i staničnog oblika, upravo je fraktalna analiza (73).

U našem istraživanju, analizirajući rezultate između ispitanika s tumorom i kontrolne skupine, dobivene su nešto niže vrijednosti broja koštanih trabekula, broja koštanih trabekula po mm<sup>3</sup> i srednje debljine te nešto više vrijednosti maksimalne debljine trabekula kod ispitanika s tumorom, no bez statistički značajne razlike. Fraktalna dimenzija bila je nešto veća kod kontrolne skupine. U nama dostupnoj literaturi nismo uspjeli pronaći slična istraživanja koja su se bavila fraktalnom analizom metastatskih tumora kosti stoga nije bila moguća usporedba rezultata. Iako razlike nisu dovoljno velike da bi bile prihvaćene kao neovisno sredstvo u dijagnostici, one su bez obzira na to postojane mjere razlike u trabekularnoj strukturi zdravih i tumorski promijenjenih kralješaka.

U većini istraživanja koja su se bavila fraktalnom analizom tumora korišteni su patohistološki preparati nakon biopsije tkiva. U multifraktalnoj analizi mikroskopskih slika tkiva intraosealnih metastatskih karcinoma (metastatski karcinom bubrega, metastatski



karcinom dojke i metastatski karcinom pluća) nađeno je da su se parametri multifraktalne analize statistički značajno razlikovali za sve tri promatrane skupine intraosealnih metastatskih karcinoma. Rezultati su pokazali da je multifraktalna analiza sofisticiraniji model s pouzdanijim rezultatima u odnosu na fraktalnu analizu (65). Rezultati istraživanja primarnih karcinoma grlića maternice (85) i dojke (86,87) pokazale su da veće vrijednosti FD odgovaraju kasnijem stadiju razvoja karcinoma, što pokazuje da kompleksnost epitelnih struktura raste kako se diferencijacija tumora smanjuje. Do sličnih saznanja došlo se i pri ispitivanju odnosa drugih vrsta karcinoma te oblika stanica kod hematoloških maligniteta (120), hepatocelularnih karcinoma (121), detekcije iregularnosti atipičnih nukleusa u karcinomima cerviksa uterusa (122) te razlikovanja različitih tipova glijalnih stanica (123). S obzirom na to da povećanje iregularnosti, s posljedičnim povećanjem fraktalne dimenzije, predstavlja zajednički pokazatelj za rast tumora, to bez sumnje znači univerzalni rezultat. S druge strane, Chan i Tuszynski (124), računajući FD kod karcinoma dojke u svom istraživanju, dobili su suprotne rezultate, a to tumače različitim tehnikama snimanja. Ipak, postoje i tvrdnje da te metode ne mogu biti isključivo dijagnostičko oruđe u dijagnostici. U istraživanju mole hidatidoze Cross se sa suradnicima (125) koristio fraktalnom dimenzijom u predviđanju histopatološke dijagnoze. Potvrdili su samo 56 posto slučajeva i zaključili da fraktalna dimenzija, ako se njome koristi samostalno, nije koristan morfometrijski pokazatelj u dijagnozi molarne i nemolarne trudnoće. U proučavanju tkiva koštane srži kod hiperplazije, refraktorne anemije i akutne leukemije, Bianciardi i sur. (126) fraktalnom su analizom dobili oprečne rezultate. Fraktalna je dimenzija bila statistički značajno povećana u odnosu na zdravu kost. Međutim, kod hiperplazije i refraktorne anemije fraktalna dimenzija bila je ista ili čak smanjena. Kod akutne leukemije fraktalna dimenzija preklapala se s topološkom dimenzijom, pokazujući da je fraktalna struktura potpuno izgubljena.

U pokušaju da se da se nađu jednostavne, brze i pouzdane tehnike u diferencijaciji tumora, osim fraktalnom analizom koristilo se i drugim matematičkim metodama. Primjenom napredne MR tehnologije i fourierovom analizom Luhach i sur. (127) uspjeli su in vivo razlikovati metastatski karcinom prostate od okolnoga zdravog koštanog tkiva. Korištenjem wavelet transformacije za otkrivanje kancerogenosti tkiva u kosti Sinthia i sur. (128) pokazali su da kvaliteta CT slika kostiju nakon obrade omogućuje otkrivanje raka kosti u ranoj fazi. Rezultati tih istraživanja i dalje su u pokusnoj fazi i zahtijevaju dodatnu potvrdu u kliničkoj

praksi.

Diferencijalna dijagnoza između benignog i malignog kompresivnog prijeloma kralješka (KPK) jest kompleksna i teška. Ta je dijagnostička dvojba česta, osobito kod starijih osoba, a nastaje kod svježeg prijeloma bez traume u anamnezi ili kod prijeloma s minimalnom traumom kao što je pad s kreveta (26,27). Simptomatologija kod obiju vrsta prijeloma, i benignog i malignog, jest vrlo slična, ali je diferencijacija između tih dviju vrsta kralješničnog kolapsa temeljna za dijagnozu i liječenje pacijenta. Standardne radiološke snimke, scintigrafija kostiju i kompjutorizirana tomografija nisu točni modeli prikaza za tu svrhu (19,23,24,38). Stoga se za diferencijalnu dijagnozu najčešće koristi MR. Slike malignih vertebralnih kolapsa obično pokazuju niski intenzitet signala cijelog trupa kralješka uključenih u T1-snimkama, a osteoporotski karakteristično pokazuje djelomično očuvanje normalnoga signala masne koštane srži u trupu kralješka na T1-snimci (2). Zahvaljujući izvrsnoj rezoluciji mekog tkiva, MR je metoda izbora slike za procjenu metastatskog širenja u koštanu srž, proširenje tumora iz koštane srži i zahvaćanje okolnih struktura (25). Iako je uporaba kontrastne magnetske rezonancije korisna za dodatnu diferencijaciju između benignih i zloćudnih kompresijskih prijeloma, prije biopsije ili operacije sumnjive lezije i drugi bi klinički nalazi i dijagnostičke pretrage trebali potvrditi nalaz MR (27).

Budući da u kliničkoj praksi nisu svi slučajevi tipično dobroćudni ili zloćudni, pokušavaju se razviti točne i reproducibilne dijagnostičke metode KPK uz pomoć računalnih tehnika. Kasai i sur. (129) opisali su CAD (engl. *computer-aided diagnosis*) sustav za automatsko računalno potpomognuto dijagnosticiranje prijeloma kralješaka na temelju rendgenskih snimki prsnog koša. Mjereći visinu suspektnih kralješaka i računalnim ih programom uspoređujući s očekivanim vrijednostima, dobili su točnost u rasponu između 70,9% i 76,6% u otkrivanju fraktura kralješaka. Ribeiro i sur. (130), primjenjujući neuronske mreže, predložili su CAD metodu kako bi se olakšalo otkrivanje KPK u lateralnim radiogramima lumbalne kralješnice. Također su uspoređivali visine frakturiranih i zdravih kralješaka, a rezultati su pokazali osjetljivost do 78% i specifičnost od 95%. Al-Helo i sur. (131) razvili su potpuno automatizirani CAD sustav za otkrivanje prijeloma kralješaka na CT slikama koristeći se neuronskim mrežama s ciljem njegova korištenja u svakodnevnoj kliničkoj praksi. Njihovi rezultati imali su specifičnost od 87,5% i osjetljivost više od 99%.

Navedene studije imaju zajedničko razvoje CAD sustava za otkrivanje prijeloma kralješaka s pomoću metoda snimanja temeljenih na ionizirajućem zračenju, koristeći se standardnim radiološkim ili CT snimkama. No, zbog štetnog djelovanja ionizirajućeg zračenja postoji potreba razviti sustav dijagnosticiranja prijeloma kralješaka s pomoću računala koristeći se MR-om kako bi se pomoglo u razlikovanju malignih i benignih KPK.

Analizirajući rezultate našeg istraživanja, srednja vrijednost fraktalne dimenzije kod ispitanika s osteoporozom bio je 1,48, a kod ispitanika s tumorom 1,49. Iako je skupina s tumorom imala nešto veće vrijednosti FD, rezultati se nisu statistički značajno razlikovali u promatranim skupinama (razlika fraktalne dimenzije jest 0,01 uz 95% raspon pouzdanosti). Prosječan broj koštanih trabekula u skupini s tumorom bio je nešto veći (46,5) u odnosu na skupinu s osteoporozom (36,0). I prosječni broj koštanih trabekula po  $\text{mm}^3$  bio je veći u skupini s tumorom (0,006:0,005). Srednja debljina trabekula kod ispitanika s osteoporozom bila je 1,38, a kod ispitanika s tumorom 1,35. Maksimalan broj trabekula također je bio veći u skupini s osteoporozom (3,31:3,21). Ipak, u promatranim skupinama nije bilo statistički značajnih razlika iako su dobiveni rezultati pokazali određene razlike u fraktalnoj analizi parametara trabekularne strukture patološki promijenjenih kralješaka. Logističkom regresijom ocijenjen je utjecaj broja koštanih trabekula, broja koštanih trabekula po  $\text{mm}^3$ , srednje debljine trabekula, maksimalne debljine trabekula i fraktalne dimenzije na vjerojatnost da će kod promatranih ispitanika doći do prijeloma uslijed tumora, međutim nije bilo značajnih prediktora u predviđanju frakture zbog tumora.

U razlikovanju metastatskih i osteoporotskih prijeloma kralješaka istraživane su i mogućnosti računalne analize drugih, sofisticiranijih tehnika snimanja kao što su MR i PET. U svojoj je studiji Azevedo-Marques sa suradnicima (132) različitim matematičkim metodama uspoređivao MR snimke malignih i benignih prijeloma kralješaka. Spektralne i fraktalne osobitosti izdvojene su iz ručno segmentiranih slika. Kombinacijom rezultata izvedenih iz Fourierove analize i wavelet transformacije, zajedno s fraktalnom dimenzijom, uspjeli su uspješno razlikovati do 94,7% prijeloma kralješaka. Koristeći se neuralnim mrežama i KNN (engl. *K-nearest neighbors*) algoritam Frigetto-Pereira i sur. (133) analizirali su oblik, teksturu i statističke značajke KPK na snimkama MR. Rezultate su usporedili s konačnom dijagnozom svakog slučaja, uključujući biopsiju za maligne prijelome

te kliničko i laboratorijsko praćenje za benigne frakture. Dobiveni rezultati pokazali su područje ispod ROC krivulje od 0,97 u razlikovanju zdravih i slomljenih trupova kralješaka i 0,92 u razlikovanju između benignih i malignih prijeloma. Zaključili su da predložene metode klasifikacije temeljene na obliku, teksturi i statističkim značajkama daju visoku točnost i mogu pomoći u diferencijalnoj dijagnozi prijeloma kralješaka. Uloga kvantitativnih PET studija za diferencijaciju benignih i malignih koštanih lezija još je uvijek otvoreno pitanje. Istraživanje Dimitrakopoulou-Strauss i sur. (134) pokazalo je da parametri PET studije imaju osjetljivost od samo 54,05%, specifičnost od 91,30% i dijagnostičku točnost od 74,70%. Fraktalna dimenzija bila je superiornija i pokazala je osjetljivost 71,88%, specifičnost 81,58% i točnost od 77,14%, dok je kombinacija parametara PET studije i FD dala najbolje rezultate s osjetljivošću od 75,86%, specifičnošću od 97,22% i točnošću od 87,69%.

U otkrivanju patologije analiziranih kralješaka više je testiranih pokazatelja pokazalo određenu vrijednost. Vrijedne informacije dobivene su iz vrijednosti fraktalne dimenzije, dok su isti pokazatelji bili neučinkoviti u razlikovanju uzroka bolesti. Navedeno je u suglasju s više izvora u literaturi i nedvojbeno upućuje na to da patološke promjene u strukturi mijenjaju rendgenski prikaz kralješaka koje je moguće otkriti matematičkom analizom.

Cilj našeg istraživanja bio je razviti dostupan, jeftin i klinički primjenjiv automatski algoritam za analizu standardnih rendgenskih snimki oslobođen od subjektivnih procjena, a u svrhu razlikovanja patoloških promjena na kostima. Naše istraživanje sukladno drugima (76,77,111,112) pokazalo je da postoji razlika u vrijednostima fraktalne dimenzije kod osteoporotski promijenjenih i zdravih kralješaka. Dobili smo i dodatne informacije o promjenama trabekularne mikroarhitekture kod patološki promijenjenih kralješaka, a daljnjim istraživanjima zadatak je da daju odgovor na pitanje može li se analizom tekstura digitalnoga radiološkog prikaza kralješaka ili koje druge dijagnostičke metode uočiti promjena u ranoj fazi oboljenja, čak na razini mikrofraktura i primarnog odgovora na nju, kako bi se bolest mogla što ranije otkriti, pratiti i liječiti.

## 7. ZAKLJUČAK

Na temelju provedenog istraživanja i statistički obrađenih podataka iz ove studije, zaključuje se:

1. Fraktalnom analizom između uzoraka s frakturiranih kralješaka uzrokovanih osteoporozom ili tumorom i uzoraka zdravih kralješaka utvrđeno je da ispitanici eksperimentalne skupine imaju značajno manji broj koštanih trabekula u odnosu na kontrolnu skupinu (Mann Whitney U test). Nisu nađene značajne razlike u broju koštanih trabekula po  $\text{mm}^3$ , srednjoj i maksimalnoj debljini trabekula u odnosu na eksperimentalnu i kontrolnu skupinu. Vrijednost fraktalne dimenzije u eksperimentalnoj skupini jest 1,485 i bila je značajno manja u odnosu na kontrolnu skupinu ( $FD= 1,504$ ) uz razliku od 0,022 (Hodges-Lehman razlika medijana).
2. Kada su se usporedile sve tri skupine (kontrolna, osteoporoza, tumor), nešto su više vrijednosti broja koštanih trabekula i broja koštanih trabekula po  $\text{mm}^3$  kod ispitanika kontrolne skupine, no bez značajne razlike. Fraktalna dimenzija značajno je bila najviša u kontrolnoj skupini, medijana 1,51 (interkvartilnog raspona od 1,47 do 1,53) (Kruskal Wallis test). Značajno su bile niže vrijednosti broja koštanih trabekula i fraktalne dimenzije (Mann Whitney U test s Bonferroni korekcijom) ispitanika s osteoporozom u odnosu na kontrolnu skupinu. Između vrijednosti kontrolne skupine i skupine s tumorom, kao i skupine s osteoporozom prema onima s tumorom, nije bilo značajnih razlika u promatranim parametrima.
3. Logističkom regresijom ocijenjen je utjecaj broja koštanih trabekula, broja koštanih trabekula po  $\text{mm}^3$ , srednje debljine trabekula, maksimalne debljine trabekula i fraktalne dimenzije na vjerojatnost da će kod promatranih ispitanika doći do prijeloma zbog osteoporoze ili tumora. Univarijantnom analizom značajni prediktori bili su maxi-

malna debljina trabekula i fraktalna dimenzija. Model je u cijelosti bio statistički značajan i pokazao da može razlikovati ispitanike eksperimentalne i kontrolne skupine po kliničkoj slici. Model u cjelini objašnjava između 27,1% (po Cox & Snell) i 36,3% (po Nagelkerke) varijance prisutnosti osteoporoze ili tumora, i točno klasificira 82,5% slučajeva. Multivarijantna regresijska analiza pokazala je da može razlikovati ispitanike eksperimentalne i kontrolne skupine po kliničkoj slici, a samo je fraktalna dimenzija dala jedinstveni statistički značajan prinos modelu. ROC analizom utvrđeno je da, s obzirom na prisutnost osteoporoze ili tumora, jedino vrijednost fraktalne dimenzije možemo prikazati kao dijagnostički pokazatelj (senzitivnost = 59,2, specifičnost = 65), uz točku razlikovanja  $\leq 1,49$ .

Vrijednosti fraktalne dimenzije također se nisu značajno razlikovale kod ispitanika s osteoporozom u odnosu na ispitanike s tumorom uz razliku od 0,01 (Hodges-Lehman razlika medijana). Regresijskom analizom pet varijabli (broj koštanih trabekula, broj koštanih trabekula po  $\text{mm}^3$ , srednja debljina trabekula, maksimalna debljina trabekula i fraktalna dimenzija) nisu pronađeni značajni prediktori u predviđanju frakture zbog tumora.

## 8. SAŽETAK

**Cilj istraživanja:** Primjenom fraktalne analize na digitaliziranim rendgenskim prikazima kralješka utvrditi mogućnosti razlikovanja zdravog, osteoporotski i tumorski promijenjenog kralješka.

**Nacrt studije:** Istraživanje je ustrojeno kao prospektivno, opservacijsko, presječno istraživanje u kojem su analizirani podaci dobiveni dijagnostičkim pretragama.

**Bolesnici i metode:** U studiju je uključeno 114 pacijenata. Eksperimentalnu skupinu činila su 94 bolesnika s prijelomom kralješaka uzrokovanih osteoporozom odnosno malignim tumorom. Kontrolnu skupinu činilo je 20 bolesnika mlađih od 50 godina koji su liječeni zbog akutnih bolnih križa. Analizirane su digitalizirane rendgenske slike procijenila dva neovisna pregledavatelja.

U programu ImageJ u središnjim dijelovima trupova kralješaka označilo se područje interesa (ROI), a programom BoneJ prikupljeni su podaci o fraktalnoj dimenziji, broju koštanih trabekula, broju koštanih trabekula po mm<sup>3</sup> te srednja i maksimalna debljina trabekula.

**Rezultati:** Fraktalnom analizom utvrđeno je da ispitanici eksperimentalne skupine imaju značajno manji broj koštanih trabekula te značajno manju vrijednost fraktalne dimenzije u odnosu na kontrolnu skupinu. Kada su se usporedile sve tri skupine (kontrolna, osteoporoza, tumor), značajno su bile više vrijednosti broja koštanih trabekula i fraktalne dimenzije u kontrolnoj skupini u odnosu na ispitanike s osteoporozom. Između vrijednosti kontrolne skupine i skupine s tumorom, kao i skupine s osteoporozom prema onima s tumorom, nije bilo značajnih razlika u promatranim parametrima.

Ocijenjena je vjerojatnost prijeloma zbog osteoporoze ili tumora. Univarijantna analiza pokazala je da može razlikovati ispitanike eksperimentalne i kontrolne skupine po

kliničkoj slici i točno klasificirati 82,5% slučajeva. ROC analizom utvrđeno je da jedino vrijednost fraktalne dimenzije možemo prikazati kao dijagnostički pokazatelj uz senzitivnost 59,2 i specifičnost 65 te točku razlikovanja  $\leq 1,49$ .

Fraktalnom analizom uzoraka eksperimentalne skupine u odnosu na ispitanike s osteoporozom ili tumorom nisu pronađene značajne razlike između analiziranih parametara.

**Zaključak:** U otkrivanju patologije analiziranih kralješaka više je testiranih pokazatelja pokazalo određenu vrijednost. Vrijedne informacije dobivene su iz vrijednosti fraktalne dimenzije, dok su isti pokazatelji bili neučinkoviti u razlikovanju uzroka bolesti. Navedeno je u suglasju s više izvora u literaturi i nedvojbeno upućuje na to da patološke promjene u strukturi mijenjaju rendgenski prikaz kralješaka koje je moguće otkriti matematičkom analizom.

**Ključne riječi:** fraktalna analiza, koštani tumor, osteoporoza, prijelom



## 9. SUMMARY

### **Bone structure changes in fractured vertebral body in patients with osteoporosis and malignant disease**

**Objectives:** Using fractal analysis of digitized vertebral X-ray images to determine the ability to discern healthy, osteoporotic, and tumor-modified vertebrae.

**Study Design:** The study is structured as a prospective, observational, cross-sectional exploration where data analyzed were obtained by diagnostic examinations.

**Patients and Methods:** A prospective study involved 114 patients. An experimental group was comprised of 94 patients treated for vertebral fractures caused by osteoporosis or malignant tumor. The control group was 20 patients younger than 50 who were treated for acute back pain. Digitized x-ray images were analyzed by two independent viewers.

In the ImageJ program, the region of interest (ROI) was marked in the central parts of the vertebrae, and the BoneJ program collected data on the fractal dimension, the number of bone trabecules, the number of bone trabecules per mm<sup>3</sup>, and the mean and maximum thickness of the trabeculae.

**Results:** Fractal analysis showed that experimental groups had significantly smaller bone trabecula and significantly lower fractal dimensions than controls. No significant differences in the number of bone trabecules per mm<sup>3</sup>, mean and maximum trabecular thickness were found. When compared to all three groups (control, osteoporosis, tumor), bone trabeculae and fractal dimension values were significantly higher in the control group than those with osteoporosis. Comparing values of the control group and the tumor group, as well as the osteoporosis groups with those with the tumor, there were no significant differences in observed parameters.

Logistic regression evaluated the influence of analyzed parameters on the likelihood that

osteoporosis or tumor fractures would occur in observed subjects. By univariate analysis, significant predictors were maximum thickness of trabecula and fractal dimensions. The model was entirely statistically significant and showed that it could distinguish between experimental and control groups in the clinical picture and accurately classifies 82.5% of the cases. Multivariate regression analysis showed that it can distinguish between experimental and control subjects in a clinical picture, and only the fractal dimension has given a unique statistically significant contribution to the model. ROC analysis showed that, given the presence of osteoporosis or tumor, only the fractal dimension value can be shown as a diagnostic indicator (sensitivity = 59.2, specificity = 65) with a resolution point  $\leq 1.49$ . Fractal analysis of experimental group samples compared to osteoporosis or tumor subjects showed no significant differences between the analyzed parameters.

**Conclusion:** In the discovery of the pathology of the vertebral cortex, a number of tested indicators showed a certain value. Valuable information was obtained from the value of the fractal dimension, while the same indicators were ineffective in determining the cause of the disease. Many sources in the literature agree and beyond a doubt suggests that pathological changes in vertebral structure, which are detected by X-ray, can be demonstrated by mathematical analysis.

**Key words:** fractal analysis, bone tumor, osteoporosis, fracture

## 10. LITERATURA

1. Robinson Y, Heyde CE, Försth P, Olerud C. Kyphoplasty in osteoporotic vertebral compression fractures — guidelines and technical considerations. *J Orthop Surg Res.* 2011;19:6-43.
2. Cicala D, Briganti F, Casale L, Rossi C, Cagini L, Cesarano E, i sur. Atraumatic vertebral compression fractures: differential diagnosis between benign osteoporotic and malignant fractures by MRI. *Musculoskelet Surg.* 2013;97:169-79.
3. Kimi L, Kondo DO. Osteoporotic vertebral compression fractures and vertebral augmentation. *Semin Intervent Radiol.* 2008; 25(4): 413– 424.
4. Oei L, Rivadeneira F, Breda SJ, Zillikens MC, Hofman A, Uitterlinden AAG i sur. Review of radiological scoring methods of osteoporotic vertebral fractures for clinical and research settings. *Eur Radiol.* 2013; 23:476–486.
5. Cauley JA, Harrison SL, Cawthon PM, Ensrud KE, Danielson ME, Orwoll E, i sur. Objective measures of physical activity, fractures and falls: the osteoporotic fractures in men study. *J Am Geriatr Soc.* 2013; 61:1080–1088.
6. Silva MG, Tan SSH, Makaranda MC, Chen JLT. Compression Fractures in the Setting of Diffuse Idiopathic Skeletal Hyperostosis. *Asian Spine J.* 2015; 9(4): 629–635.
7. Cvijetić S, Grazio S, Kaštelan D, Koršić M. Epidemiology of Osteoporosis. *Arh Hig Rada Toksikol* 2007; 58:13-18.
8. Imai N, Endo N, Hoshino T, Suda K, Miyasaka D, Ito T. Mortality after hip fracture with vertebral compression fracture is poor. *J Bone Miner Metab.* 2016; 34(1):51-4.

9. Barr JD, Barr MS, Lemley TJ, McCann RM. Percutaneous vertebroplasty for pain relief and spinal stabilization. *Spine*. 2000; 25(8):923-8.
10. Tehranzadeh J, Tao C. Advances in MR imaging of vertebral collapse. *Semin Ultrasound CT MRI*. 2004; 25:440-460.
11. McNeil BJ. Value of bone scanning in neoplastic disease. *Semin Nucl Med* 1984; 14:277-286.
12. O'Rourke T, George CB, Redmond J III, Davidson H, Cornett P, Fill WL, i sur. Spinal computed tomography and computed tomographic metrizamide myelography in early diagnosis of metastatic disease. *J. Clin Oncol* 1986; 4:576-583.
13. Reuss-Borst M, Hartmann U, Scheede C, Weiss J. Prevalence of osteoporosis among cancer patients in Germany: prospective data from an oncological rehabilitation clinic. *Osteoporos Int*. 2012; 23(4):1437-1444.
14. Drake MT, Khosla S. Male osteoporosis. *Endocrinol Metab Clin North Am*. 2012; 41(3):629-641.
15. Spangler L, Yu O, Loggers E, Boudreau DM. Bone mineral density screening among women with a history of breast cancer treated with aromatase inhibitors. *J Womens Health (Larchmt)*. 2013; 22(2):132-140.
16. Yu EY, Kuo KF, Gulati R, Chen S, Gambol TE, Hall SP, i sur. Long-term dynamics of bone mineral density during intermittent androgen deprivation for men with nonmetastatic, hormone-sensitive prostate cancer. *J Clin Oncol*. 2012; 30(15):1864-1870.
17. Genant HK, Wu CY, van Kuijk C, Nevitt MC. Vertebral fracture assessment using a semiquantitative technique. *J Bone Miner Res*. 1993; 8:1137-48.

18. Wong DA, Fornasier VL, Macnab I. Spinal metastases: the obvious, the occult, and the impostors. *Spine*.1990; 15(1):1.
19. Ardan GM. Bone destruction not demonstrable by radiotherapy. *Br J Radiol*.1951; 24:107.
20. Edelstyn GA, Gillespie PJ, Grebbell FS. The radiological demonstration of osseous metastases. Experimental observation. *Clin Radiol*.1967; 18(2):158.
21. Bäuerle T, Semmler W. Imaging response to systemic therapy for bone metastases. *Eur Radiol*. 2009; 19:2495–2507.
22. Choi J, Raghavan M. Diagnostic imaging and image-guided therapy of skeletal metastases. *Cancer Control*. 2012; 19:102–112.
23. Black P. Spinal metastasis: current status and recommended guidelines for management. *Neurosurgery*. 1979; 5(6):726.
24. Tomita T, Galicich JH, Sundaresan N. Radiation therapy for spinal epidural metastases with complete block. *Acta Radiol Oncol*. 1983; 22(2):135.
25. Costelloe CM, Rohren EM, Madewell JE, Hamaoka T, Theriault RL, Yu TK, i sur. Imaging bone metastases in breast cancer: techniques and recommendations for diagnosis. *Lancet Oncol*. 2009; 10:606-614.
26. Baker LL, Goodman SB, Perkas I, Lane B, Enzmann DR. Benign versus pathologic compression fractures of vertebral bodies: assessment with conventional spin-echo, chemical shift, and STIR MR imaging. *Radiology*. 1990; 174:495-502.
27. An HS, Andreshak TG, Nguyen C, Williams A, Daniels D. Can we distinguish between benign versus malignant compression fractures of the spine by magnetic resonance imaging? *Spine*. 1995; 20:1776-1782.

28. Ogura A, Hayakawa K, Maeda F, Saeki F, Syukutani A, Shibutani S, i sur. Differential diagnosis of vertebral compression fracture using in-phase/opposed-phase and short TI inversion recovery imaging. *Acta Radiol.* 2012; 53(4):450-5.
29. Shih TT, Huang KM, Li YW. Solitary vertebral collapse: distinction between benign and malignant causes using MR patterns. *J Magn Reson Imaging.* 1999; 9:635-642.
30. Tan SB, Kozak JA, Mawad ME. The limitations of magnetic resonance imaging in the diagnosis of pathologic vertebral fractures. *Spine.* 1991; 16:919-923.
31. Cuénod CA, Laredo JD, Chevret S, Hamze B, Naouri JF, Chapaux X, i sur. Acute vertebral collapse due to osteoporosis or malignancy: appearance on unenhanced and gadolinium-enhanced MR images. *Radiology.* 1996; 199:541-549.
32. Rupp RE, Ebraheim NA, Coombs RJ. Magnetic resonance imaging: differentiation of compression spine fractures or vertebral lesions caused by osteoporosis or tumor. *Spine.* 1995; 20:2499-2504.
33. Annamaria Zaia. Fractal lacunarity of trabecular bone and magnetic resonance imaging: New perspectives for osteoporotic fracture risk assessment. *World J Orthop.* 2015; 6(2): 221-235.
34. Hernlund E, Svedbom A, Ivergård M, Compston J, Cooper C, Stenmark J, i sur. Osteoporosis in the European Union: medical management, epidemiology and economic burden. A report prepared in collaboration with the International Osteoporosis Foundation (IOF) and the European Federation of Pharmaceutical Industry Associations (EFPIA) *Arch Osteoporos.* 2013;8:136.
35. Baum T, Dütsch Y, Müller D, Monetti R, Sidorenko I, Räth C, i sur. Reproducibility of trabecular bone structure measurements of the distal radius at 1.5 and 3.0 T magnetic resonance imaging. *J Comput Assist Tomogr.* 2012;36:623–626.
36. Cuccurullo V, Cascini GL, Tamburrini O, Rotondo A, Mansi L. Bone metastases

radiopharmaceuticals: an overview. *Curr Radiopharm.* 2013;6:41–47.

37. Roberts CC, Daffner RH, Weissman BN, Bancroft L, Bennett DL, Blebea JS, i sur. ACR appropriateness criteria on metastatic bone disease. *J Am Coll Radiol.* 2010; 7:400-409.

38. O'Mara RE. Bone scanning in osseous metastatic disease. *JAMA.* 1974; 229(14):1915.

39. Galasko CSB. Skeletal metastases. *Clin Orthop.* 1986; 210:18.

40. Yu HH, Tsai YY, Hoffe SE. Overview of diagnosis and management of metastatic disease to bone. *Cancer Control.* 2012; 19:84-91.

41. Yang HL, Liu T, Wang XM, Xu Y, Deng SM. Diagnosis of bone metastases: a meta analysis comparing 18FDG PET, CT, MRI and bone scintigraphy. *Eur Radiol.* 2011; 21:2604-2617.

42. Wang N, Zhang M, Sun T, Chen H, Huang Z, Yan L, i sur. A comparative study: diffusion weighted whole body imaging with background body signal suppression and hybrid positron emission computed tomography on detecting lesions in oncologic clinics. *Eur J Radiol.* 2012; 81:1662-1666.

43. Chang MC, Chen JH, Liang JA, Lin CC, Yang KT, Cheng KY, i sur. Meta-analysis: comparison of F-18 fluorodeoxyglucose-positron emission tomography and bone scintigraphy in the detection of bone metastasis in patients with lung cancer. *Acad Radiol.* 2012; 19:349-357.

44. Baish J.W., Jain R.K.. Fractals and Cancer, *Cancer Res.* 2000; 60:3683-3688.

45. Priebe CE, Solka JL, Lorey RA, Rogers GW, Poston WL, Kallergi M, i sur. The application of fractal analysis to mammographic tissue classification. *Cancer Lett.* 1994; 77:183-9.

46. Pohlman S, Powell KA, Obuchowski NA, Chilcote WA, Grundfest-Broniatowski S. Quantitative classification of breast tumors in digitized mammograms. *Med Phys.*1996; 23:1337-45.
47. Mir AH, Hanmandlu M, Tandon SN. Texture analysis of CT-images for early detection of liver malignancy. *Biomed Sci Instrum.*1995; 31:213-7.
48. Kido S, Ikezoe J, Naito H, Masuike M, Tamura S, Kozuka T. An image analyzing system for interstitial lung abnormalities in chest radiography. Detection and classification by Laplacian-Gaussian filtering and linear opacity judgment. *Invest Radiol.*1994; 29:172-7.
49. Katsuragawa S, Doi K, MacMahon H, Monnier-Cholley L, Morishita J, Ishida T. Quantitative analysis of geometric-pattern features of interstitial infiltrates in digital chest radiographs: preliminary results. *J Digit Imaging.*1996; 9:137-44.
50. Wu YC, Doi K, Giger ML. Detection of lung nodules in digital chest radiographs using artificial neural networks: a pilot study. *J Digit Imaging.*1995; 8:88-94.
51. Zhu Y, Yan H. Computerized tumor boundary detection using a Hopfield neural network. *IEEE Trans Med Imaging.*1997; 16:55-67.
52. Wigderowitz CA, Abel EW, Rowley DI. Evaluation of cancellous structure in the distal radius using spectral analysis. *Clin Orthop.*1997; 335:152-61.
53. Gibson D, Gaydecki PA. Definition and application of a fourier domain texture measure: applications to histological image segmentation. *Comput Biol Med.*1995; 25:551-7.
54. Petrick N, Chan HP, Wei D, Sahiner B, Helvie MA, Adler DD. Automated detection of breast masses on mammograms using adaptive contrast enhancement and texture classification. *Med Phys.* 1996; 23:1685-96.
55. Byng JW, Boyd NF, Fishell E, Jong RA, Yaffe MJ. Automated analysis of mammographic



densities. *Phys Med Biol.* 1996; 41:909-23.

56. Kido S, Ikezoe J, Naito H, Tamura S, Machi S. Fractal analysis of interstitial lung abnormalities in chest radiography. *Radiographics.* 1995; 15:1457-64.

57. Klein HM, Eisele T, Klose KC, Stauss I, Brenner M, Ameling W, i sur. Pattern recognition system for focal liver lesions using "crisp" and "fuzzy" classifiers. *Invest Radiol.* 1996; 31:6-10.

58. Gamsu G, The lungs. U: Moss AA, Gamsu G, Genant HK (ur.) *Computed tomography of the body with magnetic resonance imaging.* WB Saunders Philadelphia. 1992; 157-236.

59. Mandelbort B.B. Stochastic models fort the Earth's relief, the shape and the fractal dimension of the coastlines, and the number-area rule for islands. *Proc Natil Acad Sci USA .* 1975; 72:3825-8.

60. Mandelbrot BB. *The fractal geometry of nature.* 3. izd. New York: WH Freeman and company; 1983.

61. Peleg S, Naor J, Hartley R, Avnir D. Multiple resolution texture analysis and classification. *IEEE Trans on Pattern Analysis and Machine Intelligence.* 1984; 6: 518- 523.

62. Lundahl T, Ohley WJ, Kay SM, Sifert R. Fractional Brownian motion: a maximum likelihood estimator and its application to image texture. *IEEE Trans Med Imag.* 1986; 5: 152-161.

63. Garding J. Properties of fractal intensity surfaces. *Pattern Recognition Letters.* 1988; 8: 319-324.

64. Russ JC. *Fractal Surfaces.* 1. izd. New York: Plenum Press; 1994.

65. Vasiljević JS. Primena multifraktalne analize mikroskopskih slika u klasifikaciji intraosealnih metastatskih karcinoma. Doktorska disertacija. Univerzitet u Beogradu. Beograd 2012.
66. West BJ, Goldberger AL. Physiology in fractal dimensions. *American Scientist*. 1987; 75: 354-365.
67. Chen CC, Daponte JS, Fox MD. Fractal feature analysis and classification in medical imaging. *IEEE Trans Med Imaging*. 1989; 8: 133-142.
68. Cross SS. The application of fractal geometric analysis to microscopic images. *Micron*. 1994; 25: 101-113.
69. Russel D, Hanson J, Ott E, Dimension of strange attractors. *Physical Review Letters*. 1980; 45:1175-1178.
70. Falconer K. *Fractal Geometry: Mathematical Foundations and Applications*. 1. izd. Chicester: Joh Wiley; 1990.
71. Gulick D. *Encounters with Chaos*. New York: McGraw-ill; 1992.
72. Peitgen HO, Jurgens H, Sauper D. *Fractals in the Classroom: Part One – Introduction to Fractals and Chaos*. New York: Springer; 1992.
73. Bizzarri M, Guliani A, Cucina A, D'Anselmi F, Soto AM, Sonnenschein C. Fractal analysis in a systems biology approach to cancer. 2011; 21:175-182.
74. Amer ME, Heo MS, Brooks SL, Benavides E. Anatomical variations of trabecular bone structure in intraoral radiographs using fractal and particles count analyses. *Imaging Sci Dent*. 2012; 42: 5-12.
75. Caligiuri P, Giger ML, Favus M. Multifractal radiographic analysis of osteoporosis. *Med Phys*. 1994; 21:503-508.

76. Dalstra M, Huiskes A, Odgaard EV. Mechanical and textural properties of pelvic trabecular bone. *J Biomech.* 1993; 27: 375-389.
77. Benhamou CL, Poupon S, Lespessailles E, Loiseau S, Jennane R, Siroux V, i sur. Fractal Analysis of Radiographic Trabecular Bone Texture and Bone Mineral Density: Two Complementary Parameters Related to Osteoporotic Fractures. *J Bone Miner Res.* 2001; 16:697-704.
78. Pentland AP. Fractal-based description of natural scenes. *IEEE Trans Patt Anal Mach Intell.* 1984; 6:661-674.
79. Bianciardi G, Bisogno S, Bertoldi I, Laurini L, Coviello G, Frediani B. Fractal dimension of bone texture in radiographs correlates to ultrasound broadband attenuation T-score. *Clin Exp Rheumatol.* 2013; 31(3):389-93.
80. Lespessailles E, Jullien A, Eynard E, Lousot T, Ildefonso JP, Benhamou CL. Biomechanical properties of human os calcanei: Relationships with bone density and fractal evaluation of bone microarchitecture. *J Biomech.* 1998; 31:817-824.
81. Lin JC, Grampp S, Link T, Kothari M, Newitt DC, Felsenberg D, i sur. Fractal analysis of proximal femur radiographs: Correlation with biomechanical properties and bone mineral density. *Osteoporos Int.* 1999; 9:516-524.
82. Haidekker MA, Andresen R, Werner HJ. Relationship between structural parameters, bone mineral density and fracture load in lumbar vertebrae, based on high-resolution computed tomography, quantitative computed tomography and compression tests. *Osteoporos Int.* 1999; 9:433-440.
83. Mandelbrot BB. A Fractal's Lacunarity, and how it can be Tuned and Measured. U: Nonnenmacher TF, Losa GA, Weibel ER, urednici. *Fractals in Biology and Medicine.* Basel: Birkhauser Press; 1993; str 8-21.

84. Cordeiro MS, André R, Backes AR, Durighetto AF, Gonçalves EH, Oliveira JX. Fibrous Dysplasia Characterization Using Lacunarity Analysis. *Journal of Digital Imaging*. 2016; 29:134-140.
85. Jayalitha G, Uthayakumar R. Fractal approach to identify the grade of cervical cancer, *Fractals*. 2011; 19(1):125-139.
86. Borys P, Krasowska M, Grzywna ZJ, Djamgoz MBA, Mycielska M.E. Lacunarity as a novel measure of cancer cells behavior, *Byosystems*. 2008; 94:276-281.
87. Tambasco M, Magliocco AM. Relationship between tumor grade and computed architectural complexity in breast cancer specimens. *Human pathology*. 2008; 39:740-746.
88. Li H, Giger ML, Olopade OI, Margolis A, Lan L, Bonta I. Computerized texture analysis of mamographic parenchymal patterns of digitized mammograms. *International Congress Series*. 2004; 1268:878-881.
89. Rangayyan RM, Nguyen TM. Fractal Analysis of Contours of Breast Masses in Mammograms. *Journal of Digital Imaging*. 2007; 20(3):223-237.
90. Marušić M. i sur. *Uvod u znanstveni rad u medicini*. 4. izd. Udžbenik. Zagreb: Medicinska naklada; 2008.
91. Eliceiri K, Rueden C. Tools for visualizing multidimensional images from living specimens. *Photochem Photobiol*. 2005; 81(5): 1116-22.
92. Barboriak D, Padua A, York G, Macfall J. Creation of DICOM—Aware Applications Using ImageJ. *J Digit Imaging*. 2005; 18(2): 91-9.
93. Seffens W. Software: Order From Chaos. *Science Magazin*. 1999; 285(20): 1228.
94. Doube M, Kłosowski MM, Arganda-Carreras I, Cordelières F, Dougherty RP, i sur. BoneJ: free and extensible bone image analysis in ImageJ. *Bone*. 2010; 47:1076-9.

95. Odgaard A, Gundersen HJG. Quantification of connectivity in cancellous bone, with special emphasis on 3-D reconstructions. *Bone*. 1993; 14: 173-182.
96. Christiansen BA. Effect of micro-computed tomography voxel size and segmentation method on trabecular bone microstructure measures in mice. *Bone*. 2016; 5:136-140.
97. Hildebrand T, Rüeggsegger P. A new method for the model-independent assessment of thickness in three-dimensional images. *J Microscopy*. 1997; 185(1):67-75.
98. Ivanković D. i sur. *Osnove statističke analize za medicinare*. Zagreb: Medicinski fakultet Sveučilišta u Zagrebu; 1988.
99. Veenland JF, Grashuis JL, van der Meer F, Beckers ALD, Gelsema ES. Estimation of fractal dimension in radiographs. *Medical Physics*. 1996; 23(4):585-594.
100. Gehlbach SH, Bigelow C, Heimisdottir M, May S, Walker M, Kirkwood JR. Recognition of vertebral fracture in a clinical setting. *Osteoporos Int* . 2000; 11(7):577-582.
101. Kim N, Rowe BH, Raymond G, Jen H, Colman I, Jackson SA, i sur. Underreporting of vertebral fractures on routine chest radiography. *AJR Am J Roentgenol*. 2004; 182(2):297-300.
102. Mueller D, Isbary M, Boehm H, Bauer J, Rummeny E, Link TM. Recognition of osteoporosis-related vertebral fractures on chest radiographs in postmenopausal women. *Radiological Society of North America Scientific Assembly and Annual Meeting Program*. Oak Brook, Ill: Radiological Society of North America. 2004; 305.
103. Link TM. Osteoporosis Imaging: State of the Art and Advanced Imaging. *Radiology*. 2012; 263(1): 3-17.
104. Huber MB, Carballido-Gamio J, Fritscher K, Schubert R, Haenni M, Hengg C, i sur. Development and testing of texture discriminators for the analysis of the trabecular bone in

proximal femur radiographs. *Med Phys.* 2009; 36(11):5089-98.

105. Kennedy OD, Brennan O, Rackard SM, O'Brien FJ, Taylor D, Lee TC. Variation of trabecular microarchitectural parameters in cranial, caudal and mid-vertebral regions of the ovine L3 vertebra. *J Anat.* 2009; 214(5): 729-735.

106. Geraets WG, van der Stelt PF. Fractal properties of bone. *Dentomaxillofac Radiol.* 2000; 29(3):144-53.

107. Buckland-Wright JC, Lynch JA, Rymer J, Fogelman I. Fractal signature analysis of macroradiographs measures trabecular organization in lumbar vertebrae of postmenopausal women. *Calcified Tissue International.* 1994; 54: 106-112.

108. Friedman AW. Important determinants of bone strength: beyond bone mineral density. *J Clin Rheumatol.* 2006; 12(2):70-7.

109. Panda A, Das CJ, Baruah U. Imaging of vertebral fractures. *Indian J Endocrinol Metab.* 2014; 18(3): 295-303.

110. Majumdar S, Genant HK. Assessment of trabecular structure using high resolution magnetic resonance imaging. *Stud Health Technol Inform.* 1997; 40:81-96.

111. Majumdar S, Weinstein RS, Prasad RR. Application of fractal geometry techniques to the study of trabecular bone. *Medical Physics.* 1993; 20: 1611-1619.

112. Fazzalari NL, Parkinson IH. Fractal properties of cancellous bone of the iliac crest in vertebral crush factors. *Bone.* 1998; 23; 53-57.

113. Majumdar S, Genant HK, Grampp S, Newitt DC, Truong VH, Lin JC, et al. Correlation of trabecular bone structure with age, bone mineral density, and osteoporotic status: in vivo studies in the distal radius using high resolution magnetic resonance imaging. *J Bone Miner Res.* 1997; 12(1):111-8.

114. Chen H, Zhou X, Shoumura S, Emura S, Bunai Y. Age- and gender-dependent changes in three-dimensional microstructure of cortical and trabecular bone at the human femoral neck. *Osteoporos Int.* 2010; 21(4):627-36.
- .
115. Peng J, Zhou Y, Min L, Zhang W, Luo Y, Zhang X, i sur. Analysis of correlation between trabecular microstructure and clinical imaging parameters in fracture region of osteoporotic hip. *Zhongguo Xiu Fu Chong Jian Wai Ke Za Zhi.* 2014; 28(5):576-80.
116. Gregory JS, Stewart A, Undrill PE, Reid DM, Aspden RM. Identification of hip fracture patients from radiographs using Fourier analysis of the trabecular structure: a cross-sectional study. *BMC Medical Imaging.* 2004; 4:4.
117. Faber TD, Yoon DC, Service SK, White C. Fourier and wavelet analyses of dental radiographs detect trabecular changes in osteoporosis. 2004; 35(2):403-411.
118. Dall'Ara E, Luisier B, Schmidt R, Kainberger F, Zysset P, Pahr D. A nonlinear QCT-based finite element model validation study for the human femur tested in two configurations in vitro. *Bone.* 2013; (52)1:27-38.
119. Stein GS, Van Wijnen AJ, Stein JL, Lian JB, Pocwinse SH, McNeil S. Implications for interrelationships under microgravity conditions. *FASEB J.* 1999; 13:157-66.
120. Marinković R. Anatomija centralnog nervnog sistema. Novi Sad: Medicinski fakultet Novi Sad; 1985.
121. Kerenji A, Božović Z, Tasić M, Budimlija Z, Klem I, Polžović A. Fractal dimension of hepatocytes nuclei in normal liver vs hepatocellular carcinoma (HCC) in human subjects - preliminary results. *Arch Onc.* 2000; 8(2):47-50.
122. Sedivy R, Windischberger C, Svozil K, Moser E, Breitenecker G. Fractal analysis: an objective method for identifying atypical nuclei in dysplastic

lessions of the cervix uteri. *Gynaecological Oncology*. 1999; 75:78-83.

123. Smith Jr TG, Marks WB, Lange GD, Sheriff Jr WH, Neale EA. A fractal analysis of cell images. *J Neurosci Methods*. 1989; 27:173-80.

124. Chan A, Tuszynski JA. Automatic prediction of tumour malignancy in breast cancer with fractal dimension. *R Soc Open Sci*. 2016; 3(12):160558.

125. Cross SS, Howat AJ, Stephenson TJ, Underwood JC. Fractal geometric analysis of material from molar and non-molar pregnancies. *J Pathol*. 1994; 173(2): 115-8.

126. Bianciardi G, Leoncini L, Lazzi S, Lalinga AV, Luzi P. Two-Dimensional Fractal Geometric Analysis of Bone Marrow Tissue in Hyperplasia, Refractory Anemia and Acute Leukemia. U: Losa GA urednik. *Fractals in Biology and Medicine*. Basel: Springer Basel AG; 2002; str. 121-125.

127. Luhach I, Idiyatullin D, Lynch CC, Corum C, Martinez GV, Garwood M, i sur. Rapid ex vivo imaging of PAIII prostate to bone tumor with SWIFT-MRI. *Magn Reson Med*. 2014; 72(3):858-63.

128. Sinthia P, Sujatha K, Malathi M. Wavelet Based Decomposition and Approximation for Bone Cancer Image. *Aust. J. Basic & Appl. Sci*. 2015; 9(5): 344-350.

129. Kasai S, Li F, Shiraishi J, Li Q, Doi K. Computerized detection of vertebral compression fractures on lateral chest radiographs: preliminary results with a tool for early detection of osteoporosis. *Med Phys*. 2006; 33(12):4664-74.

130. Ribeiro EA, Nogueira-Barbosa MH, Rangayyan RM, Azevedo-Marques PM. Detection of vertebral compression fractures in lateral lumbar X-ray images. *Proc. XXIII Congresso Brasileiro em Engenharia Biomédica – XXIII CBEB*. 2012; 1136-1139.



131. Al-Helo S, Alomari RS, Ghosh S, Chaudhary V, Dhillon G, Al-Zoubi MB, i sur. Compression fracture diagnosis in lumbar: a clinical CAD system. *Int J Comput Assist Radiol Surg.* 2013; 8(3):461-469.
132. Azevedo-Marques PM, Spagnoli HF, Frighetto-Pereira L, Menezes-Reis R, Metzner GA, Rangayyan RM, i sur. Classification of vertebral compression fractures in magnetic resonance images using spectral and fractal analysis. *Conf Proc IEEE Eng Med Biol Soc.* 2015 Aug. 2015; 723-6.
133. Frighetto-Pereira L, Rangayyan RM, Metzner GA, de Azevedo-Marques PM, Nogueira-Barbosa MH. Shape, texture and statistical features for classification of benign and malignant vertebral compression fractures in magnetic resonance images. *Comput Biol Med.* 2016; 73:147-56.
134. Dimitrakopoulou-Strauss A, Strauss LG, Heichel T, Wu H, Cyril Burger C, Bernd L, i sur. The Role of Quantitative <sup>18</sup>F-FDG PET Studies for the Differentiation of Malignant and Benign Bone Lesions. *J Nucl Med.* 2002; 43:510-518.

## 11. ŽIVOTOPIS

Rođen sam 8. svibnja 1968. godine u Osijeku. Osnovnu i srednju školu završio sam u Osijeku. Studij medicine na Medicinskom fakultetu Sveučilišta u Zagrebu upisao sam 1988., a diplomirao 1995.godine. Dragovoljac sam domovinskog rata 1991.-1992.godine. Pripravnički staž u trajanju od dvije godine obavio sam u Kliničkoj bolnici Osijek. Specijalizaciju iz ortopedije započeo sam 1998., a specijalistički ispit položio 27. svibnja 2002. Stručni poslijediplomski studij upisao sam 2000. godine. na Medicinskom fakultetu Sveučilišta u Zagrebu. Od 2002. zaposlen sam kao specijalist na Zavodu za ortopediju KBC Osijek.

Znanstveni poslijediplomski studij iz biomedicinskih znanosti na Medicinskom fakultetu Osijek upisao sam u akademskoj godini 2007/2008. 2016. položio sam subspecijalistički ispit iz traumatologije lokomotornog sustava. Aktivno sam sudjelovao na domaćim i međunarodnim kongresima te objavio znanstvene i stručne radove u domaćim i stranim znanstvenim časopisima od kojih su dva indeksirana u CC. Član sam Hrvatskog liječničkog zbora (HLZ), Hrvatskog ortopedskog društva (HOD), Hrvatske udruge ortopeda i traumatologa (HUOT)

Aktivno govorim engleski jezik.

Oženjen sam i otac dvoje djece.