

# Detekcija Actinomyces infekcija u VCE obriscima

---

Mesarić, Anamarija

Master's thesis / Diplomski rad

2018

Degree Grantor / Ustanova koja je dodijelila akademski / stručni stupanj: **Josip Juraj Strossmayer University of Osijek, Faculty of Medicine / Sveučilište Josipa Jurja Strossmayera u Osijeku, Medicinski fakultet**

Permanent link / Trajna poveznica: <https://um.nsk.hr/um:nbn:hr:152:589399>

Rights / Prava: [In copyright](#) / [Zaštićeno autorskim pravom.](#)

Download date / Datum preuzimanja: **2024-07-17**



Repository / Repozitorij:

[Repository of the Faculty of Medicine Osijek](#)



**SVEUČILIŠTE JOSIPA JURJA STROSSMAYERA U OSIJEKU**

**MEDICINSKI FAKULTET OSIJEK**

**Studij medicine**

**Anamarija Mesarić**

**DETEKCIJA *ACTINOMYCES*  
INFEKCIJE U VCE OBRISCIMA**

**Diplomski rad**

**Osijek, 2018.**

Rad je ostvaren u Kliničkom zavodu za kliničku citologiju, Kliničkog bolničkog centra Osijek.

Mentor rada: izv. prof. prim. dr. sc. Valerija Miličić, dr. med., specijalist kliničke citologije

Rad ima 24 lista, 1 tablicu i 7 slika.

## **Zahvala**

Zahvaljujem svojoj mentorici izv. prof. prim. dr. sc. Valeriji Miličić na usmjeravanju i nesebičnoj pomoći tijekom izrade ovog rada.

Zahvaljujem se i prof. Kristini Kralik na ljubaznosti i pomoći oko ovog rada.

Hvala mojim najdražima, Dini i Juliji na svakom savjetu, pomoći i podršci tijekom ovih godina.

Najveće hvala mojoj obitelji, posebice roditeljima Marijanu i Ankici, na svakoj žrtvi, trudu i ljubavi koju su mi pružili kroz moje školovanje i cijeli život. Vi ste moj najveći uzor i oslonac.

## SADRŽAJ

POPIS KRATICA .....	II
1. UVOD .....	1
1.1. VCE obrisak za citološku analizu – Papa test .....	1
1.2. Etiologija upalnih reaktivnih promjena vrata maternice i vagine detektiranih VCE obriskom .....	1
1.3. Citološka detekcija akutnih upalnih reaktivnih promjena u VCE obrisku .....	2
1.4. Specifični uzročnici upale detektirani VCE obriskom .....	3
1.4.1. Detekcija <i>Actinomyces species</i> infekcije u pacijentica korisnica intrauterinog uložka (IUD-a) .....	3
1.4.2. Detekcija <i>Trichomonas vaginalis</i> infekcije u VCE obrisku.....	5
2. CILJ RADA.....	6
3. ISPITANICI I METODE .....	7
3.1. Ustroj studije.....	7
3.2. Ispitanice.....	7
3.3. Metode .....	7
3.3.1. Bojanje po Papanicolaou .....	8
3.4. Statističke metode.....	11
4. REZULTATI.....	12
5. RASPRAVA.....	15
6. ZAKLJUČAK .....	17
7. SAŽETAK.....	18
8. SUMMARY .....	19
9. LITERATURA .....	20
10. ŽIVOTOPIS .....	24

## POPIS KRATICA

VCE uzorak	uzorak koji se uzima iz vagine, cerviksa i endocerviksa
Papa test	test po Papanicolaou
STDs	spolno prenosive bolesti ( <i>engl. Sexually transmitted diseases</i> )
IUD	intrauterini uložak ( <i>engl. Intrauterine device</i> )
PID	zdjelična upalna bolest ( <i>engl. Pelvic inflammatory disease</i> )
KBC	Klinički bolnički centar
TBS	Bethesda klasifikacija ( <i>engl. The Bethesda classification</i> )
DNK	deoksiribonukleinska kiselina
HCl	klorovodična kiselina
EA	<i>eosin azure</i> boja
ALOs	organizmi nalik na <i>Actinomyces</i> ( <i>engl. Actinomyces like organisms</i> )
LNG-IUD	intrauterini uložak koji otpušta levonorgestrel

## 1. UVOD

### 1.1. VCE obrisak za citološku analizu – Papa test

Papa test je morfološki test probira za karcinom vrata maternice koji uz pomoć citološke analize detektira premaligne i invazivne forme karcinoma vrata maternice. Otkrivanjem premalignih promjena sprječava se nastanak invazivnog karcinoma. Pravilno uzet uzorak temelj je za točno postavljanje dijagnoze. Kod uzimanja uzorka nužno je dobro prikazati cerviks u spekulima i uzeti ga s cijele cirkumferencije vrata maternice, uključujući transformacijsku zonu koja predstavlja najčešće mjesto pojave cervikalnih displazija i neoplazija (1). Uzorci za konvencionalnu citologiju mogu se uzimati drvenom ili plastičnom spatulom, endocervikalnom četkicom i metlicom. Stanični uzorci ravnomjerno se prenesu na predmetno stakalce tako da se vaginalni obrisak iz stražnjeg svoda vagine (V) nanese odmah do identifikacijskog broja na stakalcu, do njega cervikalni (C) s egzocerviksa i na kraju endocervikalni (E) uzorak. Ovakvim uzorkovanjem na jednom stakalcu dobiva se razmaz stanica iz vagine, cerviksa i endocerviksa (VCE obrisak). Kako bi se izbjeglo deformiranje staničnih detalja sušenjem, razmazi se moraju odmah fiksirati. Stakalce se odmah uranja u 95 %-tni etilni alkohol ili se fiksira pomoću sprej-fiksativa. Nakon toga slijedi proces bojanja razmaza po Papanicolaou, pri čemu se Orange G i EA (*eosin azure*) koriste za bojanje citoplazme, a hematoksilin za bojanje jezgre (1). Između ostalog, Papa test se koristi i kao metoda citohormonske dijagnostike te detektira patološke upalne promjene i uzročnike spolno prenosivih bolesti. Osjetljivost detekcije između različitih uzročnika varijabilna je (2).

### 1.2. Etiologija upalnih reaktivnih promjena vrata maternice i vagine detektiranih VCE obriskom

Normalni uvjeti u rodnici održani su metaboliziranjem glikogena i proizvodnjom mliječne kiseline od strane *Döderleinovih štapića* (*Lactobacillus acidophilus*) (3). To su aerobi koji su prisutni u 70 do 90 % žena bez prisutnosti upale. Time se stvara kiseli pH (od 3,5 do 4,5) koji inhibira razmnožavanje potencijalnih patogena (4). Odnos između laktobacila i patogenih mikroorganizama moguće je odrediti Schröderovom klasifikacijom stupnjeva čistoće vaginalnog iscjetka. U normalnom ekosustavu rodnice prisutno je 17 do 30 različitih vrsta bakterija. Najčešći aerobi obuhvaćaju difteroide, streptokoke, *Staphylococcus*

*epidermidis* i *Gardnerella vaginalis*, a u najzastupljenije anarobe ubrajamo *Peptococcus*, *Peptostreptococcus* i *Bacterioides* (4, 5).

Upalne promjene u ženskom spolnom sustavu nastaju kao posljedica djelovanja širokog spektra mikroorganizama i parazita, kao i fizičkih ili kemijskih agenasa koji oštećuju sluznicu genitalnog trakta i uzrokuju upalne promjene. Većinu uzročnika upalnih promjena moguće je detektirati Papa testom. Predisponirajući faktori za nastanak upale uključuju nezreli skvamozni epitel vagine i cerviksa koji je prisutan u prepubertalnom i postmenopauzalnom razdoblju te traume endocervikalnog kanala, posebice u žena koje su rodile. Promjene u aciditetu vagine također značajno utječu na samu upalu – alkalni pH koji je prisutan za vrijeme otjecanja menstruacijske krvi, pogoduje rastu i razmnožavanju parazita *Trichomonasa vaginalisa* (6). Iako svaki dio spolnog sustava može biti zahvaćen upalom, pojedini uzročnici pokazuju viši afinitet prema nekim vrstama tkiva. Zbog višeg afiniteta prema endocervikalnom tkivu, stafilokoki i streptokoki naći će se češće u obrisku uzetom s endocerviksa, dok će se prisutnost *T. vaginalisa* dokazati najčešće u vaginalnom i cervikalnom dijelu obriska. Tri su osnovna mehanizma nastanka infekcije u ženskom spolnom sustavu: direktna invazija spolno prenosivim patogenima, diseminacija infekcije iz okolnih organa te prijenos infekcije hematogenim putem. Bez obzira na put nastanka infekcije svi upalni procesi u konačnici će završiti akutnom ili kroničnom upalom (6).

### 1.3. Citološka detekcija akutnih upalnih reaktivnih promjena u VCE obrisku

Dominantan nalaz akutnog upalnog procesa u cerviksu je prisutnost obilnog upalnog infiltrata sastavljenog uglavnom od neutrofilnih granulocita. S obzirom da je prisutnost mjestimičnih polimorfonuklearnih leukocita fiziološki nalaz u obriscima uzetim u predmenstrualnom i menstrualnom razdoblju, važno je da se oni ne zamijene s patološkom prisutnošću istih u upalnoj reakciji (7). Upalne promjene uzrokovane oštećenjem cervikalnog epitela uključuju u prvom redu vaskularni odgovor: hiperemiju papilarnih krvnih žila, eksudaciju tekućine u okolno tkivo i migraciju polimorfonuklearnih leukocita na mjesto infekcije ili ozljede. Takve promjene histološki se klasificiraju kao nespecifični cervicitis. Obrisci u kojima prevladavaju elementi akutne upale često mogu biti „prljavog“ izgleda zbog obilnog upalnog eksudata sastavljenog od brojnih granulocita uklopljenih u proteinom bogati eksudat, staničnog debrisa, eritrocita te ponekad sluzi i lanaca kokoidnih ili štapićastih bakterija (6). Takvi nalazi u kojima brojni granulociti prekrivaju epitelne stanice u razmazu,



čine taj nalaz nezadovoljavajućim za ocjenu. U nespecifičnom cervicitisu jezgre pločastih stanica su uvećane, jednolike i okrugle, a ponekad su prisutne binukleacije ili multinukleacije. Obično su vezikularne i hipokromne, ali moguće je detektirati i blagu hiperkromaziju s fino zrnatim kromatinom.

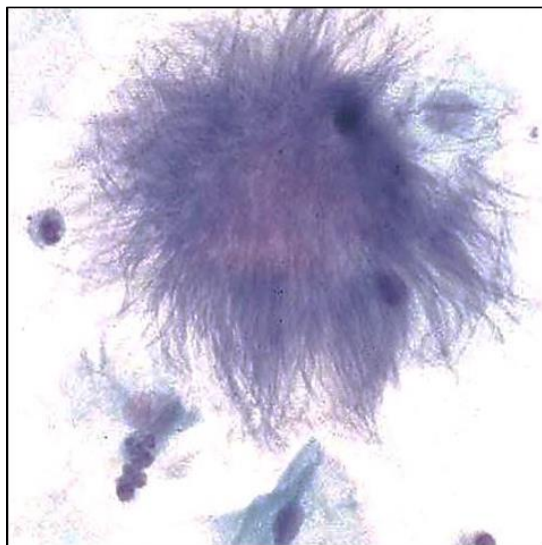
#### 1.4. Specifični uzročnici upale detektirani VCE obriskom

Mikroorganizmi koji obitavaju na sluznici donjeg genitalnog trakta ili ju inficiraju mogu biti identificirani u razmazu izravno ili na temelju specifičnog citopatskog efekta – virusi (1). Osim virusa, detekcija uzročnika obuhvaća i bakterije, gljivice te parazite od kojih većina spada u spolno prenosive bolesti (STDs).

##### 1.4.1. Detekcija *Actinomyces species* infekcije u pacijentica korisnica intrauterinog uloška (IUD-a)

Članovi roda *Actinomyces* tanki su gram-pozitivni nesporogeni štapići i filamenti koji se granaju, a zbog stvaranja micelija često sličje gljivama. Najznačajniji predstavnici roda *Actinomyces* su: *A. israeli*, *A. neslundii*, *A. radingae*, *A. turicensis* (8). Fakultativni su do striktni anaerobi i dio su normalne flore usne šupljine i gastrointestinalnog sustava, dok se u vaginalnoj flori ne pojavljuju kao komenzali. Prisutnost bakterije u cerviksu i vagini gotovo uvijek je povezana sa stranim tijelom. *A. israeli*, striktni anaerob, najvažniji je uzročnik infekcija u čovjeka. Aktinomicete ne uzrokuju kliničke simptome u osoba sa zdravom i očuvanom sluznicom i nalaz je najčešće bezopasan. U VCE razmazima organizmi izgledaju kao centralno „klupko“ bazofilnih filamenata s pojedinačnim tankim filamentima koji se šire periferno, a ponekad su okruženi upalnim eksudatom (Slika 1.). Ako dođe do za njih povoljnih uvjeta – oštećenja sluznice i anaerobnog okoliša, počinju se razmnožavati te posljedično tome uzrokovati kroničnu infekciju – aktinomikozu (9, 10). Razlikujemo cervikofacijalnu, torakalnu, abdominalnu i zdjeličnu aktinomikozu. Najveću učestalost ima cervikofacijalna aktinomikoza s prevalencijom od čak 60 % (9). Abdominalni oblik karakteriziran je stvaranjem tuboovarijskog apscesa s posljedičnim adhezivnim promjenama. U klinički manifestnoj bolesti dolazi do stvaranja granuloma i apscesa, a sama upala širi se *per continuitatem*. U gnojnom eksudatu nalazimo kolonije aktinomiceta u koje se kasnije

ulažu kalcijeve soli, pa takva zrnca zbog žute boje nazivamo „sumpornim zrcima”, a rezultat su čvrstog ispreplitanja filamenata aktinomiceta (10).



*Slika 1. Actinomyces (iz fundusa Kliničkog zavoda za kliničku citologiju KBC-a Osijek, bojanje po Papanicolaou, x400)*

Zdjelična aktinomikoza povezuje se s traumom endometrija u žena korisnica IUD-a kao metode kontracepcije. Simptomatski može imitirati zdjelične tumore ili tuberkulozu zbog svog progresivnog i kontinuiranog širenja (9). Smatra se kako je rizik od njezinog nastanka dva do četiri puta češći u usporedbi sa ženama koje ne koriste taj oblik kontracepcije. Infekcija najčešće nastaje ascenzijom uzročnika iz vrata maternice koji je smatran sijelom primarne infekcije aktinomicetama. Bakterije naseljavaju endocervikalne kripte i uzrokuju uglavnom asimptomatski kronični endocervicitis koji u praksi najčešće ostaje neprepoznat upravo zbog nedostatka kliničkih simptoma. Ako se u tih pacijentica postavi IUD, on postaje pogodno sredstvo kojim će bakterije ascendirati u endometrij. Iako rijetko, moguća je i diseminacija uzročnika limfogenim te hematogenim putem iz gastrointestinalnog i ostalih udaljenih sijela infekcije. Osim IUD-a, vaginalni pesari, kirurške klipse, zaboravljeni tamponi te ostala strana tijela u ženskom spolnom sustavu pogodovat će ascenziji uzročnika i nastanku infekcije.

Intrauterini uložak najčešće je korištena metoda kontracepcije u svijetu (11). Postavlja se u materičnu šupljinu gdje izaziva lokalnu upalnu reakciju koja djeluje spermicidno i sprječava ascenziju spermija prema materičnoj šupljini i jajovodima. Prvi IUD u obliku spirale postavljen je 1929. godine od strane njemačkog ginekologa dr. Ernsta von Gräfenberga pa je za IUD uvriježen naziv spirala, iako današnji IUD-i nisu spiralnog oblika, već T-oblika s brojnim modifikacijama (12). U uporabi su medicinirani (dodatak bakra ili progestagena) i nemedicinirani ulošci (građeni samo od polietilena). Mogu se koristiti kao oblik kontracepcije

u premenopauzalnih žena. Osim toga, IUD se može postaviti i u postmenopauzalnih žena s ciljem lokalnog otpuštanja hormona kao hormonsko nadomjesno liječenje. Djeluje na principu mijenjanja cervikalne sluzi te potiče upalne promjene u endometriju, što u konačnici vodi do promjena u citološkim uzorcima. Krakovi uložka postavljaju se u fundus, a trup se proteže uzdužno do istmusa. Preporučeno držanje ne bi smjelo biti duže od 5 godina kad ih je uputno izvaditi i učiniti obavezan citološki i mikrobiološki obrisak, s naglaskom na aktinomikozu kao supkliničku infekciju. Rizik za nastanak infekcije raste s godinama upotrebe (12, 13, 30). Prema najnovijim saznanjima, ako pacijentica s IUD-om oboli od pelvične upalne bolesti (PID), upalu je moguće izliječiti samo antibiotskom terapijom, uz ostavljanje intrauterinog uložka (14).

#### 1.4.2. Detekcija *Trichomonas vaginalis* infekcije u VCE obrisku

*Trichomonas vaginalis* je flagelat iz koljena protozoa, kruškolika oblika. Prenosi se uglavnom spolnim putem. Nalazi se u vagini i distalnom dijelu uretre kod žena, dok ga kod muškaraca nalazimo osim u distalnom dijelu uretre i u prostati. Najčešće se radi o asimptomatskom kliconoštvu, no može uzrokovati i akutnu upalu sluznice vagine i cerviksa. Simptomi u žena češći su i izraženiji, dok su muškarci uglavnom asimptomatski kliconoše. Trihomonijaza se povezuje s prijevremenim porodom, PID-om te neplodnošću u žena i muškaraca (15-17). Najčešća je spolno prenosiva bolest širom svijeta nevirusne etiologije, čija incidencija raste (18). Nakon virusa i klamidije, *T. vaginalis* je treći po redu uzročnik vaginitisa i obuhvaća oko 25 % svih vaginitisa. Zanimljiva je činjenica da ukoliko je žena nosilac uzročnika tada će oboljeti 40 do 50 % partnera, dok će se on od muškarca prenijeti na 85 % žena (5). Glavni simptom akutne infekcije je obilan pjenušav vaginalni iscjedak zelenožute boje. Trihomonasi se mogu naći bez popratne upalne reakcije, no u pravilu se ona nalazi u vidu nuklearnih atipija (povećanje, varijacije u veličini, binukleacija, piknoza i karioreksa) te eozinofilije citoplazme, perinuklearnog haloa i ekstenzivne citolize. Te promjene same za sebe sugeriraju dijagnozu trihomonasa, ali bez nalaza prisutnosti parazita ona se ne može postaviti. Flagele parazita nalaze se rijetko, jer zbog svoje fragilne strukture podliježu destruktiji u procesu obrade. Zbog prisutnosti mnoštva granulocita i blijede obojenosti, teško ga je uočiti i razlikovati od komadića zgusnute sluzi i staničnog debrisa (19).

## 2. CILJ RADA

Cilj je ove studije:

1. ispitati udio VCE razmaza pozitivnih na *Actinomyces* u desetogodišnjem razdoblju od 2008. do kraja 2017. i usporediti ih s podacima u literaturi.
2. ispitati povezanost VCE razmaza pozitivnih na *Actinomyces* s korištenjem intrauterinog uložka u odnosu na ostale uzročnike detektabilne Papa testom.
3. ispitati povezanost VCE razmaza pozitivnih na *Actinomyces* sa znacima upale na stanicama pločastog epitela u odnosu na ostale uzročnike detektabilne Papa testom.
4. ispitati povezanost VCE razmaza pozitivnih na *Actinomyces* s povećanim brojem neutrofinih granulocita u razmazu u odnosu na ostale uzročnike detektabilne Papa testom.
5. ispitati povezanost VCE razmaza pozitivnih na *Actinomyces* s *Trichomonas vaginalis* infekcijom.

### 3. ISPITANICI I METODE

#### 3.1. Ustroj studije

Ovo je retrospektivna presječna poredbena studija (20).

#### 3.2. Ispitanice

Retrospektivnom studijom obuhvaćene su ispitanice u kojih je na Kliničkom zavodu za kliničku citologiju Kliničkog bolničkog centra (KBC) Osijek u razdoblju od 2008. do kraja 2017. godine izvršen citološki pregled VCE razmaza. Isključni kriterij bio je neadekvatni citološki nalaz.

Uveden je sistem šifriranja prema kojem nije moguće utvrditi identitet osobe čiji su anamnestički podaci korišteni u daljnjem tijeku istraživanja.

#### 3.3. Metode

Citološki uzorci fiksirani su u 95%-tnom alkoholu i bojani metodom po Papanicolaou. Uvažavajući kriterije diferencijalne citologije za opis citoloških nalaza koristila se klasifikacija *Zagreb 2002*, koja predstavlja hrvatsku modifikaciju klasifikacije Bethesda *TBS 2001* (1, 21, 22).

Za svaku ispitanicu ispitalo se:

1. prisustvo / odsustvo *Actinomyces* like organizama (ALOs-a) u VCE uzorku
2. prisustvo / odsustvo znakova upale na stanicama
3. prisustvo / odsustvo povećanog broja neutrofilnih granulocita u VCE uzorku
4. eventualna koegzistirajuća infekcija *Trichomonas vaginalis*

### 3.3.1. Bojanje po Papanicolaou

Bojanje po Papanicolaou danas se koristi zbog svojih brojnih prednosti. Kvalitetnim bojanjem je očuvana transparentnost citoplazme (i kod stanica koje se preklapaju), jasni su nuklearni detalji, postoji mogućnost razlikovanja stupnja stanične diferencijacije pločastog epitela te stabilnost bojanja nakon dužeg vremenskog razdoblja (23). Samo bojanje se sastoji od nekoliko glavnih koraka. Prvi je fiksacija, zatim slijedi bojanje jezgre te bojanje citoplazme i na kraju čišćenje. Kako bi se izbjeglo sušenje i deformiranje staničnih detalja, uzorke je potrebno odmah fiksirati. Dobro fiksiranje ključ je dobre citološke dijagnoze pa će se kod prekasno fiksiranih uzoraka naći artefakti koji onemogućuju točno postavljanje dijagnoze. Postoji nekoliko načina fiksacije koji su pogodni za bojanje uzoraka po Papanicolaou. Mokra fiksacija označava uranjanje uzoraka odmah nakon uzimanja u 95 %-tni etanol (Slika 2.). Drugi način je mokra fiksacija s naknadnim sušenjem na zraku – najprije se uzorak nakon uzimanja uroni u 95 %-tni etanol, nakon čega se izvadi i ostavi sušiti na zraku. Takav uzorak šalje se u laboratorij gdje se prije bojanja ponovno mora uroniti u 95 %-tni etanol.



*Slika 2. Uranjanje uzoraka u 95 % alkohol pri mokroj fiksaciji (iz fundusa Kliničkog zavoda za kliničku citologiju KBC-a Osijek)*

Za fiksaciju se mogu koristiti i različiti komercijalni *spray* fiksativi, koji su vodeno-alkoholne otopine koje sadrže polietilen-glikol (Slika 3.). Tako fiksirane uzorke potrebno je u laboratoriju prije bojanja uroniti u 95 %-tni etanol. U nedostatku ostalih fiksativa kao sredstvo fiksacije može poslužiti i lak za kosu (24, 25).



*Slika 3. Princip fiksiranja razmaza spray fiksativom (iz fundusa Kliničkog zavoda za kliničku citologiju KBC-a Osijek)*

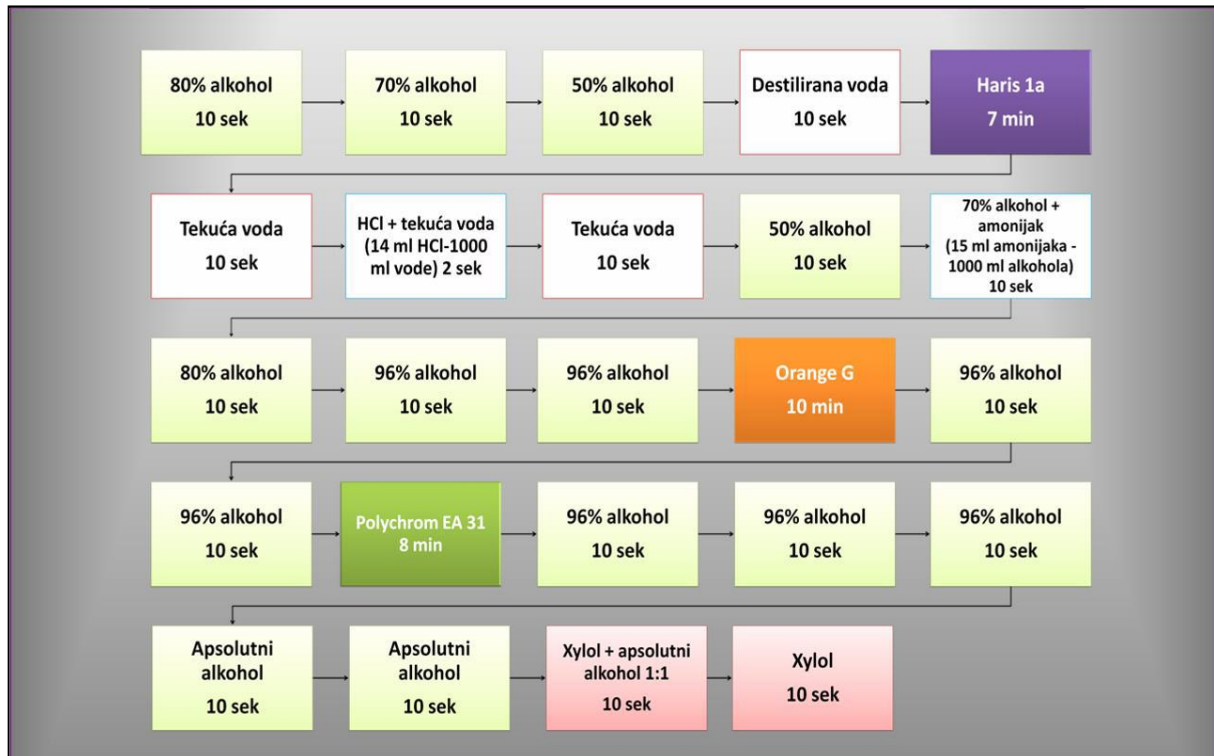Nakon fiksacije slijedi bojanje jezgre. Za to se koristi prirodna boja hematoksilin - najčešće Harris hematoksilin koja dobro prikazuje strukturu kromatina normalne ili abnormalne stanice. Ona se veže za sulfatne skupine deoksiribonukleinske (DNK) molekule. Boja se ispiru destiliranom vodom i izbjeljuje 0,025 % otopinom klorovodične kiseline (HCl) koja se također ispiru (24, 25). Bojanje citoplazme, kao treći korak, odvija se u dva koraka. Prvo se koristi monokromatska Orange boja koja boja keratin narančasto. Na tržištu su dostupne Orange G koja keratin boja žućkasto-narančasto i Orange II koja boja crvenkasto-narančasto. Tom se bojom dobro može prikazati prisutnost parakeratoze, hiperkeratoze i keratiniziranih malignih stanica. Drugi je korak bojanje citoplazme polikromatskom EA (*eosin azure*) bojom koja se sastoji od eozina, svijetlo zelene i Bismarck smeđe boje. Eozin boja ljubičasto citoplazmu zrelih pločastih stanica, nukleole i cilije. Svijetlo zelena boja boji citoplazme metabolički aktivnih stanica u plavo. Bismarck smeđa ne daje karakterističnu boju citoplazmi. Slijedi uranjanje u apsolutni alkohol koji uzrokuje kompletnu dehidraciju koja služi kao priprema za čišćenje uzorka (Slika 4.) (24, 25).



*Slika 4. Aparat za bojanje po Papanicolau (iz fundusa Kliničkog zavoda za kliničku citologiju KBC-a Osijek)*

Završni korak bojenja je čišćenje uzoraka za koje se koristi ksilol. Ksilol je bezbojna tekućina, kemijski je nereaktivan i ima gotovo isti indeks loma kao staklo. To je važno zbog transparentnosti uzorka tijekom mikroskopiranja. Nakon bojenja slijedi uklapanje. U tu svrhu koristi se ljepilo koje povezuje staklo i pokrovnicu, čuva preparat od skvrčavanja i isušivanja te sprječava oksidaciju i blijedenje uzorka (Slika 5.) (24, 25).





Slika 5. Shematski prikaz bojanja razmaza po Papanicolaou (iz fundusa Kliničkog zavoda za kliničku citologiju KBC-a Osijek)

### 3.4. Statističke metode

Za opis distribucije frekvencija istraživanih varijabli upotrijebljene su deskriptivne statističke metode. Sve varijable testirane su na normalnost distribucije Kolmogorov-Smirnovljevim testom te u ovisnosti o rezultatu za njihovu daljnju obradu primijenjene su parametrijske ili neparametrijske metode. Srednje vrijednosti kontinuiranih varijabli izražene su aritmetičkom sredinom i standardnom devijacijom za normalno distribuirane varijable te medijanom i rasponom za varijable koje se ne raspodjeljuju normalno. Nominalni pokazatelji prikazani su raspodjelom učestalosti po skupinama i udjelom. Za utvrđivanje razlika između dva nezavisna uzorka upotrijebljen je t-test kao parametrijski ili Mann-Whitney U test kao neparametrijski. Za utvrđivanje razlika među proporcijama između dva nezavisna uzorka koristiti će se  $\chi^2$ -test i Fisherov egzaktni test (26, 27). Povezanost normalno raspodijeljenih numeričkih varijabli ocijenjena je Pearsonovim koeficijentom korelacije  $r$ , a u slučaju odstupanja od normalne raspodjele Spearmanovim koeficijentom korelacije  $\rho$ . Za statističku analizu koristili su se računalni program MedCalc (inačica 16.2.0, MedCalc Software bvba, Ostend, Belgija) i SPSS (inačica 21.0, SPSS Inc., Chicago, IL, USA).

#### 4. REZULTATI

U razdoblju od 2008. do 2017.godine u KBC-u Osijek napravljen je citološki razmaz 561 318 žena. Naše istraživanje rađeno je na uzorku od 499 789 (89 %) žena čiji je VCE razmaz zadovoljavao za interpretaciju, od kojih je 1 715 (0,34 %) žena pozitivno na *Actinomyces*.

Ispitanice s VCE razmazom pozitivnim na *Actinomyces* značajno više koriste intrauterini uložak (IUD) (Fisherov egzaktni test,  $P < 0,001$ ), značajno ih više, njih 809 (47,2 %) ima znakove upale na stanicama u odnosu na ostale uzročnike detektabilne Papa testom (Fisherov egzaktni test,  $P < 0,001$ ). Također, ispitanice s pozitivnim *Actinomycesom* češće imaju povećan broj neutrofilnih granulocita u razmazu, u odnosu na ostale uzročnike detektabilne Papa testom (Fisherov egzaktni test,  $P < 0,001$ ) (Tablica 1.).

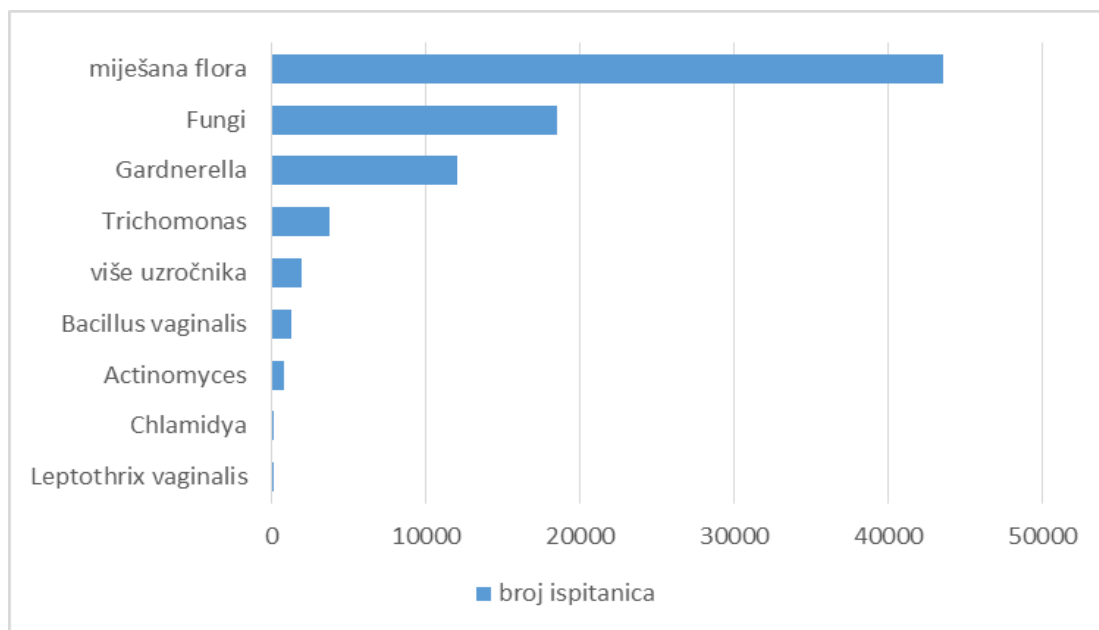
Tablica 1. Raspodjela ispitanica u odnosu na prisutnost *Actinomyces*a u VCE razmazu u odnosu na korištenje intrauterinog uložka, upalu na stanicama i povećan broj neutrofilnih granulocita

	Broj (%) ispitanica			P*
	<i>Actinomyces</i>	bez <i>Actinomyces</i>	Ukupno	
<b>Korištenje intrauterinog uložka (IUD)</b>				
IUD	1024 (59,7 %)	25 713 (5,2 %)	26 737 (5,3 %)	<b>&lt; 0,001</b>
bez IUD	691 (40,3 %)	472 361 (94,8 %)	473 052 (94,7 %)	
<b>Upala na stanicama pločastog epitela</b>				
Da	809 (47,2 %)	81 119 (16,3 %)	81 928 (16,4 %)	<b>&lt; 0,001</b>
Ne	906 (52,8 %)	416 955 (83,7 %)	417 861 (83,6 %)	
<b>Povećan broj neutrofilnih granulocita u razmazu</b>				
Da	227 (13,2 %)	17 010 (3,4 %)	17 237 (3,4 %)	<b>&lt; 0,001</b>
Ne	1 488 (86,8 %)	481 064 (96,6 %)	482 552 (96,6 %)	
Ukupno	1 715 (100 %)	498 074 (100 %)	499 789 (100 %)	

\*Fisherov egzaktni test

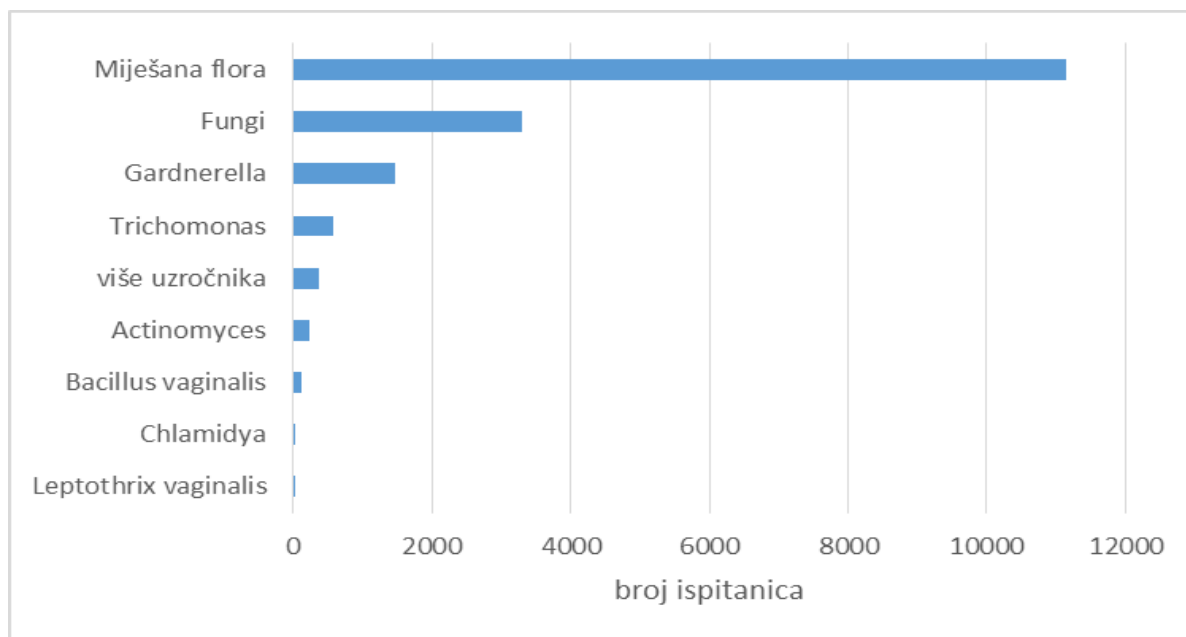
U skupini ispitanica s pozitivnim *Actinomycesom*, 20 (1,2 %) ispitanica je s *Trichomonas vaginalis* infekcijom.

Od ukupno 81 928 (16,4 %) ispitanica s upalom na stanicama, najviše njih 43 550 (53,2 %) ima miješanu floru, zatim kod 18 548 (22,6 %) ispitanica uzročnici su *Fungi*, kod 12 017 (14,7 %) *Gardnerella*, dok se *Trichomonas* nalazi kod 3 758 (4,6 %), *Bacillus vaginalis* kod 1 214 (1,5 %), *Actinomyces* kod 809 (1 %), *Chlamydia* kod 78 (0,1 %) ispitanica, *Leptothrix vaginalis* kod 42 (0,1 %) i više uzročnika kod 1 912 (2,3 %) ispitanica (Slika 6.).



Slika 6. Raspodjela ispitanica prema uzročnicima upale detektiranim Papa testom

Povećan broj neutrofilnih granulocita u razmazu ima 17 237 (3,4 %) ispitanica, od kojih 11 152 (64,7 %) ima miješanu floru, 3 293 (19,1 %) ima *Funge*, 1 476 (8,6 %) njih ima *Gardnerellu*, dok se *Trichomonas* nalazi kod 586 (3,4 %) ispitanica, *Actinomyces* je prisutan kod 227 ispitanica (1,3 %), *Bacillus vaginalis* kod 120 (0,7 %), *Chlamydia* kod 17 (0,1 %) ispitanica, *Leptothrix vaginalis* kod 6 (0,04 %) i više uzročnika kod 360 (2,1 %) ispitanica (Slika 7.).



Slika 7. Raspodjela ispitanica s povećanim brojem neutrofilnih granulocita u razmazu

## 5. RASPRAVA

*Actinomyces* je anaerobna bakterija koja može biti prisutna i u asimptomatskih žena kao dio normalne vaginalne flore. Iako je pojavnost aktinomikoze u genitalnom traktu relativno rijetka pojava, nalaz *Actinomyces* je značajan klinički entitet zbog mogućnosti širenja infekcije i nastanka PID-a. U ovom istraživanju Papa testom je utvrđena prisutnost *Actinomyces* u 0,34 % žena od ukupno 89 % žena s VCE razmazom koji zadovoljava za interpretaciju. Rezultati ostalih autora podudarni su: Kim JY i sur. navode pojavnost ALOs-a od 0,26 %, od čega je bilo 80,8 % žena korisnica IUD-a (28), dok Haltas i sur. govore o prevalenciji od 0,27 % (29).

Iako su infekcije ženskih pelvičnih organa uzrokovane aktinomicesom relativno rijetka pojava, poznata je korelacija između njegovog nalaza u VCE obriscima s korištenjem intrauterine kontracepcije (30). *Actinomyces* like organizme (ALOs) češće nalazimo u VCE obriscima žena korisnica IUD-a u odnosu na žene koje ne koriste IUD, što je potvrđeno i ovim istraživanjem. Od ukupnog broja ispitanica s citološki dokazanim ALOs-om, 59,7 % ispitanica su nositeljice IUD-a, dok 40,3 % ispitanica ne koristi IUD. Time je utvrđeno da ispitanice s VCE razmazom pozitivnim na *Actinomyces* značajno više koriste intrauterini uložak (IUD). Iako postojanje IUD-a promovira njegov rast, *Actinomyces* se može citološki detektirati i iz genitalnog trakta žena koje ne koriste IUD kao oblik kontracepcije (31). U literaturi se navodi kako je 30 % korisnica IUD-a bilo pozitivno na *Actinomyces* (32), dok s druge strane postoje podatci da je incidencija ALOs-a ovisna o tipu IUD-a koji žena ima. Tako je kod korisnica intrauterinog uložka koji otpušta levonorgestrel (LNG-IUD) dokazana incidencija od 2,9 %, dok je u korisnica bakrenog IUD-a ona bila značajno viša - 20 % (33). Rezultati drugih autora variraju oko pojavnosti ALOs-a u žena nositeljica IUD-a: Westhoff ukazuje na činjenicu kako je u oko 7 % žena nositeljica IUD-a dokazano prisustvo organizama nalik *Actinomycesu* (34), dok Gupta i sur. navode kako se u VCE obriscima žena korisnica IUD-a ALOs nalaze u 57 % ispitanica što je podudarno s rezultatima ovog istraživanja (35). Neki autori ukazuju na veći rizik od infekcije *Actinomycesom* u višegodišnjih korisnica IUD-a što govori da proporcionalno vremenu nošenja raste i rizik od infekcije (30, 36, 37). Pojedine pak studije ukazuju na vrlo nisku učestalost infekcije u žena nositeljica IUD-a (0,11 %) (38).

U skupini ispitanica koje nisu imale *Actinomyces* u nalazu bilo je svega 25 713 žena korisnica IUD-a (5,2 %), dok ostalih 472 361 (94,8 %) ispitanica ne koristi IUD.

Upalne promjene na stanicama značajno su više zastupljene u žena s nalazom *Actinomyces* u VCE uzorku, njih 809 (47,2 %) ima znakove upale na stanicama u odnosu na ostale uzročnike detektibilne Papa testom (16,4 %). Prema istraživanju López-Olmos i sur. upalne promjene na stanicama bile su prisutne u 64,86 % ispitanica s *Actinomycesom* (38).

Iako čak 86,8 % žena s *Actinomycesom* nema detektiranu povećanu prisutnost neutrofilnih granulocita ispitanice s pozitivnim *Actinomycesom* značajno češće imaju povećan broj neutrofilnih granulocita u razmazu (13,2 %), u odnosu na ostale uzročnike detektibilne Papa testom (3,4 %). To je dokazano i studijom Demirezena i suradnika koja navodi kako postoji signifikantna korelacija između ALOs-a i povećanog broja neutrofilnih granulocita u uzorku (31).

U skupini ispitanica s pozitivnim *Actinomycesom*, 20 (1,2 %) ispitanica imalo je koegzistirajuću *Trichomonas vaginalis* infekciju. Prema istraživanju Arenas-Osorie i suradnika proizlazi kako je čak 32,2 % ispitanica s *Actinomyces* infekcijom imalo prisutnu koinfekciju trihomonasom ili kandidom, što se razlikuje od rezultata ovog istraživanja (39). Iz studije Demirezena S. i suradnika doznaje se da postoji poveznica između zajedničke pojave ALOs-a, *Trichomonasa vaginalisa* te kokoidnih bakterija; 15,8 % ispitanica imalo je uz *Actinomyces* koegzistirajuću infekciju *Trichomonasom* (31). Autori smatraju da bi *Actinomyces* mogao predstavljati povoljni milje za rast i umnožavanje ovih uzročnika (31). Prema drugom istraživanju, šanse za koinfekciju *Trichomonasom* su 2,7 puta veće u žena s prisutnošću *Actinomyces* u VCE uzorku od onih koje ga nemaju (40). Također, neki radovi ukazuju na činjenicu kako postoji značajna povezanost između prisutnosti IUD-a i *T. vaginalisa* (41, 42). Isto tako, navodi se kako bi prolongirano korištenje bakrenog IUD-a u razdoblju dužem od 3 godine moglo poticati rast *Trichomonasa*, što je prethodno spomenuto kao rizičan faktor za umnožavanje *Actinomyces* (41).

## 6. ZAKLJUČAK

Temeljem provedenog istraživanja i dobivenih rezultata mogu se izvesti sljedeći zaključci:

1. Pojavnost *Actinomyces* u genitalnom traktu žena nije učestala i iznosi svega 0,34 %.
2. Ispitanice s VCE razmazom pozitivnim na *Actinomyces* značajno više koriste intrauterini uložak, njih 59,7 %, što ukazuje na jasnu povezanost infekcije *Actinomycesom* i korištenja IUD-a.
3. Upalne promjene na stanicama značajno su više zastupljene u žena s nalazom *Actinomyces* u VCE uzorku; 47,2 % ispitanica ima znakove upale na stanicama u odnosu na ostale uzročnike detektabilne Papa testom (16,4 %). Najzastupljenija među njima bila je miješana flora u 53,2 % žena.
4. Ispitanice s pozitivnim *Actinomycesom* u VCE razmazu, češće su imale povećan broj neutrofilnih granulocita u razmazu (13,2 %), u odnosu na ostale uzročnike detektabilne Papa testom (3,4 %).
5. U skupini ispitanica s pozitivnim *Actinomycesom*, 1,2 % ispitanica imalo je koegzistirajuću *Trichomonas vaginalis* infekciju.

## 7. SAŽETAK

**CILJ ISTRAŽIVANJA.** Ispitati udio VCE razmaza pozitivnih na *Actinomyces* u desetogodišnjem razdoblju, ispitati povezanost VCE razmaza pozitivnih na *Actinomyces* s korištenjem IUD-a, sa znacima upale na stanicama, s povećanim brojem neutrofilnih granulocita u odnosu na ostale uzročnike detektibilne Papa testom te s *Trichomonas vaginalis* koinfekcijom.

**USTROJ STUDIJE.** Retrospektivna presječna poredbena studija.

**ISPITANICI I METODE.** Istraživanjem je obuhvaćeno 561 318 ispitanica kojima je na Kliničkom zavodu za kliničku citologiju, KBC-a Osijek u razdoblju od 2008. do kraja 2017. godine izvršen citološki pregled VCE razmaza. Isključni kriterij bio je neadekvatni citološki nalaz.

**REZULTATI.** Udio žena pozitivnih na *Actinomyces* u desetogodišnjem razdoblju iznosio je 0,43 %. Ispitanice s VCE razmazom pozitivnim na *Actinomyces* značajno više koriste IUD (59,7 %) te ih značajno više (47,2 %) ima znakove upale na stanicama u odnosu na ostale uzročnike detektibilne Papa testom (16,3 %). Ispitanice s pozitivnim *Actinomycesom* imaju i češće povećan broj neutrofilnih granulocita u nalazu (13,2 %) u odnosu na ostale uzročnike (3,4 %). U skupini ispitanica s pozitivnim *Actinomycesom*, 1,2 % ispitanica imalo je koegzistirajuću *Trichomonas vaginalis* infekciju.

**ZAKLJUČAK.** Pojavnost aktinomicesa u genitalnom traktu žena nije učestala i iznosi svega 0,43 %. Postoji jasna povezanost između korištenja IUD-a i nalaza *Actinomyces*a u Papa testu. Rezultati ovog istraživanja ukazuju na statistički značajno veću učestalost nalaza upale na stanicama te povećanog broja neutrofilnih granulocita u žena pozitivnih na *Actinomyces*.

**KLJUČNE RIJEČI.** *Actinomyces*; IUD; neutrofili; upala



## 8. SUMMARY

### THE DETECTION OF ACTINOMYCES INFECTION IN VCE SMEARS

**OBJECTIVES.** The goal of this research was to determine the VCE positive smear rate of *Actinomyces* infection over a 10-year period, investigate the correlation of *Actinomyces* positive VCE smears with the use of an IUD, with signs of inflammation on epithelial cells, with an increased number of neutrophil granulocytes compared with other infectious agents detectable on a Pap smear and with *Trichomonas vaginalis* coinfection.

**STUDY DESIGN.** A retrospective cross-sectional comparative study.

**PARTICIPANTS AND METHODS.** In this study 561,318 Pap smears were taken from female participants, in the period from 2008 to the end of 2017 at the Clinical Department of Clinical Cytology, University Hospital Center Osijek. Exclusion criterion was inadequate cytological finding.

**RESULTS.** The 10-year period incidence of actinomycetes-like organisms in cervical smears was 0.43%. Subjects positive for *Actinomyces* use more often IUD (59.7%) and have more often (47.2%) signs of inflammation on epithelial cells in comparison with other infectious agents detectable on a Pap test (16.3%). Also, an increased number of neutrophil granulocytes (13.2%) is found more frequent among *Actinomyces* positive smears, while the incidence of neutrophils in other agents is lower (3.4%). In the group of subjects with positive *Actinomyces*, 1.2% of respondents had coexisting *Trichomonas vaginalis* infection.

**CONCLUSION.** The incidence of actinomycetes in the genital tract of women is rare and amounts to only 0.43%. There is a clear correlation between the use of an IUD and the finding of *Actinomyces* on a Pap test. The results of this study indicate a statistically significant increase in the incidence of inflammation on epithelial cells and an increased number of neutrophil granulocytes in women positive for *Actinomyces*.

**KEY WORDS.** *Actinomyces*; IUD; neutrophils; inflammation

## 9. LITERATURA

1. Štemberger-Papić S., Vrdoljak-Mozetič D., Verša Ostojić D., Rubeša-Mihaljević R., Dinter M. Citologija vrata maternice (Papa-test) – terminologija i značaj u probiru za rak vrata maternice. *Med Flum.* 2016;52:324-36.
2. Fitzhugh VA, Heller DS. Significance of a diagnosis of microorganisms on pap smear. *J Low Genit Tract Dis.* 2008;12(1):40-51.
3. Aldunate M., Srbinovski D., Hearps A., Latham C., Ramsland P., Gugasyan R., i sur. Antimicrobial and immune modulatory effects of lactic acid and short chain fatty acids produced by vaginal microbiota associated with eubiosis and bacterial vaginosis. *Front Physiol.* 2015;6:164.
4. Babu G., Singaravelu BG, Srikumar R., Reddy SV., Kokan A. Comparative Study on the Vaginal Flora and Incidence of Asymptomatic Vaginosis among Healthy Women and in Women with Infertility Problems of Reproductive Age. *J Clin Diagn Res.* 2017;11(8):18-22.
5. Šimunić V. i suradnici. *Ginekologija.* 1. izd. Zagreb: Naklada Ljevak; 2001.
6. Koss GL. *Koss' diagnostic cytology and its histopathologic bases.* 5. izd. Philadelphia: Lippincott Williams & Wilkins; 2006.
7. Bibbo M. *Comprehensive cytopathology.* 2. izd. Philadelphia: Saunders Company; 1997.
8. Kalenić S. i suradnici. *Medicinska mikrobiologija.* 1. izd. Zagreb: Medicinska naklada; 2013.
9. García-García A., Ramírez-Durán N., Sandoval-Trujillo H., Romero-Figueroa MDS. Pelvic actinomycosis. *Can J Infect Dis Med Microbiol.* 2017; 2017: 9428650. Preuzeto s: <https://www.hindawi.com/journals/cjidmm/2017/9428650/>. Datum pristupa: 7.1.2018.
10. Sadegh K., Ensieh Z., Seyed Jamal H., Hanar N., Roshanak DG. Actinomycosis in Iran: Short Narrative Review Article. *Iran J Public Health.* 2014;43(5): 556–60.
11. Kallat A., Ibrahim A., Fahsi O., El Sayegh H., Iken A., Benslimane L., i sur. Intrauterine device: about a rare complication and literature review. *Pan Afr Med J.* 2017;27:193.
12. Dubravko Habek. *Ginekologija i porodništvo.* 1. izd. Zagreb: Medicinska naklada; 2013.

13. Pérez-López F.R., Tobajas J.J., Chedraui P. Female pelvic actinomycosis and intrauterine contraceptive devices. *Open Access J Contracept.* 2010;1:35–8.
14. Antell K., Deshmukh P., Brown E.J. Contraception Update: Intrauterine Devices. *FP Essent.* 2017;462:20-24.
15. Hobbs M.M., Seña A.C. Modern diagnosis of *Trichomonas vaginalis* infection. *Seks Transm Infect.* 2013; 89(6): 434–38.
16. Azargoon A., Darvishzadeh S. Association of bacterial vaginosis, trichomonas vaginalis, and vaginal acidity with outcome of pregnancy. *Arch Iran Med.* 2006;9:213–17.
17. Barouti E., Farzaneh F., Sene A.A., Tajik Z., Jafari B. The Pathogenic Microorganisms in Papanicolaou Vaginal Smears and Correlation with Inflammation. *J Family Reprod Health.* 2013; 7(1): 23–27.
18. Edwards T., Burke P., Smalley H., Hobbs G. *Trichomonas vaginalis*: Clinical relevance, pathogenicity and diagnosis. *Crit Rev Microbiol.* 2016;42(3):406-17.
19. Pajtler M., Vrijednost Papanicolaouova razmaza u otkrivanju urogenitalnih infekcija. *MEDICUS.* 2006;15:237 – 43.
20. Kolčić I, Vorko – Jović A. *Epidmiologija.* 1. izd. Zagreb: Medicinsa naklada; 2012.
21. Vrdoljak-Mozetič D., Papa test danas - nova, "Bethesda" klasifikacija. *Medix.* 2005;58:85-9
22. Nayar R., Wilbur D.C., *The Pap Test and Bethesda 2014.* *Acta Cytol.* 2015;59:121–132.
23. Gray W., Kocjan G., *Diagnostic Cytopathology.* 3. izd. Churchill Livingstone: Elsevier; 2010.
24. Miličić-Juhas V. *Dysplasia media (cervikalna intraepitelna neoplazija II ) – realna i/ili nužna citološka dijagnoza.* [Doktorska disertacija]. Osijek: Sveučilište J. J. Strossmayera- Medicinski fakultet; 2008.
25. Singer Z., *Priručnik za ginekološku citologiju.* 2. izd. Zagreb: Vlastita naklada; 1994.
26. Horvat J, Mijoč J. *Osnove statistike.* 2. izd. Zagreb: Naklada Ljevak; 2012.
27. Milošević Z, Bogdanović D. *Statistika i informatika u oblasti medicinskih nauka.* 1. izd. Niš: Galaksija; 2012.

28. Kim JY, Youm J, Kim JH, Jee CB. Actinomyces-like organisms in cervical smears: the association with intrauterine device and pelvic inflammatory diseases. *Obstet Gynecol Sci.* 2014;57:393-6.
29. Haltas H., Bayrak R., Yenidunya S., To determine of the prevalence of Bacterial Vaginosis, Candida sp, mixed infections (Bacterial Vaginosis + Candida sp), Trichomonas Vaginalis, Actinomyces sp in Turkish women from Ankara, Turkey. *Ginekol. Pol.* 2012;83:744-8.
30. Carkman S., Ozben V. , Durak H., Karabulut K., Ipek T., Isolated Abdominal Wall Actinomycosis Associated with an Intrauterine Contraceptive Device: A Case Report and Review of the Relevant Literature. *Case Rep Med.* 2010; 2010: 340109. Preuzeto s: <https://www.ncbi.nlm.nih.gov/pmc/articles/PMC2931611/>. Datum pristupa: 21.4.2018.
31. Demirezen S., Kaya D., Beksaç S., Cytologic findings in pap smears with Actinomyces-like organisms. *Acta Cytol.* 2005;49:257-61.
32. Merki-Field G.S., Rosselli M., Imthurn B., Comparison of two procedures for routine IUD exchange in women with positive Pap smears for actinomyces-like organisms. *Contracept.* 2008; 77:177-80.
33. Merki-Field G.S., Lebeda E., Hogg B., Keller P.J., The incidence of actinomyces-like organisms in Papanicolaou-stained smears of copper- and levonorgestrel-releasing intrauterine devices. *Contracept.* 2000;61:365-8.
34. Westhoff C., IUDs and colonization or infection with Actinomyces. *Contracept.* 2007;75:48-50.
35. Gupta PK. Intrauterine contraceptive devices: Vaginal cytologic pathologic changes and clinical implications. *Acta Cytol.* 1982;26:571–630.
36. Cleghorn A.G., Wilkinson R.G.. The IUCD-associated Incidence of Actinomyces israelii in the Female Genital Tract. *Obstetr Gynecol.* 1989;29:445-49.
37. Arango-Garzón J.S., Rodríguez-Osorio J., Restrepo-Adarve A.C., Sandoval-Mazo D.M., Valencia-Arredondo M., Cardona-Arias J.A.. Potenciales factores clínicos y sexuales asociados con Actinomyces spp. en un servicio de citología cérvico-uterina de Medellín (Colombia) 2013-2014. *Arch Med (Manizales)* 2016. 16(2):267-78.
38. López-Olmos J., Gasull .J, Vivar B. Actinomyces e infecciones mixtas en la citología cervicovaginal, en portadoras de DIU. *Clínica E Investig En Ginecol Obstet.* 2010;37(4):134–40.

39. Arenas-Osorio A.E., Osorio-Arcila Y., Cardona-Arias .JA. Prevalencia de actinomicosis vaginal y su asociación con el uso del dispositivo intrauterino en tres instituciones de salud de Antioquia, 2013. *Rev CES Med* 2015; 29(1):47-58.
40. Kozuh M., Bonta S., Kovacic J., Levicnik A., Lushi A. Actinomyces-like organisms in users of intrauterine contraception. *Jugosl Ginekol Opstet.* 1984;24:87-91.
41. Demirezen S., Trichomonas vaginalis in vaginal smears of women using intrauterine contraceptive device. *Cent Eur J Public Health.* 2001;9:176-8.
42. Dos Santos O. Rigo G.V., Macedo A.J., Tasca T. Trichomonas vaginalis clinical isolates: cytoadherence and adherence to polystyrene, intrauterine device, and vaginal ring. *Parasitol Res.* 2017;116: 3275-3284. Preuzeto s: <https://www.ncbi.nlm.nih.gov/pubmed/29026991>. Datum pristupa: 21.4.2018.

## 10. ŽIVOTOPIS

Anamarija Mesarić, studentica 6.godine  
Sveučilište J. J. Strossmayera u Osijeku  
Medicinski fakultet Osijek  
Studij medicine  
Cara Hadrijana 10E  
Tel.+38531/512-800

Datum i mjesto rođenja:

03.05.1993., Varaždin

Kućna adresa:

Ludbreška 38, 42203 Jalžabet

Tel. +38598/136-5824

e-mail: anamarija.mesaric@gmail.com

### OBRAZOVANJE

2000. – 2008. Osnovna škola „Petar Zrinski“ Jalžabet

2008. – 2012. Druga gimnazija Varaždin

2010. – 2017. Studij medicine, Medicinski fakultet Osijek, Sveučilište Josipa Jurja Strossmayera

### OSTALE AKTIVNOSTI

2018. Pohađala Tečaj osnovnih kliničkih vještina