

Citološka dijagnostika alergijskog rinitisa

Šimleša, Tanja

Undergraduate thesis / Završni rad

2017

Degree Grantor / Ustanova koja je dodijelila akademski / stručni stupanj: **Josip Juraj Strossmayer University of Osijek, Faculty of Medicine / Sveučilište Josipa Jurja Strossmayera u Osijeku, Medicinski fakultet**

Permanent link / Trajna poveznica: <https://um.nsk.hr/um:nbn:hr:152:917505>

Rights / Prava: [In copyright](#) / [Zaštićeno autorskim pravom.](#)

Download date / Datum preuzimanja: **2024-10-15**



Repository / Repozitorij:

[Repository of the Faculty of Medicine Osijek](#)



SVEUČILIŠTE JOSIPA JURJA STROSSMAYERA U OSIJEKU

MEDICINSKI FAKULTET OSIJEK

**Sveučilišni preddiplomski studij Medicinsko laboratorijska
dijagnostika**

Tanja Šimleša

**CITOLOŠKA DIJAGNOSTIKA
ALERGIJSKOG RINITISA**

Završni rad

Osijek, 2017.

SVEUČILIŠTE JOSIPA JURJA STROSSMAYERA U OSIJEKU

MEDICINSKI FAKULTET OSIJEK

**Sveučilišni preddiplomski studij Medicinsko laboratorijska
dijagnostika**

Tanja Šimleša

**CITOLOŠKA DIJAGNOSTIKA
ALERGIJSKOG RINITISA**

Završni rad

Osijek, 2017.

Rad je ostvaren u: Kliničkom zavodu za kliničku citologiju, Klinički bolnički centar Osijek

Mentor je rada: doc. dr. sc. Biljana Pauzar, dr. med., specijalist medicinske citologije

Rad ima 32 lista, 7 tablica i 14 slika.

SADRŽAJ

1.	UVOD.....	1
	1.1. Smjernice ARIA.....	1
	1.2. Klinička slika alergijskog rinitisa.....	3
	1.3. Dijagnoza alergijskog rinitisa.....	3
	1.4. Citologija.....	4
	1.4.1. Bris na eozinofile.....	5
	1.4.2. Eozinofilni granulociti.....	5
2.	CILJ RADA.....	7
3.	ISPITANICI I METODE.....	8
	3.1. Ustroj studije.....	8
	3.2. Ispitanici.....	8
	3.3. Metode.....	8
	3.3.1. Uzimanje uzorka.....	8
	3.3.2. Metode bojenja.....	10
	3.3.3. May-Grünwald-Giemsa metoda.....	11
	3.3.4. Modificirana metoda s fosfatnim puferom po Weiseu.....	13
	3.3.5. Mikroskopska analiza.....	15
	3.4. Statističke metode.....	21
4.	REZULTATI.....	22
5.	RASPRAVA.....	25

6.	ZAKLJUČAK.....	27
7.	SAŽETAK.....	28
8.	SUMMARY.....	29
9.	LITERATURA.....	30
10.	ŽIVOTOPIS.....	32

KRATICE

AR - alergijski rinitis

ARIA - Allergic Rhinitis and its Impact on Asthma

IgE - imunoglobulin E

SAR - povremeni (sezonski, intermitentni) alergijski rinitis

PAR - stalni (perzistentni, cjelogodišnji) alergijski rinitis

MGG - May-Grünwald Giemsa

G-W – modificirana metoda po Giemsi s fosfatnim puferom po Weiseu

Eo - eozinofilni granulociti

1. UVOD

Alergijski rinitis (AR) kronična je upala sluznice nosa karakteristične simptomatologije, uzrokovana različitim alergenima, karakterizirana povećanim stvaranjem IgE antitijela te povišenim brojem eozinofilnih granulocita u obrisku nosne sluznice. To je hipersenzibilna reakcija sluznice nosa, respiratornog trakta i očiju koja se javlja nakon dodira s alergenima iz okoliša pri čemu nastaje upalna reakcija (1). Alergijske bolesti općenito danas predstavljaju veliki javnozdravstveni problem (2). Prema podacima Svjetske zdravstvene organizacije od te bolesti boluje više od 600 milijuna ljudi, a njezina prevalencija raste (3). Najčešći je alergijski poremećaj i jedan je od najčešćih razloga odlaska liječniku primarne zdravstvene zaštite. Bolest se obično razvije do dvadesete godine života, najčešće započinje u djetinjstvu ili pubertetu uz pogoršanje tijekom 3 - 4 sezone, postupno se stabilizira, dok starenjem bolest slabi. Na alergiju utječu genetska predispozicija, okoliš (izloženost alergenima) i način života (3). Djeca koja su rođena u obitelji s atopijom imaju veći rizik nastanka AR-a u usporedbi s onima bez atopije u obiteljskoj anamnezi. Onečišćeni zrak može dodatno pogoršati AR u simptomatskih bolesnika te indicirati simptome u asimptomatskih bolesnika sa subkliničkom upalom (3).

Simptomi poput kihanja, svrbeža, kongestije (nosne opstrukcije) i rinoreje (pojačane vodenkaste sekrecije) simptomi su preosjetljivosti, ali kada su imunološki posredovani, riječ je o alergijskom rinitisu. Mogu se još javiti smetnje njuha, svrbež i pečenje u očima kao i obilna lakrimacija. Glavna je uloga nosa i nosne sluznice „kondicioniranje zraka“, odnosno vlaženje, zagrijavanje i pročišćavanje udahnutog zraka. Nos ima i zaštitnu ulogu - služi kao imunološka barijera vanjskim antigenima. Naime, velik broj stranih čestica u organizam ulazi kroz nos te je stoga imunološki sustav vrlo razvijen.

1.1. Smjernice ARIA

AR se nekim ljudima javlja samo tijekom određenog razdoblja u godini, obično u proljeće, pa se naziva sezonski AR ili peludna hunjavica, dok se drugima može javiti u bilo koje doba godine pa se naziva nesezonski AR. Smjernice ARIA (*Allergic Rhinitis and its Impact on Asthma*) nude novu klasifikaciju AR-a, a nastale su prema pravilima Svjetske zdravstvene organizacije po načelima medicine temeljene na dokazima koje Hrvatska, poput većine zemalja, rabi u dijagnostici i liječenju AR-a. Prije uporabe ARIA smjernica oko trećine bolesnika s umjereno teškim/teškim simptomima, unatoč terapiji, imalo je i dalje teške simptome (3).

Smjernice ARIA dijele AR s obzirom na trajanje simptoma - na povremeni (sezonski, intermitentni) AR (SAR) čiji simptomi traju manje od četiri dana u tjednu ili manje od četiri tjedna na godinu, te na stalni (perzistentni, cjelogodišnji) AR (PAR) u kojem su simptomi prisutni četiri ili više dana tjedno ili četiri tjedna i više na godinu (Tablica 1.) (3). Postoji povezanost i o vrsti AR-a i najčešćim alergenima koji izazivaju alergijsku reakciju. SAR je obično povezan s okolišnim alergenima poput peluda stabla, trava i korova, obično se javlja u proljeće, u doba najveće koncentracije peludi, kada su simptomi i najizraženiji. S druge strane, PAR je povezan s kućnim alergenima poput grinja, dlake kućnih ljubimaca i prašine, a obično je jače izražen zimi. PAR kao najčešći simptom ima nosnu kongestiju. Simptomi su SAR-a obično burniji, a glavni su klinički simptomi rinoreja, kihanje i svrbežu očiju.

Tablica 1. Klasifikacija alergijskog rinitisa (preuzeto i prilagođeno od: Poje G, Branica S. Smjernice za liječenje alergijskog rinitisa –uloga intranazalnih kortikosteroida. Medicus 2013;22(2):89-95)

SAR	PAR	BLAGI	UMJERENO TEŠKI / TEŠKI
simptomi: <ul style="list-style-type: none"> • < 4 dana tjedno • < 4 tjedna na godinu 	simptomi: <ul style="list-style-type: none"> • ≥ 4 dana tjedno • ≥ 4 tjedna na godinu 	<ul style="list-style-type: none"> → normalno spavanje → normalne dnevne aktivnosti → normalno funkcioniranje na poslu ili u školi 	<ul style="list-style-type: none"> → poremećaj spavanja → poremećene dnevne aktivnosti → smetnje na poslu ili u školi

ARIA uzima u obzir i utjecaj AR-a na svakodnevni život bolesnika. Stoga se AR dijeli na blagi AR i umjereno teški/teški AR, ovisno o tome kako utječe na kvalitetu bolesnikova života (Tablica 1.) (3). Blagi AR ne utječe značajno na kvalitetu života pojedinca te omogućava bolesniku normalno spavanje, normalne dnevne aktivnosti te normalno funkcioniranje na poslu ili u školi. Umjereno teški/teški AR utječe na svakodnevni život pojedinca tako da bolesnik ima

poremećaje spavanja, poremećene su mu dnevne aktivnosti i ima smetnje na poslu ili u školi. Od svih simptoma, nosna kongestija ima najveći utjecaj na navedene poremećaje.

1.2. Klinička slika alergijskog rinitisa

Klinička je slika alergijskog rinitisa: zahvaćenost sluznice nosa, respiratornog trakta i očiju koja se odlikuje jakim svrbežom u nosu, obilnom rinorejom (sluzavo-vodena sekrecija iz nosa), napadima kihanja, svrbežom i pečenjem u očima, fotofobijom i oblinom lakrimacijom (1). Nakon izlaganja alergenu, prvo se javljaju svrbež i kihanje, zatim slijedi hipersekrecija iz nosa koja prestaje u roku od pola sata, dok se začepljenost nosa može održati i preko 24 sata. Alergijsku reakciju, ovisno o tome kad je nastala, može se podijeliti na ranu, kasnu i odgođenu. Ako je reakcija nastala unutar nekoliko minuta od kontakta s alergenom, onda je to rana reakcija, ako je nastala unutar nekoliko sati, riječ je o kasnoj reakciji, a odgođena se reakcija javlja unutar nekoliko dana. Rana i kasna reakcija posredovane su humoralnim antitijelima, dok je odgođena posredovana staničnim mehanizmima. Kada je riječ o AR-u, obično se govori o ranom tipu alergijske reakcije posredovane humoralnim antitijelima tipa IgE. U kasnom tipu alergijske reakcije dominantnu ulogu imaju eozinofili, o kojima će kasnije biti više riječi.

1.3. Dijagnoza alergijskog rinitisa

Dijagnoza AR-a temelji se na simptomima, fizikalnom pregledu te pretragama krvi i/ili na kožnom *prick* testu (3). AR se obično dijagnosticira na prepoznavanju glavnih simptoma alergije. U tome najvažniju ulogu ima subjektivan iskaz bolesnika, tj. osobna i obiteljska anamneza. U glavne simptome ubrajaju se opetovane epizode nosne sekrecije, kihanja, nosne kongestije i lakrimacije (3). Osim anamneze, za dijagnozu je potrebno napraviti fizikalni pregled bolesnika. Rinoskopija je metoda pretrage unutrašnje strukture nosa kojom se koristi pri fizikalnom pregledu. Rinoskopski, AR karakteriziraju edem sluznice koja je lividne boje te vodenasti sekret (3). Također, zbog prekomjernog svrbeža i trljanja nosa može se pojaviti „alergijski nabor“ na donjoj polovici hrpta nosa. Temeljem anamneze i fizikalnog pregleda bolesnika postavlja se radna dijagnoza koju je potrebno potvrditi ostalim specifičnijim dijagnostičkim testovima. Citološki je bris na eozinofile vrlo koristan, jeftin i brz test kojim se u slučaju pozitivnog nalaza u sluznici nosa potvrđuje alergijsko podrijetlo upale nosne sluznice. Dijagnostički se testovi temelje na identifikaciji alergen-specifičnog IgE u koži ili krvi (3). Kožnim se testovima uvodi

suspekti alergeni i time se testira neposredna preosjetljivost. Uz pomoć anamneze određuju se alergeni kojima će se koristiti u ispitivanju reakcije. Kožno testiranje može se izvesti različitim načinima: test ubodom lancetom (*prick*), test unošenjem alergena u kožu (intradermalni test) te test kontaktnim načinom (*patch*) (4). Nakon pozitivnog kožnog testa nalaz se nadopunjuje određivanjem IgE protutijela u krvi (4). Tim krvnim testovima određuje se razina alergenspecifičnog IgE u uzorku krvi. Klasični su testovi krvi tzv. RAST test (Radio-Allergo-Sorbent-Test) u kojem se određuje IgE za pojedine alergene te RIST test (Radio-Immuno-Sorbent-Test) kojim se utvrđuje ukupna razina IgE, tj. je li uopće riječ o atopijskoj bolesti (3).

1.4. Citologija

Klinička je citologija jednostavna, minimalno invazivna interdisciplinarna dijagnostička medicinska struka koja temeljem mikroskopske analize prepoznaje fiziološka stanja te dijagnosticira benigne, premaligne i maligne patološke procese (5). Može se koristiti u dijagnostici svih organa i organskih sustava. Najčešća su patološka stanja koja se dijagnosticiraju akutne i kronične upale te benigni i maligni tumori. Prednost je citologije u tome što temeljem male količine uzorka može dati konačnu dijagnozu ili usmjeriti na daljnje dijagnostičke postupke. Minimalno je invazivna za pacijenta i traje vrlo kratko. Iznimno su rijetke komplikacije i kontraindikacije te se može ponavljati neograničeno puta bez štete za bolesnika (6). Da bi citološki nalazi bili optimalni, citološkom dijagnostikom mogu se baviti samo odgovarajuće educirani stručnjaci koji moraju poznavati histopatologiju, morfologiju normalnih i patoloških stanica i tkiva te citološke dijagnostičke kriterije. Važno je poznavati kliničke manifestacije bolesti, a za brzu i pouzdanu dijagnozu potrebna je suradnja kliničara i citologa. Kvaliteta citološke analize izravno ovisi o kvaliteti uzorka. Potrebno je pravilno uzeti uzorak, izraditi kvalitetan citološki preparat te raspolagati svim relevantnim kliničkim podacima i rezultatima laboratorijskih i slikovnih dijagnostičkih postupaka (7). Prije izvođenja dijagnostičkog postupka potrebno je educirati pacijenta, objasniti mu postupak i mogućnost ponavljanja postupka u slučaju neodgovarajućeg uzorka.

1.4.1. Bris na eozinofile

Najčešća i najjednostavnija metoda koja se koristi u dijagnozi AR-a citološka je analiza obriska sluznice nosa (citogram) kojom se dobiva uvid u stanje nosa i paranazalnih sinusa. Najveći dio provodnog dijela dišnog sustava oblaže višeredni cilindrični epitel s trepetljikama s brojnim vrčastim stanicama, poznat kao respiracijski epitel. U citogramu se nalaze stanice respiracijske sluznice (cilijarne stanice, vrčaste stanice i gole jezgre) te upalne stanice: neutrofil, limfocit, eozinofil, mastocit, plazma-stanica i sluz (8). Preduvjet je točne dijagnoze ispravno uzet uzorak, odgovarajuće fiksiran i obojen. Citološki razmaz, nakon uzimanja, fiksira se sušenjem na zraku te se boji. Standardno se boji May-Gründwald Giemsa metodom (MGG) i/ili modificiranom metodom po Giemsi s fosfatnim puferom po Weiseu (G-W) (9). Nakon bojenja slijedi mikroskopiranje na svjetlosnom mikroskopu gdje se određuje udio eozinofila unutar populacije granulocita.

1.4.2. Eozinofilni granulociti

Eozinofilni granulociti ili eozinofili (Eo) važna su komponenta urođenog imunološkog sustava (10). Eo je glavna efektorska stanica u kasnoj fazi alergijske reakcije. Kasnu fazu, koja nastaje nekoliko sati nakon izlaganja alergenu, karakteriziraju upalne stanice (eozinofili, neutrofil, bazofil, mastocit, monocit, T-limfocit) te produkcija i oslobađanje citokina. Dominantnu ulogu imaju Eo koji se nakupljaju na mjestu upalne reakcije, oslobađaju medijatore upale i dovode do niza sekundarnih, po organizam štetnih, reakcija koje su odgovorne za kroničnu simptomatologiju (1). Eo pripadaju vrsti bijelih krvnih stanica koje nastaju u koštanoj srži. Kada se otpuste iz koštane srži, prisutni su u cirkulaciji 8 do 12 sati, zatim migriraju u tkiva izložena vanjskoj površini kao što su probavni, dišni i donji urogenitalni trakt. Razlikuju se od drugih granulocita po sadržaju granula, morfologiji te povezanosti s nekim bolestima. Zrele stanice imaju promjer 12 do 17 mikrona, bilobularnu jezgru i citoplazmatske granule koje se karakteristično boje kiselim bojama (10). Granule se sastoje od središnjeg kristaloida koji se sastoji od glavnog bazičnog proteina i matriksa koji ga okružuje (11). Matriks sadrži eozinofilni kationski protein, neurotoksin i eozinofilnu peroksidazu koji uzrokuju oštećenja i disfunkciju tkiva. Osim navedenih tvari, granule sadržavaju i druge medijatore (pokretače upale) među kojima dominiraju histamin i citokini. Kada je u pitanju AR, te tvari uzrokuju oštećenje epitelnih

stanica u dišnim putevima te dovode do raznih manifestacija alergije kao što su kihanje, rinoreja, kongestija te svrbež nosa i očiju.

2. CILJ RADA

Cilj je provedenog istraživanja:

1. odrediti udio eozinofila unutar populacije granulocita,
2. odrediti primjerenost uzorka za citološku analizu (adekvatnost uzimanja, celularnost i očuvanost stanica),
3. usporediti kvalitetu bojenja (obojenost jezgre, citoplazme, granula eozinofilnih granulocita, pozadinsku reakciju) standardnom May-Grünwald-Giemsa metodom te modificiranom metodom po Giemsi s fosfatnim puferom po Weiseu.

3. ISPITANICI I METODE

3.1. Ustroj studije

Istraživanje je ustrojeno kao presječna studija (12).

3.2. Ispitanici

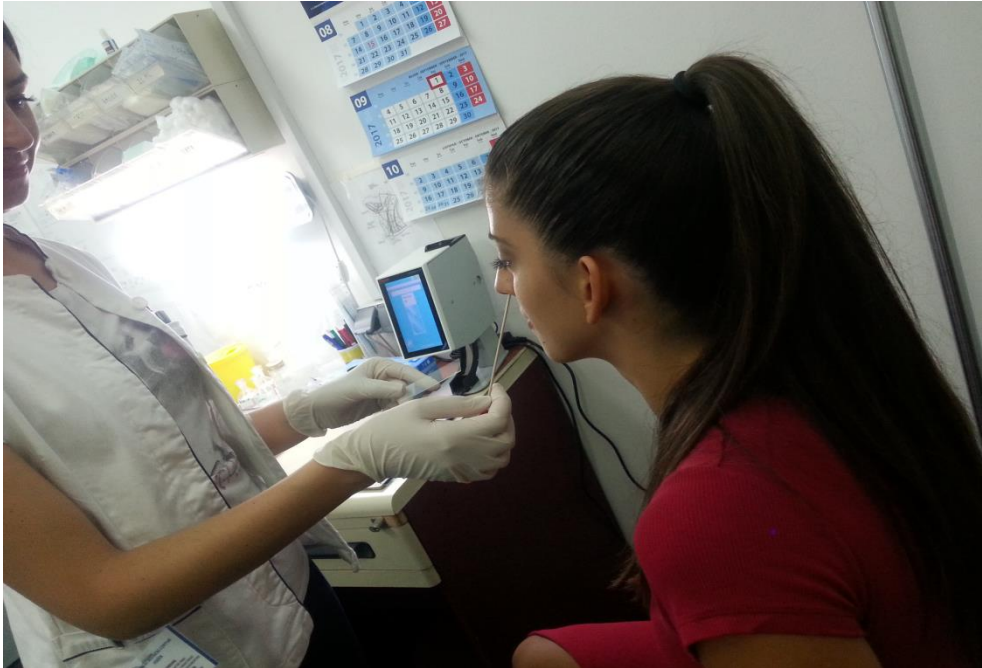U istraživanju analizirani su uzorci 30 bolesnika kojima su tijekom lipnja 2017. godine u Kliničkom zavodu za kliničku citologiju KBC-a Osijek u obrisku nosne sluznice pronađeni eozinofilni granulociti. Podatci su o ispitanicima šifrirani te nije moguće utvrditi identitet osoba uključenih u istraživanje.

3.3 Metode

Citološki uzorci (uzeti iz obiju nosnica) razmazani su na predmetno stakalce, fiksirani na zraku, usporedno bojeni standardnom May-Grünwald-Giemsa metodom i modificiranom Giemsa metodom s fosfatnim puferom po Weiseu te analizirani svjetlosnim mikroskopom. Pozitivnost je iskazana udjelom eozinofila unutar populacije granulocita.


3.3.1. Uzimanje uzorka

Prije uzimanja uzorka, potrebno je pacijentu objasniti postupak uzimanja te ga upozoriti da deset dana prije pretrage ne rabi kapi ni sprejeve za nos, kao ni protualergijske lijekove da bi uzorak za citološku analizu bio adekvatan (13).



Slika 1. Uzimanje obriska nosne sluznice tankim štapićem s vatom

Pri uzimanju uzorka pacijent mora držati glavu ravno (Slika 1.). Uzorak se uzima tankim štapićem s vatom koji se prije uzorkovanja uroni u fiziološku otopinu. Uzorak se uzima iz objiju nosnica tako da se prebriše sluznica nosa u jednom hodniku, a zatim se drugim štapićem postupak ponavlja i za drugu nosnicu. Štapić se lagano rotira kako bi se upio sekret i oljuštile stanice iz nosnih hodnika.



Slika 2. Nanošenje uzorka na predmetno stakalce

Uzorak se štapićem nanosi kružnim pokretima na predmeta stakalca (Slika 2.). Brisevi su uzeti iz lijeve i desne nosnice te nanieseni na stakalca. Važno je pravilno označivanje svakog stakalca oznakom L i D, ovisno iz koje je nosnice uzet uzorak, kao i označivanje inicijalima, odnosno dvama slovima - imena i prezimena, brojem protokola te vrsti bojenja. Kvalitetno izrađeni i pravilno označeni citološki razmazi fiksiraju se sušenjem na zraku. Razmazi se fiksiraju da se pri bojenju stanice ne bi mehanički uklonile s predmetnog stakalca. Osim toga, fiksiranje sprječava denaturaciju stanica i tkiva autolitičkim enzimima prisutnim u stanicama te pomaže u očuvanju stanica (14).

3.3.2. Metode bojenja

Citološki razmazi paralelno se boje standardnom May-Grünwald-Giemsa metodom i modificiranom Giemsa metodom s fosfatnim puferom po Weiseu.

3.3.3. May-Grünwald-Giemsa metoda

MGG metoda (metoda po Pappenheimu) sadrži dva reagensa: originalnu otopinu May-Grünwald i originalnu otopinu Giemse. May-Grünwald sadrži eozin i metilensko modriilo u metilnom alkoholu, dok Giemsa sadrži eozin i derivate metilnog modrila (azur I i azur II metilena). Istodobno, upotrebom tih dviju otopina, postiže se podudarnost u bojenju svih dijelova stanice zbog čega je Pappenheim i predložio metodu bojenja uz obje otopine (6,9,14).

Eozin se veže na anione i boji bazične komponente i hemoglobin, dok se metilno modriilo veže na katione i boji kisele sastojke stanice kao što su DNK i RNK (jezgra) (15). Za dodatno fiksiranje stanica služi metilni alkohol.

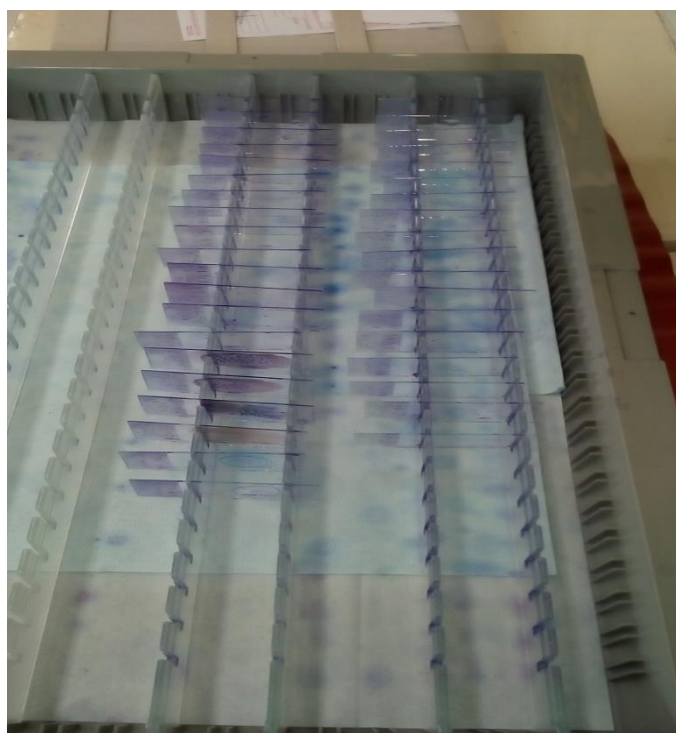


Slika 3. Stalak za bojenje citoloških preprata

Nakon fiksiranja na zraku, citološki se preparati poslože na stalak na bojenje (Slika 3.). Zatim slijedi postupak bojenja:

1. 2 ml originalne otopine boje May-Grünwald – 3 minute
2. ispiranje destiliranom vodom – 1 minuta

3. odlijevanje destilirane vode s preparata
4. 3 ml razrijeđene otopine Giemse – 15 minuta
(razrijeđena otopina – 1 kap originalne otopine Giemse na 1 ml destilirane vode)
5. ispiranje destiliranom vodom
6. odlijevanje destilirane vode i brisanje preparata s donje strane stakalca vatom koja je natopljena 80 %-tnim alkoholom
7. postavljanje preparata na podlogu za sušenje
8. sušenje na zraku



Slika 4. Nakon bojenja preparati se suše na zraku

Nakon bojenja preparati se suše na zraku na odgovarajućem stalku (Slika 4.), nakon čega su pogodni za mikroskopiranje.

Bojenjem May-Grünwald otopinom jezgra se oboji svjetloplavo, a citoplazma je jako svjetloplava ili nebojena. Granule se granulocita boje ovisno o vrsti: neutrofilne se boje svjetlocrveno, bazofilne tamnoplavo, eozinofilne narančastocrveno, dok azurofilne granule ostaju nebojene. Otopinom boje Giemse jezgra se stanice oboji crvenoljubičasto, citoplazma je plave

ili ružičaste boje, granule poprime jako svjetlocrevenuljubičastu boju, dok se auzurofilne granule boje intenzivno crvenopurpurno.


3.3.4. Modificirana metoda po Giemsi s fosfatnim puferom po Weiseu



Slika 5. Postupak bojenja G-W preprata na stalku za bojenje

Preparati fiksirani sušenjem na zraku poslože se na stalak te se bojaju (Slika 5.):

1. razrijeđena otopina Giemse – 1 minutu
2. odlijevanje Giemse (ne ispirati destiliranom vodom)
3. prelijevanje fosfatnim puferom po Weiseu – 1 minutu
4. ispiranje destiliranom vodom
5. odlijevanje destilirane vode
6. brisanje donje strane stakalca papirnatim ubrusom
7. sušenje na zraku



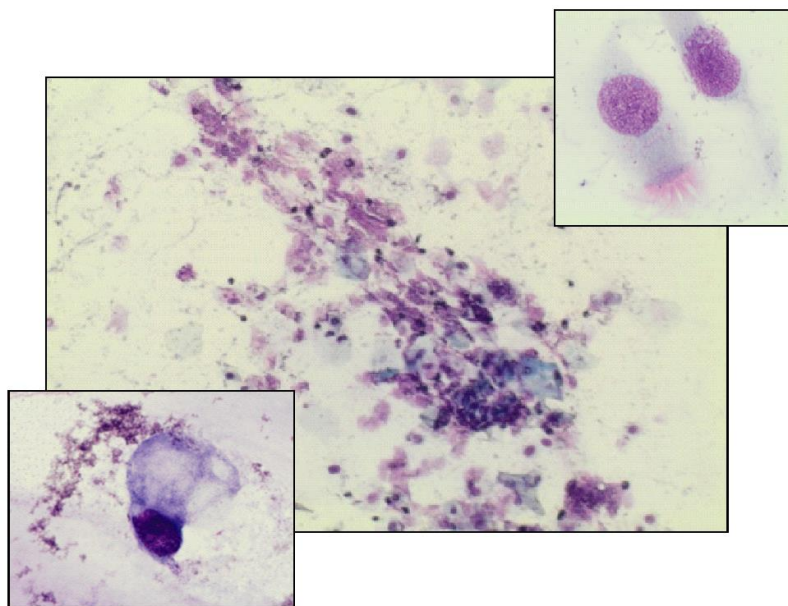
Slika 6. Reagensi potrebni za izradu fosfatnog pufera po Weissu (slika lijevo) i pripremljeni fosfatni pufer (slika desno)

Fosfatni se pufer po Weissu (pufer za eozinofile) priprema tako što se otopi 1,22 g kalijeva dihidrogenfosfata i 2,85 g natrijeva hidrogenfosfata u 2,5 L destilirane vode (Slika 6.). Pripremljeni se pufer prelije u bocu tamnog stakla koja je označena naljepnicom. Naljepnica sadrži naziv otopine (fosfatni pufer) i datum kada je otopina pripremljena.

Tom će se vrstom bojenja obojiti samo eozinofilni granulociti, dok će ostale stanice i obilna sluz ostati nebojeni.

3.3.5. Mikroskopska analiza

Mikroskopskom analizom obojenih preparata obriska nosne sluznice moguće je otkriti sve stanične komponente respiracijske sluznice (cilijarne i vrčaste stanice, gole jezgre), upalne stanice (granulociti, eozinofili, limfociti, plazma stanice), bakterije, gljive te sluz (Slika 7.).



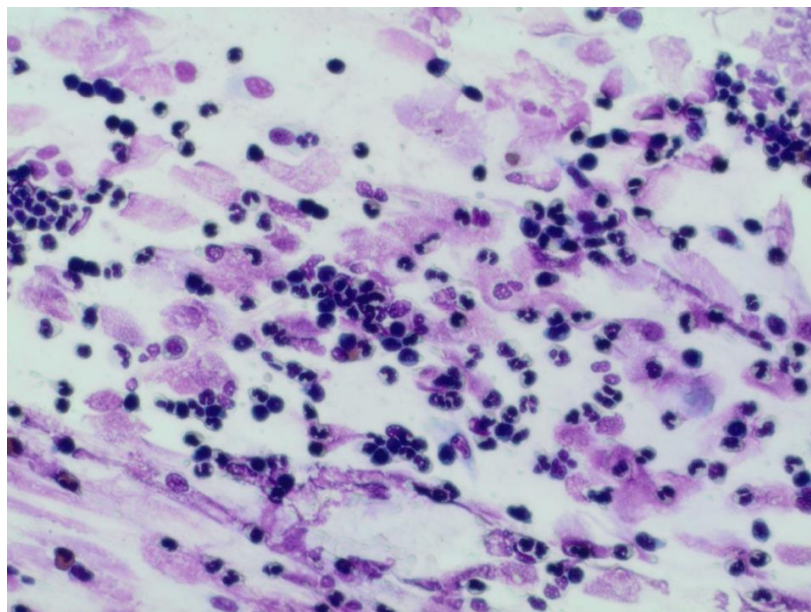
Slika 7. obrisak nosne sluznice, bojenje MGG, povećanje x100

Kriteriji razvrstavanja ispitanika prema udjelu eozinofilnih granulocita unutar populacije granulocita

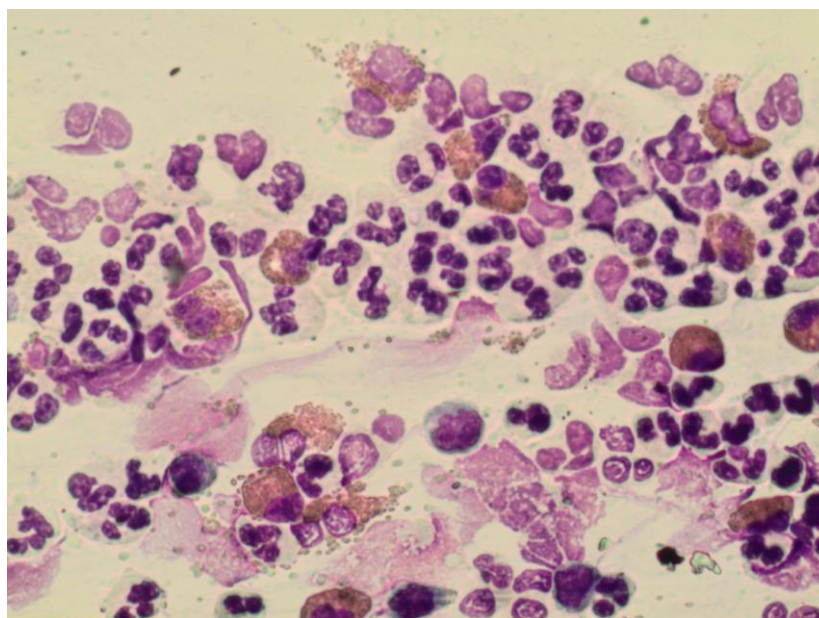
Skupina 1. – do 29 %

Skupina 2. – 30 – 69 %

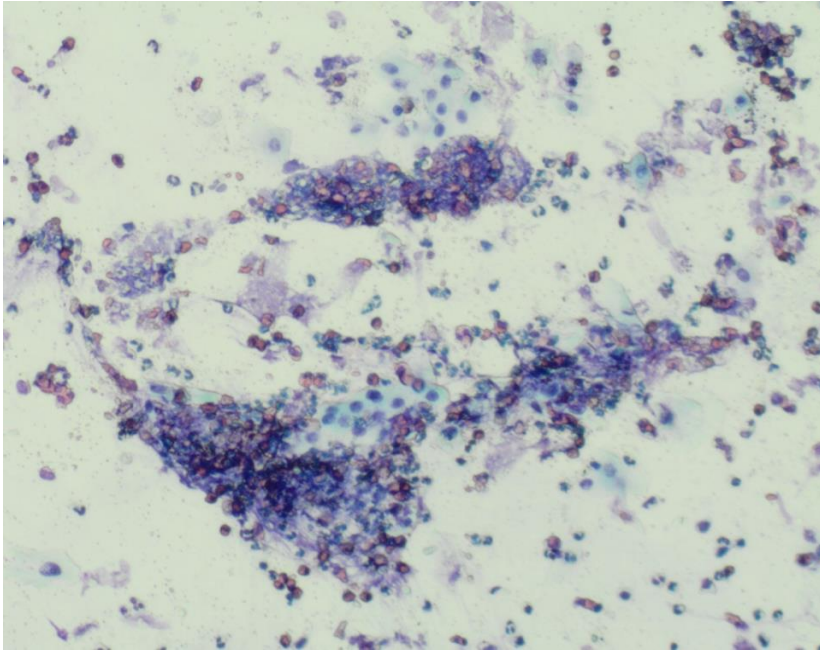
Skupina 3. – 70 % i više



Slika 8. bojenje MGG, povećanje x200 (do 29 % Eo)



Slika 9. bojenje MGG, povećanje x400 (30 – 69 % Eo)



Slika 10. bojenje G-W, povećanje x200 ($\geq 70\%$ Eo)

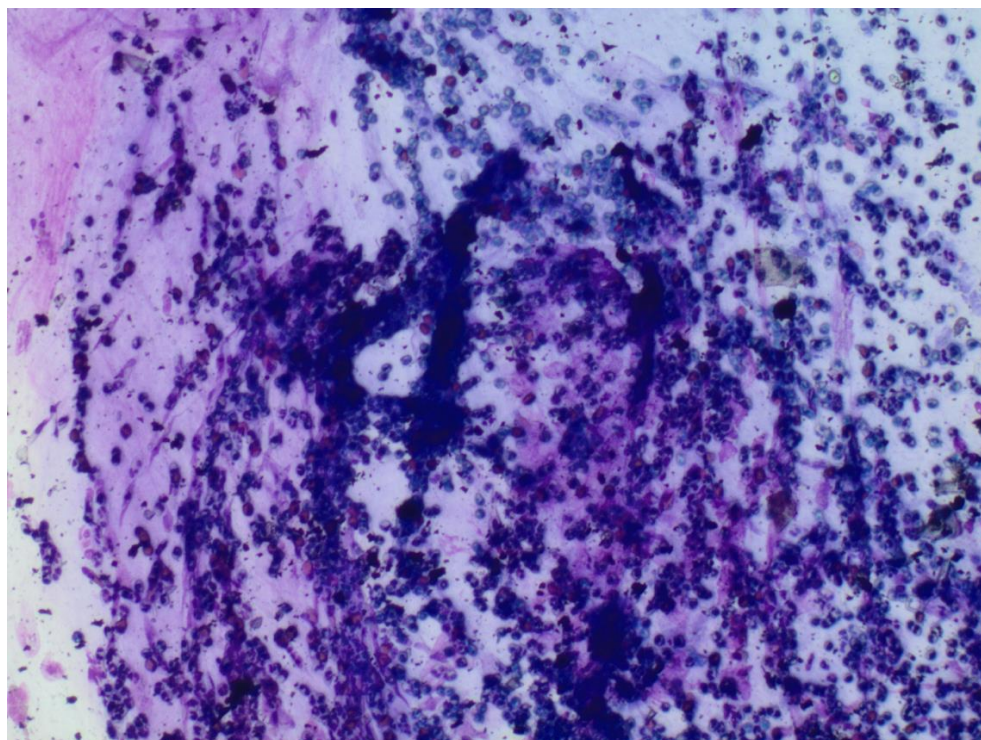
Kriteriji razvrstavanja ispitanika prema primjerenosti uzorka

Primjerenost uzorka podrazumijeva kvalitetno izrađen i pravilno označen preparat, odgovarajuće celularnosti i dostupnosti svih stanica za citološku analizu te kvalitetno obojen.

Skupina 1. – nije najbolja, ali je uzorak analiziran (sadrži dovoljno elemenata za postavljanje citološke dijagnoze)

Skupina 2. – osrednja

Skupina 3. – dobra



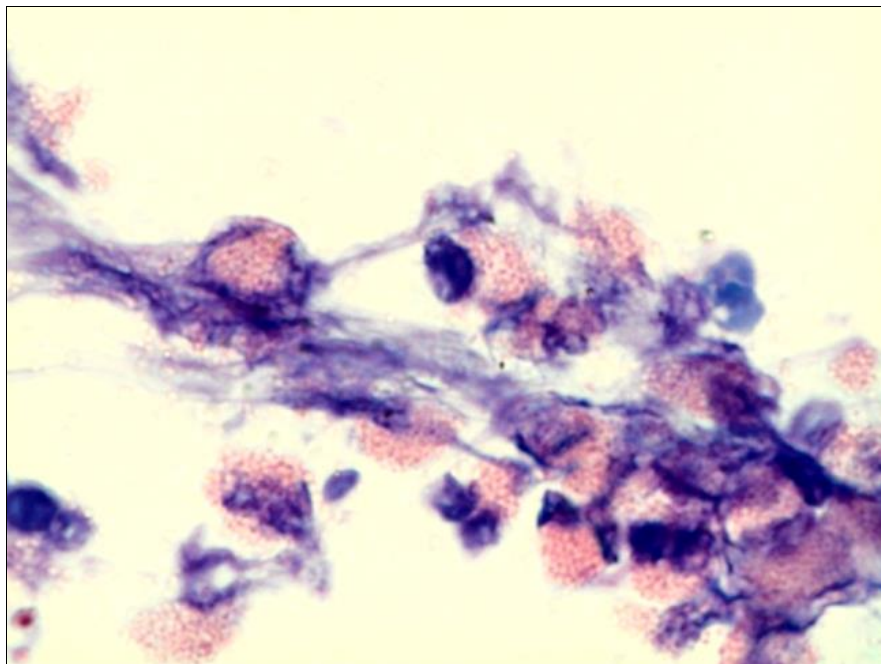
Slika 11. bojenje MGG, povećanje x100, primjerenost uzorka nije najbolja, ali je uzorak analiziran

Kriteriji razvrstavanja ispitanika prema intenzitetu obojenosti granula u eozinofilima

Skupina 1. – slab

Skupina 2. – umjeren

Skupina 3. – jak



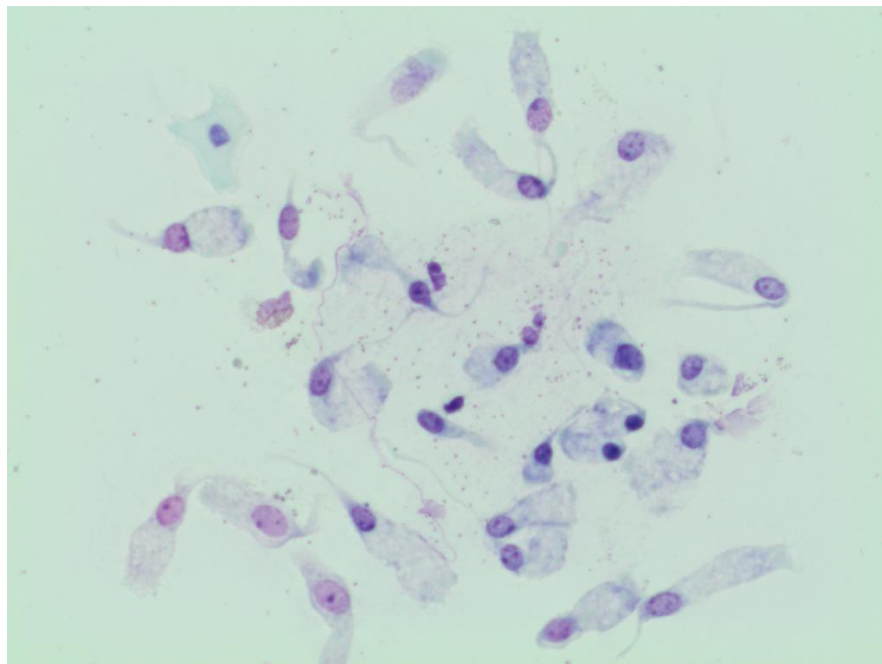
Slika 12. bojenje po G-W, povećanje x1000, intenzitet je obojenosti jak

Kriteriji razvrstavanja ispitanika prema obojenosti elemenata pozadine

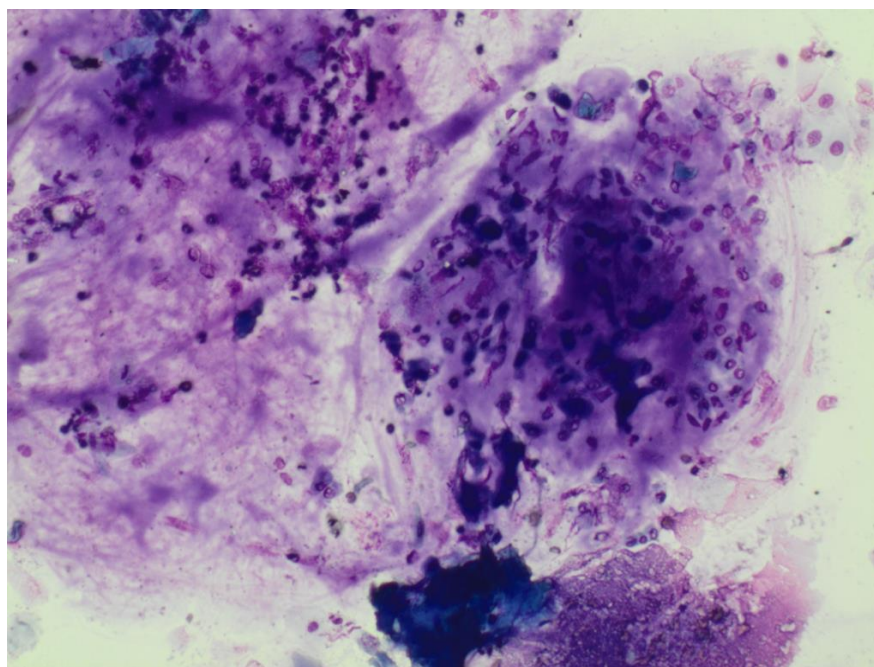
Skupina 1. – slaba

Skupina 2. – umjerena

Skupina 3. – jaka



Slika 13. bojenje G-W, povećanje x200, obojenost je elemenata pozadine slaba



Slika 14. bojenje MGG, povećanje x100, obojenost je elemenata pozadine jaka

3.4. Statističke metode

Kategorijski su podatci prikazani tablicama apsolutnih i relativnih frekvencija. Razlike su se kategorijskih varijabli ispitale χ^2 testom, po potrebi Fisherovim egzaktnim testom. Sve su P vrijednosti dvosmjerne, uz razinu značajnosti $\alpha = 0,05$ (16). Za statističku je analizu upotrijebljen statistički program MedCalc Statistical Software, inačice 14.12.0 (MedCalc Software bvba, Ostend, Belgium; <http://www.medcalc.org>; 2014).

4. REZULTATI

Istraživanje je provedeno na 30 ispitanika kojima je učinjen citološki obrisak sluznice radi određivanja prisutnosti eozinofilnih granulocita. Od ukupnog broja ispitanika, 20 (67 %) je muškaraca i 10 (33 %) žena. Središnja je dob (medijan) ispitanika 11 godina (interkvartilnog raspona od 8 do 32 godine) u rasponu od 3 do 60 godina (Tablica 2.).

Tablica 2. Raspodjela ispitanika prema dobi i spolu

	Broj (%) ispitanika
Spol	
muškarci	20 (67)
žene	10 (33)
	Medijan (interkvartilni raspon)
Dob ispitanika [godine]	11 (8 – 32)

Medijan je udjela eozinofilnih granulocita 50 % (interkvartilnog raspona od 30 % do 80 %) u rasponu od 20 % do 90 % (Tablica 3.).

Tablica 3. Središnje vrijednosti dobi i udjela eozinofilnih granulocita

	Medijan	Interkvartilni raspon
Udio eozinofilnih granulocita [%]	50	30 do 80

Udio eozinofilnih granulocita do 29 % imaju četiri (13 %) ispitanika, u rasponu od 30 % do 69 % njih 17 (57 %), dok vrijednosti do 70 % i više eozinofilnih granulocita ima devet (30 %) ispitanika (Tablica 4.).

Tablica 4. Ispitanici prema udjelu eozinofilnih granulocita

	Broj (%) ispitanika
Udio Eo	
Do 29 %	4 (13)
30 – 69 %	17 (37)
≥70 %	9(30)

Primjerenost uzorka nije najbolja kod jednog (2 %) ispitanika, osrednja je kod 32 (53 %), a dobra kod 27 (45 %) ispitanika. Nema značajne razlike u primjerenosti uzorka u odnosu na način bojenja (Tablica 5.).

Tablica 5. Raspodjela ispitanika prema primjerenosti uzorka u odnosu na način bojenja

Primjerenost uzorka	Broj (%) uzoraka u odnosu na bojenje			P*
	MGG	Geimsa - W	Ukupno	
Nije najbolja	0	1 (3)	1 (2)	0,44
Osrednja	18 (60)	14 (47)	32 (53)	
Dobra	12 (40)	15 (50)	27 (45)	
Ukupno	30 (100)	30 (100)	60 (100)	

*Fisherov egzaktni test

Intenzitet obojenosti Eo granula jak je kod razmaza bojenih metodom G-W, a umjeren kod MGG bojenja (Fisherov egzaktni test, $P = 0,04$) (Tablica 6.).

Tablica 6. Raspodjela ispitanika prema intenzitetu obojenosti Eo granula u odnosu na način bojenja

Intenzitet obojenosti granula Eo	Broj (%) uzoraka u odnosu na bojenje			P*
	MGG	Geimsa - W	Ukupno	
Umjeren	9 (30)	2 (7)	11 (18)	0,04
Jak	21 (70)	28 (93)	49 (82)	
Ukupno	30 (100)	30 (100)	60 (100)	

*Fisherov egzaktni test

Elementi pozadine slabije su obojeni kod razmaza bojenih Geimsa – W metodom, a izrazito obojeni kod MGG bojenja (Fisherov egzaktni test, $P < 0,001$) (Tablica 7.).

Tablica 7. Raspodjela ispitanika prema obojenosti elemenata pozadine u odnosu na način bojenja

Obojenost elemenata pozadine	Broj (%) uzoraka u odnosu na bojenje			P*
	MGG	Geimsa - W	Ukupno	
slaba	0	10 (33)	10 (17)	< 0,001
umjereni	8 (27)	19 (64)	27 (45)	
jaka	22 (73)	1 (3)	23 (38)	
Ukupno	30 (100)	30 (100)	60 (100)	

*Fisherov egzaktni test

5. RAPRAVA

Alergijske bolesti danas predstavljaju svjetski zdravstveni problem. Alergijski je rinitis kronična upala sluznice nosa uzrokovana IgE - posredovanom imunosnom reakcijom na ponavljanje ekspozicije alergenima. Odrednica je AR-a povećano stvaranje IgE antitijela te povišen broj eozinofilnih granulocita u obrisku nosne sluznice. AR zbog svoje visoke prevalencije i učinka na kvalitetu života oboljelog pripada najčešćim alergijskim poremećajima, kao i najčešćim respiratornim bolestima.

Prema prethodnim istraživanjima, AR pojavljuje se najčešće prije 20. godine života. Počinje se javljati nakon druge godine, a najčešće oko 15. godine. Tijekom tri do četiri sezone bolest se pogoršava, kasnije se stabilizira i traje nekoliko godina. Međutim, starenjem bolest slabi. Središnja je dob ispitanika u ovom istraživanju bila 11 godina (interkvartilni raspon od 8 do 32 godine). Također, bolest se češće javljala u dječaka nego u djevojčica. Naime, 67 % ispitanika kojima su u obrisku nosne sluznice nađeni eozinofilni granulociti bili su muškog spola, što je u skladu s navodima u literaturi (1-3,10,17).

Dijagnoza se AR-a temelji na osobnoj i obiteljskoj anamnezi, simptomima, fizikalnom pregledu te dijagnostičkim testovima. U dijagnostičke testove pripadaju kožni *prick* testovi, krvni testovi kojima se određuje razina IgE antitijela te citološka analiza obriska nosne sluznice.

Klinička je citologija jednostavna, minimalno invazivna dijagnostička medicinska struka koja temeljem mikroskopske analize prepoznaje fiziološka stanja te dijagnosticira benigne, premaligne i maligne patološke procese.

Citološka analiza obriska nosne sluznice (citogram) omogućuje uvid u stanje nosa i paranazalnih sinusa i najčešća je i najjednostavnija pretraga kojom se koristi u dijagnozi AR-a. Neinvazivna je i bezbolna, brzo se i jednostavno dobiva uzorak i može se ponavljati neograničeno puta bez štete za stanice ili tkiva bolesnika. Indikacija su nejasni rinitisi kod nedokazanih alergija, a nalaz eozinofila u razmazima nosne sluznice potkrepljuje alergijsku etiologiju smetnji (5,7,8).

Preduvjet je točne dijagnoze ispravno uzet uzorak, odgovarajuće fiksiran i obojen te stručno i kvalitetno analiziran. Prije samog uzorkovanja važno je informirati pacijenta što sve može utjecati na rezultate analize te mu objasniti postupak uzorkovanja.

U ovom istraživanju analizirani su uzorci 30 bolesnika kojima su tijekom lipnja 2017. godine u Kliničkom zavodu za kliničku citologiju KBC-a Osijek u obrisku nosne sluznice pronađeni eozinofilni granulociti. Citološki uzorci uzeti su iz obiju nosnica, razmazani na predmetna stakalca i fiksirani na zraku. Usporedno su bojeni standardnom May-Grünwald-Giemsa metodom i modificiranom Giemsa metodom s fosfatnim puferom po Weiseu te analizirani svjetlosnim mikroskopom.

Cilj je istraživanja bio odrediti primjerenost uzorka za citološku analizu, usporediti kvalitetu bojenja te odrediti udio eozinofila unutar populacije granulocita.

Medijan udjela eozinofilnih granulocita bio je 50 % u rasponu od 20 % do 90 %, a najviše je ispitanika (57 %) imalo udio eozinofila u rasponu od 30 do 69 %, što je u skladu s podacima iz literature.

Primjerenost uzorka podrazumijeva kvalitetno izrađen i pravilno označen preparat, odgovarajuće celularnosti i dostupnosti svih stanica za citološku analizu te kvalitetno obojen (5-8).

Prema rezultatima ovog istraživanja, nije bilo značajne razlike u primjerenosti uzorka za citološku analizu razmaza bojenih standardnom May-Grünwald-Giemsa metodom te modificiranom metodom po Giemsi s fosfatnim puferom po Weiseu. Međutim, postoji značajna razlika u intenzitetu obojenosti eozinofilnih granulocita u odnosu na metodu bojenja. Naime, intenzitet obojenosti eozinofilnih granula jak je u obriscima bojenim po Giemsi s fosfatnim puferom po Weiseu, a umjeren kod May-Grünwald-Giemsa metode bojenja.

Također, statistički je značajna razlika u obojenosti elemenata pozadine u odnosu na način bojenja. Elementi su pozadine izrazito obojeni u obriscima bojenim May-Grünwald-Giemsa metodom, a slabije obojeni u obriscima bojenim po Giemsi s fosfatnim puferom po Weiseu. Malo je podataka u literaturi o sličnim istraživanjima (18). Obrisci obojeni standardnom May-Grünwald-Giemsa metodom sadrže osim upalnih stanica (neutrofila, limfocita, eozinofila) i mastocite, plazma-stanice, stanice respiracijske sluznice i obilne sluzi koja bojenjem s fosfatnim puferom ostaje neobojena (18). To uvelike olakšava razlučivanje eozinofila od neutrofila i ostalih stanica u obrisku nosne sluznice, što daje prednost modificiranoj metodi bojenja po Giemsi s fosfatnim puferom po Weiseu.

6. ZAKLJUČAK

Temeljem provedenog istraživanja i dobivenih rezultata može se zaključiti:

- Nalaz eozinofilnih granulocita u obrisku nosne sluznice češći je u muškaraca nego u žena.
- Središnja je dob ispitanika s pozitivnim nalazom eozinofilnih granulocita 11 godina u rasponu od 3 do 60 godina.
- Medijan je udjela eozinofilnih granulocita 50 % u rasponu od 20 % do 90 %.
- Najviše ispitanika (57 %) ima udio eozinofilnih granulocita u rasponu od 30 do 69 % , dok vrijednosti do 70 % i više eozinofilnih granulocita ima 30 % ispitanika.
- Nema značajne razlike u primjerenosti uzorka za citološku analizu razmaza bojenih standardnom May-Grünwald-Giemsa metodom te modificiranom metodom po Giemsi s fosfatnim puferom po Weiseu.
- Postoji značajna razlika u intenzitetu obojenosti eozinofilnih granulocita u odnosu na način bojenja. Intenzitet obojenosti eozinofilnih granula jak je u obriscima bojenim po Giemsi s fosfatnim puferom po Weiseu a umjeren kod May-Grünwald-Giemsa metode bojenja.
- Postoji značajna razlika u obojenosti elemenata pozadine u odnosu na način bojenja. Elementi su pozadine izrazito obojeni u obriscima bojenim May-Grünwald-Giemsa metodom, a slabije obojeni u obriscima bojenim po Giemsi s fosfatnim puferom po Weiseu.

7. SAŽETAK

CILJ ISTRAŽIVANJA: Odrediti primjerenost uzorka za citološku analizu, usporediti kvalitetu bojenja standardnom May-Grünwald-Giemsa metodom te modificiranom metodom po Giemsi s fosfatnim puferom po Weiseu te odrediti udio eozinofila unutar populacije granulocita.

USTROJ STUDIJE: Presječno istraživanje.

MATERIJALI I METODE: Istraživanjem je obuhvaćeno 30 ispitanika kojima su u obrisku nosne sluznice pronađeni eozinofilni granulociti. Citološki su uzorci uzeti iz obiju nosnica, razmazani na predmetna stakalca, fiksirani na zraku te usporedno bojeni May-Grünwald-Giemsa metodom te modificiranom metodom po Giemsi s fosfatnim puferom po Weiseu. Analizirani su svjetlosnim mikroskopom, određena je primjerenost uzorka za citološku analizu, uspoređena kvaliteta bojenja te određen udio eozinofila u populaciji granulocita.

REZULTAT: Nema značajne razlike u primjerenosti uzorka za citološku analizu u odnosu na način bojenja. Intenzitet obojenosti eozinofilnih granulocita jači je u razmazima bojenim metodom po Giemsi s fosfatnim puferom po Weiseu. Elementi pozadine jače su obojeni u razmazima bojenim May-Grünwald-Giemsa metodom. Nalaz je eozinofilnih granulocita u obrisku nosne sluznice češći u muškaraca, a najviše ispitanika ima udio eozinofila u rasponu od 30 do 69 %.

ZAKLJUČAK: Obje su metode bojenja primjerene za citološku analizu. Međutim, obrisci obojeni standardnom May-Grünwald-Giemsa metodom sadrže upalne stanice, stanice respiracijske sluznice i obilne sluzi koja bojenjem s fosfatnim puferom ostaje nebojena, što daje prednost modificiranoj metodi bojenja po Giemsi s fosfatnim puferom po Weiseu.

KLJUČNE RIJEČI: citologija; bris na eozinofile; alergijski rinitis

8. SUMMARY

CYTOLOGICAL DIAGNOSTIC OF ALLERGIC RHINITIS

OBJECTIVES: Determine the suitability of the sample for cytological analysis, compare the quality of dyeing with the standard May-Grünwald-Giemsa method and also with modified Giemsa method with the phosphate buffer at Weise and then designate the proportion of eosinophil within the granulocyte population.

STUDY DESIGN: Average research.

MATERIAL AND METHODS: The study included 30 participants with eosinophilic granulocytes found in the nasal mucous membrane. Cytological samples were taken from both nostrils, smeared on the object glasses, fixed on the air and then parallel dyed with the May-Grünwald-Giemsa method and by modified Giemsa method with phosphate buffer at Weise. Samples were analyzed with light microscope, the adequacy of the sample for cytological analysis was determined, the dyeing quality was compared and the proportion of eosinophils in the granulocyte population were specified.

RESULTS: Compared to the staining method, there is no significant difference in the suitability of the samples for cytological analysis. The coloration intensity of eosinophilic granulocyte is stronger in smeared samples dyed by Giemsa method with phosphate buffer method at Weise. The posteriority elements are stronger dyed in smeared painted by May-Grünwald-Giemsa method. The presence of eosinophil granulocytes in the nasal mucous is more common in men and most respondents share eosinophils ranging from 30 to 69%.

CONCLUSION: Both dyeing methods are appropriate for cytological analysis. However, the swabs painted by the standard May-Grünwald-Giemsa method include inflammatory cells, respiratory mucus cells and abundant mucus, which with phosphate buffer remains unstained giving the advantage to the modified method of Giemsa with phosphate buffered at Weise.

KEYWORDS: cytology; eosinophilic swab; allergic rhinitis

9. LITERATURA

1. Dizdarević Z, Karamehić J, Dizdarević S, Cupač-Vujčić LJ. ALERGIJSKI RINITIS, Klinička imunologija, 20.poglavlje ; 395-405.
2. Alergijski rinitis 2016. Dostupno na adresi:
<http://www.plivamed.net/aktualno/clanak/9405/Alergijski-rinitis.html>. Datum pristupa: 13.6.2017.
3. Poje G, Branica S. Smjernice za liječenje alergijskog rinitisa –uloga intranazalnih kortikosteroida. *Medicus* 2013;22(2):89-95.
4. Cybermed. Kako se dijagnosticiraju alergijske bolesti 2014. Dostupno na adresi:
http://www.cybermed.hr/centri_a_z/alergije/kako_se_dijagnosticiraju_alergijske_bolesti. Datum pristupa: 23.8.2017.
5. Črepinko, Inga; Jeren, Tatjana; Kardum-Skelin, Ika; Roglić, Mihovil; Znidarčić, Željka. Uvod u kliničku citologiju / Črepinko, Inga ; Jeren, Tatjana ; Kardum-Skelin, Ika ; Roglić, Mihovil ; Znidarčić, Željka (ur.). Zagreb: Medicinski fakultet Sveučilišta u Zagrebu, 1992.
6. Kocjan G. Fine needle aspiration cytology. Diagnostic principles and dilemmas. Berlin Heidelberg; Springer, 2006.
7. Seili-Bekafigo I, Štemberger C, Rajković Molek K. Klinička citologija. *Medicina fluminensis* 2016, Vol. 52, No. 3, p. 301-313.
8. Markov-Glavaš D. Citodijagnostika. U: Krajina Z, i sur: Dječja otorinolaringologija. Školska knjiga, Zagreb 1998, str.40-47.
9. Koss LG, Melamed MR. Koss' diagnostic cytology and it's histopathologic bases. Lippincott Williams & Wilkins; 2006.
10. Roganović J. Eozinofilija u djece. *Paediatr Croat.* 2012; 56(Supl 1):97-104.
11. Junqueira LC, Carneiro J. Osnove histologije. 10. izdanje. Zagreb: Školska knjiga, 2005.

12. Marušić M. Uvod u znanstveni rad u medicini. 5.izd. Zagreb: medicinska naklada;2013.
13. Bris na eozinofile 2014. Dostupno na adresi: <http://www.poliklinika-sunce.hr/usluge/brisa-na-eozinofile/>. Datum pristupa: 4.9.2017.
14. Dr. Varghese C, Dr. Venkataraman K, Dr. Bhagwat S. Manual for Cytology. Directorate General of Health Services, Ministry of Health and Family Welfare. Government of India 2005.
15. Duletić-Načinović A, Valković T, Dvornik Š. Hematologija za prvostupnike medicinsko-laboratorijske dijagnostike. Rijeka: Sveučilište u Rijeci, Medicinski fakultet Rijeka, 2011.
16. Petz B. Osnovne statističke metode za nematematičare. 5. Izdanje. Zagreb, Naklada Slap;2004.
17. Maslovara S, Pukšec M, Karnaš D, Roglić Namaćinski J. Primjena suvremenih ARIA smjernica u zbrinjavanju alergijskog rinitisa u djece. Dostupno na adresi: <http://bib.irb.hr/datoteka/575658.AR4MedVij.pdf>. Datum pristupa: 11.09.2017.
18. Bedeković P. Citologija brisa nosa – važnosti i mogućnosti, 2015.,diplomski rad, preddiplomski, Zdravstveno veleučilište, Zagreb.

10. ŽIVOTOPIS

Osobni podatci:

Ime i prezime: Tanja Šimleša

Datum rođenja: 9. listopada 1995.

Adresa: Gašpini 94 , 21 210 Solin (Hrvatska)

Tel.: +38591/1798-989

e-pošta: tanja.simlesa.st@gmail.com

Obrazovanje:

2010. – 2014. Zdravstvena škola Split, smjer: Medicinsko-laboratorijski tehničar

2014. – 2017. Sveučilišni preddiplomski studij Medicinsko laboratorijska dijagnostika,
Medicinski fakultet Osijek, Sveučilište Josipa Jurja Strossmayera u Osijeku