

Atipične glandularne stanice u PAPA razmazu

Popović, Ana-Marija

Master's thesis / Diplomski rad

2017

Degree Grantor / Ustanova koja je dodijelila akademski / stručni stupanj: **Josip Juraj Strossmayer University of Osijek, Faculty of Medicine / Sveučilište Josipa Jurja Strossmayera u Osijeku, Medicinski fakultet**

Permanent link / Trajna poveznica: <https://um.nsk.hr/um:nbn:hr:152:193455>

Rights / Prava: [In copyright](#) / [Zaštićeno autorskim pravom.](#)

Download date / Datum preuzimanja: **2024-10-15**



Repository / Repozitorij:

[Repository of the Faculty of Medicine Osijek](#)



SVEUČILIŠTE JOSIPA JURJA STROSSMAYERA U OSIJEKU

MEDICINSKI FAKULTET OSIJEK

Studij Medicinsko laboratorijske dijagnostike

Ana Marija Popović

**ATIPIČNE GLANDULARNE STANICE U
PAPA RAZMAZU**

Diplomski rad

Osijek, 2017.

**SVEUČILIŠTE JOSIPA JURJA STROSSMAYERA U OSIJEKU
MEDICINSKI FAKULTET OSIJEK**

Studij Medicinsko laboratorijske dijagnostike

Ana Marija Popović

**ATIPIČNE GLANDULARNE STANICE U
PAPA RAZMAZU**

Diplomski rad

Osijek, 2017.

Rad je ostvaren u Kliničkom zavodu za kliničku citologiju Kliničkog bolničkog centra Osijek, na Katedri za ginekologiju i opstetriciju Medicinskog fakulteta Osijek, Sveučilišta Josipa Jurja Strossmayera u Osijeku, pod mentorstvom doc. dr. sc. Branke Lončar.

Rad ima 38 listova, 12 tablica i 2 slike.

*Non quia difficilia sunt non audemus, sed quia non audemus difficilia sunt. Nulla dies sine
linea, nulla regula sine exceptione.*

Sapere aude! Qui audet adipiscitur!

*Nije da se ne usuđujemo jer je teško, već je teško jer se ne usuđujemo. Nijedan dan bez
poteza, nijedno pravilo bez izuzetka.*

Usudi se znati! Tko se usudi, pobjeđuje!

Zahvaljujem se, prije svega, svojim roditeljima koji su tijekom svih ovih godina mog školovanja bili strpljivi, pružali mi maksimalnu podršku, ljubav i razumijevanje tijekom mog životnog i intelektualnog usavršavanja.

Nadalje, zahvaljujem se svojoj mentorici doc. dr. sc. Branki Lončar koja me je posljednjih mjeseci poticala i vodila svojim stručnih znanjem i savjetima te izdvajala svoje slobodno vrijeme tijekom izrade ovog diplomskog rada.

Na kraju, zahvaljujem se i svim svojim prijateljima koji su uvijek bili uz mene kada mi je pomoć bila potrebna.

SADRŽAJ

SADRŽAJ	i
POPIS KRATICA	ii
1. UVOD	1
1.1. Anatomija i histologija vrata maternice.....	1
1.2. Citologija vrata maternice i Papa test	3
1.3. Klasifikacija i terminologija glandularnih lezija cerviksa.....	4
2. CILJ RADA	7
3. ISPITANICE I METODE	8
3.1. Ustroj studije.....	8
3.2. Ispitanice i metode.....	8
3.3. Statističke metode.....	9
4. REZULTATI	10
5. RASPRAVA	18
6. ZAKLJUČAK	23
7. SAŽETAK	24
8. SUMMARY	25
9. LITERATURA	26
10. ŽIVOTOPIS	31

POPIS KRATICA

AIS	adenokarcinom in situ
AGC	atipične glandularne stanice
AGC–FN	AGC vjerojatno neoplastične
AGC–NOS	AGC nespecificirane
SKG	skvamokolumnarna granica
ASC-US	atipične skvamozne stanice neodređenog značenja
ASC-H	atipične skvamozne stanice kod kojih se ne može isključiti HSIL
AGUS	atipične skvamozne stanice neodređenog značenja
HSIL	skvamozna intraepitelna lezija visokog stupnja
LSIL	skvamozna intraepitelna lezija niskog stupnja
CIN	cervikalna intraepitelna neoplazija
PHD	patohistološka dijagnoza
PH	patohistološki
SIL	skvamozna intraepitelna lezija
HPV	humani papiloma virus
HPV – HR	humani papiloma virus viokog rizika
TBS	Bethesda klasifikacija
TZ	zona transformacije
VCE	vaginalni, cervikalni, endocervikalni razmaz

1. UVOD

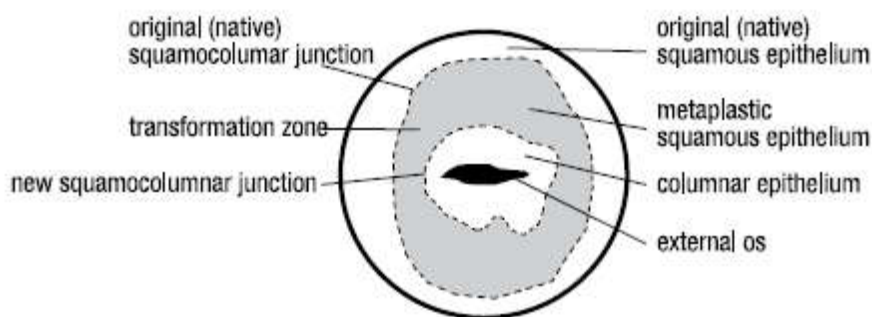
1.1. Anatomija i histologija vrata maternice

Maternica (uterus) je fibromuskularni organ građen od vrata i tijela maternice (cervix et corpus uteri). Vrat maternice anatomski se dijeli na rodnički dio (egzocerviks ili portio vaginalis cervicis uteri), koji prominira u rodnicu (vaginu) i supravaginalni dio (endocerviks ili portio supravaginalis cervicis uteri), koji je preko istmusa spojen s tijelom maternice (1). Egzocerviks se često naziva samo porcija. Površina egzocerviksa je okrugla i blago izbočena i prekriva ju neorožnjeli, višeslojni, pločasti epitel kao i rodnicu. Osnovna uloga pločastog epitela je da štiti vaginu i vrat maternice od fizičkih, kemijskih i mikrobioloških utjecaja. U centru egzocerviksa nalazi se vanjsko ušće cervikalnoga kanala koji spaja šupljinu maternice s rodnicom. Cervikalni kanal obložen je mukoznim, jednoslojnim cilindričnim epitelom koji stvara žljezdane kripte (1, 2).

Cilindrični (žljezdani, endocervikalni) epitel sastoji se od jednog reda visokih cilindričnih stanica promjera od 10 do 60 μm i jednog reda rezervnih (nediferenciranih) stanica na bazalnoj membrani. Endocervikalne cilindrične stanice se nalaze pojedinačno ili u nakupinama, obično u vidu pčelinjeg saća, palisada, a razlikuju se dva tipa stanica, cilijarne i sekretorne. Cilijarne stanice imaju cilije na terminalnoj ploči, a sekretorne stanice su vrčastog oblika, sadrže sluz i nemaju cilije. Jezgre cilindričnih stanica smještene su bazalno, imaju fino zrnati kromatin i dva do tri sitna nukleola. Citoplazme su svjetloplave i fino vakuolizirane (3).

Mjesto, u kojem se višeslojni pločasti epitel dodiruje s jednoslojnim cilindričnim epitelom, naziva se skvamokolumnarna granica (SKG). Položaj skvamokolumnarne granice mijenja se ovisno o životnoj dobi i hormonskom statusu. U hormonski neaktivnim razdobljima SKG se nalazi dublje u cervikalnom kanalu, dok je u hormonski aktivnim razdobljima SKG pomaknuta niže, izvan cervikalnog kanala (2, 3).

U idealnim uvjetima površina rodničkog dijela vrata maternice pokrivena je originalnim višeslojnim pločastim epitelom, a cervikalni kanal je pokriven žljezdanim epitelom koji producira cervikalnu sluz. Granica između ta dva epitela u tim uvjetima je vidljiva i nalazi se na vanjskom ušću cervikalnog kanala. Ženski spolni organi su pod utjecajem hormona estrogena i progesterona pa se zbog toga i položaj skvamokolumnarne granice tijekom reproduktivnog života mijenja - nalazi se na egzocerviksu. U dječjoj dobi i u postmenopauzalnih žena granica ulazi u cervikalni kanal, stoga i nije dostupna pregledu (Slika 1).



Slika 1. Shematski izgled vanjskog ušća (porcije) vrata maternice žene u generativnoj dobi (Izvor: WHO Library Cataloguing-in-Publication Data. 2006. Comprehensive Cervical Cancer Control: A guide to essential practice)

Metaplastični pločasti epitel nastaje procesom metaplazije, odnosno zamjenom cilindričnog epitela pločastim epitelom, koja počinje na skvamokolumnarnoj granici. Tijekom puberteta mijenja se i oblik cerviksa pa endocervikalni cilindrični epitel izlazi na područje egzocerviksa (ektropij) (1). Cilindrični je epitel tada izložen kiseljoj okolini vagine (pH = 4,5) i zbog toga dolazi do proliferacije i hiperplazije rezervnih stanica, a sazrijevanjem rezervnih stanica nastaje nezrela, potom i zrela pločasta metaplazija, odnosno područje transformacijske zone (TZ). Nezrele metaplastične pločaste stanice nalik su na bazalno-parabazalne stanice i mogu imati karakteristike cilindričnih i pločastih stanica, dok su zrele metaplastične pločaste stanice potpuno nalik originalnom pločastom epitelu.

Osim opisanih pločastih i endocervikalnih cilindričnih epitelnih stanica u VCE razmazima (Papa test), mogu se naći i drugi epitelni i neepitelni elementi. Endometrijske cilindrične stanice normalno se nalaze do dvanaestog dana 28-dnevnog menstruacijskog ciklusa žene. Kod žena starijih od 45 godina s nalazom endometrijskih stanica nakon dvanaestog dana ciklusa, kao i kod nalaza endometrijskih stanica u postmenopauzalnih žena, potrebna je daljnja obrada. Za adekvatniju procjenu endometrijskih stanica uzima se direktni citološki uzorak iz endometrija (npr. aspirat, *uterobrush*) (3).

1.2. Citologija vrata maternice i Papa test

Citodijagnostika vrata maternice analizira spontano i mehanički izljuštena tri tipa stanica: neurožnjeli višeslojni pločasti epitel, cilindrični epitel i metaplastični pločasti epitel.

Citodijagnostika konvencionalnog cervikalnog razmaza ili "Papa test" jedan je od najučinkovitijih danas poznatih testova probira kojem se pripisuje značajan pad incidencije i mortaliteta raka vrata maternice diljem svijeta. To je dijagnostički postupak pri kojem se s površine cerviksa uzima uzorak stanica, koji se potom razmaže na predmetno staklo, fiksira i oboji metodom koja je dobila naziv po svom osnivaču G. N. Papanicolau. Tako obrađeni razmazi analiziraju se uz pomoć svjetlosnog mikroskopa (5).

Glavni cilj je otkrivanje premalighnih promjena cerviksa, koje ako se ne liječe mogu prerasti u karcinom. Otkrivanjem i liječenjem, u pravilu asimptomatskih premalighnih promjena, sprječava se nastanak invazivnog karcinoma (5).

Uzimanje optimalnog uzorka koji predstavlja normalnu i abnormalnu staničnu populaciju ektocerviksa i endocerviksa je preduvjet točne citološke dijagnoze. Optimalni uzorak treba sadržavati pločaste stanice, endocervikalne cilindrične i/ili metaplastične stanice koje dokazuju da je SKG obuhvaćena uzorkom. U dijagnostici premalighnih i malignih promjena uzorak se uzima sa ektocerviksa i endocerviksa odvojeno, ili u jednom aktu prikladnim instrumentima, te se razmazuje na stakalce. Materijal se fiksira u 95 % alkoholu kroz 30 minuta ili se fiksira komercijalnim sprejem, vodenom otopinom alkohola koja sadrži polietilen glikol. Uzorak koji stigne u laboratorij u 95 % alkoholu boja se metodom bojenja po Papanicolau. Nakon bojenja slijedi mikroskopska analiza morfoloških promjena stanica (5).

Uz razmaz, neophodno je priložiti i sljedeće podatke: dob pacijentice, uputnu dijagnozu, datum zadnje menstruacije, broj poroda, podatke o prethodnim abnormalnim citološkim i histološkim nalazima te mjesto s kojeg je uzorak uzet (svod rodnice (oznaka V), vrat maternice (oznaka C) i/ili endocervikalni kanal (oznaka E)). Uzorak se uobičajeno uzima sa sve tri lokacije (VCE) (3).

1.3. Klasifikacija i terminologija glandularnih lezija cerviksa

Klasifikacija citoloških nalaza vrata maternice, koja je u upotrebi u Hrvatskoj, predstavlja modifikaciju Bethesda klasifikacije citologije vrata maternice iz 2001. godine, a poznata je kao "Zagreb 2002" (Slika 2).

Citološki se dio nalaza sastoji od dijelova koji opisuju primjerenost uzorka, opće podjele, mikrobiologije, neneoplastičnih nalaza, opisa abnormalnih stanica i uputa. Opća podjela služi za brzu orijentaciju u smislu negativan/pozitivan nalaz. Negativan nalaz na intraepitelnu ili invazivnu leziju znači da je nalaz uredan, dok nalaz abnormalnih stanica znači nalaz citološki abnormalnih stanica bilo kojeg stupnja abnormalnosti.

Nalaz abnormalnih glandularnih (cilindričnih stanica) podijeljen je u tri kategorije (6, 7, 8):

1. atipične glandularne stanice (*atypical glandular cells* - AGC) - grupa koja predstavlja graničnu citologiju glandularnih lezija;
2. *adenocarcinoma in situ* (AIS) – odnosi se na leziju podrijetla iz endocervikalnog cilindričnog epitela i zahtijeva kolposkopski pregled i histološku potvrdu; citomorfološki najznačajnije su promjene u arhitekturi, a nalaze se nakupine poput palisada s pseudostratifikacijom jezgara, rozete, trodimenzionalne nakupine hiperkromatskih stanica s otvorima žlijezda ili fenomenom "perjanice" (ogoljele jezgre na rubu nakupina); u oko 60 % slučajeva prisutne su i promjene na pločastom epitelu;
3. *adenocarcinoma* - nalaz malignih stanica cilindričnog epitela koji zahtijeva neodgodivu histološku potvrdu.

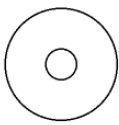
Kategorija atipičnih glandularnih stanica koje predstavljaju graničnu citologiju glandularnih lezija podijeljena je na 3 podskupine (9, 8):

1. vjerojatno reaktivne promjene – koje se odnose na promjene na stanicama koje su jače od benignih reaktivnih, a kvantitativno i kvalitativno slabije od onih kod intraepitelne lezije;
2. vjerojatno intraepitelna lezija – odnosi se na promjene na stanicama slabijeg i srednjeg inteziteta, bez upalnih promjena na stanicama ili sa sumnjom na AIS, ali bez jasnih kriterija;
3. vjerojatno invazivna lezija – odnosi se na promjene suspektne na invazivnu leziju, ali diferencijalnu citološku dijagnozu nije moguće postaviti, najčešće zbog lošije primjerenosti uzorka (loša tehnička priprema u ginekološkoj ambulanti i/ili citološkom laboratoriju, jake upalne i degenerativne promjene na stanicama, malobrojne stanice).

Tretman pacijentica s glandularnim atipijama bitno se razlikuje ovisno o tipu stanica pa je opravdano njihovo razlikovanje kad god je to moguće. Uz sve tri podskupine glandularnih stanica nužno je označiti, ako je moguće temeljem citomorfoloških značajki, njihovo pretpostavljeno podrijetlo: endocervikalno, endometralno, ekstrauterino (prvenstveno podrijetla jajnika ili jajovoda) te neodređeno. Pri sumnji da se radi o epitelu podrijetla vrata maternice (cerviksa i endocerviksa), može se preporučiti, uz citološku kontrolu, i HPV test i kolposkopija. Pri sumnji na podrijetlo endometralnog epitela preporuča se najčešće citološka pretraga sadržaja materijala, ultrazvučna pretraga te ponekad i histološka kontrola (7).

U pripremi je nova modifikacija klasifikacije koja će se temeljiti na reviziji Bethesda klasifikacije iz 2014. godine, a koja će se zvati "Zagreb 2016". Skupina AGC – vjerojatno reaktivne promjene zahtijeva, prema preporuci ginekologa Hrvatske i reevaluaciji temeljenoj na citološkoj analizi, reklasifikaciju u skupinu "Neneoplastične promjene", a skupina atipičnih glandularnih stanica imat će dvije podskupine: AGC – nespecificirane (AGC-NOS, *not otherwise specified*) uz koju treba nastojati označiti podrijetlo stanica i AGC neoplastične – vjerojatno neoplastična lezija uz koju su zadržane dvije podskupine - vjerojatno intraepitelna i vjerojatno invazivna lezija. U obje podskupine treba nastojati označiti podrijetlo stanica (5, 10).

Klinička bolnica Osijek
ODJEL ZA KLINIČKU CITOLOGIJU
(telefon 511-510 ili 511-517)

I S P U N J A V A O R D I N A R I J U S	Prezime i ime		JMBG																																						
	Ulica i kućni broj		Grad																																						
	Zdravstvena jedinica		Br. pacijenta																																						
			Datum																																						
<table border="1" style="width: 100%; border-collapse: collapse;"> <tr> <td style="width: 20%;">P</td> <td style="width: 20%;">Ciklus</td> <td style="width: 20%;">ZM</td> <td style="width: 40%;">Postmenopauza</td> </tr> <tr> <td colspan="4">KONTRACEPCIJA: <input type="checkbox"/> HORMONI <input type="checkbox"/> ULOŽAK <input type="checkbox"/> DRUGO <input type="checkbox"/> BEZ</td> </tr> </table>		P	Ciklus	ZM	Postmenopauza	KONTRACEPCIJA: <input type="checkbox"/> HORMONI <input type="checkbox"/> ULOŽAK <input type="checkbox"/> DRUGO <input type="checkbox"/> BEZ				<table border="1" style="width: 100%; border-collapse: collapse;"> <tr> <th style="width: 30%;">Uzorak</th> <th style="width: 30%;">Identif. br.</th> <th style="width: 40%;">Br. lab. dnevnika</th> </tr> <tr> <td><input type="checkbox"/> V</td> <td>.....</td> <td>.....</td> </tr> <tr> <td><input type="checkbox"/> C</td> <td>.....</td> <td>.....</td> </tr> <tr> <td><input type="checkbox"/> E</td> <td>.....</td> <td>.....</td> </tr> <tr> <td><input type="checkbox"/> Vulva</td> <td>.....</td> <td>.....</td> </tr> <tr> <td><input type="checkbox"/></td> <td>.....</td> <td>.....</td> </tr> </table>		Uzorak	Identif. br.	Br. lab. dnevnika	<input type="checkbox"/> V	<input type="checkbox"/> C	<input type="checkbox"/> E	<input type="checkbox"/> Vulva	<input type="checkbox"/>	<table border="1" style="width: 100%; border-collapse: collapse;"> <tr> <td colspan="2">RANIJI DIJAGNOSTIČKO-TERAPIJSKI POSTUPCI</td> </tr> <tr> <td colspan="2">Citološka dg.</td> </tr> <tr> <td colspan="2">Histološka dg.</td> </tr> <tr> <td colspan="2">Drugo</td> </tr> <tr> <td colspan="2">Liječenje</td> </tr> </table>		RANIJI DIJAGNOSTIČKO-TERAPIJSKI POSTUPCI		Citološka dg.		Histološka dg.		Drugo		Liječenje	
P	Ciklus	ZM	Postmenopauza																																						
KONTRACEPCIJA: <input type="checkbox"/> HORMONI <input type="checkbox"/> ULOŽAK <input type="checkbox"/> DRUGO <input type="checkbox"/> BEZ																																									
Uzorak	Identif. br.	Br. lab. dnevnika																																							
<input type="checkbox"/> V																																							
<input type="checkbox"/> C																																							
<input type="checkbox"/> E																																							
<input type="checkbox"/> Vulva																																							
<input type="checkbox"/>																																							
RANIJI DIJAGNOSTIČKO-TERAPIJSKI POSTUPCI																																									
Citološka dg.																																									
Histološka dg.																																									
Drugo																																									
Liječenje																																									
<table border="1" style="width: 100%; border-collapse: collapse;"> <tr> <td style="width: 20%;">St. č. 1</td> <td style="width: 20%;">2</td> <td style="width: 20%;">3</td> <td style="width: 40%;"><input type="checkbox"/> Kolposkopija</td> </tr> <tr> <td colspan="3">Gardnerella vag.</td> <td><input type="checkbox"/> Endocervikoskopija</td> </tr> <tr> <td colspan="3">Trichomonas vag.</td> <td></td> </tr> <tr> <td colspan="3">Fungi</td> <td></td> </tr> </table>		St. č. 1	2	3	<input type="checkbox"/> Kolposkopija	Gardnerella vag.			<input type="checkbox"/> Endocervikoskopija	Trichomonas vag.				Fungi						Datum:																					
St. č. 1	2	3	<input type="checkbox"/> Kolposkopija																																						
Gardnerella vag.			<input type="checkbox"/> Endocervikoskopija																																						
Trichomonas vag.																																									
Fungi																																									
		KLINIČKA DIJAGNOZA: <input type="checkbox"/> b.o. <input type="checkbox"/> drugo-navedi		NAPOMENE:																																					
				Potpis ordinarijusa																																					

<p>PRIMJERENOST UZORKA</p> <p><input type="checkbox"/> ZADOVOLJAVA ZA INTERPRETACIJU</p> <p><input type="checkbox"/> NE ZADOVOLJAVA ZA INTERPRETACIJU</p> <p style="margin-left: 20px;"><input type="checkbox"/> Uzorak nije analiziran</p> <p style="margin-left: 20px;"><input type="checkbox"/> Uzorak analiziran, ali nije moguća procjena abnormalnosti epitela</p> <p>Tumačenje za primjerenost uzorka:</p> <p><input type="checkbox"/> Netočna oznaka</p> <p><input type="checkbox"/> Razbijeno staklo</p> <p><input type="checkbox"/> Nema endocervikalnih cilindričnih stanica</p> <p><input type="checkbox"/> Prekriven leukocitima</p> <p><input type="checkbox"/> Prekriven krvi</p> <p><input type="checkbox"/> Slabo fiksiran ili slabo očuvan</p> <p><input type="checkbox"/> Razvučen u više nivoa</p> <p><input type="checkbox"/> Oskudan</p> <p><input type="checkbox"/> Prisutan strani materijal</p> <p><input type="checkbox"/> Drugo:</p> <p>OPĆA PODJELA</p> <p><input type="checkbox"/> Negativno na intraepitelnu leziju ili malignitet</p> <p><input type="checkbox"/> Abnormalne stanice (vidi opisnu dijagnozu)</p> <p>OPISNA DIJAGNOZA</p> <p>Mikroorganizmi</p> <table style="width: 100%;"> <tr> <td><input type="checkbox"/> Bacillus vaginalis</td> <td><input type="checkbox"/> Gardnerella vaginalis</td> </tr> <tr> <td><input type="checkbox"/> Miješana flora</td> <td><input type="checkbox"/> Chlamydia trachomatis</td> </tr> <tr> <td><input type="checkbox"/> Fungi</td> <td><input type="checkbox"/> Promjene povezane s HSV</td> </tr> <tr> <td><input type="checkbox"/> Trichomonas</td> <td><input type="checkbox"/> Promjene povezane s HPV</td> </tr> <tr> <td><input type="checkbox"/> Actinomyces</td> <td><input type="checkbox"/> Drugo:</td> </tr> </table> <p>Drugi ne-neoplastični nalazi</p> <p><input type="checkbox"/> Reaktivne promjene na stanicama udružene s:</p> <table style="width: 100%;"> <tr> <td><input type="checkbox"/> upalom</td> <td><input type="checkbox"/> IUD</td> </tr> <tr> <td><input type="checkbox"/> zračenjem</td> <td><input type="checkbox"/> drugo</td> </tr> </table> <p><input type="checkbox"/> Reparatorni epitel <input type="checkbox"/> Rezervne stanice</p> <p><input type="checkbox"/> Parakeratoza <input type="checkbox"/> Diskeratoza <input type="checkbox"/> Hiperkeratoza</p> <p><input type="checkbox"/> Cilindrične stanice nakon histerektomije</p> <p><input type="checkbox"/> Endometralne stanice</p> <p style="margin-left: 20px;"><input type="checkbox"/> izvan menzesa <input type="checkbox"/> u postmenopauzi</p> <p><input type="checkbox"/> Citohormonski status ne odgovara dobi i/ili anamnezi</p>	<input type="checkbox"/> Bacillus vaginalis	<input type="checkbox"/> Gardnerella vaginalis	<input type="checkbox"/> Miješana flora	<input type="checkbox"/> Chlamydia trachomatis	<input type="checkbox"/> Fungi	<input type="checkbox"/> Promjene povezane s HSV	<input type="checkbox"/> Trichomonas	<input type="checkbox"/> Promjene povezane s HPV	<input type="checkbox"/> Actinomyces	<input type="checkbox"/> Drugo:	<input type="checkbox"/> upalom	<input type="checkbox"/> IUD	<input type="checkbox"/> zračenjem	<input type="checkbox"/> drugo	<p><input type="checkbox"/> SKVAMOZNE STANICE</p> <p><input type="checkbox"/> Atipične skvamozne stanice (ASC)</p> <p style="margin-left: 20px;"><input type="checkbox"/> Neodređenog značenja (ASC-US)</p> <p style="margin-left: 20px;"><input type="checkbox"/> Ne može se isključiti HSIL (ASC-H)</p> <p style="margin-left: 20px;"><input type="checkbox"/> Ne može se isključiti invazija</p> <p><input type="checkbox"/> Skvamozna intraepitelna lezija (SIL)</p> <table style="width: 100%;"> <tr> <td><input type="checkbox"/> Dysplasia levis → CIN I</td> <td rowspan="2">→ <input type="checkbox"/> SIL niskog stupnja</td> </tr> <tr> <td><input type="checkbox"/> Dysplasia media → CIN II</td> </tr> <tr> <td><input type="checkbox"/> Dysplasia gravis → CIN III</td> <td rowspan="2">→ <input type="checkbox"/> SIL visokog stupnja</td> </tr> <tr> <td><input type="checkbox"/> Carcinoma in situ</td> </tr> </table> <p><input type="checkbox"/> Početna invazija se ne može isključiti</p> <p><input type="checkbox"/> Plus: promjene povezane s HPV</p> <p><input type="checkbox"/> Carcinoma planocellulare</p> <p><input type="checkbox"/> GLANDULARNE STANICE</p> <p><input type="checkbox"/> Atipične glandularne stanice</p> <table style="width: 100%;"> <tr> <td><input type="checkbox"/> Vjerojatno reaktivne promjene</td> <td rowspan="3"> Porijeklo: <input type="checkbox"/> Endocervikalne <input type="checkbox"/> Endometralne <input type="checkbox"/> Ekstrauterine <input type="checkbox"/> Neodređene </td> </tr> <tr> <td><input type="checkbox"/> Vjerojatno intraepitelna lezija</td> </tr> <tr> <td><input type="checkbox"/> Vjerojatno invazivna lezija</td> </tr> </table> <p><input type="checkbox"/> Adenocarcinoma in situ (AIS)</p> <p><input type="checkbox"/> Adenocarcinoma</p> <p><input type="checkbox"/> ABNORMALNE STANICE NEODREĐENOG ZNAČENJA</p> <p><input type="checkbox"/> DRUGE MALIGNNE NEOPLAZME</p> <p>.....</p> <p>UPUTE</p> <table style="width: 100%;"> <tr> <td><input type="checkbox"/> Ponoviti pretragu</td> <td><input type="checkbox"/> Kolposkopija</td> </tr> <tr> <td><input type="checkbox"/> Ponoviti pretragu nakon liječenja</td> <td><input type="checkbox"/> Histologija</td> </tr> <tr> <td><input type="checkbox"/> Ponoviti pretragu za 4 mjeseca</td> <td><input type="checkbox"/> Daljnja obrada</td> </tr> <tr> <td><input type="checkbox"/> Ponoviti pretragu za 6 mjeseci</td> <td><input type="checkbox"/> Drugo</td> </tr> <tr> <td><input type="checkbox"/> Redovita kontrola</td> <td></td> </tr> </table> <p>NAPOMENE:</p>	<input type="checkbox"/> Dysplasia levis → CIN I	→ <input type="checkbox"/> SIL niskog stupnja	<input type="checkbox"/> Dysplasia media → CIN II	<input type="checkbox"/> Dysplasia gravis → CIN III	→ <input type="checkbox"/> SIL visokog stupnja	<input type="checkbox"/> Carcinoma in situ	<input type="checkbox"/> Vjerojatno reaktivne promjene	Porijeklo: <input type="checkbox"/> Endocervikalne <input type="checkbox"/> Endometralne <input type="checkbox"/> Ekstrauterine <input type="checkbox"/> Neodređene	<input type="checkbox"/> Vjerojatno intraepitelna lezija	<input type="checkbox"/> Vjerojatno invazivna lezija	<input type="checkbox"/> Ponoviti pretragu	<input type="checkbox"/> Kolposkopija	<input type="checkbox"/> Ponoviti pretragu nakon liječenja	<input type="checkbox"/> Histologija	<input type="checkbox"/> Ponoviti pretragu za 4 mjeseca	<input type="checkbox"/> Daljnja obrada	<input type="checkbox"/> Ponoviti pretragu za 6 mjeseci	<input type="checkbox"/> Drugo	<input type="checkbox"/> Redovita kontrola	
<input type="checkbox"/> Bacillus vaginalis	<input type="checkbox"/> Gardnerella vaginalis																																		
<input type="checkbox"/> Miješana flora	<input type="checkbox"/> Chlamydia trachomatis																																		
<input type="checkbox"/> Fungi	<input type="checkbox"/> Promjene povezane s HSV																																		
<input type="checkbox"/> Trichomonas	<input type="checkbox"/> Promjene povezane s HPV																																		
<input type="checkbox"/> Actinomyces	<input type="checkbox"/> Drugo:																																		
<input type="checkbox"/> upalom	<input type="checkbox"/> IUD																																		
<input type="checkbox"/> zračenjem	<input type="checkbox"/> drugo																																		
<input type="checkbox"/> Dysplasia levis → CIN I	→ <input type="checkbox"/> SIL niskog stupnja																																		
<input type="checkbox"/> Dysplasia media → CIN II																																			
<input type="checkbox"/> Dysplasia gravis → CIN III	→ <input type="checkbox"/> SIL visokog stupnja																																		
<input type="checkbox"/> Carcinoma in situ																																			
<input type="checkbox"/> Vjerojatno reaktivne promjene	Porijeklo: <input type="checkbox"/> Endocervikalne <input type="checkbox"/> Endometralne <input type="checkbox"/> Ekstrauterine <input type="checkbox"/> Neodređene																																		
<input type="checkbox"/> Vjerojatno intraepitelna lezija																																			
<input type="checkbox"/> Vjerojatno invazivna lezija																																			
<input type="checkbox"/> Ponoviti pretragu	<input type="checkbox"/> Kolposkopija																																		
<input type="checkbox"/> Ponoviti pretragu nakon liječenja	<input type="checkbox"/> Histologija																																		
<input type="checkbox"/> Ponoviti pretragu za 4 mjeseca	<input type="checkbox"/> Daljnja obrada																																		
<input type="checkbox"/> Ponoviti pretragu za 6 mjeseci	<input type="checkbox"/> Drugo																																		
<input type="checkbox"/> Redovita kontrola																																			

Primljeno:	Odgovoreno:	Potpis citotehničara:	Potpis citologa:
------------	-------------	-----------------------	------------------

Tisak: Gradska tiskara Osijek, d.d.

Slika 2. Uputnica za citološke nalaze vrata maternice Kliničkog zavoda za kliničku citologiju KBC Osijek, temeljena na "BETHESDA 2001" modifikacija "Zagreb 2002"

2. CILJ RADA

Cilj rada je u citološkim uzorcima razmazima uzetim u sklopu oportunističkog probira raka vrata maternice i Nacionalnog programa ranog otkrivanja raka vrata maternice procijeniti:

- udio citološkog nalaza atipičnih glandularnih stanica,
- udio pojedinih podskupina atipičnih glandularnih stanica,
- udio benignih i malignih patohistoloških nalaza u pojedinim podskupinama atipičnih glandularnih stanica i
- dijagnostičku vrijednost citološkog nalaza atipičnih glandularnih stanica.

3. ISPITANICE I METODE

3.1. Ustroj studije

Istraživanje je ustrojeno kao retrospektivno presječno, a kao baza podataka korištena je evidencija citoloških i patohistoloških nalaza Kliničkog zavoda za kliničku citologiju Kliničkog bolničkog centra Osijek.

3.2. Ispitanice i metode

U istraživanje su uključene ispitanice čiji su VCE razmazi pregledani u Kliničkom zavodu za kliničku citologiju KBC Osijek od 1. siječnja 2011. do 31. prosinca 2015. godine, a kojima je nalaz atipičnih glandularnih stanica bio najjači citološki nalaz. Analizirani su konvencionalni VCE razmazi bojeni metodom po Papanicolau. Citološki nalazi su klasificirani u skladu s hrvatskom modifikacijom Bethesda 2001. sustava klasifikacije Papa nalaza "Zagreb 2002". Kao baza podataka korištena je evidencija citoloških nalaza Kliničkog zavoda za kliničku citologiju.

U istraživanje su uključeni i patohistološki nalazi ispitanica dobiveni biopsijom cerviksa, endocervikalnom kiretažom (ekskohleacijom endocervikalnog kanala), konizacijom, abrazijom sluznice uterusa ili ekstirpacijom uterusa. Patohistološka verifikacija citološkog nalaza ispitanica uslijedila je od 1 mjeseca do 2 godine nakon citološke dijagnoze atipičnih glandularnih stanica. Ako je ispitanica imala više od jednog patohistološkog nalaza u navedenom razdoblju, za usporedbu je uzet najteži. Materijal je obrađen standardnom histokemijskom tehnikom, uklopljen u parafinske blokove i bojen standardnim histokemijskim bojenjem hemalaun eozinom. Korišteni su patohistološki (PH) nalazi Zavoda za patologiju i sudsku medicinu KBC Osijek evidentirani u bazi nalaza Kliničkog zavoda za kliničku citologiju.

3.3. Statističke metode

Kategorijski podatci predstavljani su apsolutnim i relativnim frekvencijama. Numerički su podatci opisani medijanom i interkvartilnim rasponom. Razlike kategorijskih varijabli testirane su Fisherovim egzaktnim testom. Razina značajnosti postavljena je na $\text{Alpha} = 0,05$. Za statističku analizu koristio se statistički program SPSS (inačica 16.0, SPSS Inc. Chicago, IL, SAD).

Za ocjenu dijagnostičke vrijednosti citološkog nalaza atipičnih glandularnih stanica odredili smo osjetljivost (O), specifičnost (S) i prediktivne vrijednosti (PV) usporedbom s patohistološkim nalazom, kroz izračun točno pozitivnih (TP), točno negativnih (TN), lažno pozitivnih (LP) i lažno negativnih nalaza (LN).

Osjetljivost je indikator pouzdanosti testa da otkrije bolest, a opisuje vjerojatnost da će neka osoba s ciljanim poremećajem na ispitivanju biti pozitivna. Izračunava se po formuli $\text{TP} / \text{TP} + \text{LN}$.

Specifičnost je indikator sposobnosti testa da zdrave osobe označi nalazom bez abnormalnosti, a opisuje vjerojatnost da će osoba bez ciljanog poremećaja po ispitivanju biti negativna. Izračunava se po formuli $\text{TN} / \text{TN} + \text{LP}$.

Prediktivne vrijednosti ukazuju na učinkovitost pretrage. Pozitivna prediktivna vrijednost (PPV) predstavlja proporciju točno prepoznatih osoba s bolesti u odnosu na sve osobe s pozitivnim nalazom. Izračunava se po formuli $\text{TP} / \text{TP} + \text{LP}$.

Negativna prediktivna vrijednost (NPV) predstavlja proporciju točno prepoznatih osoba bez bolesti u odnosu na sve osobe s negativnim nalazom. Izračunava se po formuli $\text{TN} / \text{TN} + \text{LN}$ (11).

4. REZULTATI

Od 1. siječnja 2011. godine do 31. prosinca 2015. godine u Kliničkom zavodu za kliničku citologiju pregledano je 200 049 Papa nalaza.

Od ukupno 200 049 analiziranih Papa razmaza, 488 (0,24 %) razmaza ocijenjeno je kao nezadovoljavajuće pa je obrada učinjena za 199 562 (99,75 %) zadovoljavajuća razmaza, koji su u 193 398 (96,67 %) uzoraka bili negativni na intraepitelnu leziju ili malignitet, a u 6163 (3,08 %) razmaza označeni kao abnormalni (Tablica 1).

Tablica 1. Opća podjela nalaza (N = 200 049)

Opća podjela	N	%
uzorak ne zadovoljava za analizu	488	0,2
negativno na intraepitelnu leziju ili malignitet	193 398	96,7
abnormalne stanice	6163	3,1
Ukupno	200 049	100,0

Abnormalni nalazi su u 5507 (89,4 %) razmaza označeni kao abnormalnosti skvamoznog, a 616 (10,0 %) razmaza kao abnormalnosti glandularnog epitela (Tablica 2).

Tablica 2. Podjela abnormalnih nalaza (N = 6163)

Abnormalne stanice	N	%
skvamozne	5507	89,4
glandularne	616	10,0
miješane skvamozne i glandularne	37	0,6
druge maligne neoplazme	3	0,0
Ukupno	6163	100,0

Abnormalne glandularne stanice su najčešće označene kao atipične (AGC) u 559 (90,7 %) razmaza. Maligne glandularne stanice (endocervikalnog, endometralnog i neodređenog podrijetla) nađene su u 57 (9,3 %) uzoraka (Tablica 3).

Tablica 3. Podjela abnormalnih nalaza glandularnih stanica (N = 616)

Glandularne lezije	N	%
atipične glandularne stanice	559	90,7
adenocarcinoma	57	9,3
Ukupno	616	100,0

U skupini atipičnih glandularnih stanica najčešće su pronađene vjerojatno reaktivne endocervikalne stanice u 454 (81,21 %) razmaza (Tablica 4).

Tablica 4. Podjela nalaza atipičnih glandularnih stanica (N= 559)

Atipične glandularne stanice	N	%
vjerojatno reaktivne endocervikalne	454	81,2
vjerojatno intraepitelne endocervikalne	40	7,2
vjerojatno invazivne endocervikalne	5	0,9
vjerojatno invazivne endometralne	43	7,7
vjerojatno invazivne neodređene	17	3,0
Ukupno	559	100,0

Ako prvu podskupinu promatramo kao negativan nalaz (reaktivne promjene), a sve ostale skupine kao pozitivan nalaz (intraepitelne i invazivne lezije), nalaz atipičnih glandularnih stanica možemo prikazati i sumarno (Tablica 5).

Tablica 5. Sumarni prikaz atipičnih glandularnih stanica (N = 559)

Atipične glandularne stanice	N	%
negativan nalaz (reaktivne promjene)	454	81,2
pozitivan nalaz (intraepitelne i invazivne promjene)	105	18,8
Ukupno	559	100,0

Na osnovu citološkog i/ili kolposkopskog nalaza kod 76 (13,6 %) ispitanica učinjen je patohistološki pregled (u vremenskom intervalu od 1 mjeseca do 2 godine) nakon citološke dijagnoze), i to kod 35 (7,7 %) ispitanica s reaktivnim promjenama (N = 454) i kod 41 (39 %) ispitanice s pozitivnim nalazom (N = 105). Analizirano je tkivo dobiveno ciljanom biopsijom kod 22 (28,94 %) ispitanice, a ekskohleacijom cervikalnog kanala kod 20 (26,31 %) ispitanica. Kod 29 (38,2 %) ispitanica primijenjeno je više načina patohistološke verifikacije (Tablica 6).

Tablica 6. Način patohistološke verifikacije (N = 76)

Način PHD	N	%
samo ciljana biopsija	22	29,0
ekskohleacija cervikalnog kanala	20	26,3
ciljana biopsija + ekskohleacija cervikalnog kanala	3	3,9
samo konizacija	1	1,3
ciljana biopsija + konizacija	6	7,9
ciljana biopsija + ekskohleacija + konizacija	1	1,3
abrazija uterusa	4	5,3
ciljana biopsija + ekskohleacija + konizacija + ekstirpacija	19	25,0
Ukupno	76	100,0

Središnja vrijednost (medijan) dobi ispitanica je 53 godine (interkvartilni raspon od 22 do 81) (Tablica 7).

Tablica 7. Dobna raspodjela ispitanica ($N = 76$)

Atipične glandularne stanice	Medijan, interkvartilni raspon	Ukupno
vjerojatno reaktivne endocervikalne	49, 22 - 77	33
vjerojatno intraepitelne endocervikalne	40, 23 - 58	18
vjerojatno invazivne endocervikalne	53	1
vjerojatno invazivne endometralne	60, 54 - 81	20
vjerojatno invazivne neodređene	59, 58 - 77	4
Ukupno	53, 22 – 81	76

Kod 33 ispitanice s nalazom vjerojatno reaktivnih promjena najčešće se radilo o benignim promjenama (43,42 %), a kod devet ispitanica dijagnosticirane su premaligne promjene skvamoznog epitela visokog stupnja (CIN 2/3). Kod dvije je ispitanice na ekscirpiranom uterusu dijagnosticiran adenokarcinom endometrija (Tablica 8).

Od 18 (23,68 %) ispitanica s nalazom vjerojatno intraepitelnih (endocervikalnih) AGC promjena kod pet je patohistološki nalaz bio uredan, devet ih je imalo premaligne promjene samo skvamoznog epitela (CIN 1 i CIN 2/3), kod dvije je nađena istovremeno premaligna promjena skvamoznog epitela visokog stupnja (CIN 3) i AIS, a samo je jedna ispitanica imala AIS (Tablica 8).

Od 25 (32,89 %) ispitanica s vjerojatno invazivnim promjenama kod njih 24 se radilo o malignim tumorima, najčešće glandularnog epitela, a jedna je ispitanica imala uredan nalaz (Tablica 8).

Tablica 8. Odnos AGC podskupina i najtežeg PH nalaza
(bez obzira na način patohistološke verifikacije) (N = 76)

Patohistološka dijagnoza	Atipične glandularne stanice			Ukupno (%)	
	vjerojatno reaktivne	vjerojatno intraepitelne	vjerojatno invazivne		
Uredan nalaz	15	5	1 [†]	21	28 (36,8)
Cervicitis chronica	3	-	-	3	
Polypus glandularis cervicis uteri	3	-	-	3	
Polypus glandularis endometrii	1	-	-	1	
CIN 1	3	1	-	4	21 (27,7)
CIN 2/3	6	8	-	14	
CIN 3 + AIS	-	2	-	2	
AIS	-	1	-	1	
Adenocarcinoma cervicis	-	1	1* 1‡	3	27 (35,5)
Hyperplasia glandularis atypica endometrii	-	-	2 [†]	2	
Polypus glandularis endometrii in transformatione maligna	-	-	1 [†]	1	
Adenocarcinoma endometrii	2	-	13 [†]	15	
Adenocarcinoma (slabo diferencirani)	-	-	2‡ 1 [†]	3	
Carcinoma planocellulare invasivum	-	-	1 [†]	1	
Carcinosarcoma	-	-	1 [†]	1	
Sarcoma	-	-	1‡	1	
Ukupno (%)	33	18	25	76 (100,0)	

*endocervikalne, [†]endometralne, [‡] neodređene

Promjene koje su histološki dijagnosticirane kao uredne, benigne ili upalne (uključujući glandularni polip vrata maternice i polip sluznice maternice), grupirane su zajedno u grupu benigno; premaligne, skvamozne intraepitelne promjene vrata maternice niskog stupnja u grupu CIN 1, a visokog stupnja u grupu CIN 2/3; istovremeni nalaz intraepitelne skvamozne lezije visokog stupnja i adenokarcinoma in situ u grupu CIN 3 + AIS; atipična hiperplazija endometrija, polip endometrija u malignoj transformaciji i adenokarcinom endometrija u grupu adenokarcinom endometrija.

Ostali maligni tumori (invazivni pločasti karcinom, slabo diferencirani adenokarcinom, sarkom, karcinosarkom) svrstani su u grupu maligno. U skupinama ispitanica mlađih od 50 godina s AGC nalazom značajno se češće radilo o premalignim promjenama skvamoznog epitela. Skupina ispitanica od 35 do 50 godina značajno je češće imala uredan nalaz. Skupina ispitanica starijih od 50 godina značajno je češće imala malignu bolest podrijetla glandularnog epitela ($p < 0,001$) (Tablica 9).

Tablica 9. Odnos patohistološkog nalaza i dobi ispitanica ($N = 76$)

Patohistološka dijagnoza	Dob (godine)			Ukupno (%)	p
	< 35	35-50	> 50		
Benigno	2	17	9	28	<0,001
CIN 1	2	1	1	4	
CIN 2/3	3	5	6	14	
CIN 3 + AIS	2	-	-	2	
AIS	-	1	-	1	
Adenocarcinoma cervicis	1	-	2	3	
Adenocarcinoma endometrii	-	-	18	18	
Ostali maligni tumori	-	-	6	6	
Ukupno	10	24	42	76	

*Fisherov egzaktni test

Slaganje nalaza benigne bolesti u podskupini vjerojatno reaktivnih promjena i nalaza maligne bolesti u podskupini vjerojatno intraepitelne i vjerojatno invazivne promjene statistički je značajno (Fisherov egzaktni test, $p < 0,001$) (Tablica 10).

Tablica 10. Odnos citološkog i patohistološkog nalaza ($N = 76$)

Citološki nalaz	Patohistološki nalaz			Ukupno (%)	P*
	Benigno (%)	Premaligno (%)	Maligno (%)		
vjerojatno reaktivne	22 (78,5)	9 (42,8)	2 (7,4)	33 (43,4)	< 0,001
vjerojatno intraepitelne	5 (17,8)	12 (57,1)	1 (3,7)	18 (23,7)	
vjerojatno invazivne	1 (3,5)	-	24 (88,8)	25 (32,9)	
Ukupno	28 (100,0)	21 (100,0)	27 (100,0)	76 (100,0)	

*Fisherov egzaktni test

Zbog jednostavnijeg uvida i izračuna dijagnostičke vrijednosti citološkog nalaza atipičnih glandularnih stanica, reaktivne smo promjene označili negativnim nalazom, a nalaz vjerojatno intraepitelne i vjerojatno invazivne promjene pozitivnim nalazom (Tablica 11).

Tablica 11. Zbirni prikaz nalaza atipičnih glandularnih stanica za koje je učinjen patohistološki nalaz ($N = 76$)

Atipične glandularne stanice	N	%
negativan nalaz (reaktivne promjene)	33	43,4
pozitivan nalaz (intraepitelne i invazivne promjene)	43	56,6
Ukupno	76	100,0

Usporedbom citološkog i patohistološkog nalaza, na način da su sve reaktivne promjene označene kao negativan nalaz, a sve ostale kao pozitivan nalaz (Tablica 11), nađeno je 11 (14,4 %) lažno negativnih i šest (7,9 %) lažno pozitivnih citoloških nalaza (Tablica 12).

Tablica 12. Odnos citološkog i patohistološkog nalaza (N = 76)

Citološki nalaz	Patohistološki nalaz		Ukupno
	Pozitivan	Negativan	
pozitivan	37	6	43
negativan	11	22	33
Ukupno	48	28	76

Osjetljivost citološkog nalaza atipičnih glandularnih stanica iznosi 77,1 %, specifičnost 78,6 %, pozitivna prediktivna vrijednost 86 %, a negativna prediktivna vrijednost 66,7 %.

5. RASPRAVA

Atipične glandularne stanice (AGC) koje predstavljaju graničnu citologiju glandularnih lezija povezane su sa širokim rasponom benignih (reaktivno/reparatornih), premalignih i malignih bolesti (12, 13).

Pojam "atipične žljezdane stanice neodređenog značenja" (AGUS) uveden je 1988. godine u Bethesda klasifikaciju citoloških nalaza vrata maternice kada je definiran kao morfološke promjene glandularnih stanica jače od onih koje upućuju na benignu reaktivnu leziju, ali nedovoljne za dijagnozu *adenocarcinoma in situ* (AIS). U Bethesda klasifikaciji iz 2001. godine izraz je eliminiran, a kategorija redefinirana i preimenovana u "atipične glandularne stanice" (AGC) s podskupinama: neodređene/nespecificirane (NOS - *not otherwise specified*) i vjerojatno neoplastične (FN – *favor neoplasia*) sa znatno većim rizikom za nalaz neoplazije (14).

Varijacije u citološkoj terminologiji atipičnih glandularnih stanica, koje su posljedica različitih morfoloških kriterija za slične dijagnoze, mogu otežati usporedbu rezultata takvih istraživanja. Većina citologa ih obično manje uspješno prepoznaje i dijagnosticira, a i kriteriji koji se koriste za razlikovanje reaktivnih endocervikalnih promjena od neoplazije često se preklapaju i nisu jasno utvrđeni poput onih koji se koriste za skvamozne lezije.

Prema jedinstvenoj klasifikaciji citoloških nalaza vrata maternice "Zagreb 2002", koja predstavlja modifikaciju Bethesda klasifikacije citologije vrata maternice iz 2001. godine, korištenoj u ovom istraživanju, glandularne lezije čine atipične glandularne stanice (AGC), adenokarcinom *in situ* i adenokarcinom. AGC kategorija ima tri podskupine (vjerojatno reaktivne, vjerojatno intraepitelne i vjerojatno invazivne promjene) kako bi se izdvojile pacijentice s većim rizikom za klinički značajnu leziju (7).

U provedenom istraživanju analizirani su podatci pacijentica s nalazom atipičnih glandularnih stanica u konvencionalnim VCE razmazima od 1. siječnja 2011. do 31. prosinca 2015. godine iz baze podataka Kliničkog zavoda za kliničku citologiju KBC-a Osijek. Od ukupno 200 049 analiziranih Papa razmaza kod 559 (0,3 %) pacijentica, postavljena je AGC dijagnoza. Nalaz AGC je rijetka citološka dijagnoza (prevalencija je niska), stopa se kreće od 0,06 do 0,81 % (12, 15, 16, 17).

Autori TBS 2001 smatraju da za tipični citološki laboratorij udio nalaza "atipične glandularne stanice" mora biti ispod 1 % (prosječno između 0,3 % i 0,5 %), što je ujedno i mjera kontrole kvalitete rada.

Najčešće je dijagnosticirana podskupina vjerojatno reaktivnih endocervikalnih stanica (81,2 %). Podskupinu vjerojatno invazivnih (endocervikalnih, endometralnih i neodređenih) imalo je 11,6 %, a podskupinu intraepitelnih endocervikalnih stanica 7,2 % ispitanica. Udio podskupina je sukladan rezultatima Lajja i suradnika (18).

Kod 76 (13,6 %) ispitanica s AGC nalazom učinjen je patohistološki pregled (PH) i to kod 35/454 (7,7 %) ispitanica s reaktivnim promjenama i kod 41/105 (39 %) ispitanica s pozitivnim nalazom. Analizirano je tkivo najčešće dobiveno ciljanom biopsijom (29,0 %) i ekskohleacijom cervikalnog kanala (26,3 %). Kod 32 (44,7 %) ispitanice primijenjeno je više načina patohistološke verifikacije. Udio ispitanica s PH nalazom u našem je istraživanju znatno niži od rezultata nekih istraživanja (47,7 – 81 %) (12, 18, 19, 20). Jedan od razloga niskog broja patohistoloških verifikacija je i u neujednačenosti morfoloških kriterija za AGC podskupine među citolozima. Sve su ispitanice sa sumnjom na AGC intraepitelnu ili invazivnu leziju citološki (ponavljanjem razmaza svaka 4 mjeseca) i klinički praćene tijekom 1 - 2 godine.

Središnja vrijednost (medijan) dobi ispitanica je 53 godine (interkvartilni raspon je od 22 do 81), slično podacima drugih istraživanja (12, 21, 22). Medijan dobi ispitanica u podskupini vjerojatno intraepitelnih endocervikalnih stanica niži je od dobi ispitanica ostalih podskupina (40 godina) (23).

Udio benignih promjena u našem istraživanju iznosi 36,8 %. Viši je u podskupini vjerojatno reaktivnih promjena (43,4 %), a znatno niži u podskupinama vjerojatno intraepitelnih i vjerojatno invazivnih promjena (27,8 % i 4 %). Klinički značajan nalaz (premaligne i maligne bolesti) u našem je istraživanju imalo 48 (63,2 %) ispitanica, što je u skladu s podacima sličnih istraživanja (49,4 - 53,1 %) (24, 25, 26), iako ima i istraživanja sa znatno nižom stopom klinički značajnih nalaza (14 % i 33,3 %) (16). Stopa je klinički značajnih promjena veća ako se nalaze u podskupinama vjerojatno intraepitelnih i vjerojatno invazivnih promjena (22).

U podskupini 33 ispitanice s vjerojatno reaktivnim promjenama, uredan patohistološki nalaz imale su 22 (66,6 %) ispitanice, kod triju (9,1 %) ispitanica nađena je LSIL (CIN 1), HSIL (CIN 3) je imalo njih šest (18,2 %), a dvije su ispitanice imale adenokarcinom

endometrija. Slične su rezultate imali Loos i suradnici (62,3 % PH benignih i 37,7 % PH neoplastičnih lezija (15)). Udio malignih i premalignih promjena kreće se u rasponu od 9 do 41 % (26). U istraživanju Westina i sur. (26) u podskupini AGC-NOS češće je nalažen SIL niskog stupnja (13 %), a niti jedna ispitanica nije imala glandularnu neoplaziju. Roberts i sur. su u kategoriji AGC-NOS češće nalazili SIL visokog stupnja (27). Karaloka i sur. niti u jednoj ispitanici podskupine AGC-NOS nisu pronašli dijagnosticiran adenokarcinom endometrija (22). I u našem istraživanju, kao i u literaturi, ispitanice mlađe od 50 godina značajno su češće imale premaligne promjene skvamoznog epitela od ispitanica starijih od 50 godina (28, 29).

AGC nalaz često je povezan s benignim stanjima, a najčešće se nalaze endocervikalni polipi, reaktivne promjene glandularnog epitela cerviksa, tubalna metaplazija ili je nalaz posljedica uzorkovanja glandularnog epitela donjeg segmenta uterusa (16).

U podskupini 18 ispitanica s vjerojatno intraepitelnim promjenama endocervikalnog epitela, uredan patohistološki nalaz imalo je pet (27,8 %) ispitanica, premaligne promjene su nađene kod 12 ispitanica (66,7 %), LSIL (CIN 1) je nađen kod jedne ispitanice, kod osam je ispitanica nađen SIL visokog stupnja (CIN 2/3), dvije su ispitanice imale istovremeni nalaz premaligne promjene i skvamoznog i glandularnog epitela, a samo je jedna bolesnica imala AIS. Kod jedne je ispitanice dijagnosticiran adenokarcinom cerviksa. Razlikovanje *in situ* adenokarcinoma i dobro diferenciranog invazivnog adenokarcinoma u citološkim razmazima teško je, osobito ako se radi o ranom stadiju adenokarcinoma kada je podloga čista (30). Najčešća je PH dijagnoza vjerojatno intraepitelnih endocervikalnih promjena (> 80 %) HSIL lezija čije širenje skvamozne komponente u endocervikalne kripte predstavlja dijagnostičku zamku za citologa. Stopa klinički značajnih lezija se za AGC-FN, kojoj i pripada naša podskupina vjerojatno intraepitelnih promjena, uklapa u raspon iz literature (41 – 100 %) (26). Premaligne su promjene (CIN 2/3) češće pronađene u pacijentica mlađih od 50 godina (24).

Prevalencija je abnormalnosti skvamoznog epitela u AGC kategoriji visoka što se može objasniti činjenicom da se citološke abnormalnosti glandularnog epitela znatno rjeđe dijagnosticiraju od češćih skvamoznih abnormalnosti, a većina citologa ih obično slabije prepoznaje i dijagnosticira. Osim toga, kriteriji koji se koriste za razlikovanje reaktivnih endocervikalnih promjena od neoplazije slabiji su od onih koji se koriste za skvamozne lezije. Situaciju dodatno otežava činjenica da citolozi imaju poteškoće u razlikovanju atipičnih endocervikalnih od atipičnih skvamoznih stanica HSIL lezija koje zahvaćaju endocervikalne kripte (31).

U podskupini 25 ispitanica s vjerojatno invazivnim glandularnim promjenama, a uspoređivali smo je s AGC-FN grupom sličnih istraživanja, samo je jedna ispitanica imala uredan patohistološki nalaz. Kod ostalih 24 ispitanica (96 %) dijagnosticirana je maligna bolest i to najčešće endometrija, kod 16 (64,0 %) ispitanica. Ispitanice starije od 50 godina značajno češće imaju malignu bolest podrijetla endometrija (28, 29, 32). Kod tri (12,0 %) ispitanice dijagnosticiran je slabo diferencirani adenokarcinom, a tri (12,0 %) su ispitanice imale maligne tumore podrijetla skvamoznog i mezenhimalnog epitela. Dvije (8,0 %) su ispitanice imale invazivni endocervikalni karcinom. Adenokarcinom cerviksa u našem su istraživanju imale tri (3,9 %) ispitanice (34, 53 i 59 godina), dvije u podskupini vjerojatno invazivnih i jedna u podskupini vjerojatno intraepitelnih promjena. Proporcija adenokarcinoma cerviksa je i u drugim istraživanjima vrlo niska (od 0,6 do 3 %) (20). Medijan dobi naših ispitanica je 53 godine, nešto viši nego u istraživanju Zhaoa i sur. (44 godine) (33).

Pacijentice starije od 50 godina s AGC nalazom predominantno su imale ne-cervikalnu bolest (85 %). U našem, kao i drugim istraživanjima, istaknuta je povezanost dobi i primarnog podrijetla atipičnih glandularnih stanica (12).

Istraživanja koja su analizirala povezanost AGC nalaza i HPV infekcije ukazuju/upućuju na činjenicu da se testiranjem na HPV mogu izdvojiti žene s HSIL lezijama, adenokarcinomom *in situ* i invazivnim adenokarcinomom cerviksa (34, 35).

Osjetljivost i specifičnost citološkog nalaza svih AGC podskupina su osrednje (77,1 % i 78,6 %), pozitivna prediktivna vrijednost je dobra (86 %), a negativna prediktivna vrijednost je niska (66,7%). Parametri dijagnostičke vrijednosti citološkog nalaza atipičnih glandularnih stanica su u skladu s navodima iz literature (31, 36).

U mnogim je istraživanjima istaknuta činjenica intenzivne evaluacije i praćenja pacijentica s AGC nalazom, kako tijekom oportunističkog tako i organiziranog probira za rak vrata maternice, budući da VCE (Papa) razmaz nije osmišljen za otkrivanje premalignih i malignih promjena glandularnog epitela, koje je i teže uzorkovati i interpretirati nego promjene skvamoznog epitela (16, 20, 37, 38). Preporuka je Hrvatskoga društva za ginekologiju i opstetriciju da kod svih pacijentica tijekom oportunističkog pregleda i pregleda tijekom probira s AGC i AIS učini kolposkopija i endocervikalna kiretaža, a kod pacijentica starijih od 35 godina s AGC i AIS i frakcionirana kiretaža (*endometrial sampling*). Isto tako se preporučuje učiniti frakcioniranu kiretažu i kod svih pacijentica s AGC i AIS mlađih od 35

godina s kliničkim indikacijama koje upućuju na povišeni rizik endometrijske neoplazije. Kod svih pacijentica s atipičnim endometrijskim stanicama preporučuje se frakcionirana kiretaža, a kolposkopija se može učiniti ili u okviru inicijalnog postupka ili nakon dobivenog PH nalaza. Ako ranije nije učinjen HPV HR test, najbolja opcija kod žena s atipičnim endocervikalnim, endometrijskim i nespecificiranim glandularnim stanicama je učiniti taj test u vrijeme kolposkopije (39).

Vrijednost HPV testiranja u obradi žena s AGC nalazom je od velike važnosti jer je cervikalna neoplazija, prvenstveno skvamoznog podrijetla, najčešća neoplastična dijagnoza kod žena s vjerojatno intraepitelnim (endocervikalnim) AGC nalazom (12, 40).

6. ZAKLJUČAK

1. Udio AGC promjena u istraživanju iznosi 0,3 %.
2. U AGC kategoriji najčešća je podskupina vjerojatno reaktivnih promjena s 81,2 % nalaza. U podskupini vjerojatno invazivnih promjena bilo je 11,6 % nalaza, a u podskupini vjerojatno intraepitelnih 7,2 % nalaza.
3. U podskupini vjerojatno reaktivne promjene dominantan je nalaz benigne bolesti (66,7 %).
4. U podskupini vjerojatno intraepitelne promjene benignan je nalaz imalo 27,8 % ispitanica. Nalaz premalignih, intraepitelnih promjena (najčešće skvamoznog epitela) imalo je 66,7 % ispitanica.
5. U podskupini vjerojatno invazivne promjene 96,0 % ispitanica imalo je nalaz maligne bolesti, najčešće endometriju.
6. Slaganje nalaza benigne bolesti u podskupinu vjerojatno reaktivnih promjena i nalaza maligne bolesti u podskupinu vjerojatno intraepitelnih i vjerojatno invazivnih promjena statistički je značajno ($p < 0,001$).
7. Osjetljivost citološkog nalaza atipičnih glandularnih stanica iznosi 77,1 %, specifičnost 78,6 %, pozitivna prediktivna vrijednost 86%, a negativna prediktivna vrijednost 66,7 %. Vjerojatnost klinički značajnih promjena veća je ako se nalaze u skupinama intraepitelnih i invazivnih promjena.

7. SAŽETAK

Cilj istraživanja: Prikazati udio pojedinih AGC podskupina u konvencionalnom VCE razmazu te usporedbom s patohistološkim nalazom odrediti dijagnostičku vrijednost citologije abnormalnih glandularnih stanica.

Ustroj studije: Retrospektivna presječna studija.

Materijali i metode: Istraživanje je obuhvatilo 76 ispitanica čiji su VCE razmazi pregledani u Kliničkom zavodu za kliničku citologiju KBC Osijek od 1. siječnja 2011. do 31. prosinca 2015. godine, a kojima je nalaz atipičnih glandularnih stanica bio najjači citološki nalaz. U istraživanje su uključeni i patohistološki nalazi ispitanica dobiveni biopsijom cerviksa, endocervikalnom kiretažom (ekskohleacijom endocervikalnog kanala), konizacijom, abrazijom sluznice uterusa ili ekstirpacijom uterusa. Određena je dijagnostička vrijednost citologije (osjetljivost, specifičnost i prediktivne vrijednosti) usporedbom s patohistološkim nalazom.

Rezultati: Udio AGC promjena u istraživanju iznosi 0,3 %. U AGC kategoriji najčešća je podskupina vjerojatno reaktivne promjene s 81,2 % nalaza. U podskupini vjerojatno reaktivne promjene dominantan je nalaz benigne bolesti (66,7 %). U podskupini vjerojatno intraepitelne promjene benignog nalaza imalo je 27,8 % ispitanica, a nalaz premalignih, intraepitelnih promjena (najčešće skvamoznog epitela) 66,7 % ispitanica. U podskupini vjerojatno invazivne promjene 96,0 % ispitanica imalo je nalaz maligne bolesti, najčešće endometriju. Osjetljivost citološkog nalaza atipičnih glandularnih stanica iznosi 77,1 %, specifičnost 78,6 %, pozitivna prediktivna vrijednost 86 %, a negativna prediktivna vrijednost 66,7 %. Vjerojatnost klinički značajnih promjena veća je ako se nalaze u skupinama intraepitelnih i invazivnih promjena.

Zaključak: Atipične glandularne stanice predstavljaju graničnu citologiju glandularnih lezija i povezane su sa širokim rasponom benignih (reaktivno/reparatornih), premalignih i malignih lezija.

Ključne riječi: atipične glandularne stanice, ginekološka citologija, Papa razmaz

8. SUMMARY

Atypical glandular cells in Papanicolaou smear

Objective: The aim of this study is to indicate the level of individual AGC subgroups in conventional VCE smear and to determine the diagnostic value of the cytology of abnormal glandular cells by comparison with patohistological findings.

Study design: Retrospective cross-sectional study

Materials and methods: This study involved 76 subjects whose VCE smears were examined at the Department of Clinical Cytology, at Clinical Hospital Center Osijek, from the beginning of 2011 to the end of 2015, and whose abnormal glandular cell findings were the most prominent cytological findings. This research also included patohistological findings obtained by cervical biopsy, endocervical curettage (excohleation of endocervical channel), conization, and abrasion of uterus mucosa or uterus extirpation. Citological value (sensitivity, specificity and predictive values) was determined by comparison with patohistological findings.

Results: The level of AGC changes in this research is 0.3%. The most frequent subgroup in AGC category was a group with reactive changes, with 81.21%. In that subgroup, benign findings were dominant (66.7%). Within intraepithelial subgroup, there are 27.8% of benign findings and there are 66.7% of subjects with premalignant intraepithelial changes (most commonly of squamous epithelium). In the subgroup of invasive changes, there are 96.0% findings of malignant disease, most commonly endometrial. The sensitivity of abnormal glandular cell findings was 77.1%, specificity was 78.6%, positive predictive value was 86% and negative predictive value was 66.7%. Probability of clinically significant changes is higher if the changes are found in the subgroup of intraepithelial and invasive changes.

Conclusion: Atypical glandular cells represent borderline glandular lesions and are connected cytology with a wide range of benign (reactive/reparative), premalignant and malignant lesions.

Key words: atypical glandular cells, gynaecologic cytology, Papanicolaou smear

9. LITERATURA

1. International Agency for Research on Cancer. Chapter 1: An introduction to the anatomy of the uterine cervix. Dostupno na adresi:
<http://screening.iarc.fr/colpochap.php?chap=1>. Datum pristupa: 04.02.2017.
2. Šimunić V, i sur. Ginekologija. 2. izd. Zagreb: Naklada Ljevak ;2001
3. Stemberger-Papić S, Vrdoljak-Mozetic D, Ostojić DV, Rubesa-Mihaljević R, Dinter M. Citologija vrata maternice (Papa-test) – terminologija i značaj u probiru za rak vrata maternice. Medicina Fluminensis. 2016;52:324-336.
4. Pajtler M. Citološka dijagnostika – temeljna metoda probira raka vrata maternice. U: Pajtler M. ur. Metode detekcije, rane dijagnoze i prevencije neoplastičnih promjena vrata maternice. Medicinski fakultet, Sveučilišta JJ Strossmayera u Osijeku; Priručnici stalnog medicinskog usavršavanja. Poslijediplomski tečaj. Osijek 2007; 28-44.
5. Izadi-Mood N, Sarmadi S and Sotoudeh K (2012). Cervical Glandular Intraepithelial Neoplasia (CGIN), Intraepithelial Neoplasia, Dr. Supriya Srivastava (Ed.). Dostupno na adresi: <http://www.intechopen.com/books/intraepithelial-neoplasia/cervical-glandular-intraepithelialneoplasia-cgin>. Datum pristupa: 04.02.2017.
6. Ovanin-Rakić A (2012). Cytology of Cervical Intraepithelial Glandular Lesions, Intraepithelial Neoplasia, Dr. Supriya Srivastava (Ed.). Dostupno na adresi: <http://www.intechopen.com/books/intraepithelial-neoplasia/cytology-of-cervical-intraepithelial-glandular-lesions>. Datum pristupa: 04.02.2017.
7. Vrdoljak Mozetič D. Papa test danas-nova "Bathesda" klasifikacija. Medix. 2005;11: 85 – 9
8. Up To Date. Cervical cytology: Evaluation of atypical and malignant glandular cells. Dostupno na adresi: <http://www.uptodate.com/contents/cervical-cytology-evaluation-of-atypical-and-malignant-glandular-cells>. Datum pristupa: 02.02.2017.
9. Up To Date. Cervical and vaginal cytology: Interpretation of results (Pap test report). Dostupno na adresi: <http://www.uptodate.com/contents/cervical-and->

- vaginal-cytology-interpretation-of-results-pap-test-report. Datum pristupa: 02.02.2017.
10. Nayar R, Wilbur DC. The Pap test and Bethesda 2014. *Cancer Cytopathol.* 2015;123 :271-81.
 11. Raslich M.A, Markert RJ, Stutes S. Odabir i tumačenje dijagnostičkih pretraga. *Biochemia medica* 2007;17;151-161. Dostupno na adresi:<http://hrcak.srce.hr/18122>. Datum pristupa: 17.04.2017.
 12. Zhao C, Florea A, Onisko A, Austin RM. Histologic follow-up results in 662 patients with Pap test findings of atypical glandular cells: results from a large academic womens hospital laboratory employing sensitive screening methods. *Gynecol Oncol.* 2009;114:383-9.
 13. Schnatz PF, Guile M, O'Sullivan DM, Sorosky JI. Clinical significance of atypical glandular cells on cervical cytology. *Obstet Gynecol* 2006;107:701-8.
 14. Solomon D, Davey D, Kurman R et al. The 2001 Bethesda System: terminology for reporting results of cervical cytology. *JAMA* 2002;287:2114–9.
 15. Loos B, Alve Coelho KM, Condeixa de Franca PH, Bublitz GS, Fronza H. Clinical implications and histological correlation of atypical glandular cells found in cervicovaginal smears. Dostupno na adresi:http://www.scielo.br/scielo.php?script=sci_arttext&pid=S1676-24442014000400286&lng=en. Datum pristupa: 22.4.2017.
 16. Krane JF, Lee KR, Sun D, Yuan L, Crum CP. Atypical Glandular Cells of Undetermined Significance. *Am J Clin Pathol.* 2004;121:87-92.
 17. Mood NI, Eftekhari Z, Haratian A, Saeedi L, Rahmi-Moghaddam P, Yarandi F. A cytohistologic study of atypical glandular cells detected in cervical smears during cervical screening tests in Iran. *Int J Gynecol Cancer.* 2006;16:257-61.
 18. Chiung-Ru Lai, Chih-Yi Hsu and Anna Fen-Yau Li (2012). The Role of the Pap Smear Diagnosis: Atypical Glandular Cells (AGC), Intraepithelial Neoplasia, Dr. Supriya Srivastava (Ed.), Dostupno na adresi: <http://www.intechopen.com/books/intraepithelial-neoplasia/the-role-of-the-pap-smear-diagnosis-atypical-glandular-cells-agc>. Datum pristupa: 20.03.2017.

19. Adhya AK, Mahesha V, Srinivasan R, Nijhawan R, Rajwanshi A, Suri V, Dhaliwal LK. Atypical glandular cells in cervical smears: histological correlation and a suggested plan of management based on age of the patient in a low-resource setting. *Cytopathology*. 2009;20:375-9.
20. Wang J, Andrae B, Sundström K, Ström P, Ploner A, Elfström KM i sur. Risk of invasive cervical cancer after atypical glandular cells in cervical screening: nationwide cohort study. *BMJ* 2016;352:i276. Dostupno na adresi:<http://dx.doi.org/10.1136/bmj.i276>. Datum pristupa 09.04.2017.
21. Bansal B, Gupta P, Gupta N, Rajwanshi A, Suri V. Detecting uterine glandular lesions: Role of cervical cytology. *Cytojournal*. 2016; 13: 3. Dostupno na adresi:<https://www.ncbi.nlm.nih.gov/pmc/articles/PMC4785776/>. Datum pristupa: 23.2.2017.
22. Karalok M, Kocak Ö, Tasci T, Yirci B, Üreyen I, Koc S, i sur. Comparison of the Histologic Results of Atypical Glandular Cells - Favor Neoplasia and Atypical Glandular Cells-Not Otherwise Specified. *Gynecol Obstet Reprod Med*. 2016;22:27-31.
23. Roberts JM, Thurloe JK, Bowditch RC, Laverty CR. Subdividing Atypical Glandular Cells of Undetermined Significance According to the Australian Modified Bethesda System. *Cancer (Cancer Cytopathol)* 2000;90:87–95.
24. Pradhan D, Li Z, Ocque R, Patadji S, Zhao C. Clinical significance of atypical glandular cells in Pap tests: An analysis of more than 3000 cases at a large academic women's center. *Cancer Cytopathol*. 2016; 124:589-95.
25. Kumar N, Bongiovanni M, Molliet MJ, Pelte MF, Egger JF, Pache JC. Reclassification and analysis of clinical significance of atypical glandular cells on ThinPrep using Bethesda 2001: Geneva experience. *Swiss Med Wkly*. 2007;137:635-41.
26. Westin MC, Derchain SF, Rabelo-Santos SH, Angelo-Andrade LA, Sarian LO, Oliveira E, Zeferino LC. Atypical glandular cells and adenocarcinoma in situ according to the Bethesda 2001 classification: cytohistological correlation and clinical implications. *Eur J Obstet Gynecol Reprod Biol*. 2008;139:79–85.

27. Roberts JM, Thurole JK, Biro C, Hyne SG, Williams KE, Bowditch RC. Follow up of cytologic predictions of endocervical glandular abnormalities: histologic outcomes in 123 cases. *J Low Geint Tract Dis*. 2005;9:71-7.
28. Hoffman LD, Wu HT. The histological significance of atypical glandular cells on cervical cytology: Experience at Groote Schuur Hospital, Cape Town, South Africa. *S Afr Med J*. 2016;106;9:907-11.
29. Jiang X, Anderson C, Sharpless KE, White J, Alderson C, Demko J, Robinson-Bennett B, Schnatz PF. Atypical Glandular Cells of Endometrial Origin and the Risk of Endometrial Cancer. *Low Genit Tract Dis*. 2015 Jul;19:194-6.
30. Cervical cytology: Cytological diagnosis of invasive endocervical adenocarcinoma. Dostupno na stranici: <http://www.eurocytology.eu/en/course/782>. Pristupljeno: 23.04.2017.
31. Kumar N, Bongiovanni M, Molliet MJ, Pelte MF, Egger JF, Pache JC. Diverse glandular pathologies coexist with high-grade squamous intraepithelial lesion in cyto-histological review of atypical glandular cells on ThinPrep specimens. *Cytopathology*. 2009;20:351-8.)
32. Geier CC, Wilson M, Creasman W. Clinical evaluation of atypical glandular cells of undetermined significance. *Am J Obstet Gynecol* 2001;184:64-9.
33. Zhao C, Li Z, MD, R. Austin RM. Cervical Screening Test Results Associated With 265 Histopathologic Diagnoses of Cervical Glandular Neoplasia. *Am J Clin Pathol*. 2013;140:47-54.
34. Verdoodt F, Jiang X, Williams M, Schnatz PF, Arbyn M. High-risk HPV testing in the management of atypical glandular cells: a systematic review and meta-analysis. *Int J Cancer* 2016;138:303-10. doi:10.1002/ijc.29424.
35. Zhao C, Florea A, Austin RM. Clinical Utility of Adjunctive High-Risk Human Papillomavirus DNA Testing in Women With Papanicolaou Test Findings of Atypical Glandular Cells. *Arch Pathol Lab Med*. 2010;134:103–108.
36. Ullal A, Roberts M, Bulmer JN, Mathers ME, Wadehra V. The role of cervical cytology and colposcopy in detecting cervical glandular neoplasia. *Cytopathology*. 2009 Dec;20:359-66.

37. Sharpless KE, Schnatz PF. Management of "Atypical Endocervical Cells" Compared to "Atypical Glandular Cells". *J Low Genit Tract Dis.* 2015;19:197-9.
38. Nayar R, Vilbur DC. The Pap Test and Bethesda 2014. *Acta Cytologica.* 2015;59:121–132.
39. S3 Smjernice za dijagnostiku i liječenje Hrvatskoga društva za ginekologiju i opstetriciju. Dostupno na adresi:
<http://www.hdgo.hr/userFiles/upload/documents/aktualne-teme/CX/CX-DG-HDGO.pdf>. Datum pristupa: 13.04.2017.
40. Zeferino LC, Rabelo – Santos SH, Villa LL, Otavio Sarian L, Cecilia Costa M, Amaral Westin MC i sur. Value of HPV – DNA test in women with cytological diagnosis of atypical glandular cells (AGC). *Eur J Obstet Gynecol Reprod Biol.* 2011;159:160-164.

10. ŽIVOTOPIS

Ana-Marija Popović

Medicinski fakultet Osijek

J. Huttlera 4, 31000 Osijek

anamarijapopovic@gmail.com

Datum i mjesto rođenja: 2.3.1994., Gospić, RH

Adresa: Anićeve ulica 14, 10030 Zagreb

Tel.: 0996400950

OBRAZOVANJE:

Od 2015. do 2017. – Studij medicinsko laboratorijske dijagnostike, Medicinski fakultet Osijek, Sveučilište J. J. Strossmayera u Osijeku

Od 2012. do 2015. – Studij medicinsko laboratorijske dijagnostike, Zdravstveno veleučilište Zagreb

Od 2008. do 2012. – Opća Gimnazija Gospić

Od 2004. do 2008. – Osnovna škola dr. Jure Turića, Gospić