

Vertebroplastika u liječenju prijeloma kralješka kod plasmocitoma

Šutalo, Marko

Master's thesis / Diplomski rad

2017

Degree Grantor / Ustanova koja je dodijelila akademski / stručni stupanj: **Josip Juraj Strossmayer University of Osijek, Faculty of Medicine / Sveučilište Josipa Jurja Strossmayera u Osijeku, Medicinski fakultet**

Permanent link / Trajna poveznica: <https://um.nsk.hr/um:nbn:hr:152:437325>

Rights / Prava: [In copyright](#) / [Zaštićeno autorskim pravom.](#)

Download date / Datum preuzimanja: **2024-10-14**



Repository / Repozitorij:

[Repository of the Faculty of Medicine Osijek](#)



SVEUČILIŠTE JOSIPA JURJA STROSSMAYERA U OSIJEKU
MEDICINSKI FAKULTET OSIJEK
Studij medicine

Marko Šutalo

VERTEBROPLASTIKA U LIJEČENJU
PRIJELOMA KRALJEŠKA KOD
PLASMOCITOMA

Diplomski rad

Osijek, 2017.

SVEUČILIŠTE JOSIPA JURJA STROSSMAYERA U OSIJEKU
MEDICINSKI FAKULTET OSIJEK
Studij medicine

Marko Šutalo

VERTEBROPLASTIKA U LIJEČENJU
PRIJELOMA KRALJEŠKA KOD
PLASMOCITOMA

Diplomski rad

Osijek, 2017.

Ovaj je rad je izrađen na Zavodu za ortopediju Medicinskog fakulteta Sveučilišta Josipa Jurja Strossmayera u Osijeku.

Mentor rada: doc. prim. dr. sc. Saša Rapan, dr. med.

Rad ima 22 lista, 2 tablice i 1 sliku.

ZAHVALA

Zahvaljujem svojem mentoru, doc. prim. dr. sc. Saši Rapanu, koji je svojom stručnom pomoći, prijedlozima i savjetima značajno pridonio izradi ovog diplomskog rada.

Hvala mojim kolegama, prijateljima te obitelji i djevojci koji su bili uz mene tijekom fakulteta i bili mi podrška u svim lijepim i manje lijepim trenucima.

SADRŽAJ:

1. UVOD	1
1.1 Plasmocitom	1
1.2 Patološki prijelom trupa kralješka	1
1.3 Anatomija kralješka.....	1
1.4. Dijagnostika loma.....	2
1.5. Podjela prijeloma.....	3
1.6. Konzervativno liječenje prijeloma kralješka	3
1.7 Operacijsko liječenje prijeloma kralješka.....	4
1.7.1. Korporektomija i osteosinteza	4
1.7.2. Kifoplastika.....	4
1.7.3. Vertebroplastika.....	5
2. CILJ RADA.....	7
3. ISPITANICI I METODE	8
3.1. Ustroj studije.....	8
3.2. Ispitanici	8
3.3. Metode	8
3.4. Statističke metode.....	9
4. REZULTATI.....	10
5. RASPRAVA.....	12
6. ZAKLJUČAK	16
7. SAŽETAK.....	17
8. SUMMARY	18
9. LITERATURA.....	19
10. ŽIVOTOPIS	22

1. UVOD

1.1 Plasmocitom

Plasmocitom, u literaturi poznat i kao multipli mijelom ili samo mijelom, maligni je tumor kojeg karakterizira nekontrolirana proliferacija plazma stanica koje su, u zdravog organizma, sastavni dio svakog imunološkog sustava te su odgovorne za proizvodnju protutijela. Nastaju od B-limfocita. Kada se tumor predstavi kao generalizirana bolest, naziva se multipli mijelom. Ipak, kod manje od 5 % pacijenata tumor se javlja u obliku solitarnih lezija te se naziva solitarni plasmocitom kosti. Solitarni se plasmocitom kosti puno češće javlja u starijih osoba s medijanom dobi od 55 godina te uglavnom zahvaća aksijalni skelet, posebno kralješke, rebra i zdjelicu. Zabilježen je mali broj slučajeva da se plasmocitom javio kod mlađih osoba (1). Plasmocitom ima incidenciju od 4 slučaja na 100000 stanovnika te je češći u muškaraca u kojih je i smrtnost veća. Ovisno o tome koliko je bolest uznapredovala, najčešći su simptomi i znakovi bolesti bolovi u kostima, frakture kostiju, slabost ili umor, gubitak tjelesne mase te se uz ove simptome također može javiti anemija, bubrežna disfunkcija i poremećaj koagulacije (2).

1.2 Patološki prijelom trupa kralješka

Patološki prijelomi trupa kralješka najčešće nastaju kao posljedica djelovanja osteoporoze, plasmocitoma ili metastatskih tumora. Statističke kompilacije otkrivaju da skoro svaka treća žena i svaki deseti muškarac boluje od osteoporoze (3). Dosadašnja proučavanja ukazuju da će više od 60 % pacijenata koji boluju od osteoporoze imati bar jednu frakturu povezanu s bolešću u životu. Kompresivne su frakture u torakalnoj ili lumbalnoj regiji najčešći tip osteoporotičnih fraktura te ih ima gotovo jednako kao i fraktura distalnog dijela palčane kosti i kuka zajedno (3, 4, 5). Frakture kralješka koje se događaju nakon minimalne traume, često su prvi klinički pokazatelj koštane nestabilnosti ili osteoporoze (6, 7). Ove frakture uzrokuju gubitak visine, fizičku deformaciju i bolove u leđima te mogu biti povezane s različitim stupnjevima funkcionalnih ograničenja.

1.3 Anatomija kralješka

Kralježnica je koštani stup kojeg čini 33 ili 34 kralješka koji su međusobno spojeni zglobovima ili su srasli. Kralješke se dijeli u 5 grupa ovisno o tome na kojem se dijelu tijela nalaze pa postoje vratni (7), prsni (12), slabinski (5), križni (5) i trtični kralješci (4 ili 5). Svaki kralježak sastoji se od trupa, *corpus vertebrae*, luka, *arcus vertebrae*, te sedam

nastavaka (jedan šiljasti nastavak, dva para zglobni te par poprječnih). Trup, *corpus vertebrae*, najmasivniji je dio kralješka te, ovisno o skupini kojoj pripada, ima različite oblike. Trup čini tanki sloj kompaktne kosti unutar koje se nalazi veći sloj građen od spužvaste kosti. Luk se kralješka nalazi na stražnjoj strani trupa te je s njim povezan korijenom, *arcus vertebrae*. S korijena polazi pločica, *lamina arcus vertebrae*, koja stvara kralježnični otvor, *foramen vertebrale*, s pločicom sa suprotne strane. S lukova se izbočuje šiljasti nastavak, *processus spinosus*. Na svakoj se strani kralježničkih lukova prema gore, straga i lateralno pruža po jedan poprječni nastavak, *processus transversus*. Na prijelazu korijena u luk, na svakoj strani, ide prema gore i prema dolje po jedan zglobni nastavak, *processus articulares superiores* i *processus articulares inferiores*. Iznad i ispod korijena kralježničkog luka nalazi se po jedna udubina, *incisura vertebralis superior* i *incisura vertebralis inferior*, koje zajedno s udubinama suprotnog kralješka omeđuju otvor, *foramen intervertebrale*, kojim prolaze krvne žile i živci. Svi otvori kralješka zajedno, *foramen vertebrale*, čine kanal, *canalis vertebralis*, u kojem se nalazi kralježnička moždina (8).

1.4. Dijagnostika loma

Glavno je svojstvo multiplog mijeloma litičko oštećenje kostiju: 70 - 80 % pacijenata s multiplim mijelomom ima dijagnosticiranu osteolitičku leziju te ih čak do 90 % razvije litičku leziju tijekom bolesti (9). Novi su kriteriji za dijagnozu simptomatskog plasmocitoma otkrili korist modernih slikovnih prikaza u kontroli pacijenata sa plasmocitomom te oni uključuju pristunost najmanje jedne litičke lezije detektirane, ne samo konvencionalnom radiografijom, nego i računalnom tomografijom (CT), niskodoznom računalnom tomografijom cijelog tijela ili pozitronskom emisijskom tomografijom (PET / CT) i prisutnošću jedne ili više fokalnih lezija koštane srži na magnetskoj rezonanci (MR) (10). Konvencionalna se radiografija široko koristila za identifikaciju osteolitičkih lezija kod dijagnoze i praćenja bolesti. Pregled skeleta (koristeći X-zrake na cijelom tijelu) za dijagnozu trebao bi uključivati jednostavne radiografske snimke cijeloga tijela (11). Iako je rendgen cijeloga tijela bio standardan tijekom mnogo godina, on ima određena ograničenja: 1) da bi litička lezija bila vidljiva, mora se pojaviti gubitak više od 30 % trabekularne kosti, 2) teško je pristupiti određenim područjima kao što je zdjelica, 3) specifičnost mu je smanjena u diferencijalnoj dijagnozi između fraktura uzrokovanih mijelomom i benignih fraktura, 4) ovisan je o promatraču (11, 12). Svi su ovi razlozi doveli do razvoja novih naprednih slikovnih metoda koje su zamijenile RTG cijeloga tijela, kao što su niskodozni CT cijeloga tijela u mnogim europskim centrima ili PET / CT u SAD-u. Niskodozni CT cijeloga tijela ima veću osjetljivost u odnosu na konvencionalnu

radiografiju u detekciji osteolitičkih lezija te je nekoliko organizacija i institucija koje se bave mijelomima preporučilo da niskodozni CT cijeloga tijela treba zamijeniti konvencionalnu radiografiju u otkrivanju pacijenata s mijelomom. Magnetna je rezonanca najbolja slikovna metoda za prikaz koštane srži koja je infiltrirana mijeloma-stanicama. MR cijeloga tijela (ili bar MR kralježnice i zdjelice ukoliko MR cijelog tijela nije dostupan) trebala bi se provoditi kod svih pacijenata s tinjajućim plasmocitomom bez litičkih lezija kosti kako bi se potražila okultna bolest, što može opravdati liječenje. Također, MR točno prikazuje pristunost plasmocitoma, kralježničku moždinu i / ili kompresiju živca potrebnih za kiruršku terapiju ili radioterapiju. Također je preporučena za obradu solitarnog koštanog plasmocitoma te može razlikovati malignu od benigne frakture (što je jako bitno u slučaju pacijenata s biokemijskom remisijom bez ostalih znakova progresije). PET / CT funkcionalna je slikovna metoda koja je pokazala najbolje rezultate kod pacijenata s mijelomom i ima izuzetno vrijednu prognostičku vrijednost i za dijagnozu i za potencijalnu terapiju. PET / CT također se može koristiti kod obrade solitarnog plasmocitoma i nesekretornog mijeloma (13).

1.5. Podjela prijeloma

Klasifikacija po Genantu najčešće je korištena klasifikacija prijeloma kralješka. Kralješci su stupnjevani inspekcijom i bez direktnog mjerenja te je normalno građeni kralježak označen stupnjem 0. Stupanj 1, ili blaga deformacija, označava kolaps kralješka do 25 % visine trupa, stupanj 2, ili umjerena deformacija, označava kolaps kralješka između 25 - 40 % visine trupa te stupanj 3, ili teška deformacija, označava kolaps kralješka više od 40 %. Dodatno, stupanj 0,5 uveden je kako bi se označio granično deformiran kralježak (14).

1.6. Konzervativno liječenje prijeloma kralješka

Adekvatno liječenje boli označava se kao početak liječenja prijeloma kralješka. Ono podrazumijeva poštudne mjere i supinacijski položaj tijekom jednog do dva tjedna te primjenu oralnih analgetika tipa paracetamola, primjenu opijatnih analgetika (derivati morfina i tramadol) i nesteroidnih antiinflamatornih lijekova. Primjena ortoza, ne duže od šest do osam tjedana, također ima analgetski učinak. Ukoliko je uzrok prijeloma kralješka osteoporoza, bitno je dodati antiosteoporotske lijekove u terapiju radi prevencije novih prijeloma (npr. bisfosfonati, selektivni stimulatori estrogenskih receptora, kalcitonin i teriparatid, uz dodatak vitamina D i kalcija), dok fizikalna terapija ima ulogu u sekundarnoj prevenciji osteoporoze. Općenito, optimalno je liječenje boli učinkovito u 2 / 3 bolesnika s prijelomom kralješka (15).

1.7 Operacijsko liječenje prijeloma kralješka

Ukoliko i dalje postoje uporni bolovi unatoč optimalno liječenoj boli, preporučuje se liječenje operacijskim zahvatom. Najmanje je invazivan zahvat intraartikularna primjena kortikosteroida i lokalnog anestetika koja u 1 / 3 bolesnika s neuspješnom kontrolom boli smanjuje bol. Tehnike su vertebralne augmentacije minimalno invazivne operacije koje se koriste kako bi se povećala stabilnost kralježnice te pokušala vratiti visina i normalan oblik trupa kralješka. Tehnike su podijeljene u tri skupine: perkutana vertebroplastika, balon-kifoplastika te stenoplastika. Tehnike se primjenjuju od TH5 do S1 kralješka zbog anatomskih odnosa (15).

1.7.1. Korporektomija i osteosinteza

Korporektomija je kirurški zahvat kojim se odstranjuje tijelo kralješka te se uglavnom koristi radi dekompresije kralježničke moždine. U ovoj se operaciji tijelo kralješka i susjedni intervertebralni disk odstranjuju kako bi se smanjio pritisak na kralježničku moždinu koji uzrokuje stenozu kralježničkog kanala ili cervikalnu mijelopatiju. Nakon toga se u taj prostor umeće koštani graft kako bi se spojili koštani segmenti u jednu veliku cjelinu. Ova se kirurška operacija također koristi u liječenju fraktura, tumora, infekcija ili deformacija kralježnice (16). Osteosinteza je kirurški zahvat kojim se fragmenti kosti nakon osteotomije ili prijeloma spajaju i fiksiraju pod uvjetom da se fragmenti spajaju materijalom od specijalne vrste čelika ili legura. U liječenju koštanih fraktura postoje određena temeljna načela: mogućnost točnog namještanja prijeloma, zadržavanje pravilnog položaja fragmenata dok ne srastu čvrstim kalusom te mogućnost rane rehabilitacije što metoda osteosinteze svakako ispunjava. Prilikom osteosinteze mogu se koristiti žice, čavli, vijci, ploče, vanjski fiksatori itd. Prilikom primjene tzv. unutarnje fiksacije (primjene čavala, ploča, vijaka...) treba oprezno odrediti vrijeme vađenja osteosintetskog materijala jer može nastati refraktura ukoliko se osteosintetski materijal prerano izvadi. Načelno, u odraslih se osoba odstranjuju od 12 do 18 mjeseci nakon operacije, a ovisno o vrsti prijeloma i lokalizaciji i nakon 3 godine (npr. natkoljениčna kost). Kod ljudi u starijoj životnoj dobi, vrlo često nije potrebno odstraniti osteosintetski materijal budući da ne nastaje metaloza niti korozija (17).

1.7.2. Kifoplastika

Perkutana je balon-kifoplastika oblik perkutane vertebroplastike kod koje se napuhivanjem balona napravi šupljina u trupu kralješka te se tako postigne određena

repozicija prijeloma nakon čega se balon ispuše. Utiskivanjem koštanog cementa pod umjerenim tlakom ispuni se šupljina. Stvaranje je šupljine glavna prednost ove tehnike operacije jer se cement utiskuje pod nižim tlakom pa je manji rizik izlaska cementa. Učinkovitost je liječenja s balon-kifoplastikom bolja kod prijeloma koji je stariji te je preporučena kod prijeloma tipa Genant 3. gdje perkutana vertebroplastika nije primjenjiva (15).

1.7.3. Vertebroplastika

Vertebroplastika je stabilizacijski operacijski zahvat u kojem se koštani cement preko igle utiskuje u tijelo frakturiranog kralješka pomoću *in situ* dijaskopije, bez korekcije kifoze, kako bi se smanjila bol. Provodi se od visine petog prsnog do petog slabinskog kralješka. Desetak minuta nakon nanošenja cementa u trup postiže se stabilizacija, a analgetski je učinak najviše rezultat sprječavanja mikropokreta, dok je nešto manje rezultat uništavanja živčanih završetaka toplinskom reakcijom za vrijeme polimerizacije cementa.

Vertebroplastika se može odraditi zatvorenom operacijskom tehnikom (perkutano) ili u kombinaciji s dekompresijskim procedurama ako postoji potreba za dekompresijom spinalnog kanala u slučaju pridružene hernije diska, prodora tumorskog tkiva ili djelića kosti u kanal, kao i u slučaju prevelikog kolapsa trupa (otvorena vertebroplastika).

Ciljevi su vertebroplastike: smanjenje bolova, poboljšanje kvalitete života, poboljšanje biomehanike, smanjenje potrebe za korištenjem analgetika, sprječavanje daljnjeg razvoja deformiteta.

Indikacije su za vertebroplastiku: svježi kompresivni prijelom trupa kralješka (manje od godinu dana), jaki bolovi koji ne prestaju na tradicionalni način liječenja (VAS je veći od 7), porast rizika kifoze.

Apsolutne su kontraindikacije: prisutnost infekcije, kompresija spinalnog kanala, koagulopatija, alergije na komponente cementa, uspješnost konzervativne terapije, osteopenična profilaksa, akutni traumatski lom.

Relativne su kontraindikacije: lom više od 3 kralješka, lom stariji od godinu dana, mlađi bolesnik, lom kranijalnije od Th5.

Komplikacije se vertebroplastike dijele na:

- **lokalne komplikacije:** curenje cementa izvan trupa u spinalni kanal (mijelopatija, radikulopatija), plućna embolija, embolija cerebralne arterije, infekcija, loš položaj igle (može dovesti do neuroloških oštećenja te ozljeda unutarnjih organa).

- **opće komplikacije:** lom rebara, alergijska reakcija, pojačani bolovi u leđima, cement u okolnom tkivu.

Vertebroplastika i kifoplastika vrlo su učinkovite kirurške tehnike u liječenju prijeloma kralježnice s niskim perioperacijskim morbiditetom te znatno poboljšava pokretljivost i smanjuje bol povećavajući kvalitetu života pacijenta (18).

2. CILJ RADA

Cilj je rada ispitati uspješnost operacijske metode vertebroplastike u liječenju patološkog prijeloma trupa kralješka, tako što će se usporediti klinička slika prije operacijskog zahvata i nakon njega. Uspješnost će se definirati smanjenjem intenziteta boli pomoću VAS skale prije i nakon operacijske procedure.

3. ISPITANICI I METODE

3.1. Ustroj studije

Istraživanje je oblikovano kao retrospektivno-prospektivna studija (19).

3.2. Ispitanici

Ispitanici su u ovom istraživanju pacijenti koji su liječeni operacijskom metodom vertebroplastike u Zavodu za ortopediju KBC-a Osijek unatrag 10 godina pod dijagnozom patološkog prijeloma trupa kralješka uslijed osnovne bolesti, plasmocitoma.

3.3. Metode

Za potrebe istraživanja prikupljeni su podaci iz povijesti bolesti pacijenata s plasmocitomom liječenih vertebroplastikom u Zavodu za ortopediju KBC Osijek unatrag 10 godina. Iz dostupne medicinske dokumentacije analizirani su opći podaci koji govore o spolu te dužini trajanja tegoba, razini bolova prije i poslije operacije (VAS-skalom) te radiološkim promjenama na operiranom segmentu prije i poslije zahvata, naročito stupanj prijeloma te postojanje ekstrakorporalnog istjecanja cementa tijekom zahvata. Vizualno-analogna skala (VAS), najčešće je korištena skala za mjerenje intenziteta boli. Od bolesnika se traži da na 10 centimetara dugoj crti označi mjesto koje odgovara jačini njegove boli, nakon čega se s druge strane milimetarske ljestvice očitava VAS zbroj. Pritom 0 označava da nema boli, a 10 označava najjaču bol.

Svi pacijenti operirani su kirurškom tehnikom vertebroplastike. Pacijenta se postavi u pronirani položaj (postigne se značajna korekcija kifoze te se povećava visina kolabiranog trupa do 20 %), dijaskopijom se locira slomljeni kralježak, operacijsko se polje opere i pokrije, a koža i potkoža do periosta anestetiziraju se 2 % *lidocainom* ukoliko se radi u lokalnoj anesteziji. Ukoliko pacijent ne može tolerirati bolove, zahvat se provodi u općoj anesteziji. Nakon male kožne incizije od 2 do 3 mm širine, igla 11 Gaugea za biopsiju kosti postavi se u središte pedikla te se potom uz praćenje dijaskopijom, prolazeći kroz pedikl, igla postavi do prednje trećine trupa. Procedura može biti bipedikularna ili unipedikularna. Ukoliko je položaj igle zadovoljavajući, kroz postavljenu iglu, u trup kralješka aplicira se tanka igla za biopsiju kralješka koja se nalazi u setu za vertebroplastiku. Dobiveni se materijal šalje na patohistološku analizu. Nakon toga, koštani se cement odgovarajuće viskoznosti aplicira u trup kralješka. Vrlo je bitno kontrolirati postupak dijaskopijom kako ne bi došlo do curenja

cementa i time do različitih komplikacija. Cement se aplicira dok nismo zadovoljni njegovim položajem u posljednjoj četvrtini trupa ili ako je došlo do epiduralne, venozne ili intradiskalne ekstravazacije cementa. S oko 15 % popunjenosti trupa kralješka cementom (približno 3,5 ml) postiže se zadovoljavajuća čvrstoća slomljenog kralješka. Bolesnik ostaje u krevetu najmanje sat vremena, a 24 sata poslije zahvata otpušta se kući (18).

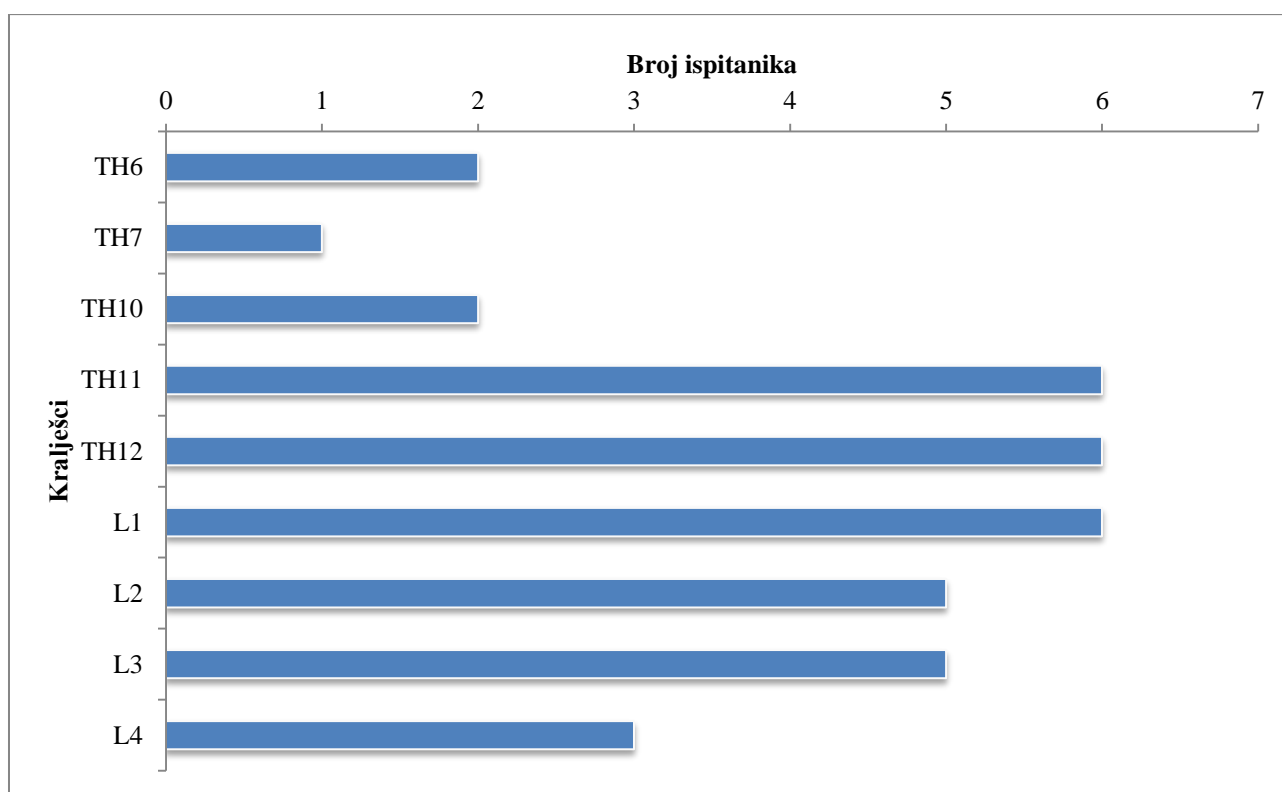
3.4. Statističke metode

Kategorijski su podatci predstavljeni apsolutnim frekvencijama. Razlike klasifikacije loma prema spolu testirane su Fisherovim egzaktnim testom. Numerički su podatci opisani medijanom i granicama interkvartilnog raspona. Normalnost raspodjele numeričkih varijabli bit će testirana Shapiro-Wilk testom. Razlike u VAS skali boli prije i poslije operacije testirane su Wilcoxonovim testom (20). Sve su P vrijednosti dvostrane. Razina je značajnosti postavljena na $\text{Alpha} = 0,05$. Za statističku analizu koristio se statistički program MedCalc Statistical (Software version 14.12.0; MedCalc Software bvba, Ostend, Belgium; 2014).

4. REZULTATI

Istraživanje je provedeno na 26 ispitanika, koji su liječeni operacijskom metodom vertebroplastike pod dijagnozom patološkog loma trupa kralješka uslijed osnovne bolesti, plasmocitoma, od kojih je 12 / 26 muškaraca i 14 / 26 žena.

Najviše je ispitanika, njih 6 / 26, s oštećenjem kralješka TH11, TH12 i L1, s oštećenjem TH6 i TH10 je 2 / 26 ispitanika, oštećenje L2 i L3 imaju 5 / 26 ispitanika, oštećenje L3 ima njih 3 / 26 i samo jedan ispitanik ima oštećenje TH7 kralješka. Po dva loma ima 10 / 26 ispitanika (Slika 1).



Slika 1. Ispitanici prema oštećenim kralješcima

Prema Genant klasifikaciji prijeloma, ovisno o tome je li prijelom potpun ili ne, ispitanici su podijeljeni na tri stupnja prijeloma: 9 / 26 ispitanika je s kolapsom do 25 % visine trupa, njih 13 / 26 ima kolaps od 26 do 40 % visine trupa, a 4 / 26 ispitanika su s kolapsom više od 40 % visine trupa. Nema značajnih razlika u klasifikaciji prijeloma prema spolu (Tablica 1).

Tablica 1. Klasifikacija prijeloma (GENANT) prema spolu

	Broj ispitanika			P*
	Muškarci	Žene	Ukupno	
I stupanj (kolaps do 25 % visine trupa)	6/12	3/14	9/26	
II stupanj (kolaps od 26 do 40 % visine trupa)	5/12	8/14	13/26	0,37
III stupanj (kolaps više od 40 % visine trupa)	1/12	3/14	4/26	
Ukupno	12/12	14/14	26/26	

*Fisherov egzakti test

Prije i poslije operacije ispitanici su pomoću VAS skale dali procjenu jačine boli. Značajno je smanjenje poslije operacije, medijana 2 (interkvartilnog raspona od 1,75 do 3) u rasponu od 1 do 4, u odnosu na vrijeme prije operacije (Wilcoxon test, $P < 0,001$) (Tablica 2).

Tablica 2. Procjena boli VAS skalom prije i poslije operacije

	Medijan (interkvartilni raspon)		P*
	Prije operacije	Poslije operacije	
VAS skala	8 (7 - 9)	2 (1,75 - 3)	< 0,001

*Wilcoxon test

Kod 8 / 26 ispitanika zabilježeno je istjecanje cementa prilikom navedenog zahvata.

5. RASPRAVA

Plasmocitom je maligni tumor kojeg karakterizira nekontrolirana proliferacija plasma stanica koje su, u zdravog organizma, sastavni dio svakog imunološkog sustava te su odgovorne za proizvodnju protutijela. Nastaju od B-limfocita kada su oni potaknuti nekom stranom tvari, primjerice antigenima bakterija. Kada se predstavi kao generalizirana bolest, naziva se multipli mijelom. Ipak, kod manje od 5 % pacijenata, tumor se javlja u obliku solitarnih lezija te se naziva solitarni plasmocitom kosti. Solitarni se plasmocitom kosti puno češće javlja u starijih osoba s medijanom dobi od 55 godina te uglavnom zahvaća aksijalni skelet, posebno kralješke, rebra i zdjelicu. Zabilježen je mali broj slučajeva da se plasmocitom javio kod mlađih osoba. Ovisno o tome koliko je bolest uznapredovala, najčešći su simptomi i znakovi bolesti bolovi u kostima, frakture kostiju, slabost ili umor te gubitak tjelesne mase (1, 2).

Neoperativno je liječenje kod te bolesti dosta neučinkovito pa se prilikom operativnog liječenja koriste: korporektomija i osteosinteza, kifoplastika ili vertebroplastika koja se koristi i na Zavodu za ortopediju KBC-a Osijek. Vertebroplastika označava aplikaciju cementa određene viskoznosti unutar frakturiranog kralješka kako bi se smanjili bolovi i kako bi postigli adekvatnu stabilizaciju kralježnice (18). Prilikom izvođenja vertebroplastike u liječenju frakture kralješka uzrokovane plasmocitomom, mogu se aplicirati niskoviskozni (NVC), (Vertebroplastic, DePuy) i viskoviskozni (VVC), (Confidence, DePuy) cementi.

Svrha je ovog istraživanja utvrditi postoji li razlika u boli kod pacijenata s patološkim prijelomom kralješka uslijed osnovne bolesti, plasmocitoma, prije i nakon učinjene vertebroplastike. Studija je provedena na Zavodu za ortopediju u Kliničkom bolničkom centru u Osijeku na uzorku od 26 pacijenata.

Istraživanje je uključivalo sudionike oba spola. Prema rezultatima ovog istraživanja vidljivo je da nema velike razlike u omjeru muških i ženskih pacijenata: dvanaest od dvadeset i šest pacijenata činili su muškarci dok je žena bilo četrnaest.

Glavni je parametar tijekom ove studije promjena u prisutnosti boli te je, uz njega, vrlo važan parametar, koji govori o komplikaciji, bio istjecanje cementa u spinalni kanal.

U ovoj studiji bol se znatno smanjila kod svih pacijenata. To čini značajni napredak u kliničkoj slici po navedenom parametru. Pflugmacher i suradnici (21) koristili su balon-kifoplastiku u liječenju fraktura uzrokovanih plasmocitomom kod 20 pacijenata. Medijan je boli kod pacijenata (koristeći VAS-skalu) značajno pao nakon operacije u odnosu na stanje

prije operacije. Grupa Health Quality Ontario (22) u svom je radu analizirala 111 kliničkih izvještaja, koja su uključivala preko 4000 pacijenata koji su imali prijelom kralješka nastao uslijed karcinoma (multiplog mijeloma, metastatskog karcinoma ili hamangijoma) te su bili liječeni vertebroplastikom ili kifoplastikom. Uočeno je da se kod većine pacijenata bol smanjila već unutar prvih 48h te da se potreba za opioidnim analgeticima značajno smanjila. Također se smanjila funkcionalna nesposobnost povezana s bolovima u leđima i vratu. Prema radu Khana i suradnika (23) bol se također smanjila uporabom bilo vertebroplastike bilo kifoplastike. Bol, koja se mjerila VAS-skalom (10 bodova), pala je za 4,8 bodova unutar tjedan dana, 4,6 bodova unutar jedne godine i 4,4 boda nakon godinu dana. Primijetili su da je pad boli bio vrlo brzo vidljiv nakon operacije i nije se mijenjao tijekom vremena. Zabilježili su i da su vertebroplastika i kifoplastika jednako djelotvorne u smanjuju boli uzrokovane frakturom jer im je razlika u padu boli tijekom navedenih perioda bila beznačajna. Uspoređujući, iz različitih članaka, uspješnost vertebroplastike kod pacijenata s frakturom kralješka uzrokovanu plasmocitomom i uzrokovanu osteoporozom, primjećuje se da imaju gotovo sličan pozitivan učinak na smanjenje boli i onesposobljenosti. Santos i suradnici (24) proučavali su 18 pacijenata s frakturiranim kralješkom uslijed osteoporoze te su zaključili da je vertebroplastika vrlo efikasna u liječenju navedenog stanja s izrazitim smanjenjem boli i povećanjem kvalitete života neposredno nakon operacije te u srednje-dugom vremenu nakon toga.

Drugi je važan parametar istjecanje viskoviskoznog (VCC) (Confidence, DePuy) cementa, koji se koristio prilikom svih operacija. Istjecanje je cementa jedna od najvažnijih lokalnih komplikacija operacije koja može dovesti do mijelopatije i radikulopatije (18). Kod osam pacijenata (30,77 %), liječenih ovom metodom, zabilježeno je istjecanje cementa.

Pflugmacher i suradnici (21) imali su 20 pacijenata s 48 prelomljenih kralježaka, koje su liječili perkutanom balon-kifoplastikom te su oni zabilježili klinički asimptomatsko istjecanje cementa na 5 kralježaka (10,4 %). U mnogim radovima, također se ističe da balon-kifoplastika ima manju vjerojatnost istjecanja cementa od vertebroplastike (25). Bouza i suradnici (26) u svom su radu objavili da se klinički asimptomatsko istjecanje cementa pojavilo u 6 % tretiranih kralježaka što potvrđuje vodeću prednost ove tehnike, a to je da se cement utiskuje pod nižim tlakom, što smanjuje rizik izlaska cementa. Zhang i suradnici (27) u svom su radu uspoređivali mogućnost istjecanja niskoviskoznog (NVC) i viskoviskoznog (VVC) cementa kod pacijenata s frakturom kralješka uzrokovano osteoporozom. Uzorak im je bio 66 pacijenata koji su podvrgnuti vertebroplastici. Aplikacija NVC učinjena je kod 30 pacijenata, a VVC kod 36. Ukupno je istjecanje cementa bilo 30,55 % kod pacijenata s

apliciranim VVC, a manje od 77,77 % kod pacijenata s NVC. Ovo podatci pokazuju da je mogućnost istjecanja cementa prilikom korištenja visokoviskoznog cementa kod pacijenata s frakturom kralješka uslijed plasmocitoma i uslijed osteoporoze podjednaka.

Što se tiče ostalih komplikacija koje se mogu javiti uslijed vertebroplastike i kifoplastike, treba svakako istaknuti infekcije. Iako se vrlo rijetko prijavljuju, infekcije nakon vertebroplastike i kifoplastike poprilično su ozbiljne. Abdelrahman i suradnici (28) proučavali su infekcije uslijed navedenih operacija te su imali 9 pacijenata. Parametri su infekcije bili izrazito visoki kod svih pacijenata dok je najčešći uzročnik bio *Staphylococcus aureus* prisutan u 3 infekcije. Jedan je pacijent umro prije reoperacije te su dva umrla unutar prva 4 mjeseca od reoperacije. Dva su pacijenta preboljela infekciju bez posljedica dok je jedan trebao hodalicu za kretanje. Tri su pacijenta bila paraparetična, dva su se potpuno oporavila, dok su jednom pacijentu potrebna invalidska kolica. Zaključuje se da su, iako su vertebroplastika i kifoplastika minimalno invazivne operacije, postoperativne infekcije životno ugrožavajuće.

Kod pacijenata koji su operirani vertebroplastikom zbog prijeloma kralješka uzrokovanog osteoporozom, Evans i suradnici (29) utvrdili su da su se simptomatske komplikacije javile u 4,9 % operiranih. Ranije istraživanje sugerira da su se komplikacije kod pacijenata s frakturom kralješka uzrokovanog osteoporozom javile u 5 - 7 % slučajeva te su to uglavnom manje komplikacije kao što su prijelomi rebara i privremena radikularna bol (30). Veće komplikacije, kao što su trajna neurološka ozljeda ili plućna embolija, izrazito su rijetke, iako stvarne incidencije komplikacija kod pacijenata koji su bili podvrgnuti vertebroplastici još uvijek nisu dobro istražene (29).

Prilikom proučavanja radova treba spomenuti da su rezultati vertebroplastike puno uspješniji ukoliko se koristi viskoviskozni cement mjesto niskoviskoznog te je mogućnost nastanka komplikacija (pogotovo istjecanja cementa) puno manja. Rapan i suradnici (31) prilikom operacije vertebroplastike koristili su niskoviskozni (NVC), (Vertebroplastic, Depuy) i viskoviskoznog (VCC), (Confidence, DePuy) cement. Niskoviskozni je apliciran u 75 pacijenata, na 109 kralježaka, dok je viskoviskozni apliciran u 12 pacijenata, na 14 kralježaka. 49 pacijenata liječeno je zbog malignog oboljenja, a 38 zbog osteoporoze. Smanjenje je boli bilo značajno prilikom korištenja i NVC i VVC. U skupini liječenih NVC imali su jedan slučaj istjecanja cementa u spinalni kanal s posljedičnom paraparezom, koja se djelomično oporavila nakon dekompresije i rehabilitacije te su u 32 kralješka (32 %) evidentirali intraoperacijsko istjecanje cementa ekstraosalno, u venski splet ili intradiskalno.

Kod uporabe VVC, u samo jednom je slučaju (8 %) zabilježeno istjecanje cementa intradiskalno.

6. ZAKLJUČAK

Na temelju provedenog istraživanja i dobivenih rezultata mogu se izvesti sljedeći zaključci:

- Najveći broj ispitanika 6 / 26 imalo je prijelom kralješka TH11, TH12 i L1 te je 10 / 26 ispitanika imalo po dva loma.
- Vertebroplastici su podjednako bili podvrgnuti i muškarci i žene.
- Kod manjeg broja ispitanika zabilježeno je istjecanje cementa prilikom operacije.
- Bol u području prelomljenog kralješka nakon provedene vertebroplastike značajno je smanjena što govori o uspješnosti ove operacije.

7. SAŽETAK

Cilj istraživanja: Cilj je rada ispitati uspješnost operacijske metode vertebroplastike u liječenju patološkog prijeloma trupa kralješka, tako što će se usporediti klinička slika prije operacijskog zahvata i nakon njega. Uspješnost će se definirati smanjenjem intenziteta ili povećanjem intenziteta boli pomoću VAS skale prije i nakon operacijske procedure.

Nacrt studije: Istraživanje je ustrojeno kao retrospektivno-prospektivna studija. Uključeno je 26 pacijenata, od toga 14 žena i 12 muškaraca.

Materijali i metode: Iz medicinske dokumentacije Zavoda za ortopediju KBC-a Osijek prikupljeni su podatci o pacijentima koji su liječeni od prijeloma kralješka uslijed plasmocitoma vertebroplastikom. Analizirani su podatci: spol, dužina trajanja tegoba, razina bolova prije i poslije operacije (VAS-skalom) te radiološke promjene na operiranom segmentu prije i poslije zahvata, naročito stupanj prijeloma te postojanje ekstrakorporalnog istjecanja cementa tijekom zahvata.

Rezultati: Najveći broj ispitanika 6 / 26 imalo je prijelom kralješka TH11, TH12 i L1 te je 10 / 26 ispitanika imalo po dva loma. Uočeno je da su statistički značajne razlike u bolovima prije i nakon obavljene vertebroplastike i svjedoče o uspješnosti operativnog zahvata. Svi su pacijenti osjećali bolove prije operacije, medijana 8 (interkvartilnog raspona od 7 do 9), dok je prisutnost boli značajno smanjena nakon operacije kod svih pacijenata, medijana 2 (interkvartilnog raspona od 1,75 do 3).

Zaključak: Postignuto je značajno smanjenje boli pri liječenju prijeloma kralješka uslijed plasmocitoma vertebroplastikom.

Ključne riječi: operativno liječenje; plasmocitom; prijelom kralješka; vertebroplastika.

8. SUMMARY

Vertebroplasty in the treatment of vertebral fractures with myeloma

Objectives: The aim of this study was to compare and evaluate the clinical results before and after the vertebroplasty in the treatment of vertebral fractures with myeloma. The success of the surgery is defined by the increased or reduced intensity of the pain using the VAS-scale before and after the treatment.

Study design: The study was organized as a retrospective-prospective study. The study included 26 patients, 14 women and 12 men.

Participants and methods: Data for patients who were treated for vertebral fractures with myeloma were collected at the Institute for Orthopaedic Surgery at Clinical Hospital Centre Osijek. The analysed data included: gender, duration of the illness, intensity of the pain before and after the treatment (using VAS-scale), radiological changes on the operated segment before and after the treatment, vertebral fracture level, and extracorporeal cement leakage from the vertebra body to the surrounding tissue during the procedure.

Results: The largest number of patients, 6 / 26, suffered the fracture of TH11, TH12 and L1 and 10 / 26 patients suffered two fractures of vertebrae at the same time. The difference in the pain before and after the surgery was statistically significant and it indicated the success of the surgery. All patients complained of the pain before surgery and the pain intensity median was 8, but after the surgery, the pain intensity decreased in all patients, and the median was 2.

Conclusion: Improvement in the clinical results of the treatment of vertebral fractures with myeloma by vertebroplasty proves to be significant.

Keywords: surgical treatment, myeloma, vertebral fracture, vertebroplasty

9. LITERATURA

1. Kulkarni RS, Parikh SK, Anand AS, Panchal HP, Patel AA, Trivedi P i sur. Solitary plasmacytoma of bone involving spine in a 12-year-old boy: Report of a rare case and review of literature. *J Pediatr Neurosci.* 2017;12(1):67-71.
2. Vrhovac B, Jakšić B, Reiner Ž, Vucelić B. *Interna medicina.* 4.izd. Zagreb: Naklada Ljevak; 2008.
3. Burge R, Dawson-Hughes B, Solomon DH, Wong JB, King A, Tosteson A. Incidence and economic burden of osteoporosis-related fractures in the United States, 2005–2025. *J Bone Miner Res.* 2007;22(3):465–75.
4. Amin S, Achenbach SJ, Atkinson EJ, Khosla S, Melton LJ, 3rd. Trends in fracture incidence: a population-based study over 20 years. *J Bone Miner Res.* 2014;29(3):581–9.
5. Orsini LS, Rousculp MD, Long SR, Wang S. Health care utilization and expenditures in the United States: a study of osteoporosis-related fractures. *Osteoporos Int.* 2005;16(4):359–71.
6. Martin D, Notelovitz M. Effects of aerobic training on bone mineral density of postmenopausal women. *J Bone Miner Res.* 1993;8:931-936.
7. Deyo RA, Diehl AK, Rosenthal M. How many days of bed rest for acute low back pain? A randomized clinical trial. *N Engl J Med.* 1986;315(17):1064-70.
8. Krmpotić-Nemanić J, Marušić A. *Anatomija čovjeka.* 2.izd. Zagreb: Medicinska naklada; 2007.
9. Terpos E, Berenson J, Raje N, et al. Management of bone disease in multiple myeloma. *Expert Rev Hematol.* 2014;7:113-125.
10. Rajkumar SV, Dimopoulos MA, Palumbo A, et al. International Myeloma Working Group updated criteria for the diagnosis of multiple myeloma. *Lancet Oncol.* 2014;15:e538-e548.
11. Dimopoulos M, Terpos E, Comenzo RL, et al. International myeloma working group consensus statement and guidelines regarding the current role of imaging techniques in the diagnosis and monitoring of multiple myeloma. *Leukemia.* 2009;23:1545-1556.
12. Terpos E, Moulopoulos LA, Dimopoulos MA. Advances in imaging and the management of myeloma bone disease. *J Clin Oncol.* 2011;29:1907-1915.

13. Terpos E, Dimopoulos MA, Mouloupoulos LA. The Role of Imaging in the Treatment of Patients With Multiple Myeloma in 2016. *Am Soc Clin Oncol Educ Book*. 2016;35:e407-17.
14. Baum T, Bauer JS, Klinder T, Dobritz M, Rummeny EJ, Noël PB i sur. Automatic detection of osteoporotic vertebral fractures in routine thoracic and abdominal MDCT. *Eur Radiol*. 2014;24(4):872-80.
15. Perović D, Borić I. Diagnostics and treatment of osteoporotic vertebral fractures. *Reumatizam*. 2014;61(2):75-9.
16. Terry Canale S, Beaty HJ. *Campbell's Operative Orthopaedics*. 12. izd. St Louis: Mosby; 2012.
17. Pećina M. *Ortopedija*. 3.izd. Zagreb: Naklada Ljevak; 2004.
18. Rapan S, Jovanovic S, Gulan G, Boschi V. Vertebroplastika. *Medicina fluminensis*.2011;47(1): 29-36.
19. Marušić M. i sur. *Uvod u znanstveni rad u medicini*. 4. izd. Udžbenik. Zagreb: Medicinska naklada; 2008.
20. Ivanković D. i sur. *Osnove statističke analize za medicinare*. Zagreb: Medicinski fakultet Sveučilišta u Zagrebu; 1988.
21. Pflugmacher R, Kandziora F, Schroeder RJ, Melcher I, Haas NP, Klostermann CK. Percutaneous balloon kyphoplasty in the treatment of pathological vertebral body fracture and deformity in multiple myeloma: a one-year follow-up. *Acta Radiol*. 2006;47(4):369-76.
22. Health Quality Ontario. Vertebral Augmentation Involving Vertebroplasty or Kyphoplasty for Cancer-Related Vertebral Compression Fractures: A Systematic Review. *Ont Health Technol Assess Ser*. 2016;16(11):1-202.
23. Khan OA1, Brinjikji W, Kallmes DF. Vertebral augmentation in patients with multiple myeloma: a pooled analysis of published case series. *AJNR Am J Neuroradiol*. 2014;35(1):207-10.
24. Santos RF, Ribeiro JC, de Moraes FB, Cardoso AL, Pimenta Junior WE, Daher MT. Evaluation of the quality of life after vertebroplasty to treat compressive osteoporotic fractures. *Rev Bras Ortop*. 2014;49(5):477-81.
25. Hulme PA, Krebs J, Ferguson SJ, Berlemann U. Vertebroplasty and kyphoplasty: a systematic review of 69 clinical studies. *Spine (Phila Pa 1976)*. 2006;31(17):1983-2001.

26. Bouza C, López-Cuadrado T, Cediél P, Saz-Parkinson Z, Amate JM. Balloon kyphoplasty in malignant spinal fractures: a systematic review and meta-analysis. *BMC Palliat Care*. 2009;8:12.
27. Zhang ZF, Yang JL, Jiang HC, Lai Z, Wu F, Pan YQ i sur. An updated comparison of high- and low-viscosity cement vertebroplasty in the treatment of osteoporotic thoracolumbar vertebral compression fractures: A retrospective cohort study. *Int J Surg*. 2017;43:126-130.
28. Abdelrahman H, Siam AE, Shawky A, Ezzati A, Boehm H. Infection after vertebroplasty or kyphoplasty. A series of nine cases and review of literature. *Spine J*. 2013;13(12):1809-17.
29. Evans AJ, Jensen ME, Kip KE, DeNardo AJ, Lawler GJ, Negin GA i sur. Vertebral compression fractures: pain reduction and improvement in functional mobility after percutaneous polymethylmethacrylate vertebroplasty retrospective report of 245 cases. *Radiology*. 2003;226(2):366-72.
30. Jensen ME, Evans AJ, Mathis JM, Kallmes DF, Cloft HJ, Dion JE. Percutaneous polymethylmethacrylate vertebroplasty in the treatment of osteoporotic vertebral body compression fractures: technical aspects. *AJNR Am J Neuroradiol*. 1997; 18:1897–1904.
31. Rapan S, Jovanović S, Gulan G, Boschi V, Kolarević V, Đapić T. Vertebroplasty – High Viscosity Cement versus Low Viscosity Cement. *Coll Antropol*. 2010;34(3):1063-7.

10. ŽIVOTOPIS

Marko Šutalo

Medicinski fakultet Osijek

J. Huttlera 4, 31000 Osijek

masutalo@mefos.hr

Datum i mjesto rođenja:

4. 3. 1993., Požega

Adresa:

S. Radića 72, Dervišaga, 34000 Požega

tel: +385989073213

marko_334@hotmail.com

OBRAZOVANJE:

Od 2011.: Studij medicine, Medicinski fakultet Osijek, Sveučilište J.J. Strossmayera u Osijeku

Od 2007. do 2011. Opća gimnazija, Požega

Od 1999. do 2007. Osnovna škola „Antuna Kanižlića“, Požega

OSTALE AKTIVNOSTI:

2013. Radionica u sklopu festivala znanosti: „Supermeni među nama“