

Početni odgovor na intravitrealnu terapiju bevacizumabom kod bolesnika s dijabetičkim makularnim edemom i senilnom makularnom degeneracijom

Liščić, Andreas

Master's thesis / Diplomski rad

2022

Degree Grantor / Ustanova koja je dodijelila akademski / stručni stupanj: **Josip Juraj Strossmayer University of Osijek, Faculty of Medicine Osijek / Sveučilište Josipa Jurja Strossmayera u Osijeku, Medicinski fakultet Osijek**

Permanent link / Trajna poveznica: <https://um.nsk.hr/um:nbn:hr:152:501764>

Rights / Prava: [In copyright](#) / [Zaštićeno autorskim pravom.](#)

Download date / Datum preuzimanja: **2024-11-03**



Repository / Repozitorij:

[Repository of the Faculty of Medicine Osijek](#)



SVEUČILIŠTE JOSIPA JURJA STROSSMAYERA U OSIJEKU
MEDICINSKI FAKULTET OSIJEK
SVEUČILIŠNI INTEGRIRANI PREDDIPLOMSKI I DIPLOMSKI
STUDIJ MEDICINE

Andreas Liščić

POČETNI ODGOVOR NA
INTRAVITREALNU TERAPIJU
BEVACIZUMABOM KOD BOLESNIKA S
DIJABETIČKIM MAKULARNIM
EDEMOM I SENILNOM MAKULARNOM
DEGENERACIJOM

Diplomski rad

Osijek, 2022.

SVEUČILIŠTE JOSIPA JURJA STROSSMAYERA U OSIJEKU
MEDICINSKI FAKULTET OSIJEK
SVEUČILIŠNI INTEGRIRANI PREDDIPLOMSKI I DIPLOMSKI
STUDIJ MEDICINE

Andreas Liščić

POČETNI ODGOVOR NA
INTRAVITREALNU TERAPIJU
BEVACIZUMABOM KOD BOLESNIKA S
DIJABETIČKIM MAKULARNIM
EDEMOM I SENILNOM MAKULARNOM
DEGENERACIJOM

Diplomski rad

Osijek, 2022.

Rad je ostvaren na Klinici za očne bolesti Kliničkog bolničkog centra Osijek.

Mentor rada: prof. dr. sc. Josip Barać, dr. med., specijalist oftalmologije.

Neposredni voditelj: dr. sc. Andrijana Kopic, dr. med., specijalist oftalmologije.

Rad ima 25 listova, 4 tablice i 2 slike.

ZAHVALE:

Zahvaljujem mentoru prof. dr. sc. Josipu Baraću, dr. med. i neposrednoj voditeljici dr. sc. Andrijani Kopic, dr. med. na ulozenom trudu, strpljenju i pomoci prilikom izrade ovog diplomskog rada.

Od srca zahvaljujem roditeljima Davoru i Ines na neizmjenoj podrsci i ljubavi pruzenoj tijekom cjelokupnog studiranja i pisanja ovog diplomskog rada.

Također zahvaljujem svojim prijateljima na razumijevanju i potpori pruzenoj tijekom studiranja.

SADRŽAJ:

1. UVOD.....	1
1.1. Intravitrealna terapija.....	1
1.2. Dijabetički makularni edem.....	1
1.3. Senilna makularna degeneracija	2
1.4. Dijagnostika.....	3
1.4.1. Optička koherentna tomografija	3
1.4.2. Fluoresceinska angiografija	4
1.4.3. Optička koherentna tomografija-angiografija.....	4
1.5. Terapija.....	4
1.6. Praćenje ishoda liječenja.....	5
1.7. Prognoza liječenja i važnost početnog odgovora.....	6
2. CILJEVI	7
3. ISPITANICI I METODE	8
3.1. Ustroj studije.....	8
3.2. Ispitanici	8
3.3. Metode	8
3.4. Statističke metode.....	10
4. REZULTATI	11
5. RASPRAVA.....	15
6. ZAKLJUČAK.....	19
7. SAŽETAK.....	20
8. SUMMARY	21

9. LITERATURA	22
10. ŽIVOTOPIS	25

POPIS KRATICA:

ARMD – age-related macular degeneration (senilna makularna degeneracija)

BCVA – *best corrected visual acuity* (najbolje korigirana vidna oštrina)

CRT – *central retinal thickness* (centralna debljina mrežnice)

CSFT – *central subfoveal thickness* (debljina retine u foveolarnom području)

DME – *diabetic macular edema* (dijabetički makularni edem)

FAG – fluoresceinska angiografija

FDA – *federal drug agency*

HRF – hyperreflective foci (hiperreflektivne točke)

IRC – intraretinalne ciste

IRF – *intraretinal fluid* (intraretinalna tekućina)

OCT – optička koherentna tomografija

OCT-A – *optical coherence tomography-angiography* (optička koherentna tomografija-angiografija)

PED – *pigment epithelium detachment* (odignuće retinalnog pigmentnog epitela)

RPE – *retinal pigment epithelium* (retinalni pigmentni epitel)

SRF – *subretinal fluid* (subretinalna tekućina)

VEGF – *vascular endothelial growth factor* (vaskularni endotelni faktor rasta)

1. UVOD

1.1. Intravitrealna terapija

Intravitrealne injekcije su jedna od najčešće korištenih tehnika liječenja bolesti oka na svijetu, čija se uporaba povećava iz godine u godinu (1). Neke indikacije za primjenu ove terapije su: neovaskularna senilna makularna degeneracija (ARMD), dijabetički makularni edem (DME), okluzije retinalnih vena, uveitis, endoftalmitis, koroidna neovaskularna membrana kao posljedica višestrukih bolesti retine, cistoidni makularni edem (2). Postoje brojni lijekovi koji se danas upotrebljavaju u svrhu intravitrealne terapije, a najčešći su: bevacizumab (*Avastin*), aflibercept (*Eylea*), ranibizumab (*Lucentis*), brolucizumab (*Beovu*), pripravci kortikosteroida te antibiotici u svrhu liječenja endoftalmitisa (2). Prve intravitrealne injekcije u ljudi počele su se koristiti još davnih 1970-tih (3). 1980-tih počela je sve češća uporaba intravitrealne terapije u obliku antibiotika, a koristila se kao standardna terapija liječenja postoperativnog endoftalmitisa (3). Prva intravitrealna anti-VEGF injekcija korištena u ljudi dana je u siječnju 1999 (3). U razdoblju od 2001. – 2005. ranije korišteni lijekovi imenovani su kao pegaptanib (*Macugen*) i ranibizumab (*Lucentis*) (3). Prva istraživanja pokazala su da je pegaptanib umjereno efektivan za usporenje gubitka vida, stoga ga je FDA u prosincu 2004. godine odobrila za uporabu (3). 2005. godine MARINA istraživanje pokazalo je kako je ranibizumab visoko efektivan u liječenju senilne makularne degeneracije, stoga je i on odobren 2006. od strane FDA (3). Paralelno se bevacizumab počeo koristiti *off-label* u liječenju pacijenata sa senilnom makularnom degeneracijom jer je bio sličan ranibizumabu, davao je odlične rezultate, a bio je jeftiniji (3). Time je ubrzo bevacizumab postao prva linija terapije u SAD-u za liječenje senilne makularne degeneracije, unatoč činjenici da nije bio odobren od strane FDA za tu uporabu (3). Također, aflibercept je odobren 2011. od strane FDA, tj. 2012. od strane EMA-e za liječenje ARMD-a, dok je brolucizumab odobren 2019. godine od strane FDA (3). Broj intravitrealnih injekcija raste iz godine u godinu, a prema podacima iz 2016. godine samo u SAD-u ih je dano oko 6 milijuna sa stalnim porastom (4).

1.2. Dijabetički makularni edem

Dijabetički makularni edem (DME) očituje se akumulacijom tekućine unutar središnjeg dijela mrežnice, koja nastaje kao rezultat sloma krvno mrežnične barijere (5). Prevalencija dijabetičkog

makularnog edema u svijetu raste svakog dana (5). Ova bolest postala je jedan od vodećih uzroka gubitka vida u radnoj populaciji (5). Dijabetički makularni edem pojavljuje se u oko 12 % pacijenata koji boluju od dijabetičke retinopatije (6). Čimbenici rizika u razvoju ove bolesti su: trajanje dijabetesa, trudnoća, nefropatija, regulacija glikemije, sistemska hipertenzija, dob, pušenje, debljina i hiperlipidemija (7). Od navedenih čimbenika rizika najviše se ističe trajanje dijabetesa (7). Drugi je važan čimbenik koji valja istaknuti regulacija glikemije (7). Velik rizik od nastanka bolesti imaju osobe s $HbA1C > 8$ (7). Dijabetički makularni edem je komplikacija dijabetičke retinopatije koja se često javlja, a može se očitovati kao proliferativni i neproliferativni oblik bolesti (8). Edem je patofiziološki povezan s disrupcijom krvno mrežnične barijere (8). U hipoksičnom mikrokruženju koje nalazimo u dijabetičkoj retinopatiji, vaskularni endotelni faktor rasta (VEGF) te brojni drugi medijatori kronične upale zaduženi su za gubitak pericita i pojačanje kapilarne permeabilnosti, a samim time dolazi do kidanja krvno mrežnične barijere i prolaska tekućine u međustanični prostor (8). Ovim slijedom događaja dolazi do nastanka edema u makuli kod pacijenata koji boluju od dijabetičke retinopatije (8). DME češće nastaje u oboljelih od dijabetesa tipa II, a rjeđe kod oboljelih od tipa I, kod kojih češće nastaje proliferativni oblik dijabetičke retinopatije (8).

1.3. Senilna makularna degeneracija

Senilna makularna degeneracija (engl. *Age-related macular degeneration*) je progresivna, kronična i multifaktorijska bolest retine, obilježena prvenstveno padom vidne oštine, a javlja se u osoba starije životne dobi (60 godina i više) (9). Ova bolest često je popraćena sa barem jednim znakom od sljedećih: druze, depigmentacija i hiperpigmentacija RPE-a, atrofija RPE-a, neovaskularizacije, eksudacije, hemoragije (7). S obzirom na produljenje životnog vijeka, povećava se i udio oboljelih od ARMD-a (10). Meta analize predviđaju da će do 2040. godine ovom bolešću biti zahvaćeno 288 milijuna ljudi (10). Udio oboljelih nakon 75. godine života iznosi oko 30 % (7). ARMD je bolest koja progredira iz blažih u teže stadije, koje možemo podijeliti u dva glavna oblika: suha makularna degeneracija i vlažna ili eksudativna makularna degeneracija (9). Iako većina pacijenata obolijeva od suhog oblika ARMD-a (oko 80 %), pacijenti koji imaju vlažni oblik bolesti imaju puno veći rizik od gubitka vida (čak 90 %) (9). Vlažni oblik ARMD-a obilježen je koroidalnim neovaskularizacijama (engl. *Choroidal neovascularization*-CNV) i pojavom tekućine u makuli, tj. njezinom fovealnom dijelu (9). Koroidalne neovaskularizacije su patološka forma angiogeneze

koja dovodi do nakupljanja tekućine u retini, subretinalno ili ispod RPE-a, a time i do nastanka edema (9). Druga obilježja koja se javljaju su: RPE defekti, krvarenja, tvrdi eksudati te formiranje fibroznog ožiljnog tkiva, najčešće u kasnijim stadijima bolesti (9). Suhi oblik očituje se stvaranjem druza, hipo/hiperpigmentacijom, atrofijom RPE-a i geografskom atrofijom (7). Čimbenici rizika koji pridonose nastanku ARMD-a su: starija životna dob, pozitivna anamneza u obitelji, katarakta, svijetlo pigmentirana šarenica, debljina, pušenje, hiperkolesterolemija i hipertenzija (7). S obzirom da ova bolest utječe na normalan život pacijenta (vožnju automobila, čitanje, gledanje televizije, prepoznavanje lica i sl.) potrebno je prepoznati ovo stanje što prije i započeti liječenje pravilnom terapijom (7,11).

1.4. Dijagnostika

Dijagnoza dijabetičke retinopatije i senilne makularne degeneracije postavlja se na temelju optičke koherentne tomografije (OCT), fluoresceinske angiografije i optičke koherentne tomografije-angiografije (OCT-A) (12).

1.4.1. Optička koherentna tomografija

OCT jedan je od najčešće korištenih alata u oftalmologiji koji je revolucionarno promijenio dijagnostiku, liječenje i praćenje različitih bolesti, uključujući DME i ARMD (5). Radi se o neinvazivnoj i brznoj tehnologiji koja prikazuje slike retine *in vivo* (5). Danas postoje 3 generacije OCT-a, od kojih se najčešće upotrebljava druga generacija (5). Sve generacije imaju mogućnost prikazati vrijednosti centralne debljine mrežnice (CRT), koja je zajedno s najbolje korigiranom centralnom vidnom oštrinom (BCVA) jedan od ključnih parametara za procjenu aktivnosti i tijeka bolesti (5). Druga i treća generacija OCT-a sposobne su prikazati i poremećaje ili promjene debljine slojeva retine te status vitreo-makularnog dodira (5). Za evaluaciju i praćenje individualnih odgovora na liječenje u pacijenata koji su na anti-VEGF terapiji OCT je danas najčešće korišten alat jer OCT bilježi nakupljanje tekućine kao rezultat aktivnog curenja kod DME-a i kod ARMD-a (5).

1.4.2. Fluoresceinska angiografija

Fluoresceinska angiografija (FAG) važan je dijagnostički alat već desetljećima, a prepoznata je kao bitan čimbenik u određivanju patologije i mjesta retinalne promjene (5). FAG zahtijeva upotrebu fundus kamere opremljene određenim filterima (13). Fluoresceinska se boja unosi intravenozno, najčešće putem antekubitalne vene takvom brzinom da se mogu proizvesti slike visokog kontrasta u ranim fazama angiograma (13). FAG je i dalje često korištena odobrena pretraga u razlučivanju vrste mikroaneurizmi, različitih mikrovaskularnih intraretinalnih abnormalnosti te jasno ocrta područja kapilarnih zona neperfuzije i sličnih stanja (5). Prednost u odnosu na standardni OCT mu je što je dinamička pretraga i može prikazati retinalnu ishemiju i proširenje fovealne avaskularne zone (5). Nadalje, FAG je u mogućnosti prikazati curenje iz inkompetentne makularne mikrocirkulacije te regije u kojima dolazi do kapilarnih proširenja i sličnih abnormalnosti (5). FAG je preporučeno napraviti prije početka terapije u svrhu ocrtavanja i određivanja stadija bolesti kao što su DME i ARMD (5). Po potrebi, FAG se može upotrijebiti i kao alat za praćenje bolesti i određivanje pacijentove reakcije na liječenje (5).

1.4.3. Optička koherentna tomografija-angiografija

OCT-angiografija neinvazivna je tehnika snimanja mikrovaskulature retine i žilnice koja koristi refleksiju laserskog svjetla od površine eritrocita kako bi precizno vizualizirala krvne žile (14). Glavna prednost u odnosu na FAG je mogućnost snimanja u više slojeva retine (5). Ovom pretragom se također eliminira potreba za intravaskularnim bojama i kontrastima što ju čini neinvazivnom (14). OCT-A fokusirana je više na samu perfuziju krvnih žila, a manje na strukturne značajke (5). OCT-A može se koristiti kao dopunska pretraga uz FAG zbog njezinog potencijala da ponudi bolji uvid u kapilarni gubitak i atribuciju površinskog ili dubokog kapilarnog pleksusa, što je zapravo rezultat neinvazivne prirode ove pretrage (5). Ponajprije ima značajnu vrijednost kod prikazivanja koroidalnih neovaskularizacija, dok za procjenu kapilarne perfuzije kod dijabetičke retinopatije i DME-a fluoresceinska angiografija ima prednost.

1.5. Terapija

Liječenje ARMD-a i DME-a doživjelo je veliki napredak s uvođenjem anti-VEGF terapije tj. inhibitora vaskularnog endotelnog faktora rasta (10). Ipak, iako je ova terapija postala standard za

ove bolesti, ne pokazuju svi pacijenti zadovoljavajući odgovor na terapiju (10). Sami lijekovi funkcioniraju na principu blokiranja vezanja VEGF-a na odgovarajuće receptore, a što ranije se primjene to će biti i bolja prognoza bolesti tj. vidna oštrina (12). U Hrvatskoj se najčešće koristi bevacizumab (*Avastin*) (12). Odobren je kao terapija za kolorektalni karcinom, ali se kao *off-label* terapija s vrlo dobrom kliničkom praksom koristi za određene indikacije u oftalmologiji, uključujući ARMD te DME (12). Nuspojave koje se mogu pojaviti pri intravitrealnoj aplikaciji ovog lijeka su: oštećenje leće, ablacija retine, oštećenje RPE-a, uveitis, endoftalmitis i povećanje očnog tlaka, a od sistemskih je primijećena neznatno veća incidencija moždnog udara nego u općoj populaciji (12). Sistemska apsorpcija bevacizumaba vrlo je mala te sam lijek nema značajnih nuspojava (12). Uz bevacizumab, postoje antitijela koja se koriste samo za intravitrealnu upotrebu: aflibercept, ranibizumab i brolucizumab (12). Tržišna cijena aflibercepta, brolucizumaba i ranibizumaba značajno je viša od bevacizumaba (12). Liječenje bevacizumabom se provodi početnom primjenom lijeka intravitrealno u obično tri navrata, tako da svaka injekcija dolazi s razmakom od četiri tjedna (12). Aplikacija lijeka provodi se u prostoru operacijske sale, uz stroga pravila asepsa (12). Prije toga se područja oko očiju isperu povidon jodom, koji se prethodno ukapava u spojničnu vrećicu (12). Lijek se ubrizgava iglom *27-gauge* okomito na bjeloočnicu sporom intravitrealnom tehnikom (12). Iako je anti-VEGF terapija danas standard liječenja ARMD-a i DME-a, neće svi pacijenti jednako reagirati na terapiju (10). Neki bolesnici neće imati dobar odgovor na početnu terapiju, a rezistencija se može pojaviti u bilo kojem trenutku liječenja (10,12). Bolesnike koji ne reagiraju adekvatno na terapiju nazivamo *non-responderima* (10). Osoba koja ne pokazuje zadovoljavajući odgovor na terapiju nakon prve tri inicijalne injekcije anti-VEGF lijeka, ima malu vjerojatnost da će daljnja terapija donijeti napredak, tj. pokazati zadovoljavajući učinak (10,12). Kod osoba za koje se utvrdi da su *non-responderi* mogu se razmotriti druge terapijske mogućnosti: drugi anti-VEGF lijekovi, a kod DME-a i primjena kortikosteroida te laserska fotokoagulacija (7).

1.6. Praćenje ishoda liječenja

Postoji nekoliko biomarkera koji su temeljeni na OCT-u, a oni uključuju: središnju subfovealnu debljinu (engl. *Central subfoveal thickness-CSFT*), prisutnost intraretinalne tekućine (engl. *Intraretinal fluid-IRF*) ili intraretinalnih cista (IRC), subretinalne tekućine (engl. *subretinal fluid-SRF*) te odvajanje pigmentnog epitela (engl. *pigment epithelium detachment-PED*) (9). Za ove

markere smatra se kako su povezani sa vidnom oštrinom i odgovorom na liječenje anti-VEGF terapijom (9). Najveći značaj CSFT-a je kao kriterij za nastavak primjene terapije u bolesnika (9). Kriterijem za ponovnu primjenu injekcije smatra se smanjenje vrijednosti CSFT-a manje od 25 % (9). Ukoliko je uzrok CSFT-a većinom retinalna tekućina, liječenje anti-VEGF faktorima imat će dobar ishod, međutim ukoliko su prisutne epiretinalne membrane te nakupljanje fibroznog ili druzenoidnog materijala, prognoza je lošija (9). Intraretinalna tekućina najčešće se pojavljuje u obliku okruglih ili ovalnih hiporeflektivnih prostora, tj. cista (9). Intraretinalne ciste pojavljuju se u različitim retinalnim stanjima, među kojima su i ARMD te DME (9). Određeni autori podijelili su IRC na dvije vrste: eksudativne i degenerativne (9). Degenerativne su ciste definirali manjima od 125 mikrometara, često kvadratnog oblika s RPE promjenama koje vidljive su ispod same tvorbe, dok s druge strane eksudativne su ciste ovoidne i veće (9). Bolji inicijalni odgovor na tri početne injekcije anti-VEGF terapije imaju eksudativne ciste, dok degenerativne imaju slabiji odgovor i povezane su s nižom vidnom oštrinom nakon liječenja (9). Subretinalna se tekućina može opisati kao hiporeflektivna tekuća nakupina koja prekriva RPE (9). U većini očiju nestaje kao rezultat liječenja anti-VEGF faktorima, ali ne istom brzinom kao IRF (9). Neke studije kažu kako prisutnost SRF-a početkom ili nakon jednogodišnjeg liječenja ne utječe bitno na vidnu oštrinu (9). Odvajanje pigmentnog epitela je pojava pri kojoj dolazi do odvajanja Bruchove membrane i RPE-a (9). Studije su pokazale da je PED prisutan u 30 do 80 % pacijenata s neovaskularnim oblikom ARMD-a (9). PED manje reagira na anti-VEGF terapiju u odnosu na IRC i SRF (9). Sam režim liječenja utječe na funkcionalne ishode i ponašanje PED-a (9). Češće dane doze anti-VEGF terapije mogu unaprijediti anatomske odgovore, ali bez poveznice s poboljšanjem vida (9). U 15 – 20 % pacijenata s PED dolazi do odvajanja RPE-a čime može doći do spontanog slabljenja ili gubitka vida, ali također i kao ozbiljne komplikacije anti-VEGF liječenja (9).

1.7. Prognoza liječenja i važnost početnog odgovora

Pokazalo se da je rani odgovor na liječenje anti-VEGF injekcijama bitan prediktor oporavka vidne oštrine u ARMD-a i DME-a (9). Oštrina vida nakon tri mjeseca primjene intravitrealnih injekcija bolji je prediktivni čimbenik od početne vrijednosti oštrine vida (9). Također, rana morfološka izmjena prethodno spomenutih OCT biomarkera bitan je prediktivni faktor za konačni ishod liječenja (9). Dakle, analiza OCT biomarkera i oštrine vida u ranoj fazi liječenja vrlo je važna za optimizaciju terapije tijekom liječenja, a s ciljem postizanja oporavka vidne funkcije (9).

2. CILJEVI

Ciljevi istraživanja su:

1. Ispitati učinak početnih triju injekcija bevacizumaba u promatranim skupinama pacijenata na najbolje korigiranu vidnu oštrinu i nalaz OCT-a
2. Ispitati razlike u uspješnosti početnog odgovora na terapiju u promatranim skupinama pacijenata
3. Usporediti moguće neželjene događaje pri aplikaciji lijekova i analizirati karakteristične biomarkere na OCT-u (subfoveolarno neuroretinalno odignuće i intraretinalne ciste)

3. ISPITANICI I METODE

3.1. Ustroj studije

Istraživanje je prospektivno kohortno.

3.2. Ispitanici

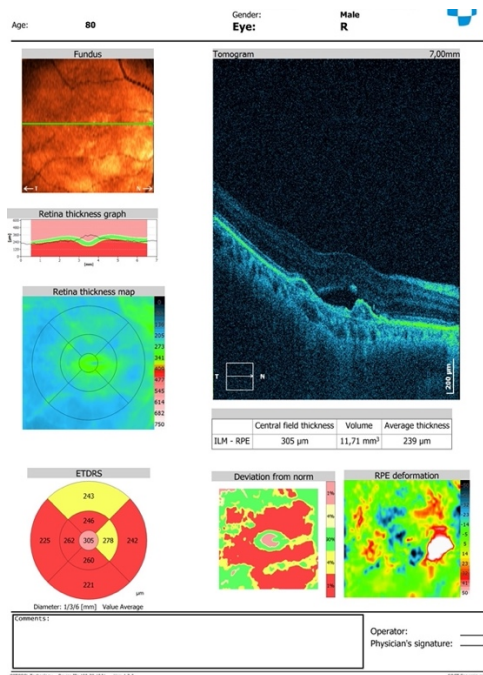
Ovo je kohortno istraživanje u potpunosti provedeno na Klinici za očne bolesti Kliničkog bolničkog centra u Osijeku tijekom 2021. i 2022. godine. U istraživanju je sudjelovalo 60 redovitih pacijenata iz ambulante za stražnji segment oka koji su stariji od osamnaest godina, oba spola, a podijeljeni su u 2 skupine, koje bi svakako dobile ovaj lijek zbog njihove osnovne bolesti: prva skupina su bolesnici oboljeli od ARMD-a, a druga skupina su bolesnici oboljeli od dijabetičkog makularnog edema. Ispitanici su bolesnici koji do sada nisu primali intravitrealnu terapiju, dakle koji tek započinju liječenje na Klinici kako bi se mogao pratiti početni odgovor na terapiju. U studiju nisu uključeni bolesnici s drugim patološkim stanjima na oku poput: uznapredovale katarakte, bolesnici koji su ambliopi, bolesnici sa smanjenom transparentijom rožnice zbog distrofičnih i degeneracijskih promjena, bolesnici koji imaju zamućenje drugih medija (prednje i stražnje očne sobice, vitreusa) radi nemogućnosti da se snimi OCT te oni bolesnici koji već jesu ranije primali intravitrealnu terapiju.

3.3. Metode

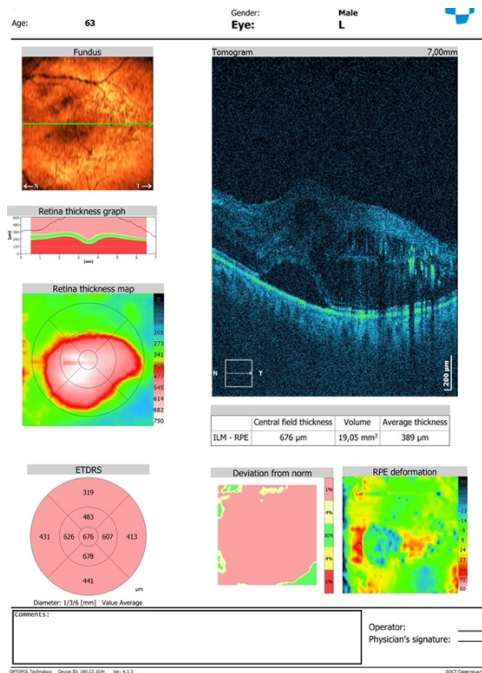
Svim pacijentima se pri aplikaciji bevacizumaba, uz obavijest za ispitanike o istraživanju, uručio i određeni formular pomoću kojega se pacijenta informiralo o tipu terapije i izvođenja ovog zahvata, općenitim rizicima pri zahvatu, uspješnosti samog liječenja te načinu na koji se pacijent treba ponašati u ranom periodu nakon aplikacije lijeka, a koji se uručuje standardno svakom pacijentu kod naručivanja na aplikaciju bevacizumaba na Klinici za očne bolesti. Svakom pacijentu se uzela detaljna anamneza, utvrđena je oštrina vida pomoću Snellenovih optotipova, zabilježene su vrijednosti očnog tlaka s metodom aplanacijske tonometrije prema Goldmannu, odrađen je pregled pomoću svjetiljke *Haag Streit (USA and Reliance, Medical products 3535 Kings Mills road Mason, Ohio 45040-2303)*. Pregled pozadine oka obavljen je indirektnom nekontaktnom lupom te su

3. ISPITANICI I METODE

spomenuti podaci zabilježeni. Svaki pacijent naručen za aplikaciju bevacizumaba dobio je dozvolu Povjerenstva za lijekove KBC-a Osijek zbog navedene aplikacije što je standardni protokol prije same aplikacije. Svakom pacijentu napravljena je optička koherentna tomografija tj. OCT (*Copernicus HR, Optopol*) prije te 1, 2 i 3 mjeseca nakon aplikacije bevacizumaba tijekom kojeg vremena je pacijent primio tri doze lijeka. Svim pacijentima koji se liječe od osnovne bolesti dan je intravitrealni bevacizumab (*Avastin*) 1,25 miligrama kroz minimalno tri navrata svakih 4 tjedna. Prije, 30 – 60 minuta nakon te 24 sata nakon svake aplikacije bevacizumaba pacijentima je izmjeren okularni tlak. Intravitrealna aplikacija lijeka provedena je pod strogim uvjetima asepse u operacijskoj sali, sterilnom iglom *27-gaugea* tri do četiri milimetra od limbusa u donjem temporalnom kvadrantu bulbarne spojnice s kapljičnom anestezijom tetrakainskim kapima koje su ukapane u spojničnu vreću tijekom, ali i prije zahvata. Aseptička priprema za zahvat je obuhvatila pranje operativnog polja 10-postotnim betadin jodidom te ispiranje spojnične vrećice 5-postotnom otopinom betadin jodida. Pojedina je doza bevacizumaba pripravljena u aseptičnoj komori bolničke ljekarne, a to je regularni protokol za intravitrealnu primjenu ovoga lijeka. Analiza nalaza optičke koherentne tomografije izvedena je za svakog pacijenta, bilježeći centralnu subfoveolarnu debljinu kao i morfološke značajke nalaza tj. prisutnost subfoveolarnog neuroretinalnog odignuća i intraretinalnih cista.



Slika 1. OCT osobe s ARMD-om (Izvor: izradio autor rada, Klinika za očne bolesti, KBC Osijek)



Slika 2. OCT pacijenta s DME-om (Izvor: izradio autor rada, Klinika za očne bolesti, KBC Osijek)

3.4. Statističke metode

Kategorijski podatci su predstavljeni apsolutnim i relativnim frekvencijama. Razlike u kategorijskim podacima testirane su χ^2 testom, a po potrebi Fisherovim egzaktnim testom. Normalnost raspodjele kontinuiranih varijabli testirana je Shapiro-Wilkovim testom. Zbog raspodjele kontinuiranih varijabli koje ne slijede normalnu razdiobu kontinuirani podatci opisani su medijanom i interkvartilnim rasponom. Razlike numeričkih varijabli između dvije nezavisne skupine testirani su *Mann Whitney U* testom, a unutar pojedine grupe po četiri mjerenja Friedmanovim testom (*post hoc Conover*). Sve P vrijednosti su dvostrane. Razina značajnosti je postavljena na Alpha = 0,05. Za statističku analizu korišten je statistički program *MedCalc® Statistical Software version 20.026* (*MedCalc Software Ltd, Ostend, Belgium*; <https://www.medcalc.org>; 2022) i *SPSS ver. 23* (*IBM Corp. Released 2015. IBM SPSS, Ver. 23.0. Armonk, NY: IBM Corp.*).

4. REZULTATI

Istraživanje je provedeno na 60 bolesnika iz ambulante za stražnji segment oka, od kojih je 30 (50 %) oboljelo od ARMD-a, a isti broj bolesnika obolio je od DME-a.

S obzirom na spol, 34 (57 %) je žena i 26 (43 %) muškaraca. Od ukupno 30 ispitanika s DME-om, tip I dijabetesa imaju 22 (73 %) ispitanika (Tablica 1.).

Tablica 1. Osnovna obilježja ispitanika

	Broj (%) bolesnika
Grupa	
Eksudativna senilna makularna degeneracija	30 (50)
Dijabetički makularni edem	30 (50)
Spol	
Žene	34 (57)
Muškarci	26 (43)
Tip dijabetesa (n = 30)	
Tip I	22 (73)
Tip II	8 (27)

Značajno je deblja retina u foveolarnom području kod ispitanika s DME-om u odnosu na ispitanike s ARMD-om, i kod početnog mjerenja i u sva ostala tri mjerenja.

U skupini ispitanika s ARMD-om (Friedmanov test, $P = 0,003$) i s DME-om (Friedmanov test, $P = 0,01$) značajno su više vrijednosti kod prvog mjerenja u odnosu na drugo i treće mjerenje, a značajno su niže vrijednosti trećeg mjerenja u odnosu na početno i na prvo mjerenje (Tablica 2.).

Tablica 2. Razlike u debljini retine u foveolarnom području između ARMD i DME skupina

Debljina retine u foveolarnom području	Medijan (interkvartilni raspon)				Razlika (95 % raspon pouzdanosti)	P [†]
	ARMD	P*	DME	P*		
Početno mjerjenje	284,5 (247 – 411)		372 (312 – 434)		63 (16 do 107)	0,02
1. mjerjenje	290 (256 – 363)		360 (309 – 421)		57 (12 – 95)	0,01
2. mjerjenje	284,5 (250 – 320)	0,003[‡]	352,5 (299 – 390)	0,01[‡]	58 (20 – 93)	0,003
3. mjerjenje	271,5 (248 – 321)		335 (283 – 381)		53,5 (18 – 90)	0,004

ARMD – Eksudativna senilna makularna degeneracija; DME – Dijabetički makularni edem

*Friedmanov test (*post hoc* Conover); [†]Mann Whitney U test

[‡]na razini P < 0,05 značajno su više vrijednosti kod (1) mjerjenja vs. (2) (3) mjerjenje; značajno su niže vrijednosti (3) mjerjenja vs. (početno) (1) mjerjenje

Najbolje korigirana vidna oštrina je značajno veća kod ispitanika s DME-om u odnosu na ispitanike s ARMD-om (*Mann Whitney U* test, P < 0,001). Unutar skupine ispitanika s ARMD-om značajno su niže početne vrijednosti u odnosu na drugo i treće mjerjenje. U skupini s DME-om, značajno su niže vrijednosti kod početnog i prvog mjerjenja u odnosu na drugo i treće mjerjenje (Tablica 3.).

Tablica 3. Razlike u najbolje korigiranoj vidnoj oštrini između ARMD i DME skupina

Najbolje korigirana vidna oštrina	Medijan (interkvartilni raspon)				Razlika (95 % raspon pouzdanosti)	P [†]
	ARMD	P*	DME	P*		
Početno mjerenje	0,160 (0,06 – 0,33)		0,365 (0,25 – 0,60)		0,20 (0,09 – 0,30)	<0,001
1. mjerenje	0,205 (0,08 – 0,33)	0,01[§]	0,400 (0,30 – 0,60)	<0,001[‡]	0,20 (0,10 – 0,30)	<0,001
2. mjerenje	0,205 (0,08 – 0,40)		0,500 (0,33 – 0,60)		0,25 (0,15 – 0,37)	<0,001
3. mjerenje	0,205 (0,08 – 0,40)		0,500 (0,40 – 0,70)		0,25 (0,15 – 0,39)	<0,001

ARMD – Eksudativna senilna makularna degeneracija; DME – Dijabetički makularni edem

*Friedmanov test (*post hoc* Conover); [†]Mann Whitney U test

[‡]na razini P < 0,05 značajno su niže vrijednosti kod (početnog) (1) mjerenja vs. (2) (3) mjerenje

[§]na razini P < 0,05 značajno su niže početne vrijednosti vs. (2) (3) mjerenje

Od ukupno 14 (23 %) ispitanika koji imaju intraretinalne ciste, značajno je više, 12 (40 %) iz skupine s DME-om (χ^2 test, P = 0,002). U skupini ispitanika s ARMD-om 10 (33 %) ispitanika ima odignuće retinalnog pigmentnog epitela. Ispitanici s DME-om nemaju subfovealno odignuće, a 13 (43 %) ispitanika ima prisutne hiperreflektivne točke (HRF) (Tablica 4.).

Tablica 4. Raspodjela ispitanika prema OCT obilježjima s obzirom na skupine

	Broj (%) bolesnika			P*
	ARMD	DME	Ukupno	
Intraretinalne ciste				
Nema	28 (93)	18 (60)	46 (77)	0,002
Prisutne	2 (7)	12 (40)	14 (23)	
Odignuće retinalnog pigmentnog epitela				
Nema	20 (67)	-	20 (67)	-
Prisutno	10 (33)	-	10 (33)	
Subfovealno odignuće				
Nema	-	30 (100)	30 (100)	-
Prisutno	-	0	0	
Hiperreflektivne točke				
Nema	-	17 (57)	17 (57)	-
Prisutne	-	13 (43)	13 (43)	

ARMD – Eksudativna senilna makularna degeneracija; DME – Dijabetički makularni edem

* χ^2 test

5. RASPRAVA

Istraživanje je provedeno na 60 bolesnika iz ambulante za stražnji segment oka, od kojih je 30 (50 %) oboljelo od ARMD-a, a isti broj bolesnika obolio je od DME-a.

Mnoge velike studije pokazale su da učestalost DME-a raste proporcionalno s trajanjem oboljenja od dijabetes melitusa, a postoje dva pika (15). Prvi se javlja oko 14 godina, a drugi nakon 30 i više godina (15). U prosjeku pojavnost DME-a iznosi oko 30 % kod pacijenata koji 25 godina boluju od dijabetičke retinopatije (16). Od ukupno 30 ispitanika s dijabetičkom makulopatijom, tip I dijabetesa imaju 22 (73 %) ispitanika (Tablica 1.). Klinički znakovi dijabetičke makulopatije često su prisutni godinama od početka dijabetesa, ali treba naglasiti da u tipu II diabetes melitusa paradoksalno može biti prisutan klinički znak, ali temeljno dijabetičko stanje može biti godinama neprepoznato (17). Vjerojatno je zbog toga većina pacijenata u skupini bolesnika s DME-om oboljela od dijabetesa tipa I, s obzirom da je tip II kasno prepoznat. Većina pacijenata u skupini s DME-om su oboljeli od tipa ovisnog o inzulinu, ali su prvobitno bili na peroralnoj terapiji, dakle njihova je osnovna bolest dijabetes tipa II. Veći postotak pacijenata oboljelih od tipa II razvija DME, a tip I češće kao retinološku komplikaciju razvija dijabetičku retinopatiju, a osobito mlađe osobe razvijaju proliferativni oblik.

S obzirom na spol, 34 (57 %) je žena i 26 (43 %) muškaraca. Neke slične studije nisu uspjele pronaći poveznicu između spola i progresije bolesti (18). Međutim, druge studije utvrdile su da je ženski spol vezan uz višu stopu progresije ARMD-a nego muški (18). Razlog takvog rezultata vjerojatno leži u činjenici da progresija ARMD-a može biti popraćena različitim procesima u žena uzrokovanim razlikama u spolnim hormonima, poput estrogena (18). Studije također pokazuju kako žene koje su aktivno koristile hormonsku nadomjesnu terapiju imale manji rizik od ARMD-a, dok su žene koje su ušle u razdoblje menopauze u ranijoj životnoj dobi imale povećan rizik od ARMD-a (18).

Značajno je deblja retina u foveolarnom području kod ispitanika s DME-om u odnosu na ispitanike s ARMD-om, i kod početnog mjerenja i u sva ostala tri mjerenja. Ovakav rezultat je razumljiv s obzirom na etiologiju DME-a gdje dolazi do intenzivnog nakupljanja tekućine u intraretinalni

prostor uslijed sloma krvno mrežnične barijere. S druge strane, kod ARMD-a je važniji izgled OCT nalaza te nije nužno presudna količina nakupljene tekućine.

U skupini ispitanika s ARMD-om (Friedmanov test, $P = 0,003$) i s DME-om (Friedmanov test, $P = 0,01$) značajno su više vrijednosti kod prvog mjerenja u odnosu na drugo i treće mjerenje, a značajno su niže vrijednosti trećeg mjerenja u odnosu na početno i na prvo mjerenje (Tablica 2.). Ovakav rezultat zapravo je bio očekivan s obzirom da su dosadašnja istraživanja ovog tipa pokazala slične rezultate tj. smanjenje CSFT-a nakon inicijalnog liječenja s bevacizumabom (19).

Kod ARMD-a je tek nakon 3. injekcije došlo do smanjenja CSFT-a što ukazuje na mogućnost potrebe za većim brojem injekcija u početnoj dozi radi boljeg odgovora na terapiju. Neke studije ističu kako povećanje doze lijeka može pozitivno utjecati na anatomske sastavnice bolesti (20). Također, treba istaknuti da se ova studija odnosi na početni učinak intravitrealne terapije kao prediktora za daljnje liječenje te samim time je moguće da bi se produljenjem terapije pokazali i drugačiji rezultati. Neka istraživanja ističu da CSFT u različitim fazama liječenja anti-VEGF terapijom pokazuje različite rezultate jer ponekad korelira s vidnom oštrinom, najčešće u početnim fazama, kao što je slučaj u ovom istraživanju (21). Isto tako je evidentno da anti-VEGF terapija u pacijenata s DME-om pokazuje raniji i konzistentniji učinak liječenja nego skupina ispitanika s ARMD-om zbog veće početne količine tekućine koja se nakupila u intraretinalnom prostoru.

Najbolje korigirana vidna oštrina je značajno veća kod ispitanika s DME-om u odnosu na ispitanike s ARMD-om (*Mann Whitney U* test, $P < 0,001$). U skupini DME, značajno su niže vrijednosti kod početnog i prvog mjerenja u odnosu na drugo i treće mjerenje (Tablica 3.). Početni odgovor oporavka vidne oštrine kod obje skupine ispitanika je zadovoljavajući, ali je taj oporavak veći kod ispitanika s DME-om, što je u skladu s povećanom količinom intraretinalne tekućine na početku liječenja jer na nju intravitrealna terapija bolje djeluje. Druge studije ovakvog tipa pokazale su rezultate slične ovom istraživanju, tj. poboljšanje BCVA nakon početnog liječenja pacijenata oboljelih od DME-a (22). Također valja uzeti u obzir kako je ista studija sadržavala grupu pacijenata koji su bili isključivo liječeni s fotokoagulacijskom terapijom te je ista skupina imala značajno lošije rezultate od skupine koja je bila liječena isključivo s bevacizumabom tj. imali su lošiji BCVA nakon istog vremenskog perioda (22). Treba napomenuti da je ovo istraživanje

provedeno u kraćem vremenskom periodu te da su slična istraživanja kroz duži period (1 godina) također pokazala poboljšanje BCVA uz primjenu anti-VEGF terapije (23). Ovakve rezultate svakako valja istaknuti jer mogu doprinijeti upotrebi lijeka u obliku standardne terapije, umjesto dosadašnje *off-label* primjene. Ipak, ista studija koja je provela istraživanje kroz razdoblje jedne godine na pacijentima oboljelima od DME-a, utvrdila je da je intenzitet liječenja anti-VEGF terapijom drugačije utjecao na rezultate liječenja (23). Utvrđeno je kako je intenzivirana terapija pokazala bolje rezultate samo kod onih pacijenata koji su imali slabiji početni BCVA, dok su oni s boljim početnim BCVA prije dosegli plato učinka te su bili izloženi većem riziku od gubitka vida (23). Ovakav rezultat pokazuje da je terapiju potrebno prilagoditi svakom pacijentu kako bi učinak bio maksimalan.

Unutar skupine ispitanika s ARMD-om značajno su niže početne vrijednosti u odnosu na drugo i treće mjerenje (Tablica 3.). Promatrajući BCVA u pacijenata koji su oboljeli od ARMD-a može se zaključiti da je došlo do poboljšanja vrijednosti, ali dosta slabije nego u skupini oboljelih od DME-a. Istraživanja koja su provedena sa istim lijekom, ali u dužem vremenskom periodu pokazala su da se slični rezultati mogu očekivati sve do kraja prve godine liječenja, ali nakon toga je čak moguće i opadanje vrijednosti BCVA (24). Dakle, unutar prva tri mjeseca dobivena je slična dinamika promjene vrijednosti BCVA kao i u ovom istraživanju (24). Također su zamijećeni bolji rezultati kada je lijek doziran redovno u odnosu na doziranje po potrebi (24).

Treba napomenuti da velika istraživanja kod liječenja ARMD-a pokazuju kako sveukupna BCVA nakon višegodišnjeg liječenja do prestanka indikacije nije obično značajno veća u odnosu na početnu BCVA s kojom je bolesnik došao. Zaključak je studija da se takvo očuvanje BCVA smatra uspjehom u liječenju. Također, u liječenju DME-a fluktuacije BCVA znatno su veće tijekom liječenja.

Od ukupno 14 (23 %) ispitanika koji imaju intraretinalne ciste, značajno je više, 12 (40 %) iz skupine s DME-om (χ^2 test, $P = 0,002$). RESTORE studija pokazala je da oko 80 % pacijenata koji boluju od DME-a ima IRC, a bolesnici s manjim IRC-om na početku imali su bolju vrijednost BCVA tijekom cijele studije (5). Ispitanici s DME-om nemaju subfovealno odignuće, a 13 (43 %) ispitanika ima prisutne hiperreflektivne točke (Tablica 4.). Pojava HRF-a u OCT-u može prethoditi

nastajanju tvrdih eksudata što se može primijetiti pomoću pregleda fundusa (5). Neka istraživanja pokazuju da se HRF u DME-u na OCT-u mogu smatrati pokazateljima upalne aktivnosti mikroglije te da bi u bolesnika s većim brojem HRF-a, moguće u ranijim fazama, trebalo krenuti s intravitrealnom kortikosteroidnom terapijom jer ona bolje djeluje na ograničavanje kroničnog upalnog odgovora u DME-u (25). Dakle, IRC možemo smatrati pouzdanim pokazateljem o ishodu liječenja bolesti koji obično negativno korelira s uspjehom terapije, dok se za HRF još uvijek vode rasprave i rezultati istraživanja nisu potpuno jedinstveni o HRF-u kao prognostičkom čimbeniku za liječenje.

U skupini ispitanika s ARMD-om 10 (33 %) ispitanika ima odignuće retinalnog pigmentnog epitela (Tablica 4.). Iako prisutnost PED-a može korelirati s relativno dobrom vidnom oštrinom, isto tako može zahtijevati intenzivnije liječenje (9). Fokus liječenja ipak treba temeljiti na poboljšanju vida pacijenata, umjesto na uklanjanje PED-a, s obzirom da ne postoji točna korelacija između anatomskog i funkcionalnog poboljšanja kod bolesnika s ARMD-om i prisutnim PED-om (9).

Tijekom provođenja ovog istraživanja nismo imali neželjenih događaja prilikom provođenja terapije niti u jednoj skupini ispitanika.

Početni odgovor na terapiju bevacizumabom iznimno je važan za bolesnike s DME i ARMD. On nam odgovara na pitanje jesu li bolesnici *non-responderi* i treba li im u ranijem razdoblju promijeniti terapiju. S obzirom na dostupnost više vrsta anti-VEGF lijekova osobito je važno utvrditi treba li bolesniku ranije dati novi lijek ili u slučaju DME-a dati i kortikosteroidnu terapiju. Također je važno bolesniku, što je moguće ranije od postavljanja dijagnoze, dati prvu intravitrealnu terapiju te slijediti redoviti ritam davanja terapije tijekom *loading* doze s bevacizumabom. Što je raniji terapijski odgovor bolji, sveukupna prognoza liječenja i očuvanja vidne oštrine je bolja s obzirom na manje propadanje retinalnih slojeva koje neupitno nastupa s godinama neučinkovitog liječenja.

OCT biomarkeri važni su za budućnost liječenja jer će doprinijeti da se za svakog bolesnika iskroji bolja individualna terapija. U tom smjeru idu i brojne studije koje proučavaju odgovor pojedinih biomarkera na intravitrealno liječenje.

6. ZAKLJUČAK

Temeljem provedenog istraživanja i dobivenih rezultata može se zaključiti:

- Početne tri injekcije bevacizumaba pozitivno koreliraju s poboljšanjem BCVA u obje skupine ispitanika.
- IRC možemo smatrati pouzdanim pokazateljem o ishodu liječenja bolesti koji obično negativno korelira s uspjehom terapije, dok za HRF još uvijek rezultati istraživanja nisu potpuno jedinstveni o HRF-u kao prognostičkom čimbeniku za liječenje.
- Oporavak BCVA veći je kod ispitanika s DME-om, što je rezultat povećane količine intraretinalne tekućine na koju intravitrealna terapija bolje djeluje.
- Istraživanje nije pokazalo nikakve neželjene učinke niti u jednoj skupini ispitanika.

7. SAŽETAK

Ciljevi istraživanja: Ispitati učinak početnih triju injekcija bevacizumaba u promatranim skupinama na najbolje korigiranu vidnu oštrinu (BCVA) i nalaz optičke koherentne tomografije (OCT), usporediti razlike u promatranim skupinama, usporediti neželjene događaje pri aplikaciji lijekova te analizirati karakteristične biomarkere na OCT-u.

Ustroj studije: Prospektivno kohortno istraživanje

Ispitanici i metode: U studiju je uključeno 60 bolesnika starijih od 18 godina, oba spola, koji su podijeljeni u 2 skupine: bolesnici koji boluju od eksudativne senilne makularne degeneracije (ARMD) te bolesnici oboljeli od dijabetičkog makularnog edema (DME). Svakom pacijentu napravljen je OCT prije, 1, 2 i 3 mjeseca nakon aplikacije bevacizumaba tijekom kojeg vremena je pacijent primio tri intravitrealne injekcije.

Rezultati: Od ukupno 30 ispitanika s DME-om, tip I dijabetesa imaju 22 (73 %) ispitanika. Značajno je deblja retina u foveolarnom području kod ispitanika s DME-om u odnosu na ispitanike s ARMD-om. BCVA je značajno veća kod ispitanika s DME-om u odnosu na ispitanike s ARMD-om. Od ukupno 14 (23 %) ispitanika koji imaju intraretinalne ciste (IRC), značajno je više, 12 (40 %) iz skupine s DME-om. U skupini ispitanika s ARMD-om 10 (33 %) ispitanika ima odignuće retinalnog pigmentnog epitela. 13 (43 %) ispitanika s DME-om ima prisutne hiperreflektivne točke (HRF).

Zaključak: Početne tri injekcije bevacizumaba pozitivno koreliraju s poboljšanjem BCVA. IRC možemo smatrati pouzdanim pokazateljem koji obično negativno korelira s uspjehom terapije, dok za HRF još uvijek rezultati istraživanja nisu potpuno jedinstveni.

Ključne riječi: dijabetički makularni edem, senilna makularna degeneracije, optička koherentna tomografija

8. SUMMARY

Initial treatment response to intravitreal bevacizumab therapy in diabetic macular edema and age-related macular degeneration patients

Aim: To examine the effect of the initial three injections of bevacizumab in the observed groups on best corrected visual acuity (BCVA) and optical coherence tomography (OCT) findings, to compare differences in the observed groups, to compare adverse drug effects and to analyze characteristic biomarkers in OCT.

Study type: Prospective cohort study

Participants and methods: The study included 60 people over 18 years old, both sexes, who were divided into 2 groups: patients with exudative senile macular degeneration (ARMD) and patients with diabetic macular edema (DME). Each patient underwent OCT before, 1, 2, and 3 months after bevacizumab administration, during which time the patient received three intravitreal injections.

Results: Of a total of 30 subjects with DME, 22 (73 %) had type I diabetes. The retina in the foveolar area is significantly thicker in subjects with DME compared to subjects with ARMD. BCVA is significantly higher in subjects with DME compared to subjects with ARMD. Out of a total of 14 (23 %) subjects with intraretinal cysts (IRC), significantly more, 12 (40 %) were from the DME group. In the group of subjects with ARMD 10 (33 %) subjects have elevated retinal pigment epithelium. 13 (43 %) subjects with DME have hyperreflective points (HRF) present.

Conclusion: The initial three injections of bevacizumab were positively correlated with BCVA improvement. IRC can be considered a reliable indicator that usually negatively correlates with the success of therapy, while for HRF the results of research are still not completely unique.

Key words: diabetic macular edema, senile macular degeneration, optical coherence tomography

9. LITERATURA

1. Lam LA, Mehta S, Lad EM, Emerson GG, Jumper JM, Awh CC. Intravitreal Injection Therapy: Current Techniques and Supplemental Services. *Journal of VitreoRetinal Diseases* [Internet]. 2021 Sep 22;5(5):438–47. Available from: <http://journals.sagepub.com/doi/10.1177/24741264211028441>
2. S. Kamjoo, T. Leng, A. Barash, K. Tripathy, J. Hsu, J. I. Lim. *Intravitreal Injections*. 2022.
3. Martin DF. Evolution of Intravitreal Therapy for Retinal Diseases—From CMV to CNV: The LXXIV Edward Jackson Memorial Lecture. *American Journal of Ophthalmology*. 2018 Jul 1;191:xli–lviii.
4. Grzybowski A, Told R, Sacu S, Bandello F, Moisseiev E, Loewenstein A, et al. 2018 Update on Intravitreal Injections: Euretina Expert Consensus Recommendations. Vol. 239, *Ophthalmologica*. S. Karger AG; 2018. p. 181–93.
5. Schmidt-Erfurth U, Garcia-Arumi J, Bandello F, Berg K, Chakravarthy U, Gerendas BS, et al. Guidelines for the management of diabetic macular edema by the European Society of Retina Specialists (EURETINA). Vol. 237, *Ophthalmologica*. S. Karger AG; 2017. p. 185–222.
6. Borrelli E, Grosso D, Barresi C, Lari G, Sacconi R, Senni C, et al. Long-Term Visual Outcomes and Morphologic Biomarkers of Vision Loss in Eyes With Diabetic Macular Edema Treated With Anti-VEGF Therapy. *American Journal of Ophthalmology*. 2022 Mar 1;235:80–9.
7. M. Bušić, B. K. Elabjer, D. Bosnar. *Seminaria ophthalmologica*. T. R. Eugenia, editor. Osijek - Zagreb: Cerovski d.o.o.; 2014.
8. Lai CT, Hsieh YT, Lin CJ, Wang JK, Lin CY, Hsia NY, et al. Age, Initial Central Retinal Thickness, and OCT Biomarkers Have an Influence on the Outcome of Diabetic Macular Edema Treated With Ranibizumab—Tri-center 12-Month Treat-and-Extend Study. *Frontiers in Medicine*. 2021 May 3;8.
9. Vinković M, Kopic A, Benašić T. Anti-VEGF Treatment and Optical Coherence Tomography Biomarkers in Wet Age-Related Macular Degeneration [Internet]. Available from: www.intechopen.com

10. Ricci F, Bandello F, Navarra P, Staurengi G, Stumpp M, Zarbin M. Neovascular age-related macular degeneration: Therapeutic management and new-upcoming approaches. Vol. 21, International Journal of Molecular Sciences. MDPI AG; 2020. p. 1–40.
11. Garweg JG, Trainor PG, Garweg RA, Wons J, Gerhardt C, Pfister IB. Continued anti-VEGF treatment does not prevent recurrences in eyes with stable neovascular age-related macular degeneration using a treat-and-extend regimen: a retrospective case series. Eye (Basingstoke). 2022 Apr 1;36(4):862–8.
12. Andrijana Kopic. DEBLJINA SLOJA ŽIVČANIH VLAČANA MREŽNICE U BOLESNIKA LIJEČENIH MULTIPLIM INTRAVITREALNIM INJEKCIJAMA ANTI-VEGF-a (BEVACIZUMABA). Osijek; 2017.
13. F. R. Prall, v. A. Shah, L. A. Kim, K. Tripathy. Fluorescein Angiography. 2021.
14. D. C. Sousa, G. D. O’Keefe, J. Breda, K. Tripathy, L. A. Pinto, A. Palestine, et al. Optical Coherence Tomography Angiography. 2021.
15. Romero-Aroca P. Managing diabetic macular edema: The leading cause of diabetes blindness. World Journal of Diabetes. 2011;2(6):98.
16. Browning DJ, Stewart MW, Lee C. Diabetic macular edema: Evidence-based management. Vol. 66, Indian Journal of Ophthalmology. Wolters Kluwer Medknow Publications; 2018. p. 1736–50.
17. Forrester J v., Kuffova L, Delibegovic M. The Role of Inflammation in Diabetic Retinopathy. Vol. 11, Frontiers in Immunology. Frontiers Media S.A.; 2020.
18. Heesterbeek TJ, Lorés-Motta L, Hoyng CB, Lechanteur YTE, den Hollander AI. Risk factors for progression of age-related macular degeneration. Vol. 40, Ophthalmic and Physiological Optics. Blackwell Publishing Ltd; 2020. p. 140–70.
19. Diabetic Retinopathy Clinical Research Network. A Phase II Randomized Clinical Trial of Intravitreal Bevacizumab for Diabetic Macular Edema. Ophthalmology. 2007;114(10).
20. Broadhead GK, Keenan TDL, Chew EY, Wiley HE, Cukras CA. Comparison of agents using higher dose anti-VEGF therapy for treatment-resistant neovascular age-related macular degeneration. Graefe’s Archive for Clinical and Experimental Ophthalmology. 2022;
21. Kaiser PK, Wykoff CC, Singh RP, Khanani AM, Do D v, Patel H, et al. Review RETINAL FLUID AND THICKNESS AS MEASURES OF DISEASE ACTIVITY IN

- NEOVASCULAR AGE-RELATED MACULAR DEGENERATION. Vol. 41, RETINA. 2021.
22. Stefanini FR. Bevacizumab for the management of diabetic macular edema. *World Journal of Diabetes*. 2013;4(2):19.
 23. Ciulla TA, Pollack JS, Williams DF. Visual acuity outcomes and anti-VEGF therapy intensity in diabetic macular oedema: A real-world analysis of 28 658 patient eyes. *British Journal of Ophthalmology*. 2021 Feb 1;105(2):216–21.
 24. Martin DF, Maguire MG, Fine SL, Ying GS, Jaffe GJ, Grunwald JE, et al. Ranibizumab and bevacizumab for treatment of neovascular age-related macular degeneration: Two-year results. *Ophthalmology*. 2020 Jul;119(7):1388–98.
 25. Vujosevic S, Bini S, Torresin T, Berton M, Midena G, Parrozzani R, et al. HYPERREFLECTIVE RETINAL SPOTS IN NORMAL AND DIABETIC EYES B-Scan and En Face Spectral Domain Optical Coherence Tomography Evaluation. Vol. 37, RETINA. 2017.

10. ŽIVOTOPIS

OSOBNI PODACI:

Ime i prezime: Andreas Liščić

Datum rođenja: 10. kolovoz 1997.

Mjesto rođenja: 31000 Osijek, Hrvatska

Mobitel: +385 97 7752206

E-mail: andreas.liscic@gmail.com

OBRAZOVANJE:

2016. – 2022. Sveučilište J. J. Strossmayera u Osijeku, Medicinski fakultet, Studij Medicine

2012. – 2016. III. gimnazija Osijek

2004. – 2012. Osnovna škola „Mladost“, Osijek