

Utjecaj ekstrakta hmelja, alendronata i njihove kombinacije na izražaj imunohistokemijskih biljega interneurona i morfologiju živčanih vlakana u mozgu ovarijektomiranih Wistar štakora

Cibok, Sara

Master's thesis / Diplomski rad

2021

Degree Grantor / Ustanova koja je dodijelila akademski / stručni stupanj: **Josip Juraj Strossmayer University of Osijek, Faculty of Medicine Osijek / Sveučilište Josipa Jurja Strossmayera u Osijeku, Medicinski fakultet Osijek**

Permanent link / Trajna poveznica: <https://um.nsk.hr/um:nbn:hr:152:689565>

Rights / Prava: [In copyright](#) / [Zaštićeno autorskim pravom.](#)

Download date / Datum preuzimanja: **2024-07-19**



Repository / Repozitorij:

[Repository of the Faculty of Medicine Osijek](#)



**SVEUČILIŠTE JOSIPA JURJA STROSSMAYERA U OSIJEKU
MEDICINSKI FAKULTET OSIJEK
DIPLOMSKI SVEUČILIŠNI STUDIJ MEDICINSKO
LABORATORIJSKA DIJAGNOSTIKA**

Sara Cibok

**UTJECAJ EKSTRAKTA HMELJA,
ALENDRONATA I NJIHOVE
KOMBINACIJE NA IZRAŽAJ
IMUNOHISTOKEMIJSKIH BILJEGA
INTERNEURONA I MORFOLOGIJU
ŽIVČANIH VLAKANA U MOZGU
OVARIJEKTOMIRANIH WISTAR
ŠTAKORA**

Diplomski rad

Osijek, 2021.

**SVEUČILIŠTE JOSIPA JURJA STROSSMAYERA U OSIJEKU
MEDICINSKI FAKULTET OSIJEK
DIPLOMSKI SVEUČILIŠNI STUDIJ MEDICINSKO
LABORATORIJSKA DIJAGNOSTIKA**

Sara Cibok

**UTJECAJ EKSTRAKTA HMELJA,
ALENDRONATA I NJIHOVE
KOMBINACIJE NA IZRAŽAJ
IMUNOHISTOKEMIJSKIH BILJEGA
INTERNEURONA I MORFOLOGIJU
ŽIVČANIH VLAKANA U MOZGU
OVARIJEKTOMIRANIH WISTAR
ŠTAKORA**

Diplomski rad

Osijek, 2021.

Rad je ostvaren na Medicinskom fakultetu Sveučilišta Josipa Jurja Strossmayera u Osijeku.

Mentor diplomskog rada: doc. dr. sc. Nikola Bijelić

Neposredni voditelj: dr. sc. Milorad Zjalić

Rad ima 86 listova i 50 slika.

Zahvala

Zahvaljujem prije svega osobi bez čije pomoći ne bih uspjela napraviti eksperimentalni dio svog diplomskog rada, dr. sc. Miloradu Zjaliću. Hvala za strpljenje, objašnjavanja i stručne savjete u laboratoriju. Hvala za sve životne „mudrosti“, održavanje vesele atmosfere i ohrabrivanje tijekom cijelog procesa izrade diplomskog rada.

Zahvaljujem svom mentoru doc. dr. sc. Nikoli Bijeliću na dodjeli ove teme i prilici da dam svoj doprinos u znanstvenom radu. Hvala za sve savjete, dobronamjerne kritike i pomoć pri izradi diplomskog rada.

Veliko hvala mom dragom Luki što vjeruje u mene i što mi je bio najveća podrška tijekom pisanja ovog diplomskog rada. Hvala za razumijevanje i strpljenje. Također, hvala prijateljima i kolegama za sve divne uspomene i poticanje na rad tijekom cijelog studiranja.

Na kraju, najviše se želim zahvaliti osobama kojima posvećujem ovaj diplomski rad, mojim roditeljima Kseniji i Zlatku te mojoj sestri Ines. Hvala vam što ste uvijek vjerovali u mene i moj uspjeh. Hvala što ste uvijek bili tu za mene i što ste me poticali tijekom cijelog života jer bez vaše ljubavi, pomoći i podrške ne bih postigla sve ovo što jesam.

SADRŽAJ

POPIS KRATICA	III
1. UVOD	1
1.1. Živčano tkivo	1
1.1.1. Neuroni.....	1
1.1.2. Morfološka obilježja neurona.....	1
1.1.3. Vrste i funkcija neurona	2
1.1.4. Interneuroni	2
1.1.5. Glija stanice.....	3
1.2. Osteoporoza	4
1.2.1. Liječenje osteoporoze.....	5
1.2.2. Ovarijektomijski model osteoporoze	6
1.3. Fitoestrogeni	6
1.3.1. Korištenje fitoestrogena u liječenju.....	7
1.4. Utjecaj spolnih hormona na mozak	7
1.5. Regije mozga od interesa za ovo istraživanje.....	9
2. HIPOTEZA	11
3. CILJEVI ISTRAŽIVANJA	12
4. MATERIJAL I METODE	13
4.1. Ustroj studije.....	13
4.2. Materijal.....	13
4.3. Metode	13
4.3.1. Imunohistokemija.....	15
4.3.2. Impregnacijska metoda zlatom.....	15
4.3.3. Kvantifikacija uzoraka	16
4.3.4. Kvantifikacija intenziteta obojenja.....	16
4.3.5. Mjerenje debljine žuljevitog tijela.....	16
4.4. Statističke metode.....	17
5. REZULTATI	18
5.1 Intenzitet bojenja impregnacijske metode zlatom	21
5.2. Ekspresija MAP2	26
5.3 Ekspresija kalbindina D28K.....	34
5.4 Ekspresija kalretinina	42

5.5	Ekspresija parvalbumina.....	55
5.6	Mjerenje debljine žuljevitog tijela.....	68
6.	RASPRAVA.....	69
7.	ZAKLJUČAK	74
8.	SAŽETAK	75
9.	SUMMARY	76
10.	LITERATURA	77
11.	ŽIVOTOPIS.....	86

POPIS KRATICA

8-PN	8-prenilnaringenin
A β	β -amiloid peptid
Arc	arkuatna jezgra (engl. <i>arcuate nucleus</i>)
CA	Amonov rog (struktura hipokampusa, lat. <i>cornu Ammonis</i>)
CC	žuljevito tijelo (lat. <i>corpus callosum</i>)
CPu	prugasto tijelo (engl. <i>caudate putamen</i> , lat. <i>corpus striatum</i>)
DAB	3,3'-diaminobenzidin
DG	nazubljena vijuga (engl. <i>dentate gyrus</i>)
GABA	gama-aminomaslačna kiselina (engl. <i>gamma aminobutyric acid</i>)
GFAP	fibrilarni kiseli protein glije (engl. <i>glial fibrillary acidic protein</i>)
ER	estrogenski receptor
HRP	peroksidaza iz hrena (engl. <i>horse radish peroxidase</i>)
M1	primarna motorička kora
MAP	mikrotubulima pridruženi protein (engl. <i>microtubule-associated protein</i>)
PBS	fosfatni pufer (engl. <i>phosphate-buffered saline</i>)
Pe	periventrikularna jezgra hipotalamusa
RANKL	ligand receptora aktivatora nuklearnog čimbenika kappa- β (engl. <i>receptor activator of nuclear factor kappa β ligand</i>)
S1BF	„bačvasto“ polje primarnog somatosenzornog korteksa (engl. <i>primary somatosensory cortex, barrel field</i>)
SERM	selektivni modulator estrogenskih receptora (engl. <i>selective estrogen receptor modulator</i>)
SNr	retikularni dio crne tvari (lat. <i>substantia nigra pars reticulata</i>)
SuG	površinski sivi sloj gornjih kolikula (engl. <i>superficial grey layer of the superior colliculus</i>)

1. UVOD

1.1. Živčano tkivo

Živčani sustav čovjeka građen je od integrirane komunikacijske mreže koju tvori više od 100 milijuna neurona podupiranih glija-stanicama (1). Neuron su stanice specijalizirane za međustaničnu komunikaciju i prenošenje podražaja u živčanom sustavu (2). Svaki neuron povezan je s tisućama drugih neurona, a raspoređeni su u neuronske krugove koji uzajamnim djelovanjem vrše određenu funkciju (1). Potporne stanice koje se nazivaju neuroglija ili glija-stanice važne su za preživljavanje i funkciju neurona. One se dijele na astrocite, oligodendrocite, mikroglija stanice, Schwannove stanice i ependimske stanice (2).

1.1.1. Neuron

Neuron je osnovna strukturna i funkcionalna jedinica živčanog sustava. Oni stvaraju, primaju i prenose živčane impulse uzrokovane različitim podražajima iz samog organizma ili okoline organizma (3). Većina neurona živi mnogo dulje od glija-stanica i imaju brz metabolizam kako bi imali dovoljnu količinu energije potrebnu za stvaranje širenje akcijskih potencijala. Unatoč ustaljenom uvjerenju da neuroni gube mogućnost dijeljenja u ranoj postnatalnoj dobi, istraživanja provedena u zadnja dva desetljeća dokazala su da neke regije mozga imaju sposobnost stvaranja novih neurona tijekom cijelog života. Kod odraslih sisavaca uočena je neurogeneza u subgranularnoj zoni nazubljene vijuge (engl. *dentate gyrus*, DG) hipokampusa te u subventrikularnoj zoni lateralnih ventrikula (4–6).

1.1.2. Morfološka obilježja neurona

Iako se neuroni međusobno razlikuju funkcijom i izgledom, posjeduju nekoliko zajedničkih morfoloških obilježja koja ih razlikuju od svih ostalih stanica. Svi neuroni imaju tijelo (soma) od kojeg odlaze stanični nastavci (jedan akson i jedan ili više dendrita) te presinaptičke aksonske završetke. Tijelo neurona obuhvaća jezgru neurona i okolnu citoplazmu. Akson započinje aksonskim brežuljkom i u većini slučajeva ima pobočne ogranke, a završava završnim razgranjenjem. Presinaptički aksonski završetak koji završava završnim odebljanjem, pojedinačni je ogranak završnog razgranjenja. Završna odebljanja u bliskom su odnosu s

postsinaptičkim dijelom membrane drugog neurona ili drugih ciljnih stanica te tako nastaje sinapsa koja je glavno mjesto interakcije neurona (2,3).

1.1.3. Vrste i funkcija neurona

Duljina aksona neurona usko je povezana s funkcijom neurona. Kratki aksoni granaju se u neposrednoj blizini neurona. Takve stanice su posrednici u prijenosu signala između neurona. Dugi aksoni udaljavaju se od tijela stanice. U mozgu se takvi aksoni projiciraju iz jednog u drugo moždano područje pa govorimo o projekcijskim (aferentnim ili eferentnim), asocijacijskim i komisurnim neuronima ovisno o područjima koje akson povezuje. Najpoznatije vrste aferentnih ili osjetnih neurona su primarni neuron osjetnog puta i talamokortikalni neuroni. Primarni ili prvi neuroni osjetnog puta su pseudounipolarni neuroni osjetnih ganglija moždanih i moždinskih živaca, bipolarni neuroni vestibularnog i slušnog ganglija, njušnog sustava te fotoreceptori mrežnice, dok su završni neuroni slušnog, vidnog i somatosenzibilnog puta talamokortikalni neuroni (3). Osjetni receptori mogu se svrstati u tri skupine: interoceptori nadgledaju kardiovaskularni, reproduktivni, probavni, respiratorni i mokraćni sustav; eksteroreceptori daju informacije o temperaturi, atmosferskom tlaku i osjetilima, a proprioceptori registriraju kretanje i poziciju skeletnih mišića i zglobova (2). Motorički ili eferentni neuroni za zadaću imaju prijenos informacija iz središnjeg živčanog sustava do perifernih tkiva i organskih sustava. Najpoznatije vrste motoričkih neurona su: piramidni neuroni motoričkih polja moždane kore (gornji motoneuroni) koji oblikuju voljni motorički put, alfa-motoneuroni ventralnog roga kralježnične moždine (donji motoneuroni) koji inerviraju poprečnoprugaste mišiće i Purkinjeove stanice malog mozga koje su u kori malog mozga jedini projekcijski neuroni (3).

1.1.4. Interneuroni

Većina interneurona nalazi se u mozgu i leđnoj moždini dok su ostali smješteni unutar autonomnih ganglija. Interneuroni djeluju u lokalnim neuronskim krugovima, stoga je primarna funkcija interneurona integracija informacija. Interneuroni se još nazivaju „umetnutim“ stanicama jer nalaze između aferentnih i eferentnih neurona. Oni nose osjetilne informacije i reguliraju motoričku aktivnost (1,3). Tipičan osjetni ili motorički moždani put nastaje kad se između osjetnih ili motoričkih neurona umetne projekcijski neuron umjesto inhibicijskog interneurona. Ključno obilježje otvorenog neuronskog kruga je postojanje lanca sinaptički

povezanih neurona koji nisu vezani povratnim aksonskim kolateralama s prethodnim neuronima u nizu. Zatvoreni ili pravi neuronski krug sastoji se od eferentnog neurona koji rekurentnom kolateralom svog aksona ekscitira interneuron, a interneuron potom inhibira eferentni neuron s kojim je u doticaju. Interneuron zatvara krug zato što služi kao povratna veza koja je usmjerena na prethodni neuron u nizu. Glavni neurotransmiter inhibicijskih interneurona u središnjem živčanom sustavu je GABA (engl. *gamma aminobutyric acid*) (3). Inhibicijski interneuroni koji odašilju akcijske potencijale velikom učestalošću sadrže parvalbumin koji puferira kalcijeve ione. U neuronima, signali kalcijevih iona igraju ključnu ulogu u ekscitabilnosti membrane, transkripciji gena i oslobađanju neurotransmitera (7). Puferiranjem kalcijevih iona sprječava se aktivacija kalijevih kanala ovisnih o kalciju, koji bi svojom aktivacijom smanjili ekscitabilnost i produljili refrakternu razdoblje. Osim parvalbumina, ulogu u puferiranju kalcijevih iona imaju kalretinin i kalbindin. Neurotransmiter ekscitacijskih interneurona moždane kore je glutamat, a neurotransmiter krupnih interneurona strijatuma i specifičnih skupina neurona, koji imaju važnu ulogu procesima budnosti, pozornosti, učenja i pamćenja, je acetilkolin (3). Gubitak ili disfunkcija interneurona tijekom razvoja mijenja ravnotežu između ekscitacije i inhibicije neurona, što može pridonijeti nastanku raznih neuroloških poremećaja (8,9).

1.1.5. Glija stanice

U mozgu sisavaca glija-stanice brojnije su od neurona. One okružuju tijelo i stanične nastavke neurona kako bi osigurale mikrookoliš prikladan živčanoj funkciji. Glija-stanice dijele se na astrocite, oligodendrocite, mikroglija stanice, Schwannove stanice i endodimske stanice. Glija-stanice nemaju aksone, imaju jednu vrstu staničnih nastavaka i ne stvaraju akcijski potencijal. Astrociti su zvjezdolike stanice koje imaju puno dugih izdanaka. Uz svoju potpornu ulogu, astrociti imaju ulogu u kontrolnim funkcijama središnjeg živčanog sustava. Oni posjeduju aminokiselinske i adrenergične receptore koji im omogućuju odgovaranje na različite podražaje. Održavaju homeostazu iona i pH vrijednost izvanstanične tekućine moždanog tkiva. Mijenjaju sastav izvanstanične tekućine tako što apsorbiraju višak neurotransmitera i oslobađaju neuroaktivne molekule. Kada dođe do oštećenja živčanog sustava, astrociti proliferiraju i pretvaraju se u „reaktivnu gliju“ koja na mjestu oštećenja stvara „glijalni ožiljak“. Fetalna vrsta astrocita, koja se naziva radijalna glija, ima ulogu vodiča migrirajućih neurona od proliferacijske zone neurona do njihovih konačnih odredišta. Oligodendrociti su male stanice koje obavijaju aksone svojim nastavcima te izgrađuju mijelinsku ovojnica čija je zadaća

električna „izolacija“ aksona u središnjem živčanom sustavu, čime se ubrzava prijenos akcijskog potencijala. Mikroglia stanice su malene, izdužene stanice s kratkim nepravilnim nastavcima. One su rezidentni makrofagi mozga koji tijekom bolesti ili ozljede moždanog tkiva gube svoje nastavke i poprimaju morfološke značajke makrofaga i ulogu fagocita. Mikroglia stanice izlučuju mnoge imunoregulacijske citokine te uklanjaju suvišne ostatke tkiva nakon oštećenja u živčanom sustavu. Schwannove stanice su glija-stanice koje stvaraju mijelinske ovojnice oko aksona u perifernom živčanom sustavu. Jedna Schwannova stanica može stvoriti mijelinsku ovojnicu samo oko jednog perifernog aksona, za razliku od oligodendrocita koji mogu mijelinizirati više aksona u središnjem živčanom sustavu. Ependimske stanice su epitelne stanice kubična oblika koje oblažu ventrikule mozga i središnji kanal kralježnične moždine. Većina ih posjeduje trepetljike koje svojim kretanjem pridonose gibanju cerebrospinalne tekućine (1,3).

1.2. Osteoporoza

Osteoporoza je najčešći metabolički poremećaj kostiju karakteriziran smanjenjem koštane mase i pogoršanjem koštane mikroarhitekture. Posljedica je povećana krhkost kostiju te povećana osjetljivost na prijelome (10). Razvoj osteoporoze povezan je s nekoliko rizičnih čimbenika. Paratiroidni hormon, vitamin D, kalcitonin i estrogen primarni su endokrini čimbenici povezani s razvojem osteoporoze. Paratiroidni hormon povećava apsorpciju kalcija iz kosti i putem bubrega i crijeva te povećava aktivnost osteoklasta. Također, aktivira vitamin D u njegov bioaktivni oblik kalcitriol pri čemu se potiče apsorpcija kalcija u crijevima. Kalcitonin ima zadaću suprotnu paratiroidnom hormonu i vitaminu D. On se veže za svoj receptor kako bi reverzibilno blokirao funkciju osteoklasta i resorpciju kosti. Uz kalcitonin, estrogen u interakciji s estrogenskim receptorom α ($ER\alpha$) i estrogenskim receptorom β ($ER\beta$) također može blokirati resorpciju kosti i povećati apoptozu osteoklasta (11). Izražena promjena u koncentraciji hormona i manjak estrogena nakon menopauze jedan je od razloga većeg rizika od razvoja osteoporoze kod žena, iako je pad spolnih hormona moguće uočiti i kod muškaraca u starijoj dobi. Na veći rizik od prijeloma utječe i porast rizika od pada koji je jedan od rizičnih čimbenika povezanih sa starenjem. Ostali rizični čimbenici za nastanak osteoporoze povezani su s načinom života – nedostacima u prehrani, nedostatkom tjelesne aktivnosti te pušenjem i konzumacijom alkohola (12). Osteoporoza se često ne dijagnosticira prije nego što dođe do prijeloma kosti. Najčešći prijelomi vezani uz osteoporozu su prijelomi kuka ili kostiju ruku (13). Posljedice osteoporoze koje se javljaju uz prijelome i krhkost kostiju su jaka bol u leđima,

problemi s probavom, smanjen apetit te gubitak težine (9), a bol i fizička ograničenja te promjene u načinu života mogu štetno utjecati na psihičko stanje pa se javljaju depresija, tjeskoba, strah i bijes (14).

1.2.1. Liječenje osteoporoze

Strategija za prevenciju i liječenje osteoporoze uključuje farmakološku terapiju te promjene u prehrani i načinu života. Farmakološka terapija preporučuje se onim osobama koje su prethodno imale prijelome kostiju i osobama koje imaju osteopeniju. Postoji nekoliko vrsta farmakološke terapije kojima je cilj inhibicija resorpcije kostiju i povećanje koštane mase (15). Zlatni standard za liječenje osteoporoze su bisfosfonati uz pravilnu prehranu s dodatkom vitamina D i kalcija. Osim bisfosfonata, koriste se denosumab, selektivni modulatori estrogenskih receptora, estrogen i kalcitonin (12). Oralni bisfosfonati kao što su alendronat, risedronat i zoledronska kiselina su učinkoviti i pristupačni (16). Bisfosfonati temelje svoje djelovanje na ometanju unutarstaničnih puteva u osteoklastima. Vežu se na kalcij u hidroksiapatitu, kost ih apsorbira, a imaju citosični učinak na zrele osteoklaste, inhibiraju diferencijaciju osteoklasta te interferiraju sa strukturnim čimbenicima osteoklasta koji su neophodni za resorpciju kosti (11). Alendronat je lijek prvog izbora u prevenciji i liječenju osteoporoze, a prema nekim istraživanjima, mogao bi pomoći i u liječenju neurodegenerativnih bolesti jer posjeduje rijetku sposobnost prolaska krvno-moždane barijere i inhibira aktivnost acetilkolin-esteraze što je ključno u liječenju demencija (17,18). Denosumab je prvo potpuno humano monoklonalno antitijelo koje se specifično veže za humani ligand receptora aktivatora nuklearnog čimbenika kappa- β (engl. *receptor activator of nuclear factor kappa β ligand*, RANKL) kako bi se inhibirala i spriječila resorpcija kosti (19). Denosumab se ne koristi kao lijek prvog izbora za osteoporozu, osim kod pacijenata koji ne podnose peroralnu terapiju bisfosfonatima (20). Upotreba nadomjesne terapije estrogenom ili kombinacijom estrogena i progestina učinkovita je za prevenciju osteoporoze kod žena u postmenopauzalnom razdoblju zbog uloge estrogenskih receptora u apoptozi osteoklasta (21). Međutim, rizik od venske tromboembolije te karcinoma endometrija i dojki, razlog su smanjenog korištenja terapije estrogenom u prevenciji osteoporoze (22). Selektivni modulatori estrogenskog receptora (engl. *selective estrogen receptor modulator*, SERM) su nesteroidni lijekovi koji imaju sličan učinak na kosti kao estrogen, ali uz puno manji rizik od javljanja karcinoma dojke i endometrija (23). Najčešće korišteni SERM-ovi su raloksifen, lazofoksifen i bazedoksifen (24).

1.2.2. Ovarijski model osteoporoze

Životinjski modeli odgovarajući su alat za proučavanje novih metoda prevencije i liječenja bolesti. Prvi izbor i najčešće korištena opcija za proučavanje osteoporoze je model ovarijskih štakora (25). Ovarijski model osteoporoze oponaša manjak estrogena koji inducira gubitak koštane mase i predstavlja pojavu osteoporoze kod žena nakon menopauze (26). Bisfosfonati i SERM-ovi koji se koriste kao lijekovi za osteoporozu prvo su bili proučavani i ispitivani na ovarijskim štakorima (25). Ovarijskom inducirana osteoporoza kod štakora potvrđuje se mjerenjem gustoće kostiju i parametara mikroarhitekture kostiju. Uz to, preporuča se odrediti biokemijske parametre u serumu i urinu te koštane markere. Metode koje se koriste za potvrdu osteoporoze jednake su kod ljudi i ovarijskih štakora (27). Moguća ograničenja pri korištenju ovarijskih štakora za model osteoporoze su odsutnost prirodne krhkosti i lomljivosti kosti te prisutnost uzdužnog rasta kostiju kod zrelih štakora nakon ovarijske (28).

1.3. Fitoestrogeni

Fitoestrogeni su prirodni biljni spojevi strukturno ili funkcionalno slični estrogenima (posebno 17β -estradiolu) koje svakodnevno unosimo prehranom. Fitoestrogeni se prema kemijskoj strukturi i načinu djelovanja dijele na izoflavone, kumestane, prenilirane flavonoide i lignane. Izoflavoni poput genisteina i daidzeina mogu se pronaći u mahunarkama, soji, leći i slanutku. Kumestrol pripada skupini kumestana i nalazi se u biljkama poput graška, djeteline i lucerne. Prenilirani flavonoidi, u koje spada 8-prenilaringenin, nalaze se u hmelju i proizvodima od hmelja poput piva. Resveratrol je polifenolni spoj koji se može pronaći u grožđu i crnom vinu, a lignani se nalaze u mnogim žitaricama (posebno u sjemenkama lana) te u voću i povrću (29). Fitoestrogeni se unutar biljaka obično nalaze kao glikozidi, a ne u svom aktivnom obliku. U aktivni oblik prelaze u debelom crijevu čovjeka pomoću bakterija koje hidroliziraju glikozid. Fitoestrogeni pokazuju sposobnost vezanja na estrogenske receptore i induciranja estrogenskih ili antiestrogenskih učinaka. Zahvaljujući takvom načinu djelovanja, fitoestrogeni utječu na reproduktivni i središnji živčani sustav te pripadaju skupini selektivnih modulatora estrogenskog receptora (30).

1.3.1. Korištenje fitoestrogena u liječenju

Zbog sličnosti s estrogenom, mnoge studije pokazale su pozitivne učinke fitoestrogena kod postmenopausalnih simptoma, karcinoma dojke i problema s kostima (31,32). U slučaju karcinoma dojke, fitoestrogeni i njihovi derivati se vežu za estrogenske receptore. Fitoestrogeni imaju veći afinitet za estrogenski receptor β (ER β), vežu se i inhibiraju aktivnost estrogenskog receptora α (ER α). Također, povećavaju ekspresiju inhibitora kinaze ovisne o ciklinima (p21, p27, p57) i tumor supresorskih gena (33). Neka istraživanja pokazala su neuroprotektivan učinak fitoestrogena (34). Dokazano je da fitoestrogeni imaju veliki potencijal u prevenciji resorpcije kostiju u ovarijektomiranih štakora (35). Nedavno provedena studija dokazala je preventivni učinak izoflavonoida glabrena na osteoporozi kod ovarijektomijom inducirane osteoporoze štakora (36). Ekstrakt hmelja sadrži fitoestrogene 8-prenilnaringenin (8-PN) i njegov prekursor, flavonoid ksantohumul. U suhom ekstraktu hmelja može se pronaći oko 1 % ksantohumola, a količina 8-prenilnaringenina je više od 10 puta manja (37). Postoje razni mehanizmi pomoću kojih ksantohumul može pomoći u sprječavanju razvoja kardiovaskularnih bolesti, šećerne bolesti i karcinoma (38). Razne studije pokazale su da ksantohumul sprječava resorpciju kostiju i inducira stvaranje osteoblasta (39). Iako su učinci ksantohumola u sprječavanju karcinoma dojke povezani s antiestrogenim učincima, ksantohumul potiče stvaranje osteoblasta vezanjem za estrogenske receptore poput estrogena. Nedavno proučavani mehanizmi stvaranja osteocita pokazali su da ksantohumul inhibira RANKL put osteoklastogeneze (40). Sposobnost ksantohumola da potiče stvaranje osteoblasta, a bez povećanja rizika za karcinom dojke mogla bi u liječenju osteoporoze izdvojiti ksantohumul ispred hormonske nadomjesne terapije koja za posljedicu može imati karcinom dojke i endometrija (41).

1.4. Utjecaj spolnih hormona na mozak

Estrogeni, progesteron i testosteron poznati su steroidni spolni hormoni koji imaju neuroprotektivno i neurotrofično djelovanje. Spolni hormoni djeluju preko svojih receptora koji se nalaze u neuronima limbičkog sustava, posebice u amigdaloidnim jezgrama. Limbičke strukture povezane su s reguliranjem ponašanja važnih za izražavanje emocija, seksualno ponašanje te sposobnost pamćenja i učenja (3). Spolni hormoni poznati su po aktivaciji MAPK, ERK i Akt signalnih puteva povezanih s neuroprotektivnim djelovanjem (42). Estrogeni imaju pleiotropni učinak. Estrogenski receptori prisutni su u svim stanicama živčanog sustava, a

estrogen regulira više molekularnih puteva. ER α prevladava u amigdaloidnim jezgrama, dok u području nazubljene vijuge hipokampusa dominira ER β (43). Estrogeni sprječavaju smrt neurona povećavanjem endogene sinteze antiapoptotskih molekula (44). U astrocitima, estradiol pokazuje neurotrofičnu aktivnost koja olakšava izlučivanje faktora rasta i potiskuje ekspresiju kiselog glijalnog fibrilarnog proteina (GFAP). Uz to, smanjuje astrogliozu i potiče oslobađanje glijalnog apolipoproteina E (45–47). Pozitivan učinak estrogena na kognitivne procese dokazan je utjecajem estrogena na održavanje kolinergičkih mehanizama poticanjem stvaranja acetilkolina u bazalnom dijelu prednjeg mozga (48). Osim kolinergičnog sustava, u središnjem živčanom sustavu, estrogeni utječu i na ostale neurotransmitterske sustave (49). Također, estrogeni su antioksidansi, koji štite neurone od β -amiloida koji se akumulira kod Alzheimerove demencije i uzrokuju neurodegenerativne promjene (50). Iako uz pad razine estrogena menopauza rezultira i padom razine progesterona, manje je proučavan utjecaj progesterona na mozak. Otkriveno je da progesteron ima veliku ulogu u regulaciji fizioloških procesa. Utječe na neuroplastičnost neurona i glija-stanica te smanjuje anksioznost i depresivne osjećaje (51–53). Većina učinaka progesterona posredovana je mehanizmima koji preko njegovih receptora reguliraju proliferaciju, rast i diferencijaciju neurona (54,55). Važna funkcija progesterona u središnjem živčanom sustavu je poticanje mijelinizacije u oligodendrocitima i Schwannovim stanicama (56,57). U perifernim živcima, Schwannove stanice lokalno proizvode progesteron iz pregnenolona kako bi pospješile stvaranje mijelinske ovojnice. S obzirom na degradaciju mijelina tijekom starenja, prema nekim izvorima, funkcija perifernih živaca mogla bi se poboljšati liječenjem progesteronom (58). Testosteron je androgeni hormon čiji su učinci posredovani putem androgenih receptora (59). Testosteron ima vrlo aktivni metabolizam *in vivo*. On se u tijelu pomoću enzima citokrom P450 aromataze pretvara u estradiol, potom pomoću enzima 5-reduktaze tip 1 i tip 2 u dihidrotestosteron. Estradiol koji je nastao pretvorbom testosterona zatim može doći do ciljanih organa vezanjem za estrogenske receptore, dok se dihidrotestosteron veže za androgene receptore. Androgeni receptori široko su i selektivno rasprostranjeni po cijelom limbičkom sustavu i hipotalamusu te imaju važnu ulogu u središnjoj regulaciji reproduktivne funkcije i kognitivnih sposobnosti (60). Dihidrotestosteron ima veći afinitet za androgene receptore od testosterona, stoga se smatra snažnijim androgenom (61).

1.5. Regije mozga od interesa za ovo istraživanje

Regije mozga u kojima je zabilježena ekspresija imunohistokemijskih biljega interneurona su: Amonov rog 1-3 (lat. *cornu Ammonis 1-3*, CA1-3), nazubljena vijuga hipokampusa (engl. *dentate gyrus*, DG), arkuatna jezgra (engl. *arcuate nucleus*, Arc), primarna motorička kora (M1), periventrikularna jezgra hipotalamusa (Pe), prugasto tijelo (engl. *caudate putamen*, lat. *corpus striatum*, CPu), „bačvasto“ polje primarnog somatosenzornog korteksa (engl. *primary somatosensory cortex, barrel field*, S1BF), retikularni dio crne tvari (lat. *substantia nigra pars reticulata*, SNr), površinski sloj gornjih kolikula (engl. *superficial grey layer of the superior colliculus*, SuG) i žuljevito tijelo (lat. *corpus callosum*, CC). Većina neurona koji se nalaze u regijama mozga od interesa za ovo istraživanje su projekcijski neuroni koji su dio inhibicijskog GABA-ergičkog sustava. CA1-3 i DG strukture su koje se nalaze u hipokampusu, sastoje se od tri sloja moždane kore i imaju važnu ulogu u pamćenju. Najdublji sloj CA građen je od bazalnih dendrita piramidnih neurona i interneurona. U CA se razlikuju tri citoarhitektonska polja: CA1 koje je područje tanjih i manjih piramidnih neurona, CA2 te CA3 u kojem se nalaze krupni, tamnije obojeni neuroni. DG se morfološki razlikuje od CA. Ima debeli površinski molekularni sloj, u drugom sloju sadrži male zrnate neurone, a najdublji sloj sastoji se od interneurona i piramidnih neurona zbog čega DG izgleda kao završetak CA (3). Arc je regija u hipotalamusu u obliku luka, smještena na dnu treće komore, koja ima važnu ulogu u hranjenju te održavanju metaboličke i koštane homeostaze (62). Ispod zida treće komore nalazi se Pe, regija hipotalamusa koja ima ključnu ulogu u regulaciji reproduktivne funkcije u osi hipotalamus-hipofiza-žlijezda (63). M1 se nalazi u frontalnom režnju, sastoji se od 6 slojeva stanica i primjer je agranularne kore jer ne sadrži zrnate stanice. M1 je regija koja je odgovorna za upravljanje i kontrolu voljnih pokreta (3). S1BF je regija u somatosenzornoj kori glodavaca koja je vrlo dobro organizirana te služi za prikupljanje i obradu informacija prikupljenih iz okoline pomoću brkova. Tijekom istraživanja objekata, brkovi glodavaca su pod motornom kontrolom i izvode brze ritmičke pokrete, stoga je ova regija privlačna za istraživanje somatosenzornih funkcija (64,65). CPu je jedna od struktura prugastog tijela koje tvori bazalne ganglije. Uloga CPu je u raznim moždanim funkcijama poput učenja, motoričke kontrole, kognitivnih sposobnosti te emocionalnih ponašanja (66). Uz prugasto tijelo, SNr oblikuje sustav motoričkih bazalnih ganglija. SNr pripada glavnim izlaznim jezgrama bazalnih ganglija. Živčana vlakna iz prugastog tijela su GABA-ergička i projiciraju se u SNr. Ti projekcijski neuroni inerviraju talamus, gornje kolikule i srednji mozak (3,67). SuG je površinski sloj gornjih kolikula. SuG

su parne strukture u srednjem mozgu i imaju ulogu u uključivanju vizualnih okolišnih podražaja i koordinaciji pokreta pomicanja očiju i glave (68). Žuljevito tijelo struktura je u mozgu štakora koja se sastoji se od približno 200 milijuna mijeliniziranih živčanih vlakana kojima je glavna funkcija integriranje i prijenos informacija s obje moždane hemisfere za obradu motoričkih, osjetilnih i kognitivnih signala (69).

2. HIPOTEZA

Primjena ekstrakta hmelja i alendronata utječe na izražaj imunohistokemijskih biljega interneurona i na morfologiju živčanih vlakana u mozgu ovarijektomiranih štakora.

3. CILJEVI ISTRAŽIVANJA

Cilj ovog istraživanja je ispitati utjecaj ekstrakta hmelja, alendronata i njihove kombinacije na:

- 1) izražaj imunohistokemijskih biljega interneurona u mozgu štakora
- 2) morfologiju živčanih vlakana mozga štakora
- 3) izražaj mikrotubula u aksonima mozga štakora

4. MATERIJAL I METODE

4.1. Ustroj studije

Studija je ustrojena kao randomizirani kontrolirani pokus u kojem su tkiva ovarijektomiranih ženki štakora tretiranih alendronatom i/ili ekstraktom hmelja uspoređivana s tkivom ovarijektomiranih netretiranih ženki štakora i zdravih netretiranih ženki štakora.

4.2. Materijal

U eksperimentu su korišteni štakori soja Wistar Zavoda za animalnu fiziologiju Biološkog odsjeka Prirodoslovno-matematičkog fakulteta u Zagrebu. Približna dob svih životinja u istraživanju bila je 6 mjeseci, a tjelesna masa oko 200 g. Karakteristike životnog prostora standardizirane su. Kontrolirana je vlažnost zraka, temperatura zraka održavana je na +24 °C, a trajanje svjetlosti i mraka bilo je po 12 sati. Dimenzije kaveza u kojem su boravile životinje bile su 20×32×20 cm. Životinje su hranjene komercijalnom hranom (4 RF 21, Mucedola S.R.L., Italija) uz slobodan pristup običnoj vodi. Istraživanje je provedeno u skladu sa etičkim načelima važećim u Republici Hrvatskoj, prema Zakonu o zaštiti laboratorijskih životinja (NN 19, 1999.) i prema Vodiču za držanje i korištenje laboratorijskih životinja (70). Korišteni ekstrakt hmelja je XanthoFlav (75 % ksantohumol, 1,7 % 6-prenilnaringenin, 0,4 % izoksantohumol, 0,3 % 8-PN) koji je za potrebe istraživanja donirala tvrtka Hopsteiner (New York, SAD). Alendronat je korišten u obliku lijeka Alendox 70 (Belupo, Hrvatska). Istraživanje je odobreno od strane Etičkog povjerenstva Medicinskog fakulteta Osijek, KLASA: 602-04/21-08/07, URBROJ: 2158-61-07-21-55 i od strane Ministarstva poljoprivrede Republike Hrvatske, KLASA:UP/I-322-01/19-01/115, URBROJ:525-10/1315-20-6.

4.3. Metode

Životinje su u ovom istraživanju podijeljene u 5 skupina od kojih je svaka skupina sadržavala 10 životinja. Izvršena je bilateralna ovarijektomija uz analgeziju i anesteziju na svim skupinama osim zdrave kontrolne skupine. Primijenjen je inhalacijski anestetik sevofluran kao Sevorane (Chicago, Illinois, SAD). Zdrava kontrolna skupina podvrgnuta je operaciji bez odstranjivanja jajnika (tzv. „sham“ operacija). Tretman ekstraktom hmelja i alendronatom u trajanju od 2 tjedna započeo je mjesec dana nakon ovarijektomije. Prije svakog tretmana životinje su anestezirane sevofluranom. Skupina 1 (skupina štakora tretirana alendronatom, A) tretirana je alendronatom u dozi 40 mg/kg jednom dnevno intragastrički. Skupina 2 (skupina štakora

4. MATERIJAL I METODE

tretirana ekstraktom hmelja, H je tretirana ekstraktom hmelja jednom dnevno u dozi 60 mg/kg intragastrički. Skupina 3 (skupina štakora tretirana alendronatom i ekstraktom hmelja, AH) je jednom dnevno naizmjenično tretirana alendronatom 40 mg/kg ili ekstraktom hmelja 60 mg/kg intragastrički. Skupina 4 (ovarijektomirana netretirana skupina štakora, OVX) i skupina 5 (netretirana zdrava skupina štakora, K) su jednom dnevno intragastrički primale otapalo za ekstrakt hmelja, 1 ml propilen glikola. Životinje su vagane svaki dan prije početka tretmana te prije žrtvovanja. Nakon završetka tretmana, životinje su žrtvovane uz korištenje anestetika te je učinjena kraniotomija i uzorkovan je mozak. Mozgovi su fiksirani 72 sata u 4 %-tnoj puferiranoj otopini formaldehida te su krioprotektirani u 30 %-tnoj otopini saharoze i 1x fosfatnom puferu. Nakon krioprotekcije mozgovi su smrznuti u pothlađenom izopentanu. Mozgovi su rezani na kriostatu (LEICA CM3050 S, Leica, Wetzlar, Njemačka) u koronarnoj ravnini na debljinu 35 µm te su rezovi uronjeni u krioprotektirajuću otopinu (30 %-tna saharoza, 40 %-tni glicerol i 0,9 %-tni formaldehid u 1x fosfatnom puferu) za trajno čuvanje na -20 °C. Za prikaz živčanih vlakana, uzorci su obojeni impregnacijskom metodom zlatom. Imunohistokemijska bojenja provedena su na slobodno plutajućim uzorcima (engl. *free floating*) nakon čega su uzorci navučeni na predmetna stakla i prekriveni pokrovnim stakalcima. U svim se otopinama za imunohistokemiju fosfatni pufer (engl. *phosphate-buffered saline*, PBS) koristio kao otapalo. Vrijednost pH korištenog fosfatnog pufera iznosila je 7,4. Imunokemijski su prikazani epitopi uz korištenje sljedećih primarnih protutijela:

- Mikrotubulima pridruženi protein 2 (MAP2) – mišje monoklonsko protutijelo, oznaka protutijela: M4403, lot 110M4848, proizvođač Sigma-Aldrich, St. Louis, Missouri, Sjedinjene Američke Države – biljeg mikrotubula u aksonima
- Kalbindin D28K – zečje poliklonsko protutijelo, oznaka protutijela: AB1778, lot 2604827, proizvođač: Merck Group, Darmstadt, Njemačka – biljeg interneurona
- Kalretinin – zečje poliklonsko protutijelo, oznaka protutijela: AB5054, lot#2519229, proizvođač: Merck Group, Darmstadt, Njemačka – biljeg interneurona
- Parvalbumin – mišje monoklonsko protutijelo, oznaka protutijela: MAB1572, lot 2649665, proizvođač: Merck Group, Darmstadt, Njemačka – biljeg interneurona

4. MATERIJAL I METODE

4.3.1. Imunohistokemija

Uzorci su iz otopine za krioprotekciju isprani 3 puta u 1×PBS otopini, 10 minuta po ispiranju. Dvema inkubacijama u trajanju od 20 minuta u 1 %-tnom H₂O₂ m/v (Gram-Mol, Zagreb) u 1×PBS-u provedeno je blokiranje endogenih tkivnih peroksidaza. Nakon inkubacija, uzorci su prebačeni u 1×PBS otopinu na ispiranje. Zatim su uzorci preko noći inkubirani u blokirajućoj otopini s primarnim protutijelom na tresilici pri 125 okreta u minuti na +4 °C u razrjeđenjima: MAP2 1:1000, kalretinin 1:2000, parvalbumin 1:2000, kalbindin 1:2000. Po jedan rez svake promatrane regije iz svake skupine životinja inkubiran je u blokirajućoj otopini te predstavlja negativnu kontrolu kojom se provjeravao izostanak reakcije sekundarnog protutijela s epitopima u tkivu. Sljedeći dan uzorci su 3 puta ispirani od primarnih protutijela u 1×PBS-u po 10 minuta na tresilici na sobnoj temperaturi. Korištena su sljedeća sekundarna protutijela: kozja protu-zečja IgG označena biotinom (Jackson-ImmunoResearch, kataloški broj: 111-065-144) za kalretinin i kalbindin te kozja protu-mišja IgG označena biotinom (Jackson-ImmunoResearch, kataloški broj: 111-065-071) za parvalbumin i MAP2. Sekundarna protutijela razrijeđena su u omjeru 1:500 u blokirajućoj otopini. Preparati su inkubirani u navedenim otopinama 2 sata na sobnoj temperaturi na tresilici. Uzorci su isprani 3 puta po 10 minuta u 1×PBS-u. Slijedilo je prebacivanje u otopinu tercijarnog kompleksa (Vector PK-6100, Vector Laboratories, Burlingame, Kalifornija, Sjedinjene Američke Države) koji se sastoji od avidina i biotina konjugiranog s peroksidazom iz hrena (engl. *horse radish peroxidase*, HRP) u razrjeđenju 1:250. Preparati su se na tresilici inkubirali s tercijarnim kompleksom 1 sat na sobnoj temperaturi, nakon čega su slijedila ispiranja, 3 puta po 10 minuta u 1×PBS-u te razvijanje u 3,3'-diaminobenzidinu (DAB). DAB je supstrat za HRP. Negativne kontrole inkubirane su jednako dugo u otopini DAB-a kao i ostali uzorci. Otopina za razvijanje pripravljena je prema uputama proizvođača (Vector DAB Substrate Kit, Vector Laboratories, Burlingame, Kalifornija, Sjedinjene Američke Države). Uzorci su stajali u otopini 2 minute, potom su isprani 2 puta u 1×PBS-u. Rezovi su navučeni na čista predmetna stakla i pokriveni medijem Biomount (Biognost, Zagreb) te pokrovnim stakalcem.

4.3.2. Impregnacijska metoda zlatom

Otopina za bojenje pripravljena je od 0,2 %-tne otopine zlatnog klorida (vodikov tetrakloraurat trihidrat) otopljenog u 0,02 M neutralnom fosfatnom puferu i 0,9 %-tnoj otopini natrijevog klorida (71). Uzorci su 3 puta isprani od krioprotektanta u 1×PBS-u i navučeni na predmetna stakla, nakon čega su se sušili nekoliko dana. Osušeni uzorci prebačeni su u

4. MATERIJAL I METODE

destiliranu vodu na rehidraciju dva puta po 5 minuta. Uslijedila je impregnacija zlatom u trajanju od 3 sata u potpunom mraku. Nakon bojenja zlatom preparati su dehidrirani premještanjem uzoraka dva puta u 96 %-tni i dva puta u 100 %-tni etanol. Preparati su na kraju uronjeni u ksilen 2 puta po 5 minuta te pokriveni medijem Biomount (Biognost, Zagreb) i pokrovnim stakalcem.

4.3.3. Kvantifikacija uzoraka

Uzorci mozгова fotografirani su kamerom Olympus D70 (Olympus, Tokyo, Japan) na mikroskopu Carl Zeiss Axioscope 2 MOT (Carl Zeiss, Jena, Njemačka). Strukture u unutrašnjosti mozga fotografirane su pod povećanjem objektiva 20×, a strukture kore mozga pod povećanjem objektiva 10×. Sve regije mozga kvantificirane su pomoću fotografija veličine 4080×3072 piksela te podvrgnute analizi uz pomoć javno dostupnog programa za analizu fotografija ImageJ (verzija 1.53d) (72). Prije kvantifikacije postavljeni su parametri za mjerenje funkcijom *Analyze/Set measurements* s postavkama za *Area, Standard deviation, Min and Max grey value, Integrated density, Mean grey value*.

4.3.4. Kvantifikacija intenziteta obojenja

Pri kvantifikaciji intenziteta obojenja zlatom, fotografije su prvo razdvojene u 8-bitne kanale funkcijom *Image/Colour deconvolution/RGB*. Za sljedeće korake u kvantifikaciji korišten je plavi (*Colour 3*) kanal. Pri kvantifikaciji ekspresije kalretinina, kalbindina, parvalbumina i MAP2, fotografije su razdvojene u 8-bitne kanale funkcijom *Image/Colour deconvolution/H-DAB*. Za sljedeće korake u kvantifikaciji korišten je drugi (*Colour 2*) kanal. Za sve fotografije pri mjerenju korišten je *Rectangle* alat površine 400×400 piksela uz funkciju *Analyze/Measure*. Na svakoj fotografiji, unutar svake regije mozga od interesa, provedeno je po 5 mjerenja. Dobivene vrijednosti integrirane gustoće obojenja su pozitivno korelirane tako što je vrijednost dobivena s fotografije oduzeta od maksimalne vrijednosti za danu površinu. Maksimalna vrijednost dobivena je množenjem ukupnog broja piksela s fotografije s 255.

4.3.5. Mjerenje debljine žuljevitog tijela

Debljina žuljevitog tijela mjerena je na fotografijama uzoraka impregniranih zlatom. Struktura žuljevitog tijela fotografirana je pri povećanju objektiva 20×. Pri mjerenju debljine žuljevitog

4. MATERIJAL I METODE

tijela korišten je *Straight line* alat uz funkciju *Analyze/Measure* na svim fotografijama regije žuljevitog tijela, po 5 mjerenja.

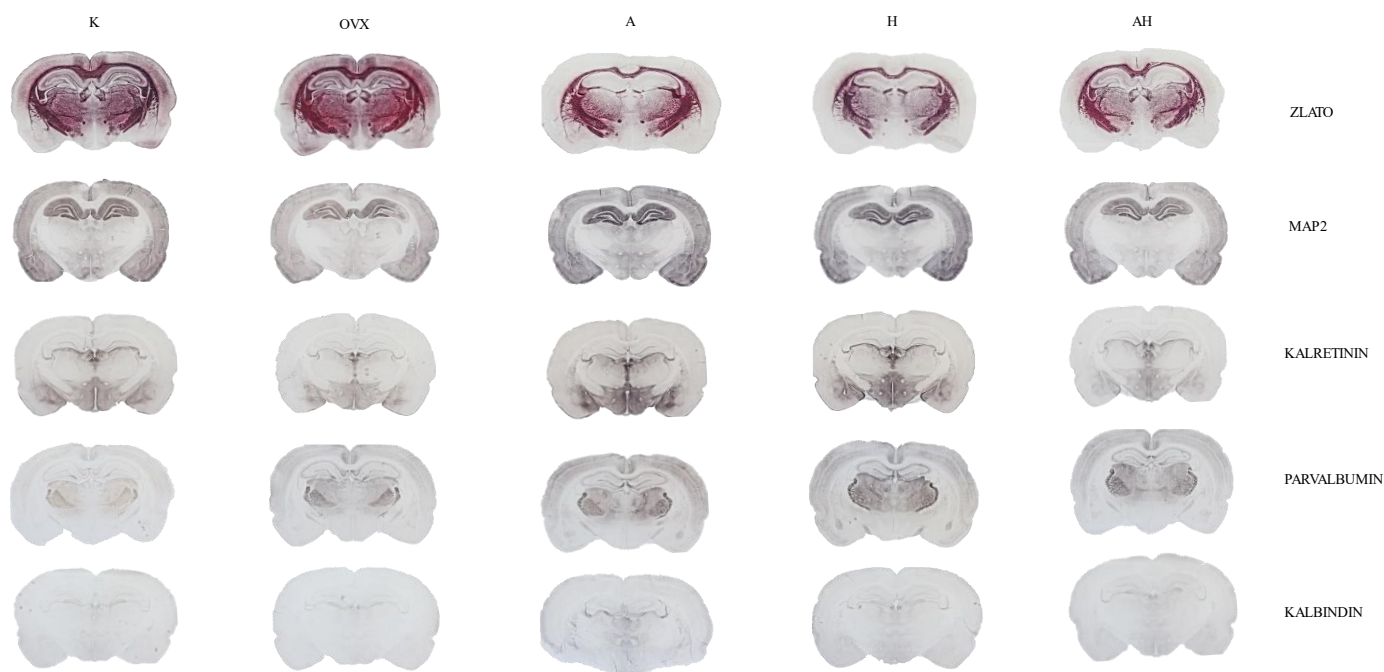
4.4. Statističke metode

Normalnost raspodjele numeričkih varijabli testirana je Lilieforsovom inačicom Kolmogorov-Smirnovljenovog testa. Numerički podatci opisani su aritmetičkom sredinom i standardnom devijacijom te je korišten jednosmjerna ANOVA test s Tukey dvostranim post hoc testom. Sve *P* vrijednosti su dvostrane. Razina značajnosti postavljena je na $\alpha = 0,05$. Za statističku obradu podatka korišten je program Statistica 12 (TIBCO Software, Palo Alto, Kalifornija, SAD).

5. REZULTATI

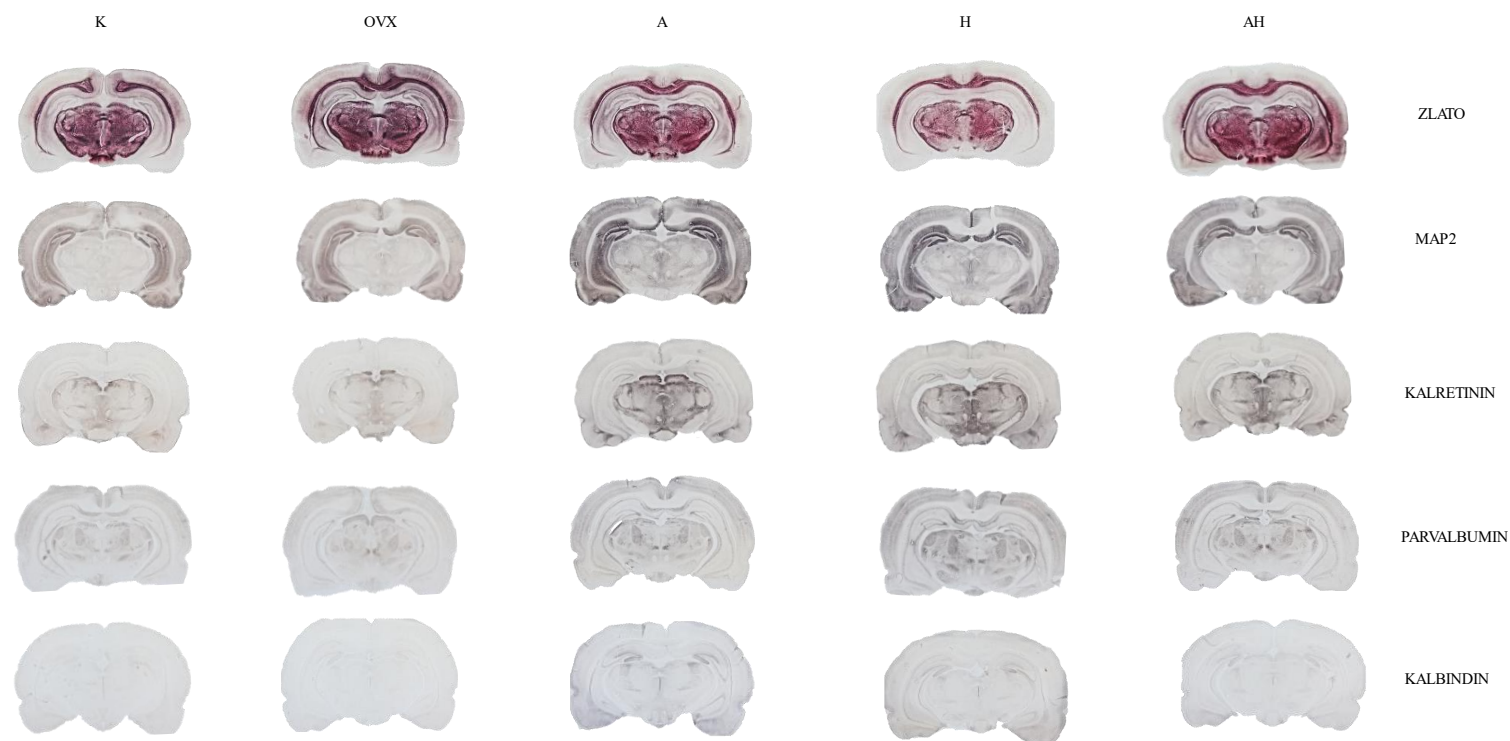
Ovo istraživanje obuhvatilo je 50 životinja podijeljenih u 5 skupina. Od toga je jedna bila kontrolna, zdrava neovarijektomirana netretirana skupina od 10 životinja (K), a 4 skupine po 10 životinja su bile ovarijektomirane ženke Wistar štakora, od kojih je jedna netretirana skupina (OVX), dok su ostale skupine tretirane alendronatom, ekstraktom hmelja ili kombinacijom alendronata i ekstrakta hmelja (A, H, AH).

Prikaz obojenih koronarnih presjeka mozgova Wistar štakora i regije od interesa za ovo istraživanje obojene impregnacijskom metodom zlatom te imunohistokemijskim bojenjima kalretininom, parvalbuminom, kalbindinom D28K i MAP2 nalazi se na slikama 1. i 2.



Slika 1. Fotografije koronarnih presjeka mozgov obojanih impregnacijskom metodom zlatom i imunohistokemijskim bojenjima (MAP2, kalretinin, parvalbumin, kalbindin) po skupinama korištenim u ovom istraživanju. Fotografirano s ukupnim povećanjem 16× Popis kratica: MAP2 – mikrotubulima pridruženi protein 2, K – kontrolna zdrava netretirana skupina, OVX – ovarijsktomirana netretirana skupina, A – ovarijsktomirana skupina štakora tretirana alendronatom, H – ovarijsktomirana skupina štakora tretirana ekstraktom hmelja, AH – ovarijsktomirana skupina štakora tretirana alendronatom i ekstraktom hmelja. U ovom presjeku fotografirane su promjene u sljedećim regijama mozga od interesa: Amonov rog 1-3 (lat. *cornu Ammonis 1-3*, CA1-3), nazubljena vijuga (engl. *dentate gyrus*, DG), primarna motorička kora (M1), periventrikularna jezgra hipotalamusa (Pe), arkuatna jezgra (engl. *arcuate nucleus*, Arc), prugasto tijelo (engl. *caudate putamen*, lat. *corpus striatum*, CPu) i „bačvasto“ polje primarnog somatosenzornog korteksa (engl. *primary somatosensory cortex barrel field*, S1BF). Fotografirala autorica.

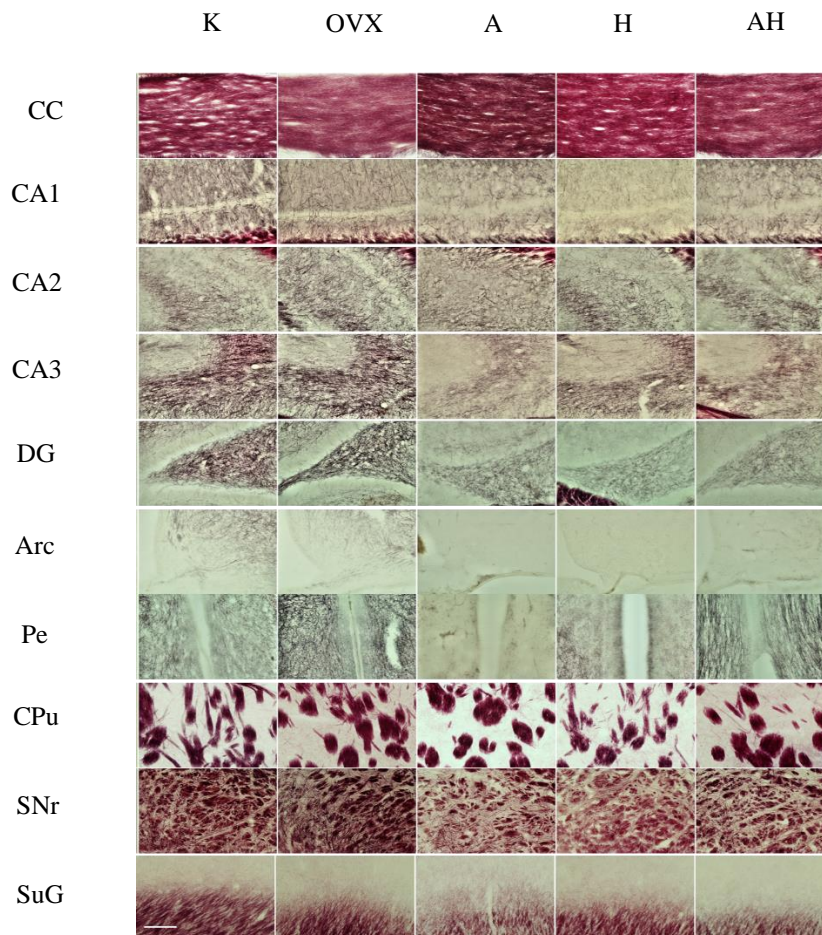
5. REZULTATI



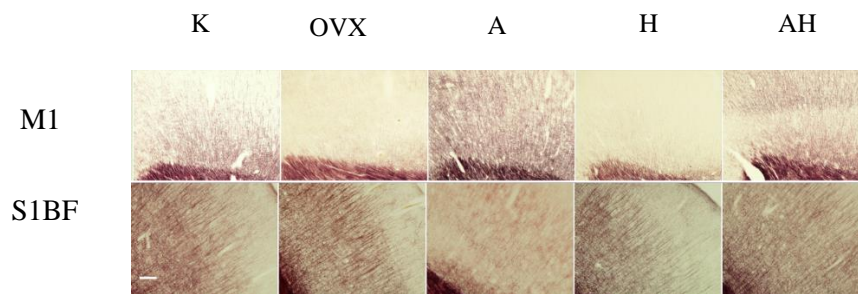
Slika 2. Fotografije koronarnih presjeka mozgova obojanih impregnacijskom metodom zlatom i imunohistokemijskim bojenjima (MAP2, kalretinin, parvalbumin, kalbindin) po skupinama korištenim u ovom istraživanju. Fotografirano s ukupnim povećanjem 16×. Popis kratica: MAP2 – mikrotubulima pridruženi protein 2, K – kontrolna zdrava netretirana skupina, OVX – ovarijsktomirana netretirana skupina, A – ovarijsktomirana skupina štakora tretirana alendronatom, H – ovarijsktomirana skupina štakora tretirana ekstraktom hmelja, AH – ovarijsktomirana skupina štakora tretirana alendronatom i ekstraktom hmelja. U ovom presjeku fotografirane su promjene u sljedećim regijama mozga od interesa: retikularni dio crne tvari (lat. *substantia nigra pars reticulata*, SNr) i površinski sloj gornjih kolikula (engl. *superficial grey layer of the superior colliculus*, SuG) Fotografirala autorica.

5.1 Intenzitet bojenja impregnacijske metode zlatom

Bojenjem uzoraka impregnacijskom metodom sa zlatom prikazana su živčana vlakna. Fotografije uzoraka u regijama mozga od interesa obojenih impregnacijskom metodom zlatom nalaze se na slikama 3. i 4.



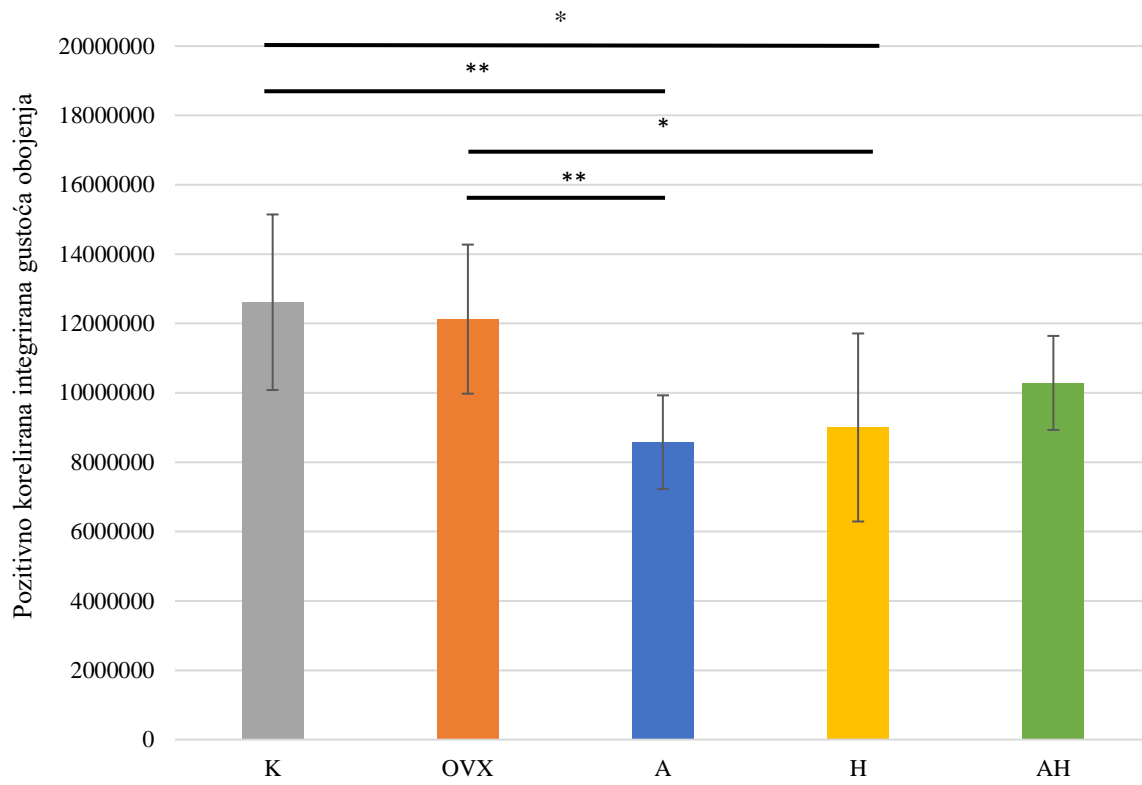
Slika 3. Fotografije uzoraka obojenih impregnacijskom metodom zlatom fotografirane pod objektivom 20×. Skala u donjem lijevom kutu slike predstavlja duljinu od 200 μm. Popis kratica: K – kontrolna zdrava netretirana skupina štakora, OVX – ovarijsktomirana netretirana skupina štakora, A – ovarijsktomirana skupina štakora tretirana alendronatom, H – ovarijsktomirana skupina štakora tretirana ekstraktom hmelja, AH – ovarijsktomirana skupina štakora tretirana alendronatom i ekstraktom hmelja, CA1-3 - Amonov rog 1-3 (lat. *cornu Ammonis 1-3*), DG – nazubljena vijuga hipokampususa (engl. *dentate gyrus*), Arc – arkuatna jezgra (engl. *arcuate nucleus*), Pe – periventrikularna jezgra hipotalamusa, CPu – prugasto tijelo (engl. *caudate putamen*, lat. *corpus striatum*), SNr – retikularni dio crne tvari (lat. *substantia nigra pars reticulata*) i SuG – površinski sloj gornjih kolikula (engl. *superficial grey layer of the superior colliculus*). Fotografirala autorica.



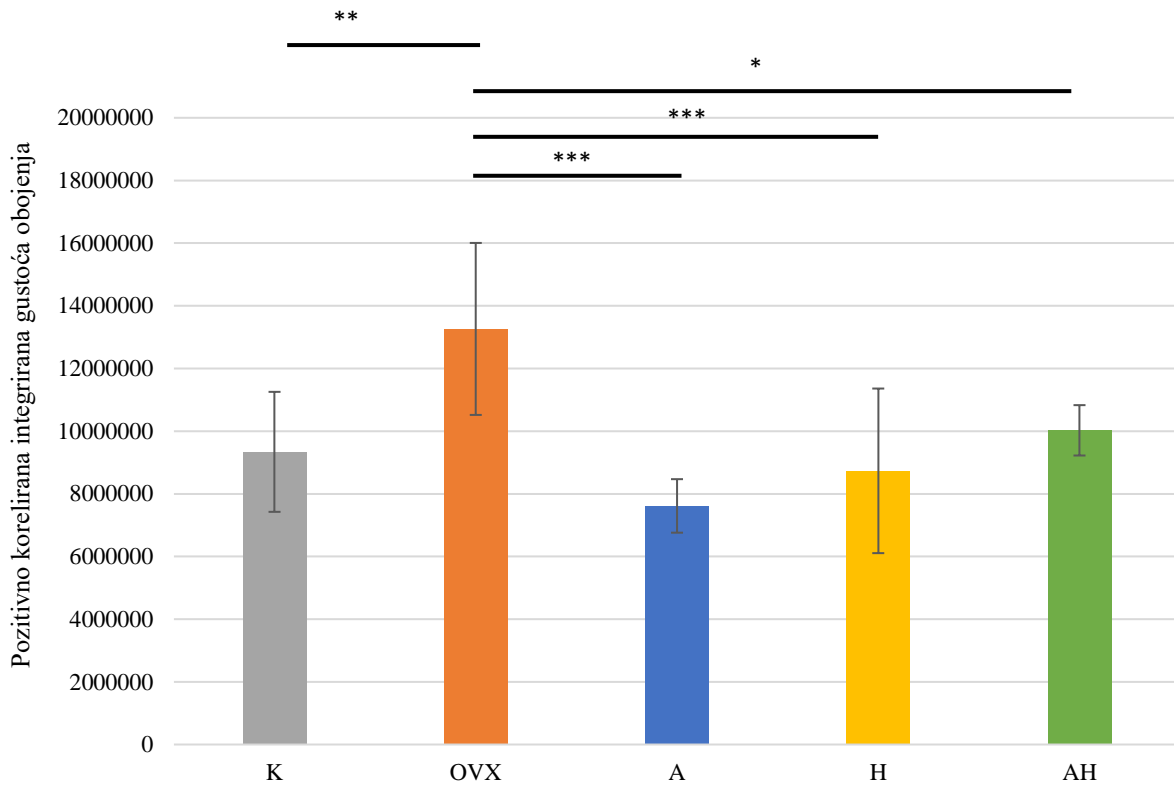
Slika 4. Fotografije uzoraka obojenih impregnacijskom metodom zlatom fotografirane pod objektivom 10 \times . Skala u donjem lijevom kutu slike predstavlja duljinu od 200 μ m. Popis kratica: K – kontrolna zdrava netretirana skupina štakora, OVX – ovarijsktomirana netretirana skupina štakora, A – ovarijsktomirana skupina štakora tretirana alendronatom, H – ovarijsktomirana skupina štakora tretirana ekstraktom hmelja, AH – ovarijsktomirana skupina štakora tretirana alendronatom i ekstraktom hmelja, M1 – primarna motorička kora, S1BF – „bačvasto“ polje primarnog somatosenzornog korteksa (engl. *primary somatosensory cortex, barrel field*). Fotografirala autorica.

U CA3 i DG regiji je intenzitet obojenja zlatom bio značajno veći u ovarijsktomiranoj netretiranoj skupini od ostalih skupina životinja (K, A, H, AH). U M1 regiji je intenzitet obojenja zlatom bio najveći u skupini štakora tretiranoj alendronatom, a bio je značajno veći od K, OVX i H skupina. U ostalim regijama mozga nije uočena značajna razlika u intenzitetu obojenja zlatom između skupina (CA1-2, DG, Arc, Pe, CPu, S1BF, SNr, SuG).

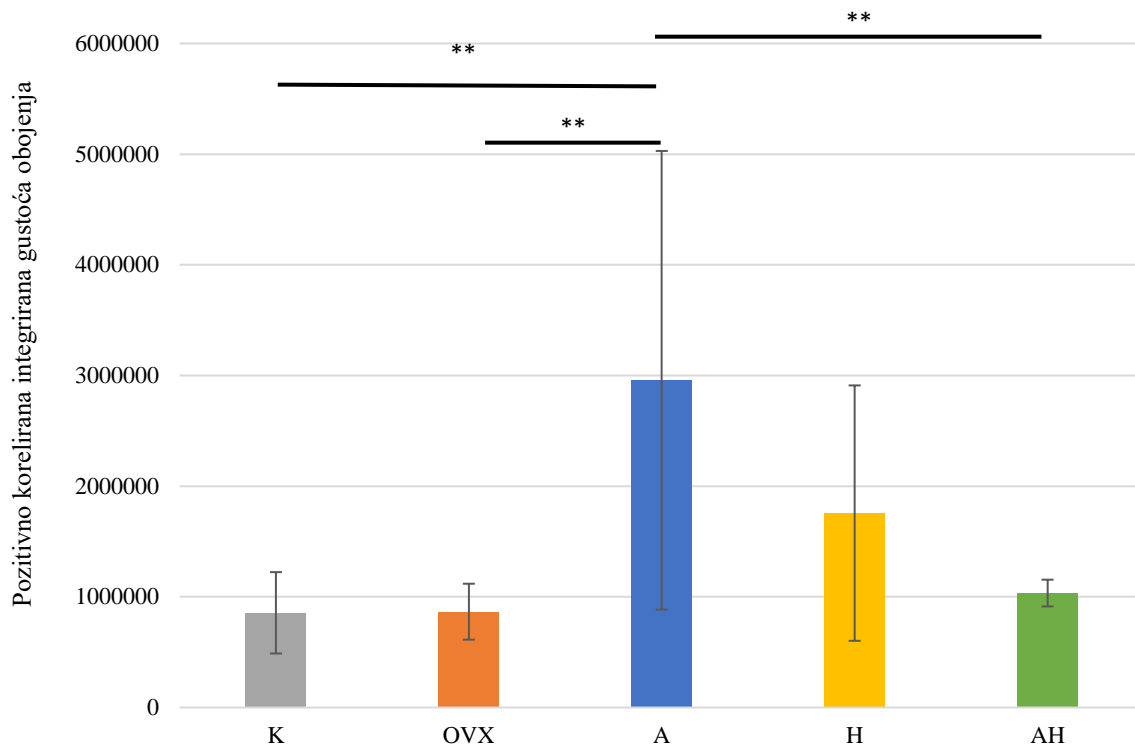
Statistički značajni rezultati preparata obojenih impregnacijskom metodom zlatom prikazani su u obliku grafova na slikama 5. – 7.



Slika 5. Intenzitet obojenja zlatom u CA3 regiji ispitivanih skupina Wistar štakora. Popis kratica: CA3 – Amonov rog 3 (lat. *cornu Ammonis 3*), K – kontrolna zdrava netretirana skupina štakora, OVX – ovarijektomirana netretirana skupina štakora, A – ovarijektomirana skupina štakora tretirana alendronatom, H – ovarijektomirana skupina štakora tretirana ekstraktom hmelja, AH - ovarijektomirana skupina štakora tretirana alendronatom i ekstraktom hmelja. U statističkoj analizi korištena je jednostrana ANOVA, $F_{(4,41)} = 6,394$, $p < 0,001$ s post HOC Tukey HSD testom. Prikazane su linije značajnosti za skupine između kojih postoji značajna razlika, * $p < 0,05$, ** $p < 0,01$, *** $p < 0,001$. Stupci predstavljaju aritmetičke sredine, a okomite crte s graničnicima standardnu devijaciju.



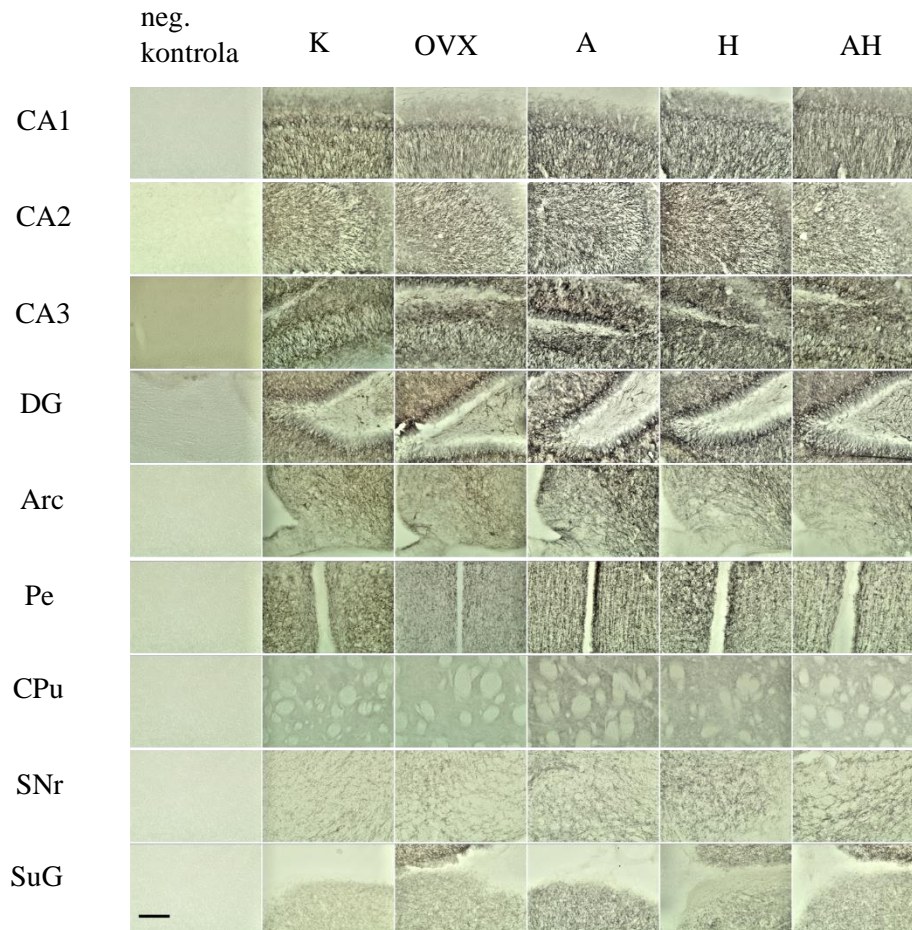
Slika 6. Intenzitet obojenja zlatom u DG regiji ispitivanih skupina Wistar štakora. Popis kratica: DG – nazubljena vijuga (engl. *dentate gyrus*), K – kontrolna zdrava netretirana skupina štakora, OVX – ovarijektomirana netretirana skupina štakora, A – ovarijektomirana skupina štakora tretirana alendronatom, H – ovarijektomirana skupina štakora tretirana ekstraktom hmelja, AH - ovarijektomirana skupina štakora tretirana alendronatom i ekstraktom hmelja. U statističkoj analizi korištena je jednostrana ANOVA, $F_{(4,41)} = 10,37$, $p < 0,001$ s post HOC Tukey HSD testom. Prikazane su linije značajnosti za skupine između kojih postoji značajna razlika, * $p < 0,05$, ** $p < 0,01$, *** $p < 0,001$. Stupci predstavljaju aritmetičke sredine, a okomite crte s graničnicima standardnu devijaciju.



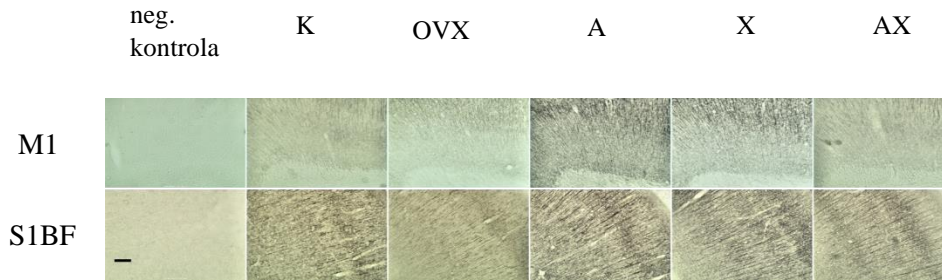
Slika 7. Intenzitet obojenja zlatom u M1 regiji ispitivanih skupina Wistar štakora. Popis kratica: M1 – primarna motorička kora, K – kontrolna zdrava netretirana skupina štakora, OVX – ovarijektomirana netretirana skupina štakora, A – ovarijektomirana skupina štakora tretirana alendronatom, H – ovarijektomirana skupina štakora tretirana ekstraktom hmelja, AH - ovarijektomirana skupina štakora tretirana alendronatom i ekstraktom hmelja. U statističkoj analizi korištena je jednostrana ANOVA, $F_{(4,41)} = 5,951$, $p < 0,001$ s post HOC Tukey HSD testom. Prikazane su linije značajnosti za skupine između kojih postoji značajna razlika, * $p < 0,05$, ** $p < 0,01$, *** $p < 0,001$. Stupci predstavljaju aritmetičke sredine, a okomite crte s graničnicima standardnu devijaciju.

5.2. Ekspresija MAP2

Biljeg mikrotubula u aksonima MAP2 je pokazao ekspresiju u nekim regijama mozga. Na slikama 8. i 9. nalaze se fotografije uzoraka u regijama mozga od interesa obojenih s MAP2.



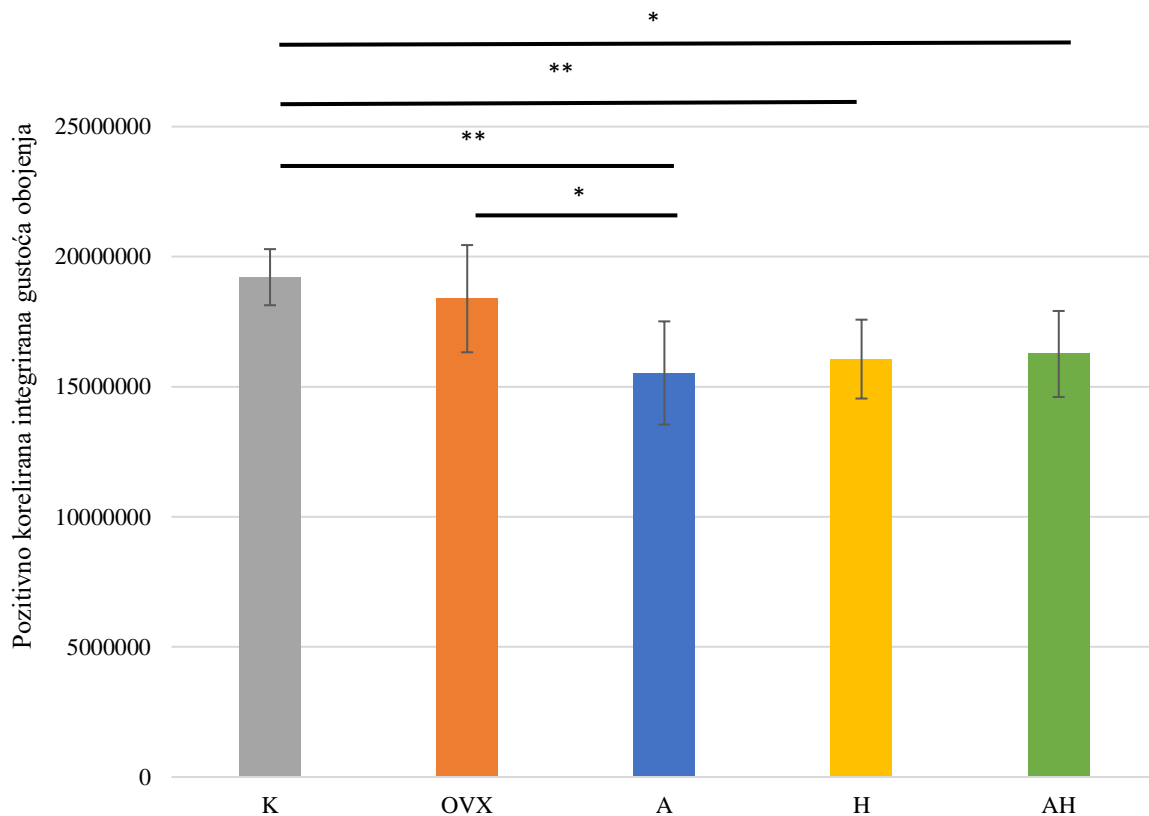
Slika 8. Fotografije uzoraka obojenih s MAP2 fotografirane pod objektivom 20 \times . Skala u donjem lijevom kutu slike predstavlja duljinu od 200 μ m. Popis kratica: K – kontrolna zdrava netretirana skupina štakora, OVX – ovarijsktomirana netretirana skupina štakora, A – ovarijsktomirana skupina štakora tretirana alendronatom, H – ovarijsktomirana skupina štakora tretirana ekstraktom hmelja, AH – ovarijsktomirana skupina štakora tretirana alendronatom i ekstraktom hmelja, CA1-3 – Amonov rog 1-3 (lat. *cornu Ammonis 1-3*), DG – nazubljena vijuga hipokampusa (engl. *dentate gyrus*), Arc – arkuatna jezgra (engl. *arcuate nucleus*), Pe – periventrikularna jezgra hipotalamusa, CPu – prugasto tijelo (engl. *caudate putamen*), SNr – retikularni dio crne tvari (lat. *substantia nigra pars reticulata*) i SuG – površinski sloj gornjih kolikula (engl. *superficial grey layer of the superior colliculus*). Fotografirala autorica.



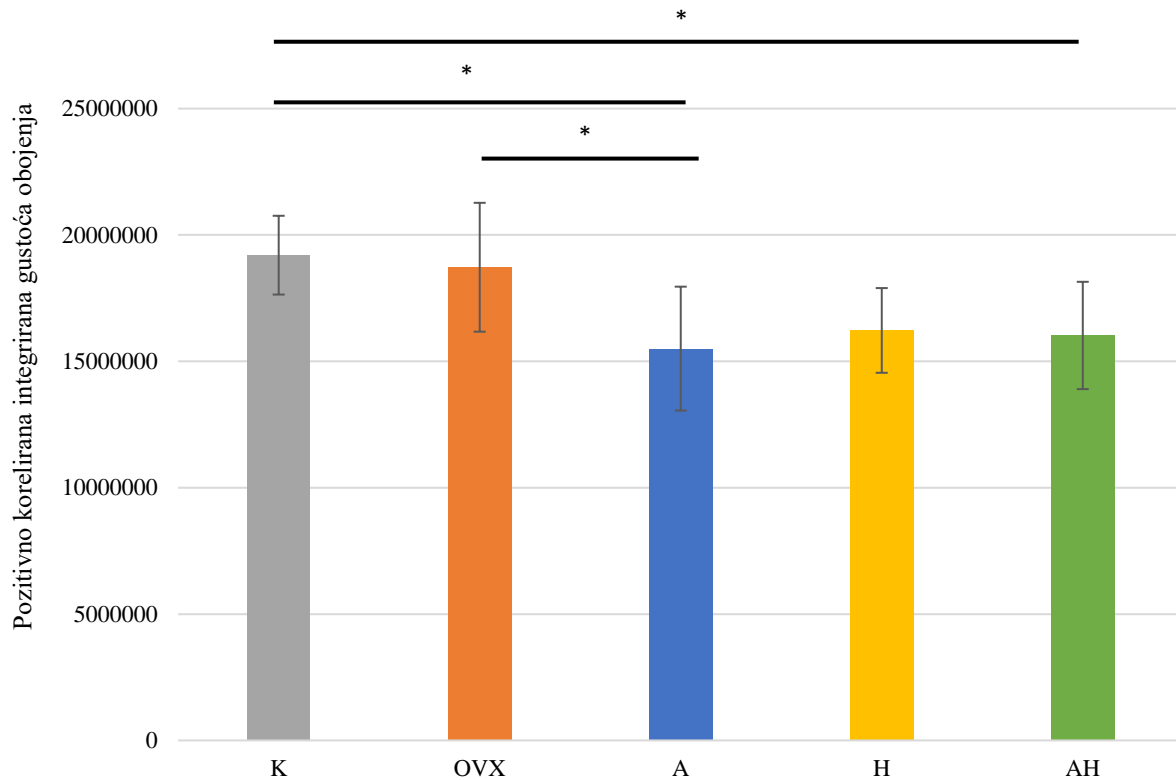
Slika 9. Fotografije uzoraka obojenih s MAP2 fotografirane pod objektivom 10 \times . Skala u donjem lijevom kutu slike predstavlja duljinu od 200 μ m. Popis kratica: K – kontrolna zdrava netretirana skupina štakora, OVX – ovarijsktomirana netretirana skupina štakora, A – ovarijsktomirana skupina štakora tretirana alendronatom, H – ovarijsktomirana skupina štakora tretirana ekstraktom hmelja, AH – ovarijsktomirana skupina štakora tretirana alendronatom i ekstraktom hmelja, M1 – primarna motorička kora, S1BF – „bačvasto“ polje primarnog somatosenzornog korteksa (engl. *primary somatosensory cortex, barrel field*). Fotografirala autorica.

U regijama CA1, CA2 i Arc je ekspresija MAP2 u ovarijsktomiranoj netretiranoj skupini bila značajno veća od A skupine u kojoj je ekspresija MAP2 bila najmanja. U CPU i M1 regijama, najveća ekspresija MAP2 uočena je u skupini štakora tretiranih alendronatom i pokazala se značajno većom od OVX i K. Nije uočena značajna razlika u ekspresiji MAP2 između skupina u ostalim regijama mozga (CA3, DG, Pe, S1BF, SuG).

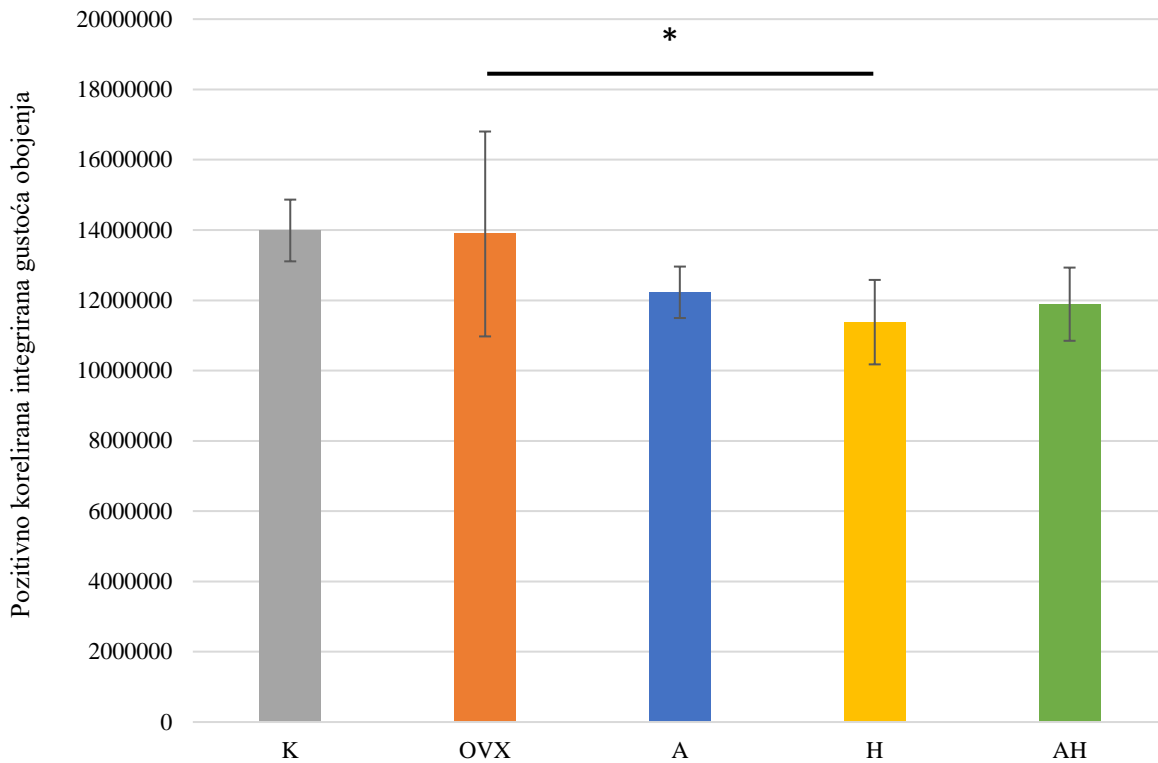
Statistički značajni rezultati preparata imunohistokemijski obojenih MAP2 prikazani su u obliku grafova na slikama 10. – 15.



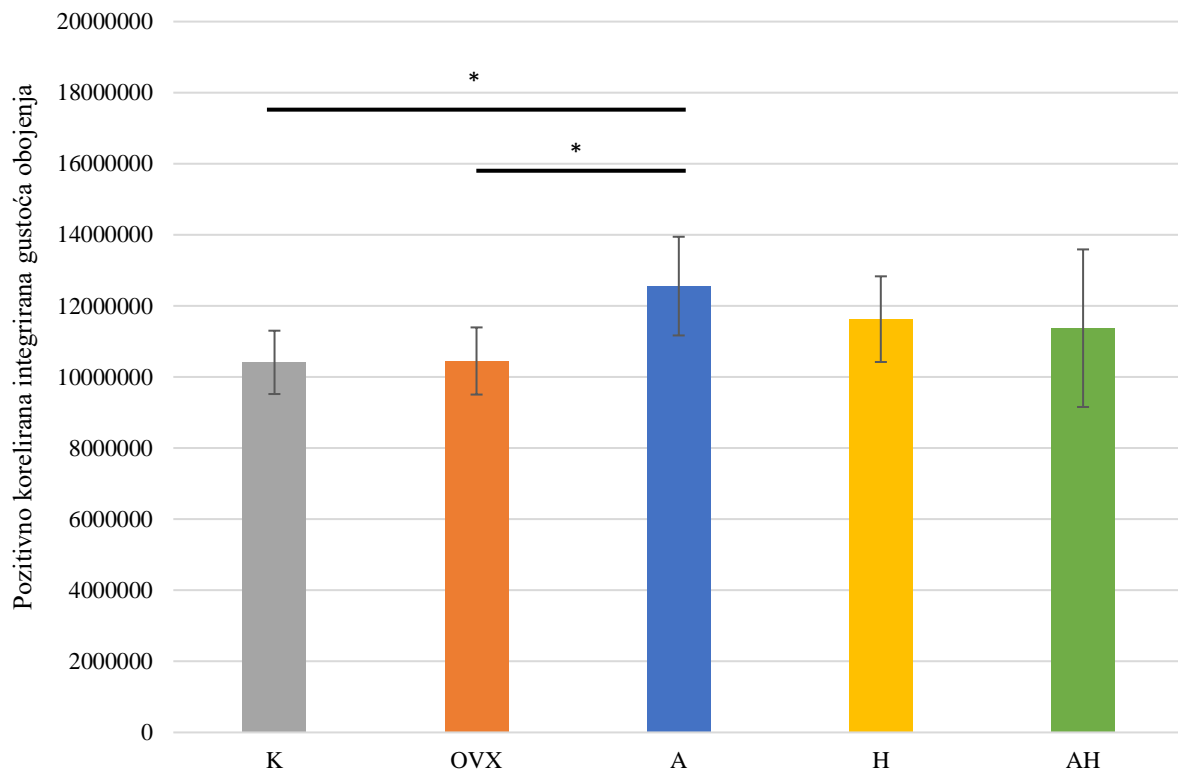
Slika 10. Ekspresija bojenja s MAP2 u CA1 regiji ispitivanih skupina Wistar štakora. Popis kratica: CA1 – Amonov rog 1 (lat. *cornu Ammonis I*), K – kontrolna zdrava netretirana skupina štakora, OVX – ovarijsktomirana netretirana skupina štakora, A – ovarijsktomirana skupina štakora tretirana alendronatom, H – ovarijsktomirana skupina štakora tretirana ekstraktom hmelja, AH - ovarijsktomirana skupina štakora tretirana alendronatom i ekstraktom hmelja. U statističkoj analizi korištena je jednostrana ANOVA, $F_{(4,39)} = 6,807$, $p < 0,001$ s post HOC Tukey HSD testom. Prikazane su linije značajnosti za skupine između kojih postoji značajna razlika, * $p < 0,05$, ** $p < 0,01$, *** $p < 0,001$. Stupci predstavljaju aritmetičke sredine, a okomite crte s graničnicima standardnu devijaciju.



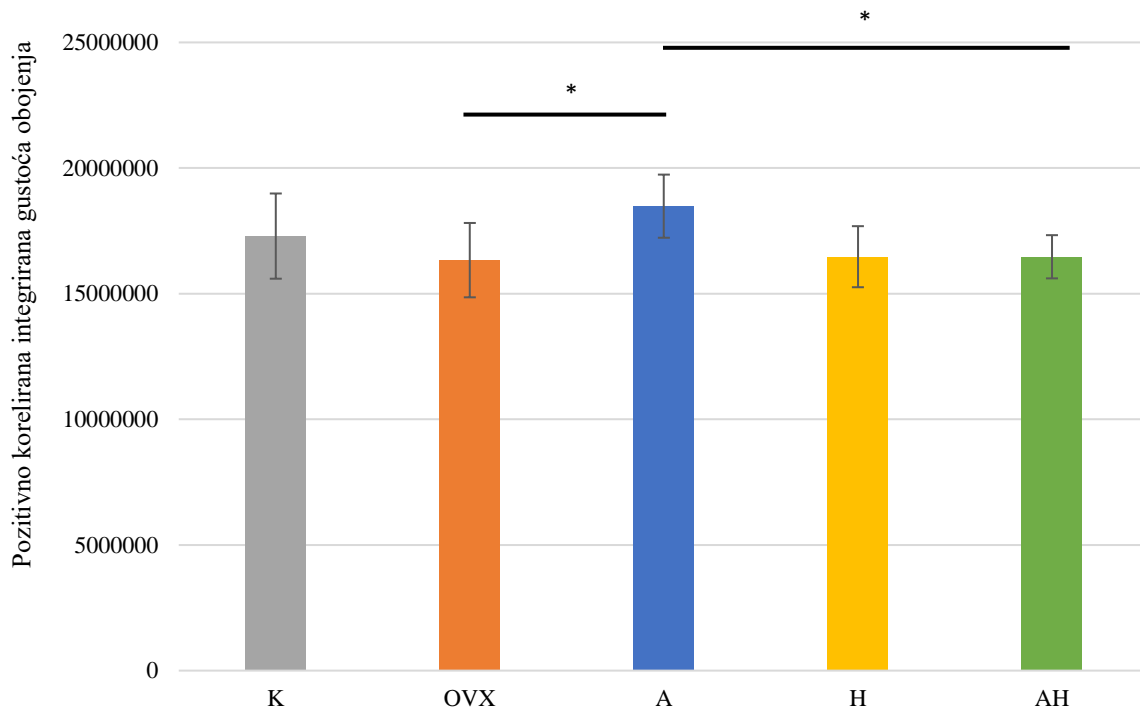
Slika 11. Ekspresija MAP2 u CA2 regiji ispitivanih skupina Wistar štakora. Popis kratica: CA2 – Amonov rog 2 (lat. *cornu Ammonis 2*), K – kontrolna zdrava netretirana skupina štakora, OVX – ovarijsktomirana netretirana skupina štakora, A – ovarijsktomirana skupina štakora tretirana alendronatom, H – ovarijsktomirana skupina štakora tretirana ekstraktom hmelja, AH – ovarijsktomirana skupina štakora tretirana alendronatom i ekstraktom hmelja. U statističkoj analizi korištena je jednostrana ANOVA, $F_{(4,39)} = 4,958$, $p = 0,0028$ s post HOC Tukey HSD testom. Prikazane su linije značajnosti za skupine između kojih postoji značajna razlika, * $p < 0,05$, ** $p < 0,01$, *** $p < 0,001$. Stupci predstavljaju aritmetičke sredine, a okomite crte s graničnicima standardnu devijaciju.



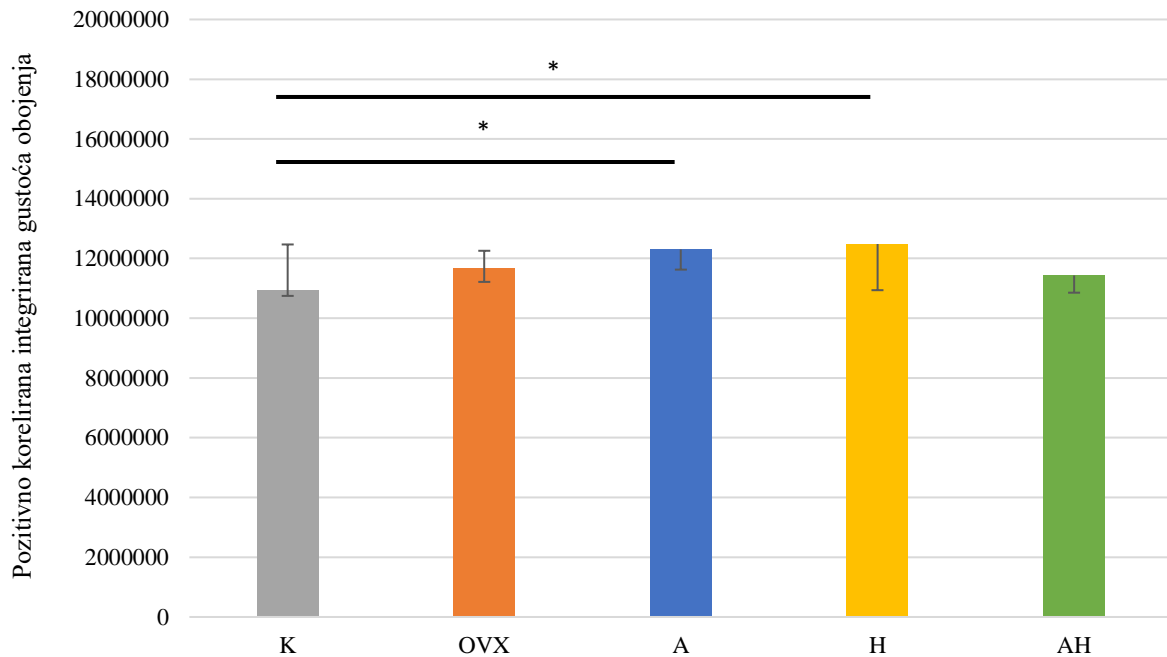
Slika 12. Ekspresija MAP2 u Arc regiji ispitivanih skupina Wistar štakora. Popis kratica: Arc – arkuatna jezgra (engl. *arcuate nucleus*), K – kontrolna zdrava netretirana skupina štakora, OVX – ovarijsktomirana netretirana skupina štakora, A – ovarijsktomirana skupina štakora tretirana alendronatom, H – ovarijsktomirana skupina štakora tretirana ekstraktom hmelja, AH – ovarijsktomirana skupina štakora tretirana alendronatom i ekstraktom hmelja. U statističkoj analizi korištena je jednostrana ANOVA, $F_{(4,35)} = 3,747$, $p = 0,0134$ s post HOC Tukey HSD testom. Prikazane su linije značajnosti za skupine između kojih postoji značajna razlika, * $p < 0,05$, ** $p < 0,01$, *** $p < 0,001$. Stupci predstavljaju aritmetičke sredine, a okomite crte s graničnicima standardnu devijaciju.



Slika 13. Ekspresija MAP2 u CPU regiji ispitivanih skupina Wistar štakora. Popis kratica: CPU – prugasto tijelo (engl. *caudate putamen*, lat. *corpus striatum*), K – kontrolna zdrava netretirana skupina štakora, OVX – ovarijsktomirana netretirana skupina štakora, A – ovarijsktomirana skupina štakora tretirana alendronatom, H – ovarijsktomirana skupina štakora tretirana ekstraktom hmelja, AH - ovarijsktomirana skupina štakora tretirana alendronatom i ekstraktom hmelja. U statističkoj analizi korištena je jednostrana ANOVA, $F_{(4,42)} = 3,528$, $p = 0,0015$ s post HOC Tukey HSD testom. Prikazane su linije značajnosti za skupine između kojih postoji značajna razlika, * $p < 0,05$, ** $p < 0,01$, *** $p < 0,001$. Stupci predstavljaju aritmetičke sredine, a okomite crte s graničnicima standardnu devijaciju.



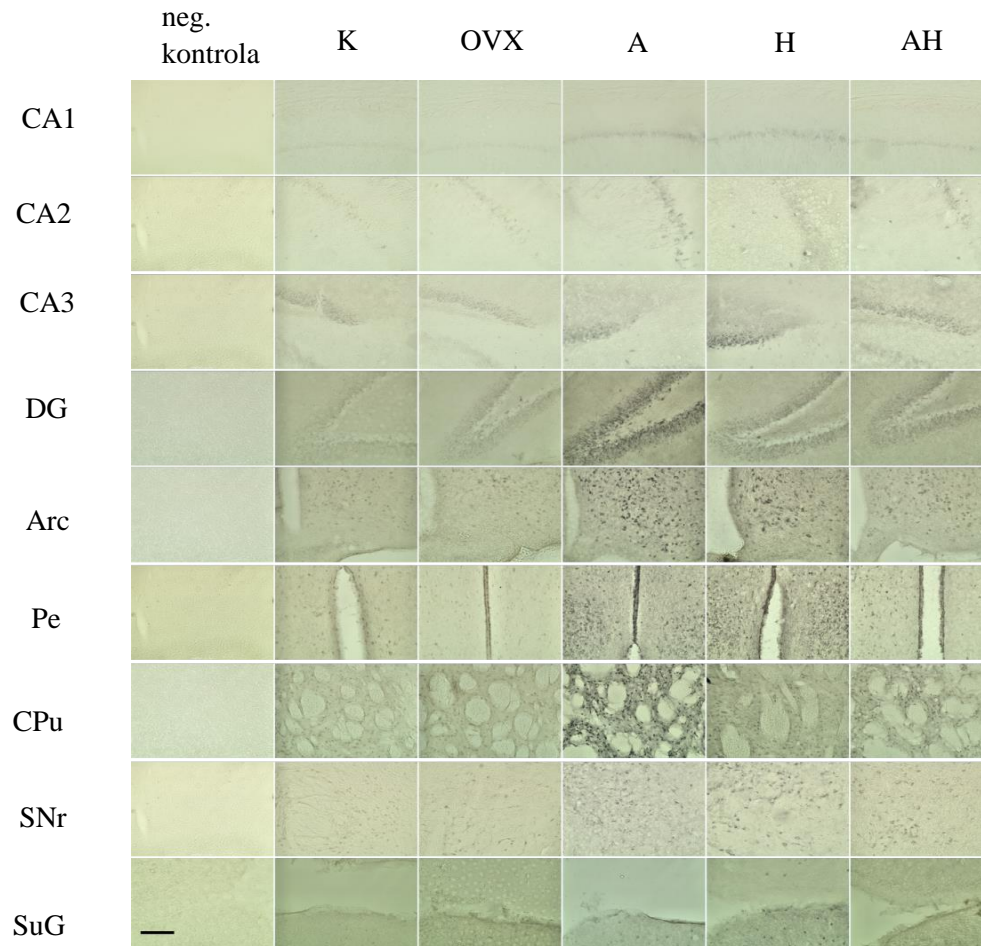
Slika 14. Ekspresija MAP2 u M1 regiji ispitivanih skupina Wistar štakora. Popis kratica: M1 – primarna motorička kora, K – kontrolna zdrava netretirana skupina štakora, OVX – ovarijsktomirana netretirana skupina štakora, A – ovarijsktomirana skupina štakora tretirana alendronatom, H – ovarijsktomirana skupina štakora tretirana ekstraktom hmelja, AH - ovarijsktomirana skupina štakora tretirana alendronatom i ekstraktom hmelja. U statističkoj analizi korištena je jednostrana ANOVA, $F_{(4,42)} = 4,145$, $p = 0,0069$ s post HOC Tukey HSD testom. Prikazane su linije značajnosti za skupine između kojih postoji značajna razlika, * $p < 0,05$, ** $p < 0,01$, *** $p < 0,001$. Stupci predstavljaju aritmetičke sredine, a okomite crte s graničnicima standardnu devijaciju.



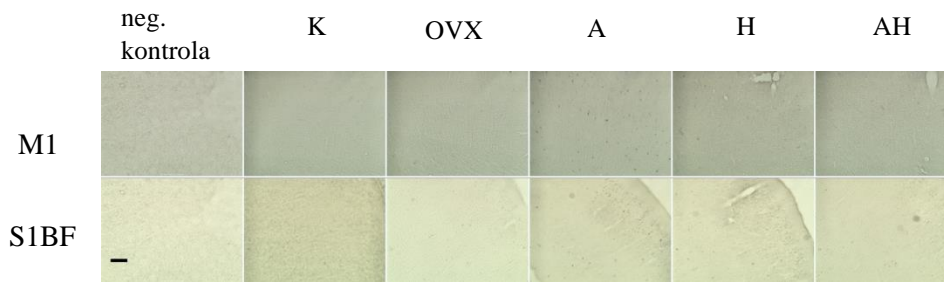
Slika 15. Ekspresija MAP2 u SNr regiji ispitivanih skupina Wistar štakora. Popis kratica: SNr – retikularni dio crne tvari (lat. *substantia nigra pars reticulata*), K – kontrolna zdrava netretirana skupina štakora, OVX – ovarijsktomirana netretirana skupina štakora, A – ovarijsktomirana skupina štakora tretirana alendronatom, H – ovarijsktomirana skupina štakora tretirana ekstraktom hmelja, AH - ovarijsktomirana skupina štakora tretirana alendronatom i ekstraktom hmelja. U statističkoj analizi korištena je jednostrana ANOVA, $F_{(4,30)} = 4,06$, $p = 0,0109$ s post HOC Tukey HSD testom. Prikazane su linije značajnosti za skupine između kojih postoji značajna razlika, * $p < 0,05$, ** $p < 0,01$, *** $p < 0,001$. Stupci predstavljaju aritmetičke sredine, a okomite crte s graničnicima standardnu devijaciju.

5.3 Ekspresija kalbindina D28K

Kalbindin D28K ima specifičnu ekspresiju u nekim regijama mozga kao imunohistokemijski biljeg interneurona. Fotografije uzoraka po regijama mozga od interesa na kojima je vidljiva ekspresija kalbindina D28K nalaze se na slikama 16. i 17.



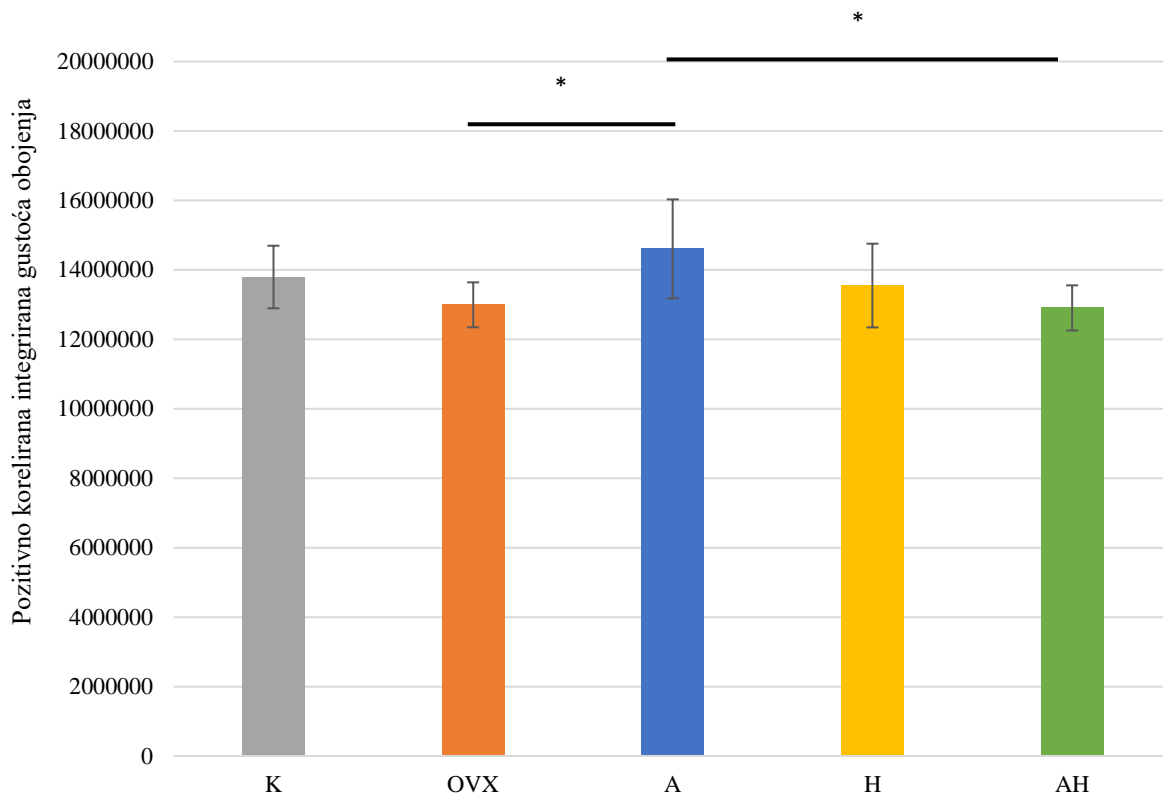
Slika 16. Fotografije uzoraka obojenih kalbindinom D28K fotografirane pod objektivom 20 \times . Skala u donjem lijevom kutu slike predstavlja duljinu od 200 μ m. Popis kratica: K – kontrolna zdrava netretirana skupina štakora, OVX – ovarijsktomirana netretirana skupina štakora, A – ovarijsktomirana skupina štakora tretirana alendronatom, H – ovarijsktomirana skupina štakora tretirana ekstraktom hmelja, AH – ovarijsktomirana skupina štakora tretirana alendronatom i ekstraktom hmelja, CA1-3 – Amonov rog 1-3 (lat. *cornu Ammonis 1-3*), DG – nazubljena vijuga hipokampususa (engl. *dentate gyrus*), Arc – arkuatna jezgra (engl. *arcuate nucleus*), Pe – periventrikularna jezgra hipotalamusa, CPu – prugasto tijelo (engl. *caudate putamen*), SNr – retikularni dio crne tvari (lat. *substantia nigra pars reticulata*) i SuG – površinski sloj gornjih kolikula (engl. *superficial grey layer of the superior colliculus*). Fotografirala autorica.



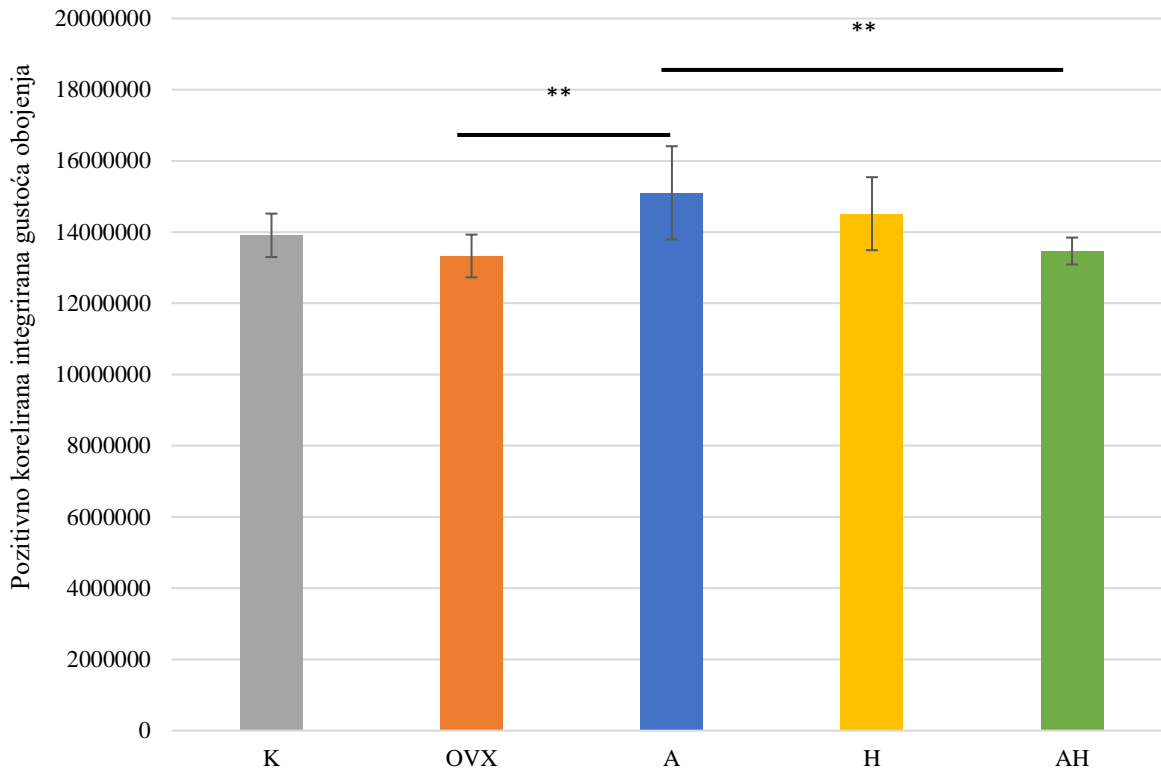
Slika 17. Fotografije uzoraka obojenih kalbindinom D28K fotografirane pod objektivom 10 \times . Skala u donjem lijevom kutu slike predstavlja duljinu od 200 μ m. Popis kratica: K – kontrolna zdrava netretirana skupina štakora, OVX – ovarijsktomirana netretirana skupina štakora, A – ovarijsktomirana skupina štakora tretirana alendronatom, H – ovarijsktomirana skupina štakora tretirana ekstraktom hmelja, AH – ovarijsktomirana skupina štakora tretirana alendronatom i ekstraktom hmelja, M1 – primarna motorička kora, S1BF – „bačvasto“ polje primarnog somatosenzornog korteksa (engl. primary somatosensory cortex, barrel field). Fotografirala autorica.

U DG i Arc regijama najveća ekspresija kalbindina D28K bila je u skupini štakora tretiranih alendronatom i bila je značajno veća od H skupine. U CPU regiji je kod skupine štakora tretiranih ekstraktom hmelja i alendronatom uočena značajno veća ekspresija kalbindina D28K nego u kontrolnoj zdravoj netretiranoj skupini štakora. U S1BF regiji značajno je veća ekspresija kalbindina D28K u skupini štakora tretiranih alendronatom od skupina OVX i AH. U SNr i SuG regiji je ekspresija kalbindina D28K bila najmanja u skupini životinja tretiranih alendronatom u odnosu na sve ostale skupine. Nije uočena značajna razlika u ekspresiji kalbindina D28K između skupina u ostalim regijama mozga (CA1-3, M1, Pe).

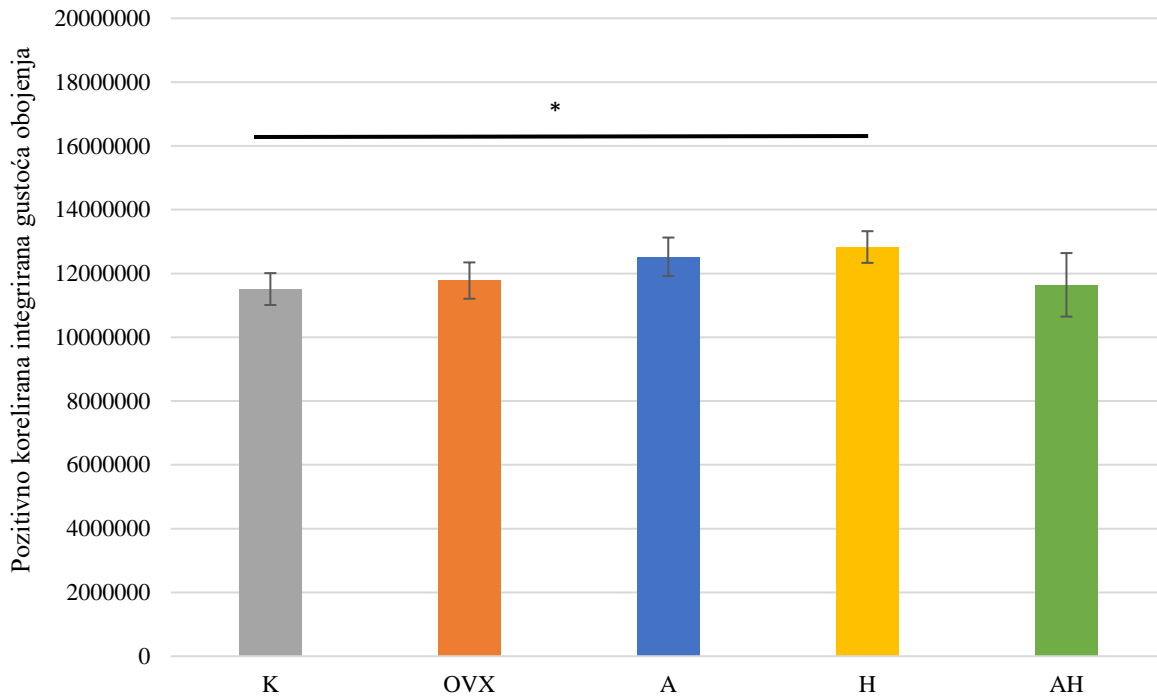
Statistički značajni rezultati preparata imunohistokemijski obojenih kalbindinom D28K prikazani su u obliku grafova na slikama 18. – 23.



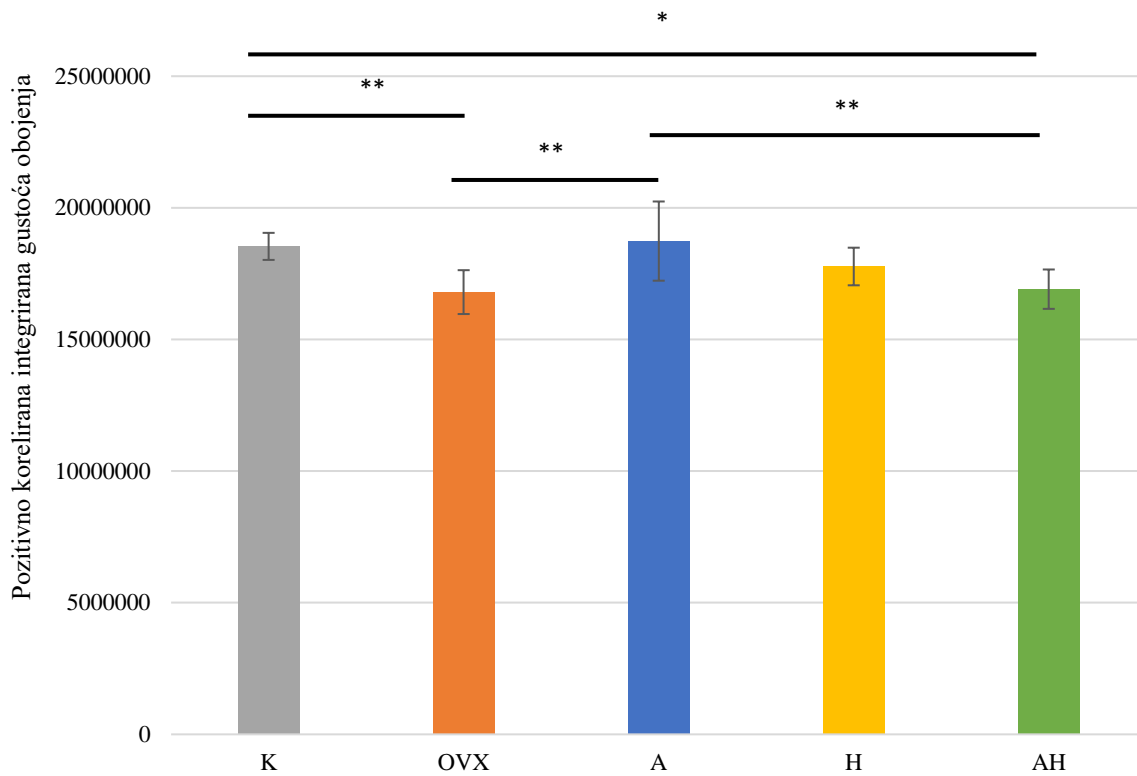
Slika 18. Ekspresija kalbindina D28K u DG regiji ispitivanih skupina Wistar štakora. Popis kratica: DG – nazubljena vijuga (engl. *dentate gyrus*), K – kontrolna zdrava netretirana skupina štakora, OVX – ovarijsktomirana netretirana skupina štakora, A – ovarijsktomirana skupina štakora tretirana alendronatom, H – ovarijsktomirana skupina štakora tretirana ekstraktom hmelja, AH - ovarijsktomirana skupina štakora tretirana alendronatom i ekstraktom hmelja. U statističkoj analizi korištena je jednostrana ANOVA, $F_{(4,35)} = 3,318$, $p = 0,0025$ s post HOC Tukey HSD testom. Prikazane su linije značajnosti za skupine između kojih postoji značajna razlika, * $p < 0,05$, ** $p < 0,01$, *** $p < 0,001$. Stupci predstavljaju aritmetičke sredine, a okomite crte s graničnicima standardnu devijaciju.



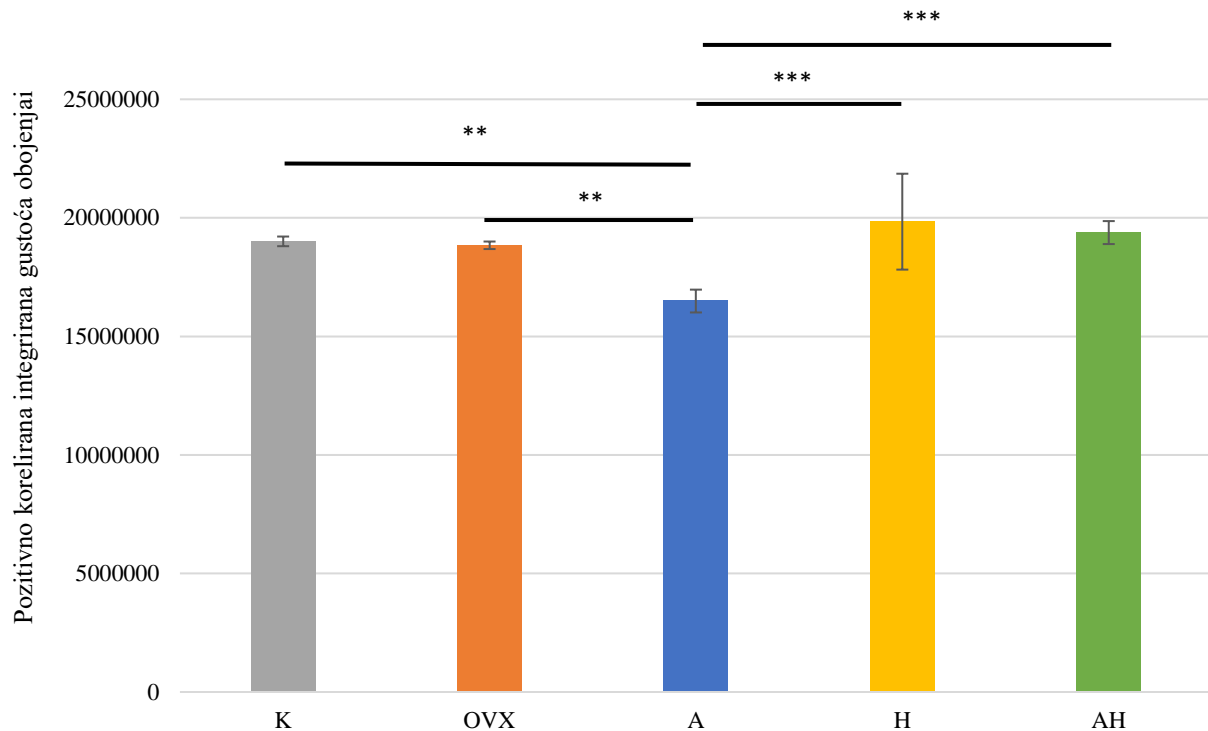
Slika 19. Ekspresija kalbindina D28K u u Arc regiji ispitivanih skupina Wistar štakora. Popis kratica: Arc – arkuatna jezgra (engl. *arcuate nucleus*), K – kontrolna zdrava netretirana skupina štakora, OVX – ovarijsktomirana netretirana skupina štakora, A – ovarijsktomirana skupina štakora tretirana alendronatom, H – ovarijsktomirana skupina štakora tretirana ekstraktom hmelja, AH - ovarijsktomirana skupina štakora tretirana alendronatom i ekstraktom hmelja. U statističkoj analizi korištena je jednostrana ANOVA, $F_{(4,36)} = 5,457$, $p = 0,0018$ s post HOC Tukey HSD testom. Prikazane su linije značajnosti za skupine između kojih postoji značajna razlika, * $p < 0,05$, ** $p < 0,01$, *** $p < 0,001$. Stupci predstavljaju aritmetičke sredine, a okomite crte s graničnicima standardnu devijaciju.



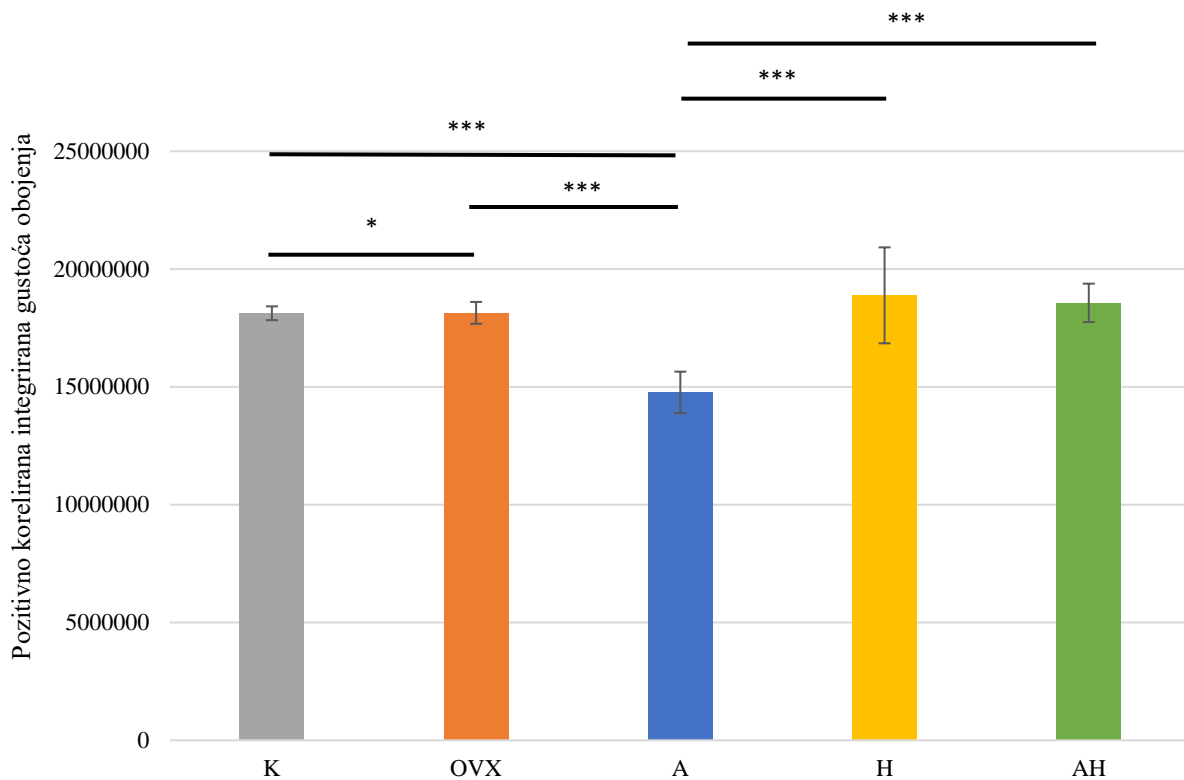
Slika 20. Ekspresija kalbindina D28K u CPu regiji ispitivanih skupina Wistar štakora. Popis kratica: CPu – prugasto tijelo (engl. *caudate putamen*, lat. *corpus striatum*), K – kontrolna zdrava netretirana skupina štakora, OVX – ovarijsktomirana netretirana skupina štakora, A – ovarijsktomirana skupina štakora tretirana alendronatom, H – ovarijsktomirana skupina štakora tretirana ekstraktom hmelja, AH - ovarijsktomirana skupina štakora tretirana alendronatom i ekstraktom hmelja. U statističkoj analizi korištena je jednostrana ANOVA, $F_{(4,33)} = 4,485$, $p = 0,0061$ s post HOC Tukey HSD testom. Prikazane su linije značajnosti za skupine između kojih postoji značajna razlika, * $p < 0,05$, ** $p < 0,01$, *** $p < 0,001$. Stupci predstavljaju aritmetičke sredine, a okomite crte s graničnicima standardnu devijaciju.



Slika 21. Ekspresija kalbindina D28K u S1BF regiji ispitivanih skupina Wistar štakora. Popis kratica: S1BF – „bačvasto“ polje primarnog somatosenzornog korteksa (engl. *primary somatosensory cortex, barrel field*), K – kontrolna zdrava netretirana skupina štakora, OVX – ovarijsktomirana netretirana skupina štakora, A – ovarijsktomirana skupina štakora tretirana alendronatom, H – ovarijsktomirana skupina štakora tretirana ekstraktom hmelja, AH - ovarijsktomirana skupina štakora tretirana alendronatom i ekstraktom hmelja. U statističkoj analizi korištena je jednostrana ANOVA, $F_{(4,36)} = 6,891$, $p < 0,001$ s post HOC Tukey HSD testom. Prikazane su linije značajnosti za skupine između kojih postoji značajna razlika, * $p < 0,05$, ** $p < 0,01$, *** $p < 0,001$. Stupci predstavljaju aritmetičke sredine, a okomite crte s graničnicima standardnu devijaciju.




Slika 22. Ekspresija kalbindina D28K u SNr regiji ispitivanih skupina Wistar štakora. Popis kratica: SNr – retikularni dio crne tvari (lat. *substantia nigra pars reticulata*), K – kontrolna zdrava netretirana skupina štakora, OVX – ovarijsktomirana netretirana skupina štakora, A – ovarijsktomirana skupina štakora tretirana alendronatom, H – ovarijsktomirana skupina štakora tretirana ekstraktom hmelja, AH - ovarijsktomirana skupina štakora tretirana alendronatom i ekstraktom hmelja. U statističkoj analizi korištena je jednostrana ANOVA, $F_{(4,29)} = 9,659$, $p < 0,001$ s post HOC Tukey HSD testom. Prikazane su linije značajnosti za skupine između kojih postoji značajna razlika, * $p < 0,05$, ** $p < 0,01$, *** $p < 0,001$. Stupci predstavljaju aritmetičke sredine, a okomite crte s graničnicima standardnu devijaciju.



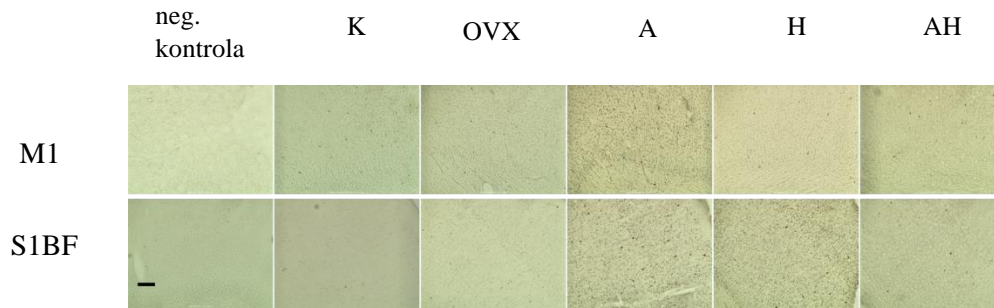
Slika 23. Ekspresija kalbindina D28K u SuG regiji ispitivanih skupina Wistar štakora. Popis kratica: SuG – površinski sloj gornjih kolikula (engl. *superficial grey layer of the superior colliculus*), K – kontrolna zdrava netretirana skupina štakora, OVX – ovarijektomirana netretirana skupina štakora, A – ovarijektomirana skupina štakora tretirana alendronatom, H – ovarijektomirana skupina štakora tretirana ekstraktom hmelja, AH - ovarijektomirana skupina štakora tretirana alendronatom i ekstraktom hmelja. U statističkoj analizi korištena je jednostrana ANOVA, $F_{(4,29)} = 12,47$, $p < 0,001$ s post HOC Tukey HSD testom. Prikazane su linije značajnosti za skupine između kojih postoji značajna razlika, * $p < 0,05$, ** $p < 0,01$, *** $p < 0,001$. Stupci predstavljaju aritmetičke sredine, a okomite crte s graničnicima standardnu devijaciju.

5.4 Ekspresija kalretinina

Imunohistokemijsko bojenje interneurona kalretininom pokazalo je značajne razlike u regijama mozga od interesa. Na slikama 24. i 25. nalaze se fotografije uzoraka po regijama mozga od interesa na kojima je vidljiva ekspresija kalretinina.



Slika 24. Fotografije uzoraka obojenih kalretininom pod objektivom 20×. Skala u donjem lijevom kutu slike predstavlja duljinu od 200 μm. Popis kratica: K – kontrolna zdrava netretirana skupina štakora, OVX – ovarijsktomirana netretirana skupina štakora, A – ovarijsktomirana skupina štakora tretirana alendronatom, H – ovarijsktomirana skupina štakora tretirana ekstraktom hmelja, AH – ovarijsktomirana skupina štakora tretirana alendronatom i ekstraktom hmelja, CA1-3 – Amonov rog 1-3 (lat. *cornu Ammonis 1-3*), DG – nazubljena vijuga hipokampususa (engl. *dentate gyrus*), Arc – arkuatna jezgra (engl. *arcuate nucleus*), Pe – periventrikularna jezgra hipotalamusa, CPu – prugasto tijelo (engl. *caudate putamen*, lat. *corpus striatum*), SNr – retikularni dio crne tvari (lat. *substantia nigra pars reticulata*) i SuG – površinski sloj gornjih kolikula (engl. *superficial grey layer of the superior colliculus*). Fotografirala autorica.

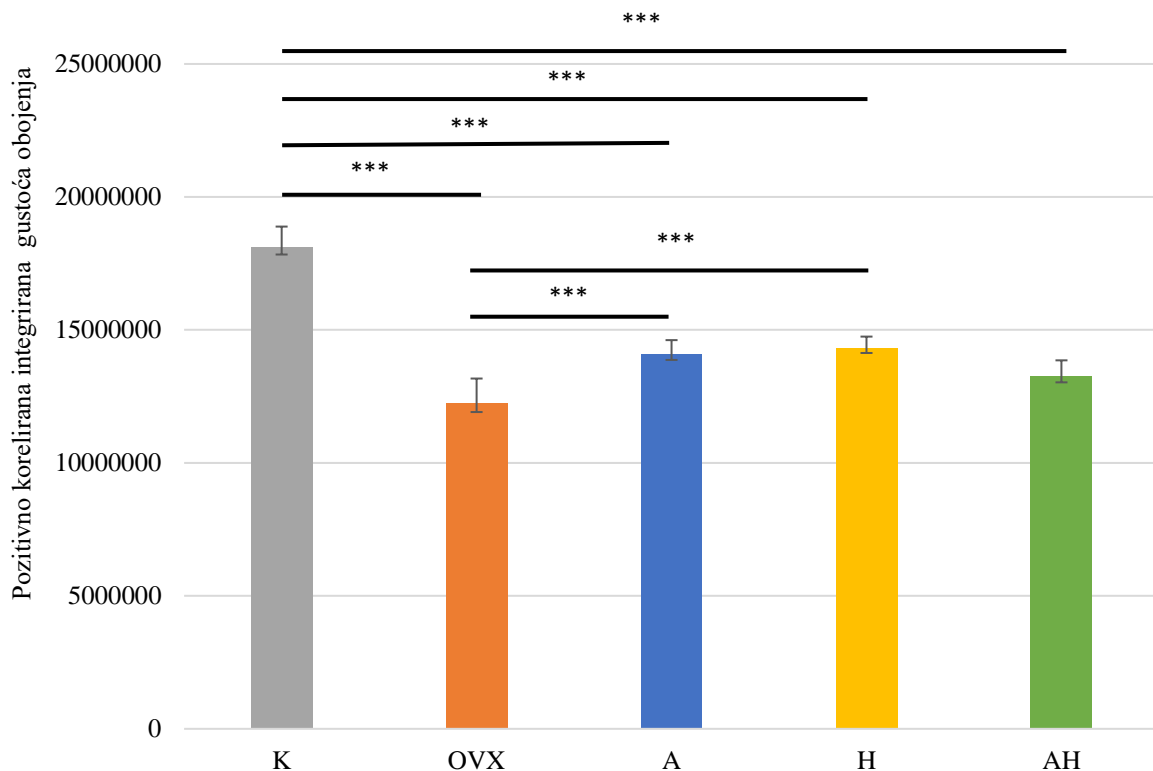


Slika 25. Fotografije uzoraka obojenih kalretininom pod objektivom 10 \times . Skala u donjem lijevom kutu slike predstavlja duljinu od 200 μ m. Popis kratica: K – kontrolna zdrava netretirana skupina štakora, OVX – ovarijsktomirana netretirana skupina štakora, A – ovarijsktomirana skupina štakora tretirana alendronatom, H – ovarijsktomirana skupina štakora tretirana ekstraktom hmelja, AH – ovarijsktomirana skupina štakora tretirana alendronatom i ekstraktom hmelja, M1 – primarna motorička kora, S1BF – „bačvasto“ polje primarnog somatosenzornog korteksa (engl. primary somatosensory cortex, barrel field). Fotografirala autorica.

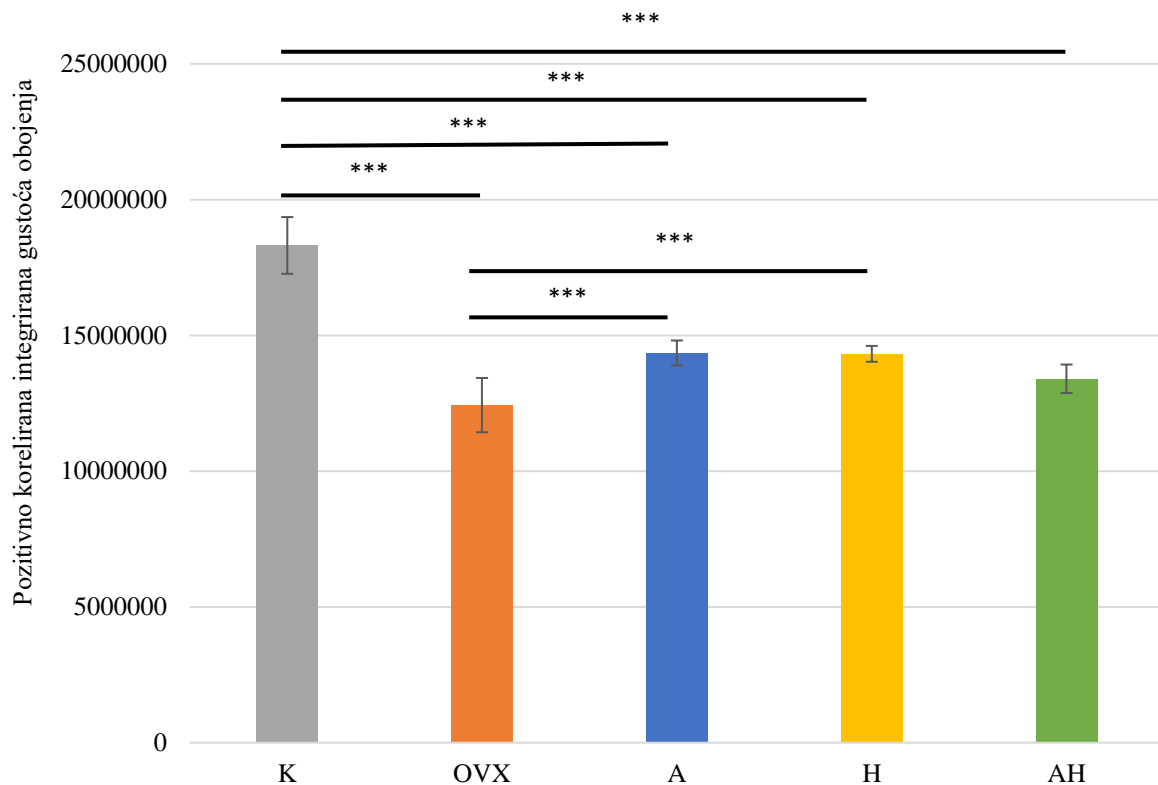
Značajna ekspresija kalretinina uočena je u svim regijama mozga od interesa.

U regijama CA1-3, DG i Arc, ekspresija kalretinina bila je najmanja u ovarijsktomiranoj netretiranoj skupini i značajno manja od skupina štakora tretiranih alendronatom i skupina štakora tretiranih ekstraktom hmelja. U CA3 regiji ekspresija kalretinina bila je značajno veća u skupini štakora tretiranih ekstraktom hmelja od AH skupine. Za razliku od prethodno navedenih regija, u M1 regiji uočeno je da je u skupini životinja tretiranih kombinacijom ekstrakta hmelja i alendronata ekspresija kalretinina bila značajno veća od skupine H. U CPU regiji najmanja ekspresija kalretinina uočena je u skupini životinja tretiranih alendronatom i bila je značajno manja od svih ostalih skupina, dok je OVX skupina bila značajno veća od K i H skupina. U SNr regiji uočeno je da je ekspresija kalretinina najmanja u kontrolnoj zdravoj netretiranoj skupini, dok je bila značajno veća u skupini štakora tretiranih alendronatom u odnosu na AH, OVX i K skupine. Također, ekspresija kalretinina je bila značajno veća u H skupini od AH skupine. U SuG regiji ekspresija kalretinina bila je značajno veća u skupini štakora tretiranih ekstraktom hmelja od OVX i K skupina te u skupini štakora tretiranih alendronatom u odnosu na OVX skupinu.

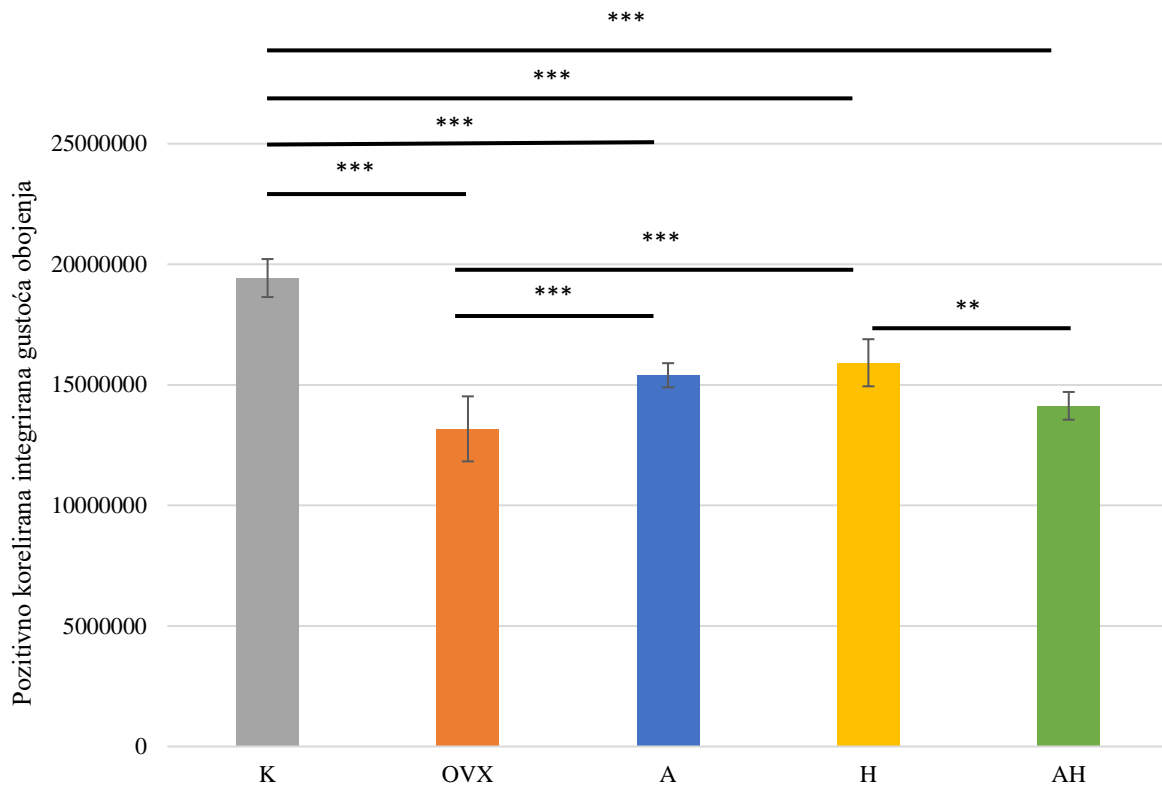
Statistički značajni rezultati preparata imunohistokemijski obojenih kalretininom prikazani su u obliku grafova na slikama 26. – 36.



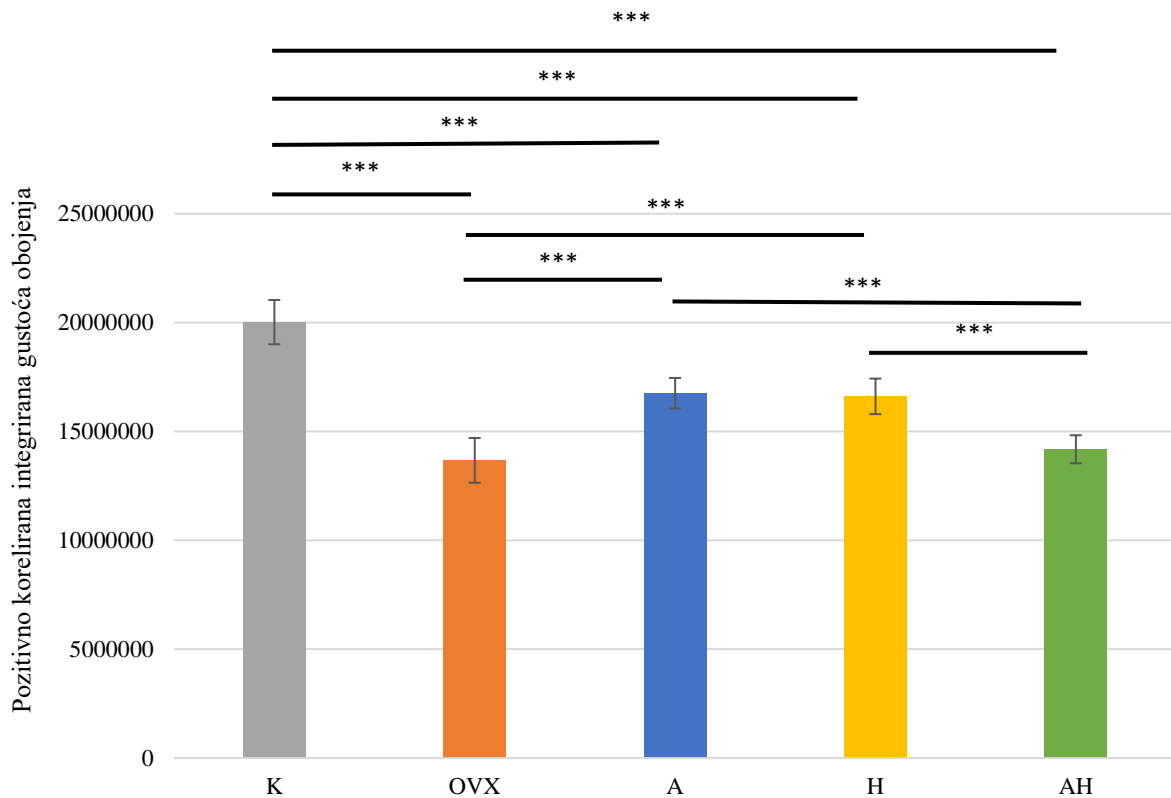
Slika 26. Ekspresija kalretinina u CA1 regiji ispitivanih skupina Wistar štakora. Popis kratica: CA1 – Amonov rog 1 (lat. *cornu Ammonis I*), K – kontrolna zdrava netretirana skupina štakora, OVX – ovarijsktomirana netretirana skupina štakora, A – ovarijsktomirana skupina štakora tretirana alendronatom, H – ovarijsktomirana skupina štakora tretirana ekstraktom hmelja, AH – ovarijsktomirana skupina štakora tretirana alendronatom i ekstraktom hmelja. U statističkoj analizi korištena je jednostrana ANOVA, $F_{(4,36)} = 82,19$, $p < 0,001$ s post HOC Tukey HSD testom. Prikazane su linije značajnosti za skupine između kojih postoji značajna razlika, * $p < 0,05$, ** $p < 0,01$, *** $p < 0,001$. Stupci predstavljaju aritmetičke sredine, a okomite crte s graničnicima standardnu devijaciju.



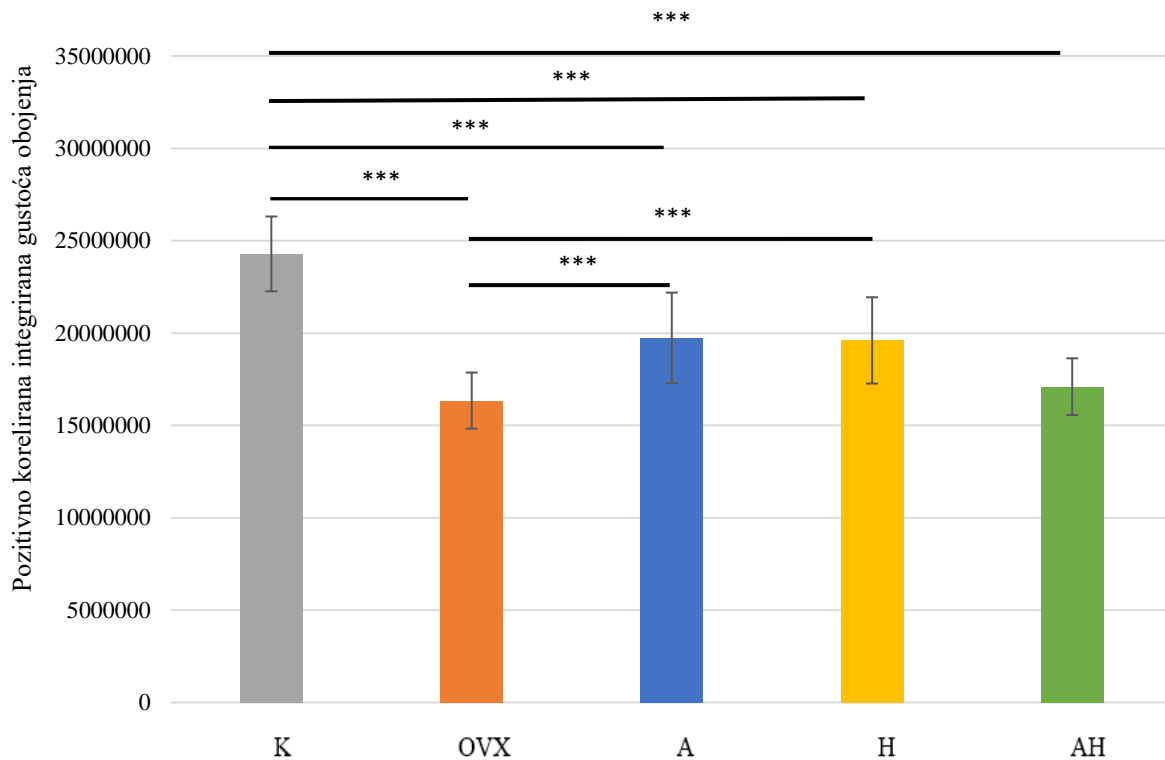
Slika 27. Ekspresija kalretinina u CA2 regiji ispitivanih skupina Wistar štakora. Popis kratica: CA2 – Amonov rog 2 (lat. *cornu Ammonis* 2), K – kontrolna zdrava netretirana skupina štakora, OVX – ovarijsktomirana netretirana skupina štakora, A – ovarijsktomirana skupina štakora tretirana alendronatom, H – ovarijsktomirana skupina štakora tretirana ekstraktom hmelja, AH – ovarijsktomirana skupina štakora tretirana alendronatom i ekstraktom hmelja. U statističkoj analizi korištena je jednostrana ANOVA, $F_{(4,36)} = 70,77$, $p < 0,001$ s post HOC Tukey HSD testom. Prikazane su linije značajnosti za skupine između kojih postoji značajna razlika, * $p < 0,05$, ** $p < 0,01$, *** $p < 0,001$. Stupci predstavljaju aritmetičke sredine, a okomite crte s graničnicima standardnu devijaciju.



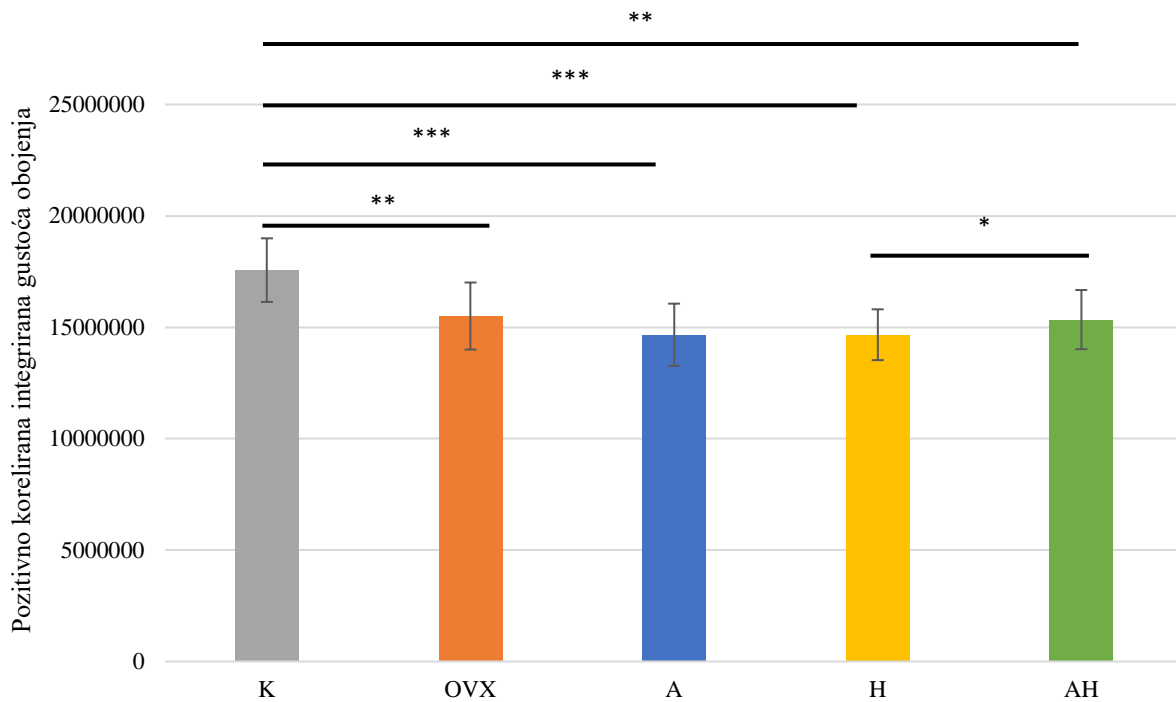
Slika 28. Ekspresija kalretinina u CA3 regiji ispitivanih skupina Wistar štakora. Popis kratica: CA3 – Amonov rog 3 (lat. *cornu Ammonis 3*), K – kontrolna zdrava netretirana skupina štakora, OVX – ovarijsktomirana netretirana skupina štakora, A – ovarijsktomirana skupina štakora tretirana alendronatom, H – ovarijsktomirana skupina štakora tretirana ekstraktom hmelja, AH – ovarijsktomirana skupina štakora tretirana alendronatom i ekstraktom hmelja. U statističkoj analizi korištena je jednostrana ANOVA, $F_{(4,36)} = 53,48$, $p < 0,001$ s post HOC Tukey HSD testom. Prikazane su linije značajnosti za skupine između kojih postoji značajna razlika, * $p < 0,05$, ** $p < 0,01$, *** $p < 0,001$. Stupci predstavljaju aritmetičke sredine, a okomite crte s graničnicima standardnu devijaciju.



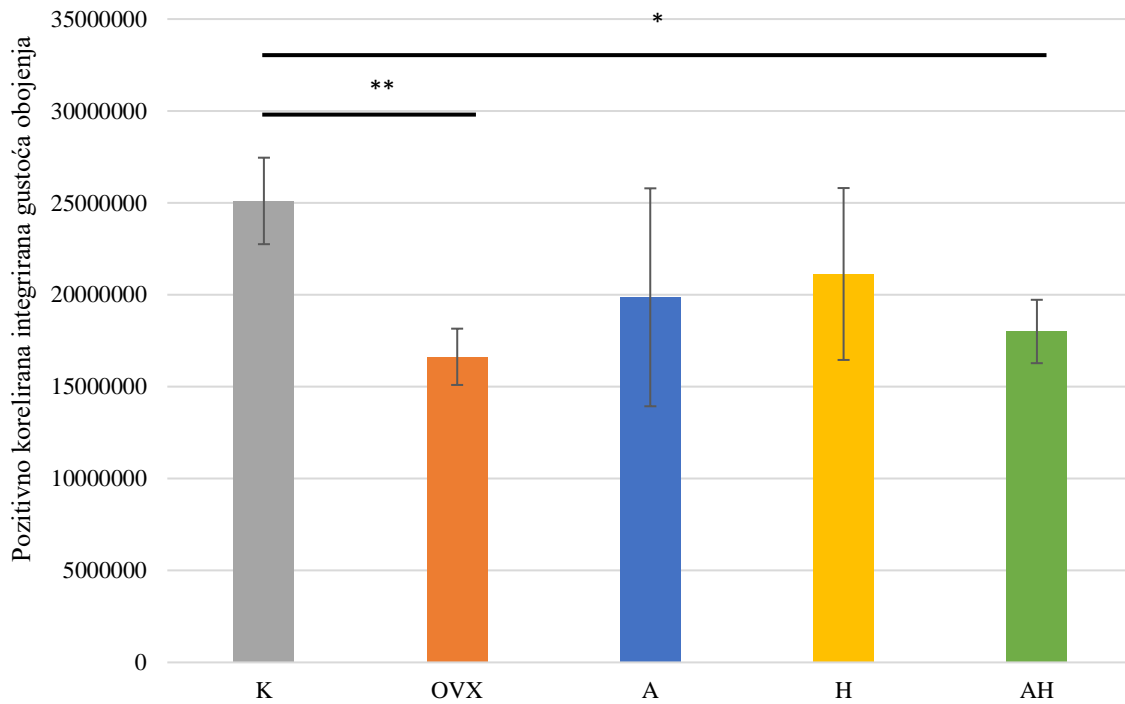
Slika 29. Ekspresija kalretinina u DG regiji ispitivanih skupina Wistar štakora. Popis kratica: DG – nazubljena vijuga (engl. *dentate gyrus*), K – kontrolna zdrava netretirana skupina štakora, OVX – ovarijsktomirana netretirana skupina štakora, A – ovarijsktomirana skupina štakora tretirana alendronatom, H – ovarijsktomirana skupina štakora tretirana ekstraktom hmelja, AH – ovarijsktomirana skupina štakora tretirana alendronatom i ekstraktom hmelja. U statističkoj analizi korištena je jednostrana ANOVA, $F_{(4,35)} = 61,72$, $p < 0,001$ s post HOC Tukey HSD testom. Prikazane su linije značajnosti za skupine između kojih postoji značajna razlika, * $p < 0,05$, ** $p < 0,01$, *** $p < 0,001$. Stupci predstavljaju aritmetičke sredine, a okomite crte s graničnicima standardnu devijaciju.



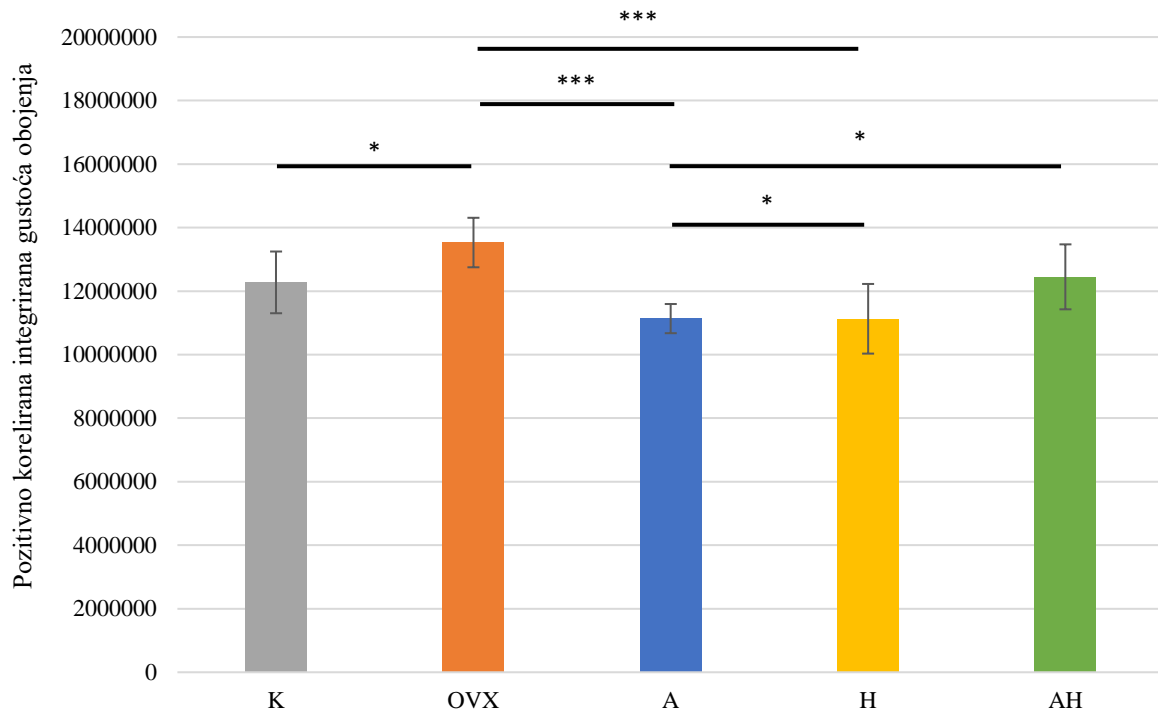
Slika 30. Ekspresija kalretinina u Arc regiji regiji ispitivanih skupina Wistar štakora. Popis kratica: Arc – arkuatna jezgra (engl. *arcuate nucleus*), K – kontrolna zdrava netretirana skupina štakora, OVX – ovarijsktomirana netretirana skupina štakora, A – ovarijsktomirana skupina štakora tretirana alendronatom, H – ovarijsktomirana skupina štakora tretirana ekstraktom hmelja, AH - ovarijsktomirana skupina štakora tretirana alendronatom i ekstraktom hmelja. U statističkoj analizi korištena je jednostrana ANOVA, $F_{(4,32)} = 13,70$, $p < 0,001$ s post HOC Tukey HSD testom. Prikazane su linije značajnosti za skupine između kojih postoji značajna razlika, * $p < 0,05$, ** $p < 0,01$, *** $p < 0,001$. Stupci predstavljaju aritmetičke sredine, a okomite crte s graničnicima standardnu devijaciju.



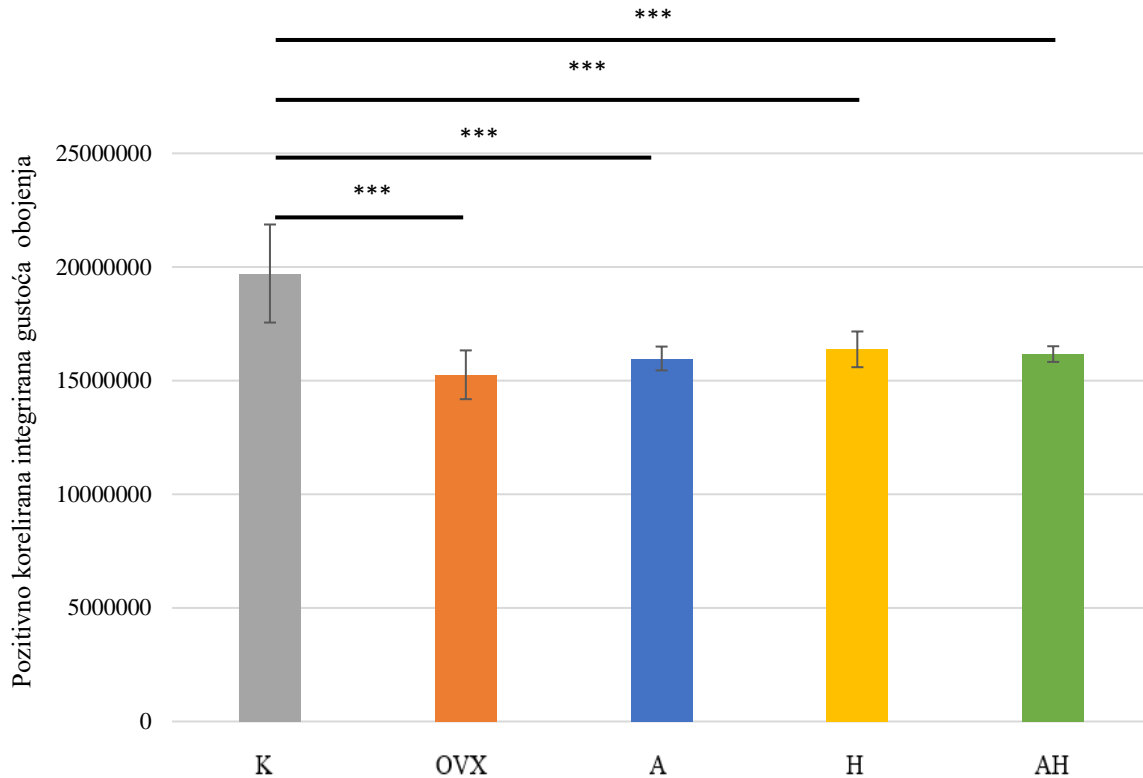
Slika 31. Ekspresija kalretinina u M1 regiji regiji ispitivanih skupina Wistar štakora. Popis kratica: M1 – primarna motorička kora, K – kontrolna zdrava netretirana skupina štakora, OVX – ovarijsktomirana netretirana skupina štakora, A – ovarijsktomirana skupina štakora tretirana alendronatom, H – ovarijsktomirana skupina štakora tretirana ekstraktom hmelja, AH - ovarijsktomirana skupina štakora tretirana alendronatom i ekstraktom hmelja. U statističkoj analizi korištena je jednostrana ANOVA, $F_{(4,41)} = 6,25$, $p < 0,001$ s post HOC Tukey HSD testom. Prikazane su linije značajnosti za skupine između kojih postoji značajna razlika, * $p < 0,05$, ** $p < 0,01$, *** $p < 0,001$. Stupci predstavljaju arifmetičke sredine, a okomite crte s graničnicima standardnu devijaciju.



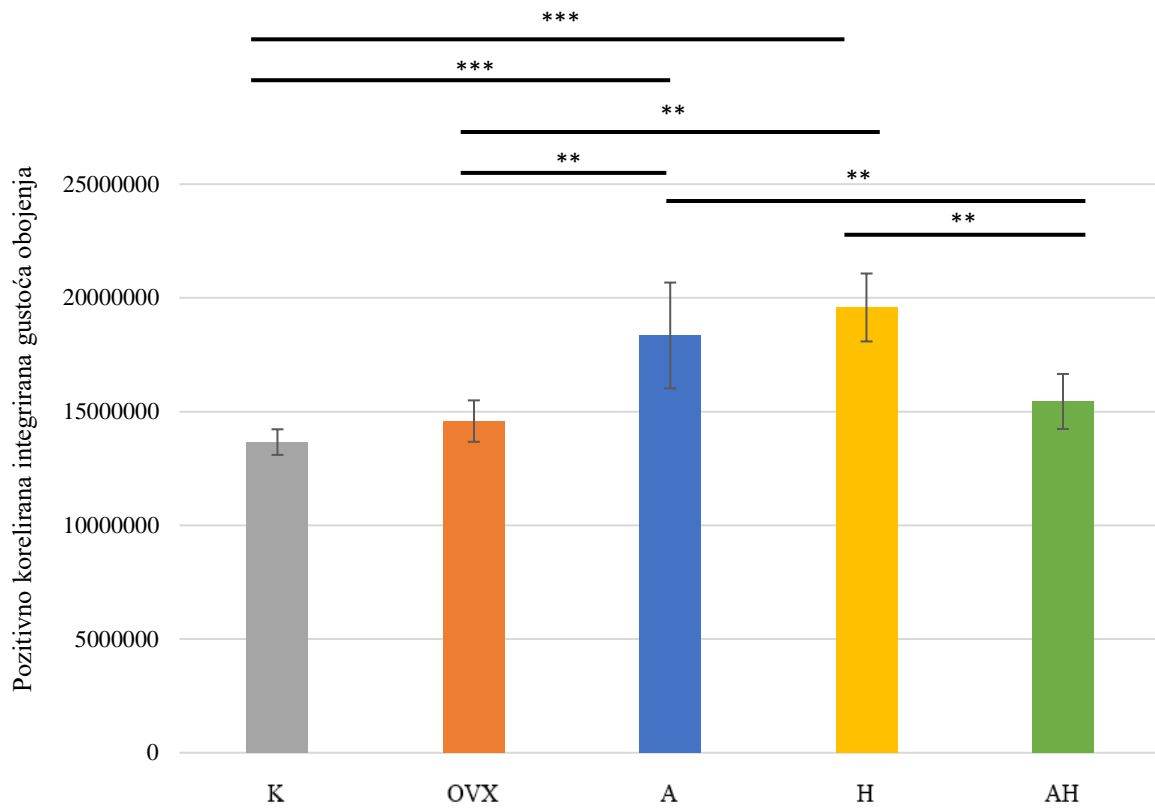
Slika 32. Ekspresija kalretinina u Pe regiji ispitivanih skupina Wistar štakora. Popis kratica: Pe – periventrikularna jezgra hipotalamusa, K – kontrolna zdrava netretirana skupina štakora, OVX – ovarijsktomirana netretirana skupina štakora, A – ovarijsktomirana skupina štakora tretirana alendronatom, H – ovarijsktomirana skupina štakora tretirana ekstraktom hmelja, AH – ovarijsktomirana skupina štakora tretirana alendronatom i ekstraktom hmelja. U statističkoj analizi korištena je jednostrana ANOVA, $F_{(4,33)} = 5,121$, $p < 0,001$ s post HOC Tukey HSD testom. Prikazane su linije značajnosti za skupine između kojih postoji značajna razlika, * $p < 0,05$, ** $p < 0,01$, *** $p < 0,001$. Stupci predstavljaju aritmetičke sredine, a okomite crte s graničnicima standardnu devijaciju.



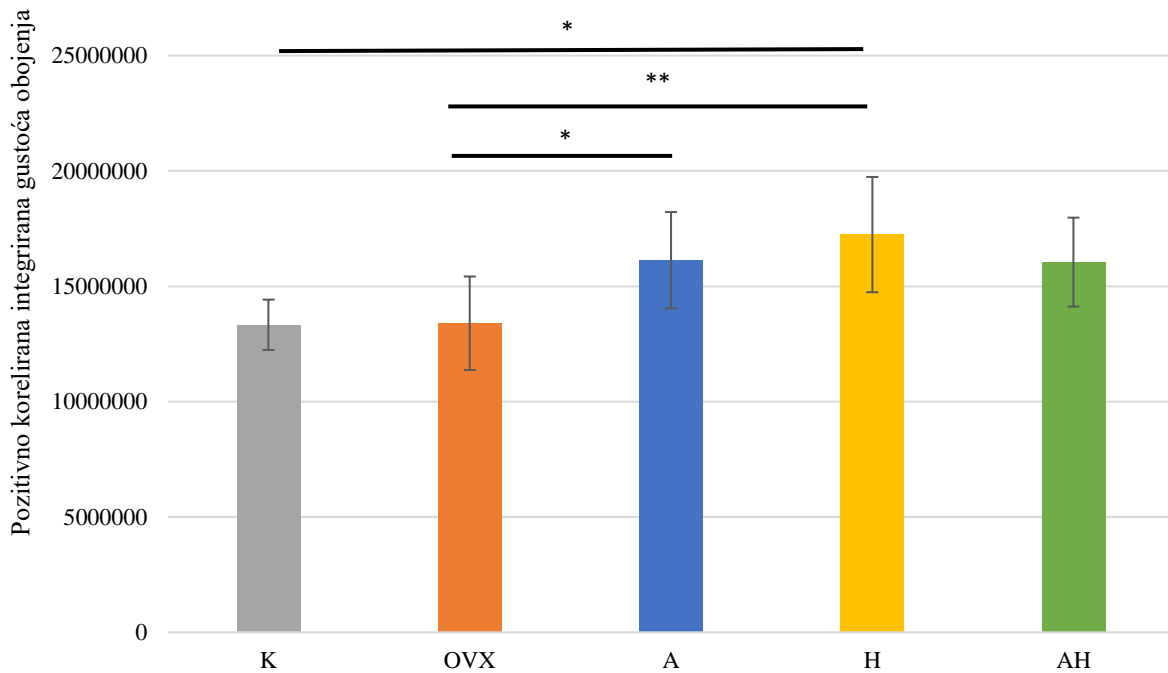
Slika 33. Ekspresija kalretinina u CPu regiji ispitivanih skupina Wistar štakora. Popis kratica: CPu – prugasto tijelo (engl. *caudate putamen*, lat. *corpus striatum*), K – kontrolna zdrava netretirana skupina štakora, OVX – ovarijsktomirana netretirana skupina štakora, A – ovarijsktomirana skupina štakora tretirana alendronatom, H – ovarijsktomirana skupina štakora tretirana ekstraktom hmelja, AH - ovarijsktomirana skupina štakora tretirana alendronatom i ekstraktom hmelja. U statističkoj analizi korištena je jednostrana ANOVA, $F_{(4,40)} = 11,23$, $p < 0,001$ s post HOC Tukey HSD testom. Prikazane su linije značajnosti za skupine između kojih postoji značajna razlika, * $p < 0,05$, ** $p < 0,01$, *** $p < 0,001$. Stupci predstavljaju aritmetičke sredine, a okomite crte s graničnicima standardnu devijaciju.



Slika 34. Ekspresija kalretinina u S1BF regiji ispitivanih skupina Wistar štakora. Popis kratica: S1BF – „bačvasto“ polje primarnog somatosenzornog korteksa (engl. *primary somatosensory cortex, barrel field*), K – kontrolna zdrava netretirana skupina štakora, OVX – ovarijektomirana netretirana skupina štakora, A – ovarijektomirana skupina štakora tretirana alendronatom, H – ovarijektomirana skupina štakora tretirana ekstraktom hmelja, AH - ovarijektomirana skupina štakora tretirana alendronatom i ekstraktom hmelja. U statističkoj analizi korištena je jednostrana ANOVA, $F_{(4,36)} = 16,18$, $p < 0,001$ s post HOC Tukey HSD testom. Prikazane su linije značajnosti za skupine između kojih postoji značajna razlika, * $p < 0,05$, ** $p < 0,01$, *** $p < 0,001$. Stupci predstavljaju aritmetičke sredine, a okomite crte s graničnicima standardnu devijaciju.



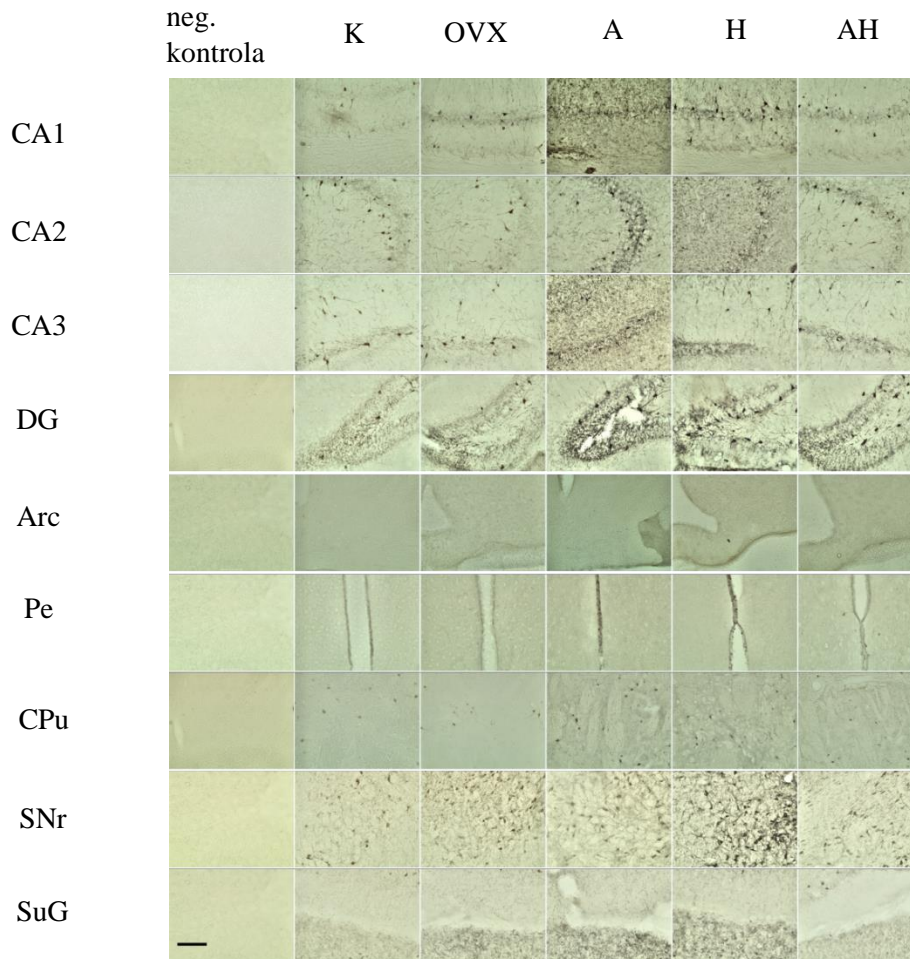
Slika 35. Ekspresija kalretinina u SNr regiji ispitivanih skupina Wistar štakora. Popis kratica: SNr – retikularni dio crne tvari (lat. substantia nigra pars reticulata), K – kontrolna zdrava netretirana skupina štakora, OVX – ovarijsktomirana netretirana skupina štakora, A – ovarijsktomirana skupina štakora tretirana alendronatom, H – ovarijsktomirana skupina štakora tretirana ekstraktom hmelja, AH - ovarijsktomirana skupina štakora tretirana alendronatom i ekstraktom hmelja. U statističkoj analizi korištena je jednostrana ANOVA, $F_{(4,37)} = 20$, $p < 0,001$ s post HOC Tukey HSD testom. Prikazane su linije značajnosti za skupine između kojih postoji značajna razlika, * $p < 0,05$, ** $p < 0,01$, *** $p < 0,001$. Stupci predstavljaju aritmetičke sredine, a okomite crte s graničnicima standardnu devijaciju.




Slika 36. Ekspresija kalretinina u SuG regiji ispitivanih skupina Wistar štakora. Popis kratica: SuG – površinski sloj gornjih kolikula (engl. *superficial grey layer of the superior colliculus*), K – kontrolna zdrava netretirana skupina štakora, OVX – ovarijski otklonjena netretirana skupina štakora, A – ovarijski otklonjena skupina štakora tretirana alendronatom, H – ovarijski otklonjena skupina štakora tretirana ekstraktom hmelja, AH - ovarijski otklonjena skupina štakora tretirana alendronatom i ekstraktom hmelja. U statističkoj analizi korištena je jednostrana ANOVA, $F_{(4,36)} = 5,529$, $p = 0,0017$ s post HOC Tukey HSD testom. Prikazane su linije značajnosti za skupine između kojih postoji značajna razlika, * $p < 0,05$, ** $p < 0,01$, *** $p < 0,001$. Stupci predstavljaju aritmetičke sredine, a okomite crte s graničnicima standardnu devijaciju.

5.5 Ekspresija parvalbumina

Imunohistokemijsko bojenje interneurona parvalbuminom pokazalo je značajne razlike u regijama mozga od interesa. Na slikama 37. i 38. nalaze se fotografije uzoraka po regijama mozga od interesa na kojima je vidljiva ekspresija parvalbumina.



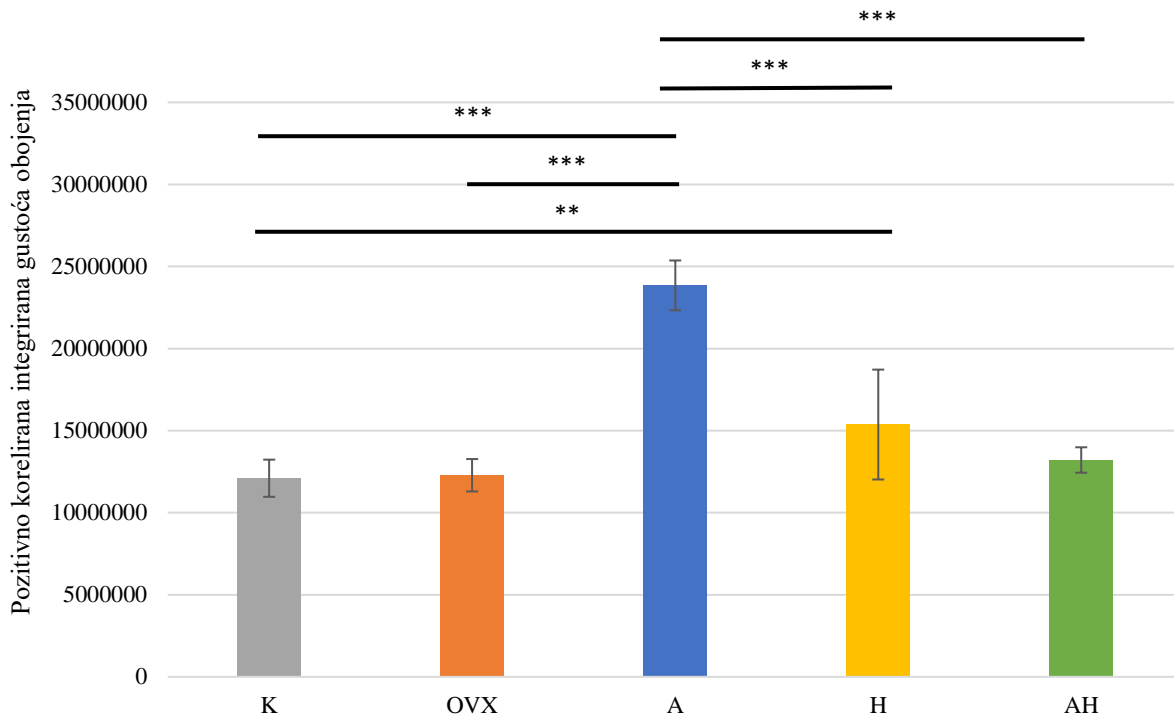
Slika 37. Fotografije uzoraka obojenih parvalbuminom pod objektivom 20 \times . Skala u donjem lijevom kutu slike predstavlja duljinu od 200 μ m. Popis kratica: K – kontrolna zdrava netretirana skupina štakora, OVX – ovarijsktomirana netretirana skupina štakora, A – ovarijsktomirana skupina štakora tretirana alendronatom, H – ovarijsktomirana skupina štakora tretirana ekstraktom hmelja, AH – ovarijsktomirana skupina štakora tretirana alendronatom i ekstraktom hmelja, CA1-3 – Amonov rog 1-3 (lat. *cornu Ammonis 1-3*), DG – nazubljena vijuga hipokampususa (engl. *dentate gyrus*), Arc – arkuatna jezgra (engl. *arcuate nucleus*), Pe – periventrikularna jezgra hipotalamusa, CPu – prugasto tijelo (engl. *caudate putamen*), SNr – retikularni dio crne tvari (lat. *substantia nigra pars reticulata*) i SuG – površinski sloj gornjih kolikula (engl. *superficial grey layer of the superior colliculus*). Fotografirala autorica.



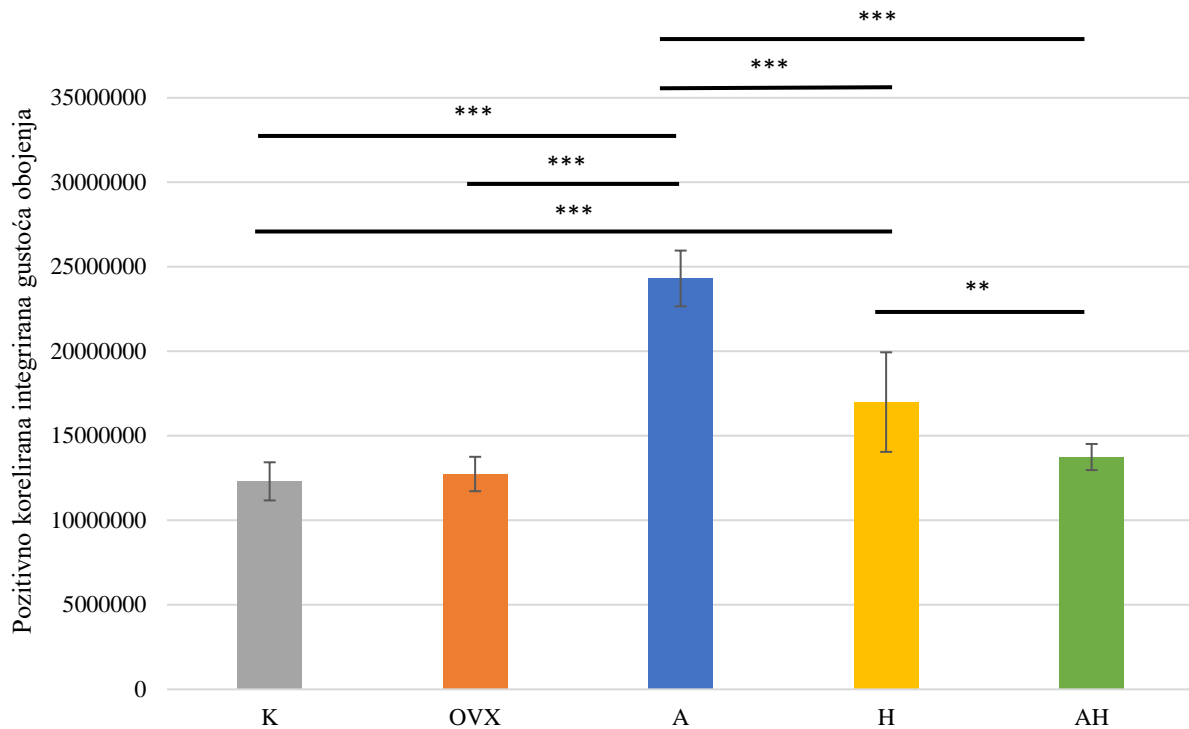
Slika 38. Fotografije uzoraka obojenih parvalbuminom pod objektivom 10×. Skala u donjem lijevom kutu slike predstavlja duljinu od 200 μm. Popis kratica: K – kontrolna zdrava netretirana skupina štakora, OVX – ovarijektomirana netretirana skupina štakora, A – ovarijektomirana skupina štakora tretirana alendronatom, H – ovarijektomirana skupina štakora tretirana ekstraktom hmelja, AH – ovarijektomirana skupina štakora tretirana alendronatom i ekstraktom hmelja, M1 – primarna motorička kora, S1BF – „bačvasto“ polje primarnog somatosenzornog korteksa (engl. primary somatosensory cortex, barrel field). Fotografirala autorica.

Ekspresija parvalbumina uočena je u svim regijama mozga od interesa. Najveća ekspresija parvalbumina uočena je u skupini štakora tretiranih alendronatom u svim regijama (CA1-3, DG, Arc, M2, Pe, CPu, SuG) i bila je značajno veća od svih ostalih skupina (K, OVX, H, AH) osim u regiji SNr gdje je skupina štakora tretiranih alendronatom imala najmanju ekspresiju parvalbumina. Uz to, u regijama CA1-3, DG i Pe ekspresija parvalbumina bila je značajno veća u skupini štakora tretiranih ekstraktom hmelja od skupina AH i K. U regijama M1 i S1BF također je uočena najveća ekspresija parvalbumina u skupini štakora tretiranih ekstraktom hmelja i bila je značajno veća od svih ostalih skupina osim skupine štakora tretiranih alendronatom.

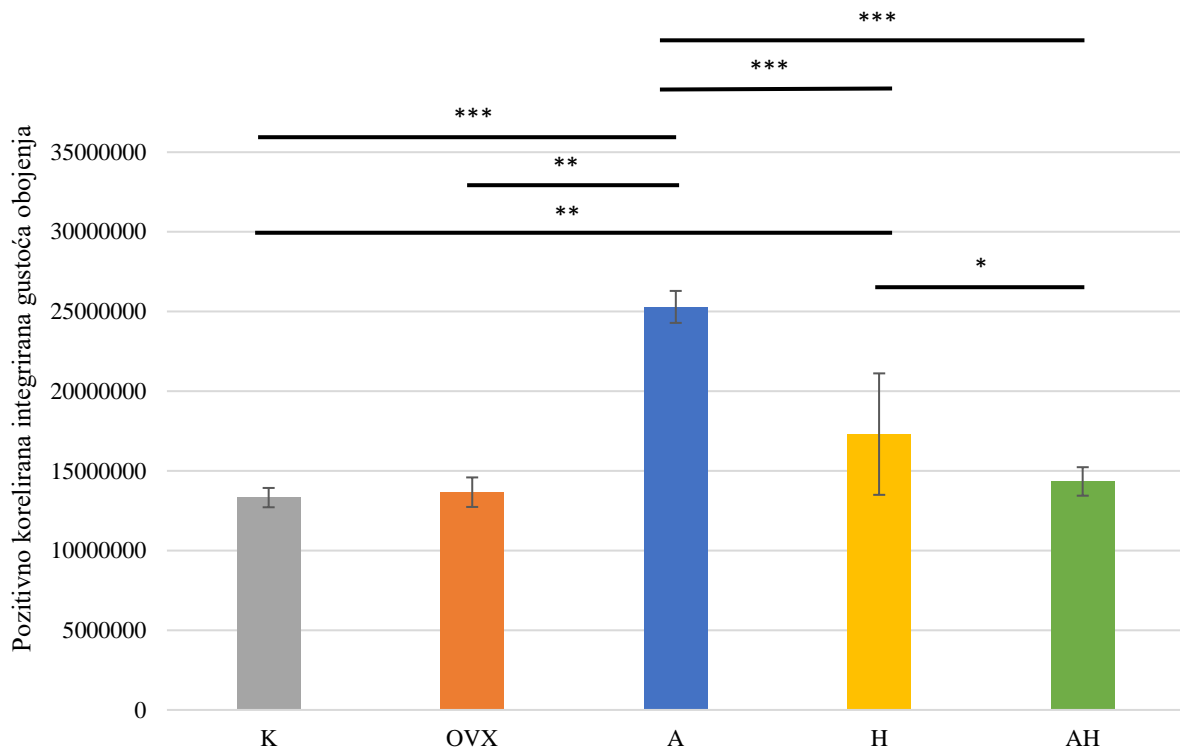
Statistički značajni rezultati preparata imunohistokemijski obojenih parvalbuminom prikazani su u obliku grafova na slikama 39. – 49.



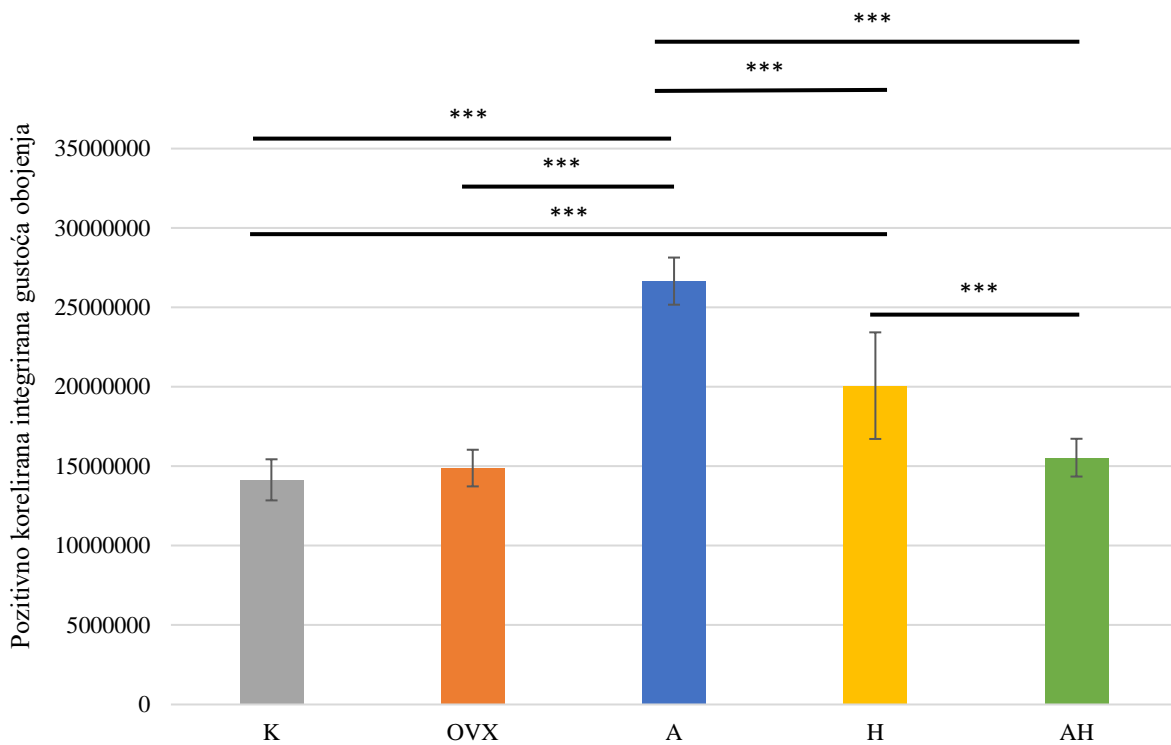
Slika 39. Ekspresija parvalbumina u CA1 regiji ispitivanih skupina Wistar štakora. Popis kratica: CA1 – Amonov rog 1 (lat. *cornu Ammonis I*), K – kontrolna zdrava netretirana skupina štakora, OVX – ovarijsktomirana netretirana skupina štakora, A – ovarijsktomirana skupina štakora tretirana alendronatom, H – ovarijsktomirana skupina štakora tretirana ekstraktom hmelja, AH - ovarijsktomirana skupina štakora tretirana alendronatom i ekstraktom hmelja. U statističkoj analizi korištena je jednostrana ANOVA, $F_{(4,38)} = 57,24$, $p < 0,001$ s post HOC Tukey HSD testom. Prikazane su linije značajnosti za skupine između kojih postoji značajna razlika, * $p < 0,05$, ** $p < 0,01$, *** $p < 0,001$. Stupci predstavljaju aritmetičke sredine, a okomite crte s graničnicima standardnu devijaciju.



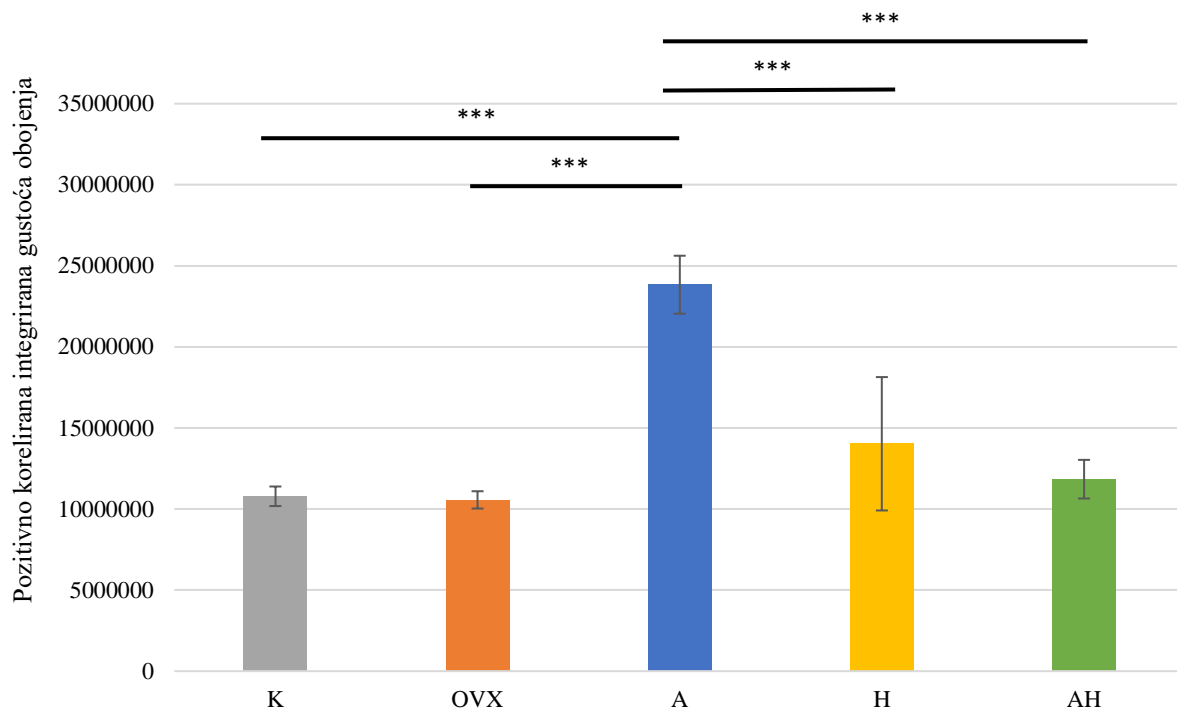
Slika 40. Ekspresija parvalbumina u CA2 regiji ispitivanih skupina Wistar štakora. Popis kratica: CA2 – Amonov rog 2 (lat. *cornu Ammonis 2*), K – kontrolna zdrava netretirana skupina štakora, OVX – ovarijsktomirana netretirana skupina štakora, A – ovarijsktomirana skupina štakora tretirana alendronatom, H – ovarijsktomirana skupina štakora tretirana ekstraktom hmelja, AH - ovarijsktomirana skupina štakora tretirana alendronatom i ekstraktom hmelja. U statističkoj analizi korištena je jednostrana ANOVA, $F_{(4,38)} = 67,3$, $p < 0,001$ s post HOC Tukey HSD testom. Prikazane su linije značajnosti za skupine između kojih postoji značajna razlika, * $p < 0,05$, ** $p < 0,01$, *** $p < 0,001$. Stupci predstavljaju aritmetičke sredine, a okomite crte s graničnicima standardnu devijaciju.



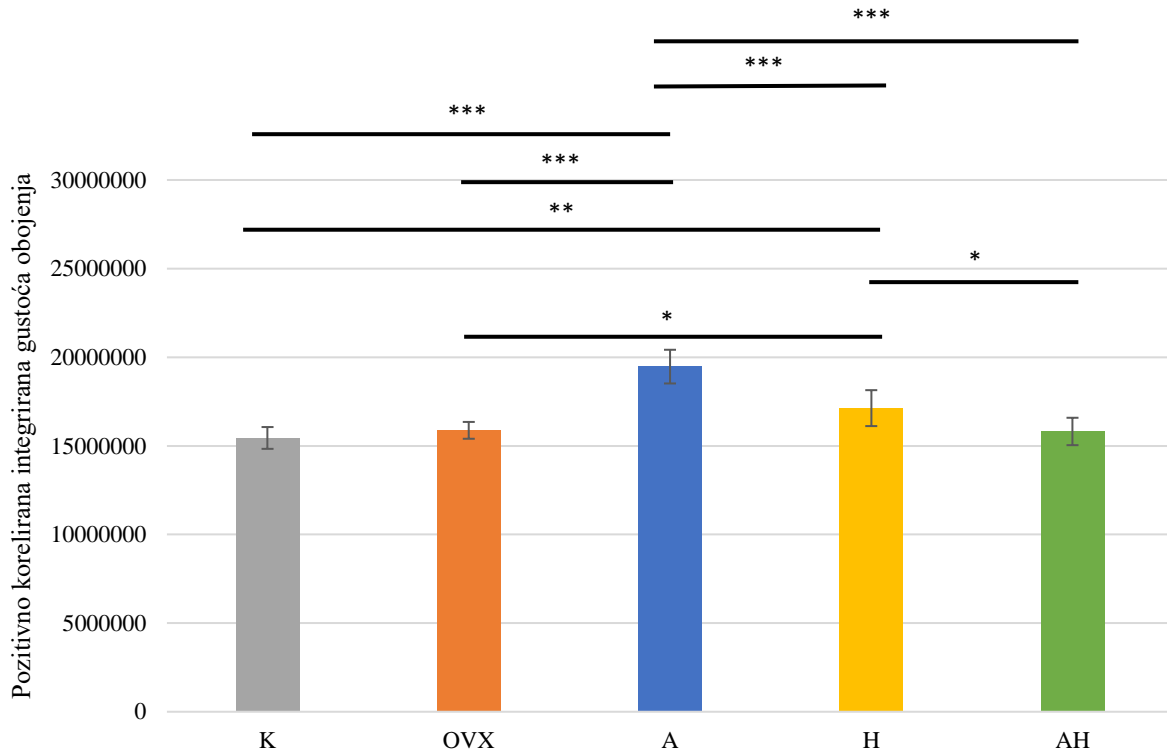
Slika 41. Ekspresija parvalbumina u CA3 regiji ispitivanih skupina Wistar štakora. Popis kratica: CA3 – Amonov rog 3 (lat. *cornu Ammonis 3*), K – kontrolna zdrava netretirana skupina štakora, OVX – ovarijsktomirana netretirana skupina štakora, A – ovarijsktomirana skupina štakora tretirana alendronatom, H – ovarijsktomirana skupina štakora tretirana ekstraktom hmelja, AH - ovarijsktomirana skupina štakora tretirana alendronatom i ekstraktom hmelja. U statističkoj analizi korištena je jednostrana ANOVA, $F_{(4,38)} = 55,22$, $p < 0,001$ s post HOC Tukey HSD testom. Prikazane su linije značajnosti za skupine između kojih postoji značajna razlika, * $p < 0,05$, ** $p < 0,01$, *** $p < 0,001$. Stupci predstavljaju aritmetičke sredine, a okomite crte s graničnicima standardnu devijaciju.



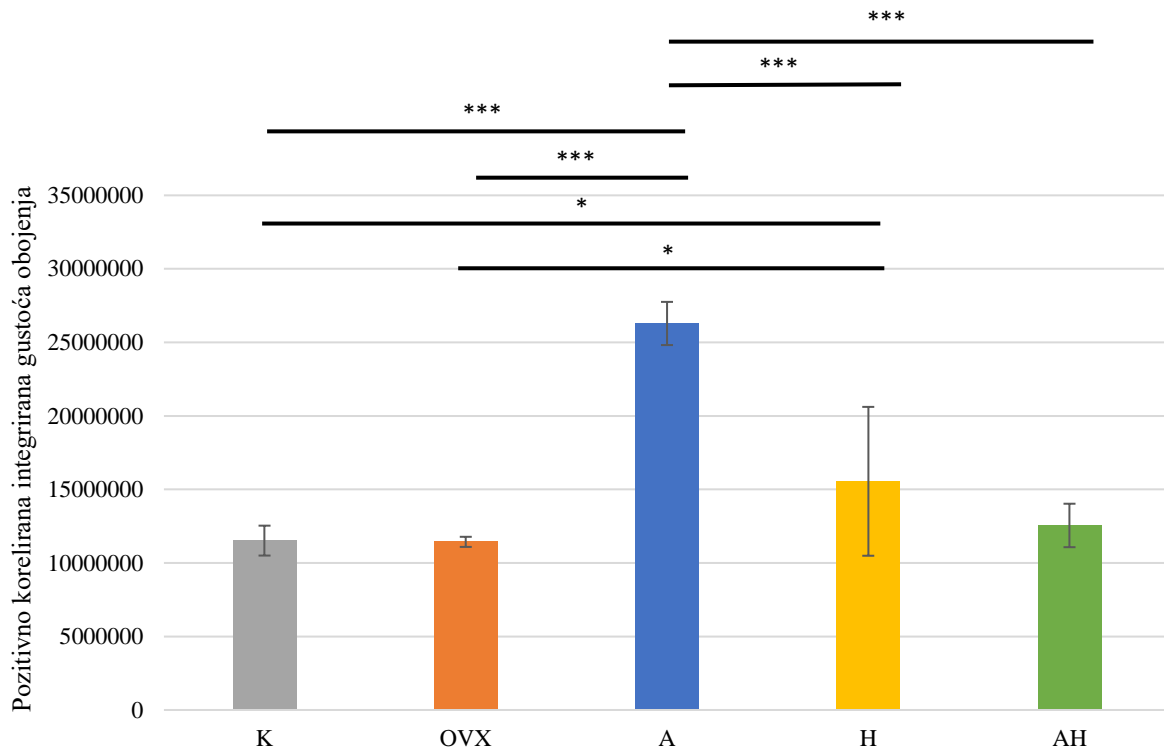
Slika 42. Ekspresija parvalbumina u DG regiji ispitivanih skupina Wistar štakora. Popis kratica: DG – nazubljena vijuga (engl. *dentate gyrus*), K – kontrolna zdrava netretirana skupina štakora, OVX – ovarijsktomirana netretirana skupina štakora, A – ovarijsktomirana skupina štakora tretirana alendronatom, H – ovarijsktomirana skupina štakora tretirana ekstraktom hmelja, AH - ovarijsktomirana skupina štakora tretirana alendronatom i ekstraktom hmelja. U statističkoj analizi korištena je jednostrana ANOVA, $F_{(4,38)} = 59,3$, $p < 0,001$ s post HOC Tukey HSD testom. Prikazane su linije značajnosti za skupine između kojih postoji značajna razlika, * $p < 0,05$, ** $p < 0,01$, *** $p < 0,001$. Stupci predstavljaju aritmetičke sredine, a okomite crte s graničnicima standardnu devijaciju.



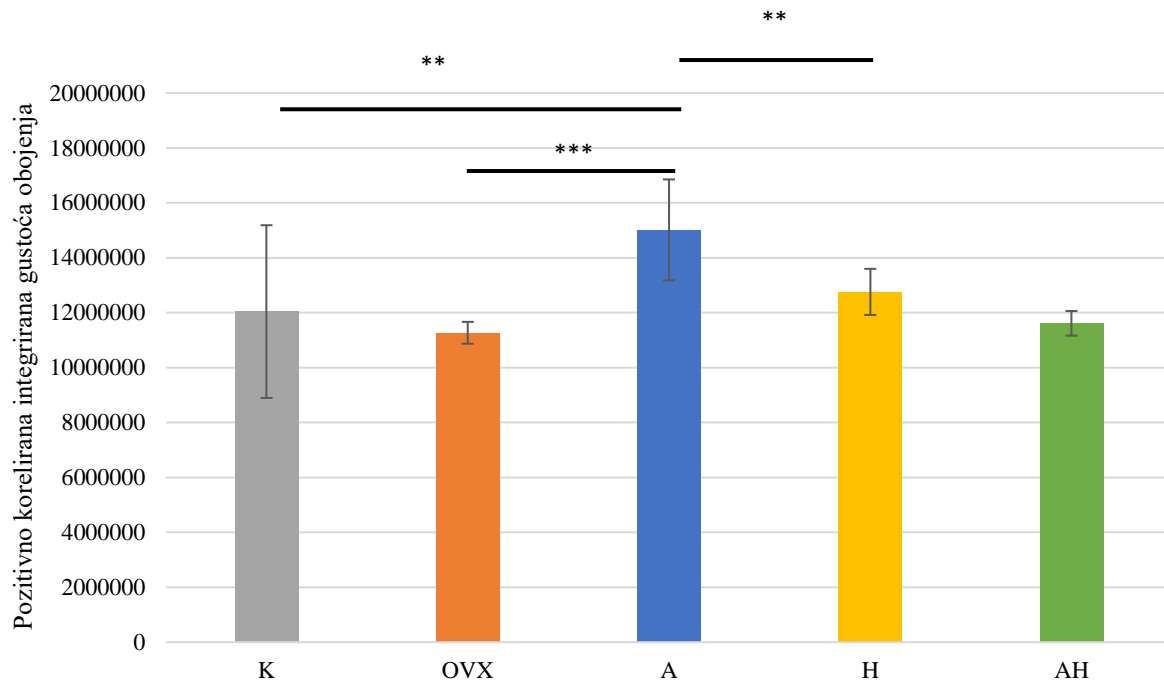
Slika 43. Ekspresija parvalbumina u Arc regiji ispitivanih skupina Wistar štakora. Popis kratica: Arc – arkuatna jezgra (engl. *arcuate nucleus*), K – kontrolna zdrava netretirana skupina štakora, OVX – ovarijsktomirana netretirana skupina štakora, A – ovarijsktomirana skupina štakora tretirana alendronatom, H – ovarijsktomirana skupina štakora tretirana ekstraktom hmelja, AH - ovarijsktomirana skupina štakora tretirana alendronatom i ekstraktom hmelja. U statističkoj analizi korištena je jednostrana ANOVA, $F_{(4,34)} = 42,56$, $p < 0,001$ s post HOC Tukey HSD testom. Prikazane su linije značajnosti za skupine između kojih postoji značajna razlika, * $p < 0,05$, ** $p < 0,01$, *** $p < 0,001$. Stupci predstavljaju aritmetičke sredine, a okomite crte s graničnicima standardnu devijaciju.



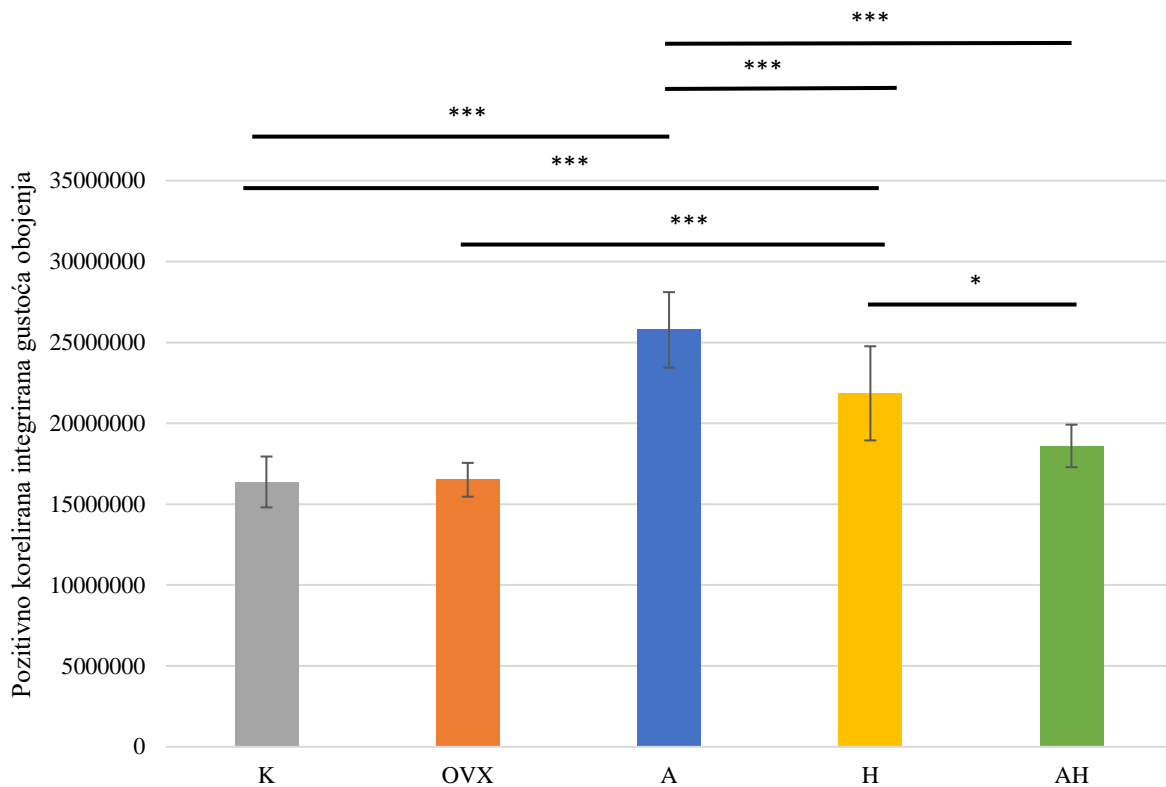
Slika 44. Ekspresija parvalbumina u M1 regiji ispitivanih skupina Wistar štakora. Popis kratica: M1 – primarna motorička kora, K – kontrolna zdrava netretirana skupina štakora, OVX – ovarijsktomirana netretirana skupina štakora, A – ovarijsktomirana skupina štakora tretirana alendronatom, H – ovarijsktomirana skupina štakora tretirana ekstraktom hmelja, AH – ovarijsktomirana skupina štakora tretirana alendronatom i ekstraktom hmelja. U statističkoj analizi korištena je jednostrana ANOVA, $F_{(4,40)} = 41,57$, $p < 0,001$ s post HOC Tukey HSD testom. Prikazane su linije značajnosti za skupine između kojih postoji značajna razlika, * $p < 0,05$, ** $p < 0,01$, *** $p < 0,001$. Stupci predstavljaju aritmetičke sredine, a okomite crte s graničnicima standardnu devijaciju.



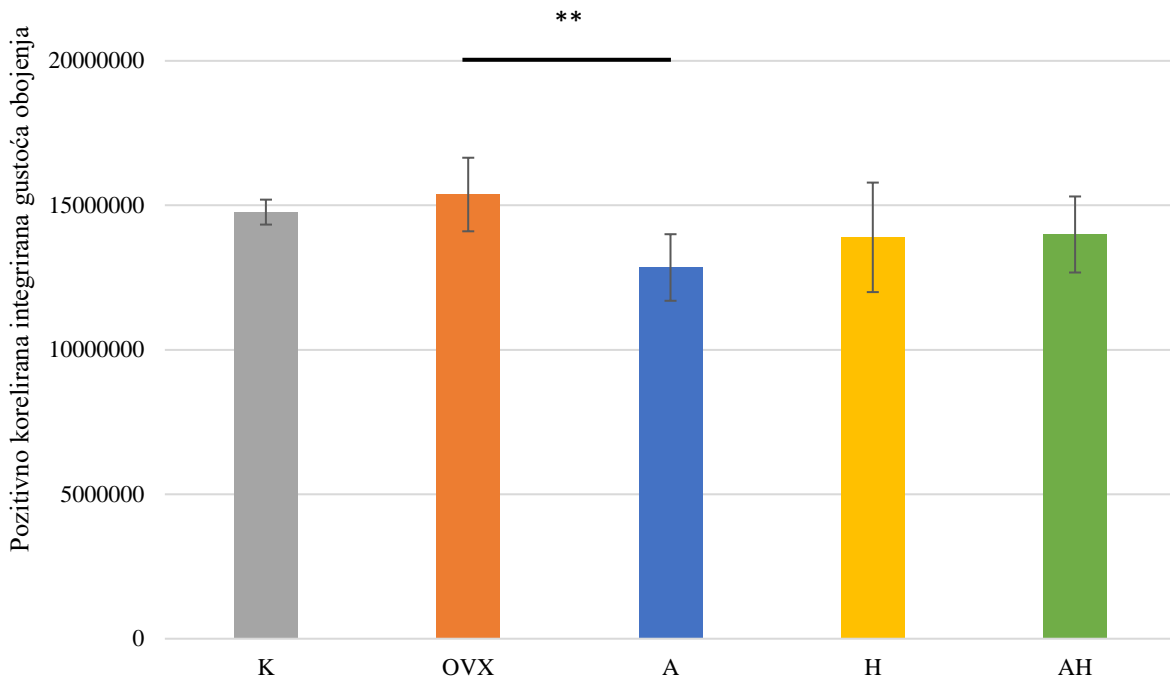
Slika 45. Ekspresija parvalbumina u Pe regiji ispitivanih skupina Wistar štakora. Popis kratica: Pe – periventrikularna jezgra hipotalamusa, K – kontrolna zdrava netretirana skupina štakora, OVX – ovarijsktomirana netretirana skupina štakora, A – ovarijsktomirana skupina štakora tretirana alendronatom, H – ovarijsktomirana skupina štakora tretirana ekstraktom hmelja, AH - ovarijsktomirana skupina štakora tretirana alendronatom i ekstraktom hmelja. U statističkoj analizi korištena je jednostrana ANOVA, $F_{(4,37)} = 43,07$, $p < 0,001$ s post HOC Tukey HSD testom. Prikazane su linije značajnosti za skupine između kojih postoji značajna razlika, * $p < 0,05$, ** $p < 0,01$, *** $p < 0,001$. Stupci predstavljaju aritmetičke sredine, a okomite crte s graničnicima standardnu devijaciju.



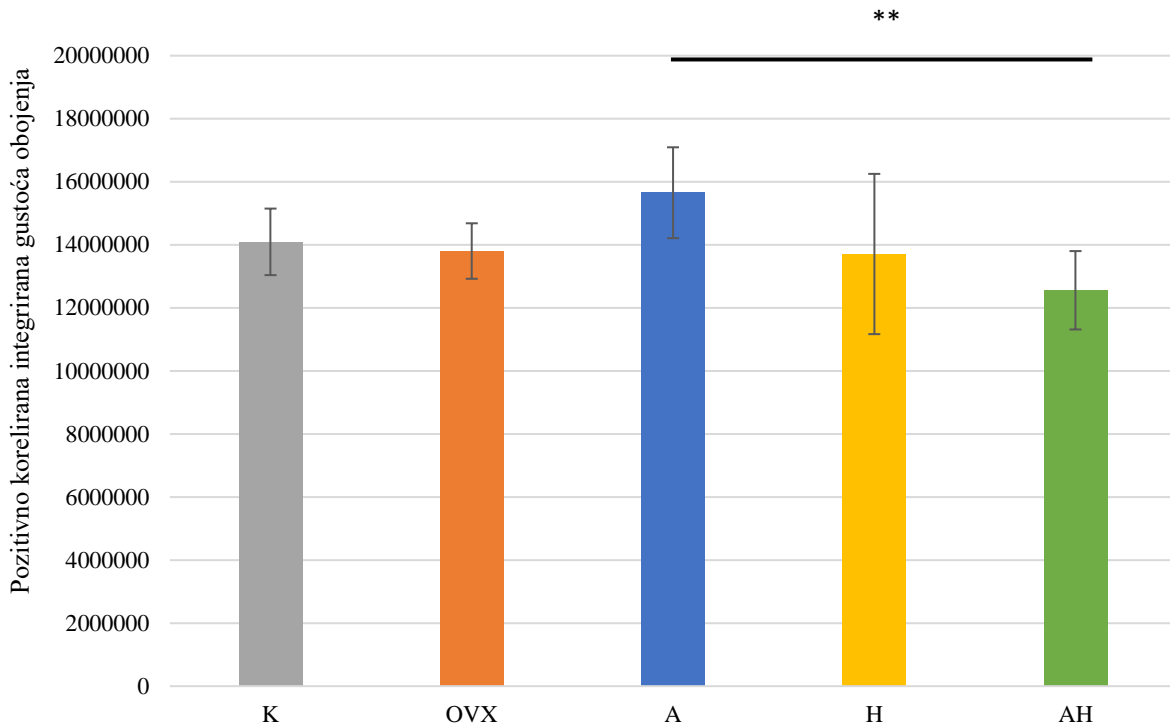
Slika 46. Ekspresija parvalbumina u CPu regiji ispitivanih skupina Wistar štakora. Popis kratica: CPu – prugasto tijelo (engl. *caudate putamen*, lat. *corpus striatum*), K – kontrolna zdrava netretirana skupina štakora, OVX – ovarijsktomirana netretirana skupina štakora, A – ovarijsktomirana skupina štakora tretirana alendronatom, H – ovarijsktomirana skupina štakora tretirana ekstraktom hmelja, AH - ovarijsktomirana skupina štakora tretirana alendronatom i ekstraktom hmelja. U statističkoj analizi korištena je jednostrana ANOVA, $F_{(4,40)} = 7,083$, $p < 0,001$ s post HOC Tukey HSD testom. Prikazane su linije značajnosti za skupine između kojih postoji značajna razlika, * $p < 0,05$, ** $p < 0,01$, *** $p < 0,001$. Stupci predstavljaju aritmetičke sredine, a okomite crte s graničnicima standardnu devijaciju.



Slika 47. Ekspresija parvalbumina u S1BF regiji ispitivanih skupina Wistar štakora. Popis kratica: S1BF – „bačvasto“ polje primarnog somatosenzornog korteksa (engl. *primary somatosensory cortex, barrel field*), K – kontrolna zdrava netretirana skupina štakora, OVX – ovarijsktomirana netretirana skupina štakora, A – ovarijsktomirana skupina štakora tretirana alendronatom, H – ovarijsktomirana skupina štakora tretirana ekstraktom hmelja, AH - ovarijsktomirana skupina štakora tretirana alendronatom i ekstraktom hmelja. U statističkoj analizi korištena je jednostrana ANOVA, $F_{(4,39)} = 32,46$, $p < 0,001$ s post HOC Tukey HSD testom. Prikazane su linije značajnosti za skupine između kojih postoji značajna razlika, * $p < 0,05$, ** $p < 0,01$, *** $p < 0,001$. Stupci predstavljaju aritmetičke sredine, a okomite crte s graničnicima standardnu devijaciju.



Slika 48. Ekspresija parvalbumina u SNr regiji ispitivanih skupina Wistar štakora. Popis kratica: SNr – retikularni dio crne tvari (lat. *substantia nigra pars reticulata*), K – kontrolna zdrava netretirana skupina štakora, OVX – ovarijsktomirana netretirana skupina štakora, A – ovarijsktomirana skupina štakora tretirana alendronatom, H – ovarijsktomirana skupina štakora tretirana ekstraktom hmelja, AH - ovarijsktomirana skupina štakora tretirana alendronatom i ekstraktom hmelja.. U statističkoj analizi korištena je jednostrana ANOVA, $F_{(4,30)} = 3,801$, $p = 0,0146$ s post HOC Tukey HSD testom. Prikazane su linije značajnosti za skupine između kojih postoji značajna razlika, * $p < 0,05$, ** $p < 0,01$, *** $p < 0,001$. Stupci predstavljaju aritmetičke sredine, a okomite crte s graničnicima standardnu devijaciju.

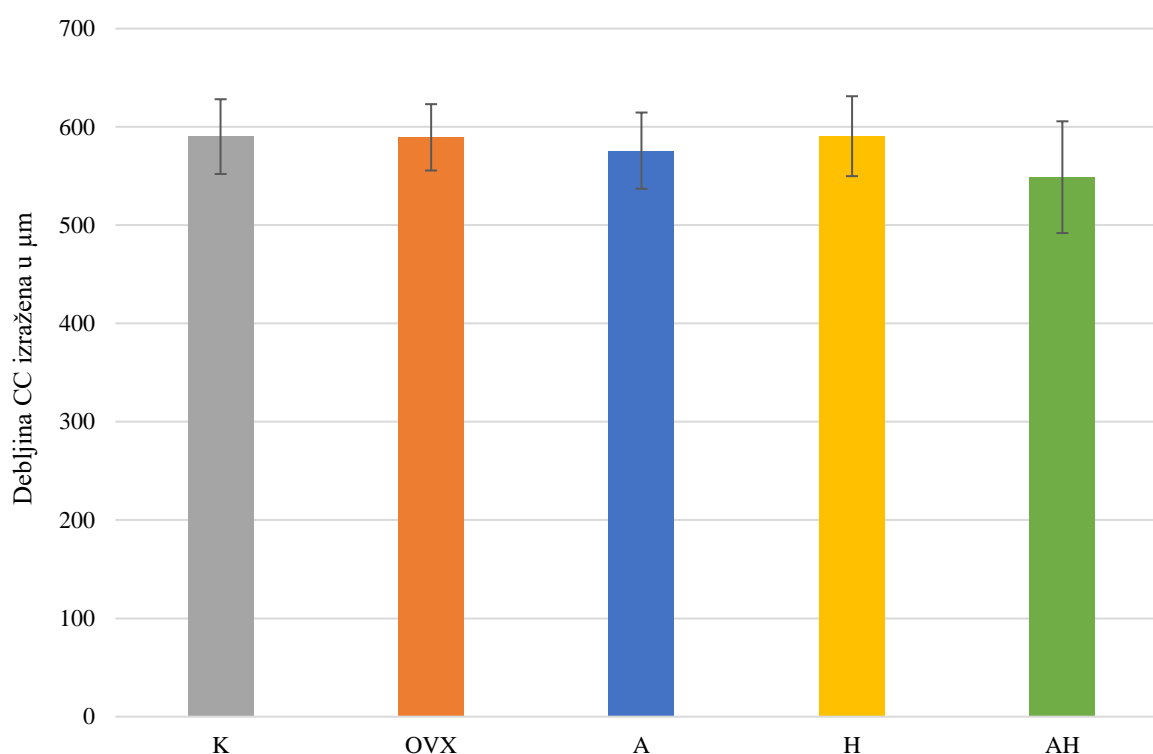


Slika 49. Ekspresija parvalbumina u SuG regiji ispitivanih skupina Wistar štakora. Popis kratica: SuG – površinski sloj gornjih kolikula (engl. *superficial grey layer of the superior colliculus*), K – kontrolna zdrava netretirana skupina štakora, OVX – ovarijektomirana netretirana skupina štakora, A – ovarijektomirana skupina štakora tretirana alendronatom, H – ovarijektomirana skupina štakora tretirana ekstraktom hmelja, AH - ovarijektomirana skupina štakora tretirana alendronatom i ekstraktom hmelja. U statističkoj analizi korištena je jednostrana ANOVA, $F_{(4,29)} = 3,414$, $p = 0,0023$ s post HOC Tukey HSD testom. Prikazane su linije značajnosti za skupine između kojih postoji značajna razlika, * $p < 0,05$, ** $p < 0,01$, *** $p < 0,001$. Stupci predstavljaju aritmetičke sredine, a okomite crte s graničnicima standardnu devijaciju.

5.6 Mjerenje debljine žuljevitog tijela

Debljina žuljevitog tijela izmjerena je na uzorcima mozga obojenih impregnacijskom metodom zlatom kojom su dobro prikazana živčana vlakna.

Nisu uočene statistički značajne razlike između skupina u debljini žuljevitog tijela. Rezultati mjerenja debljine žuljevitog tijela prikazani su u obliku grafa na slici 50.



Slika 50. Debljina žuljevitog tijela ispitivanih skupina Wistar štakora. Popis kratica: CC – žuljevito tijelo (lat. *corpus callosum*), K – kontrolna zdrava netretirana skupina štakora, OVX – ovarijsktomirana netretirana skupina štakora, A – ovarijsktomirana skupina štakora tretirana alendronatom, H – ovarijsktomirana skupina štakora tretirana ekstraktom hmelja, AH – ovarijsktomirana skupina štakora tretirana alendronatom i ekstraktom. Stupci predstavljaju aritmetičke sredine, a okomite crte s graničnicima standardnu devijaciju. Nisu uočene statistički značajne razlike između skupina.

6. RASPRAVA

Fitoestrogeni su biljni spojevi koji zbog svoje strukturne sličnosti s estrogenom djeluju na reproduktivni i središnji živčani sustav vezanjem za estrogenske receptore. Estrogenski receptori se u mozgu većinom nalaze u hipofizi, hipotalamusu, kori velikog mozga, amigdali i hipokampusu (73,74). Fitoestrogeni pripadaju skupini selektivnih modulatora estrogenskog receptora i pokazuju pozitivan učinak problema s kostima i karcinomom dojke. U studiji koja je proučavala utjecaj fitoestrogena na karcinom dojke, dokazalo se da je unos fitoestrogena u adolescenciji povezan sa smanjenim rizikom za postmenopauzalni karcinomom dojke (32). Također, fitoestrogeni imaju ulogu u smanjivanju postmenopauzalnih tegoba te u poboljšavanju kognitivnih sposobnosti i pamćenja (31,75). Fitoestrogeni, kao i estrogeni, dokazano povećavaju razinu moždanog neurotrofnog faktora (engl. *brain-derived neurotrophic factor*, BDNF) *in vitro* koji ima ključnu ulogu u preživljavanju i diferencijaciji neurona, očuvanju neurogeneze u hipokampusu te ima ulogu u učenju i pamćenju (76). Nakon menopauze u žena, zabilježen je značajan pad razine BDNF u serumu što, prema nekim istraživanjima, upućuje na to da su razine spolnih hormona i razina BDNF u cirkulaciji povezani (74). Ekstrakt hmelja sadrži fitoestrogene 8-PN i njegov prekursor flavonoid ksantohumol. Učinci 8-PN i njegova učinak ublažavanja postmenopauzalnih tegoba ispitani su u nekoliko istraživanja. U životinjskom modelu valova vrućine (tzv. „valunga“) u menopauzi mjerena je temperatura kože repa ovarijektomiranih štakora te su potvrđeni učinci 8-PN na vraćanje normalne temperature kože repa nakon terapije. To sugerira da bi se 8-PN mogao koristiti i kod žena za ublažavanje tegoba povezanih s valovima vrućine (77).

Sposobnost prolaska neuroaktivnih flavonoida kroz krvno-moždanu barijeru jedno je od svojstava zbog kojeg se istražuje i njihov potencijal u sprječavanju neurodegenerativnih bolesti i modulaciji funkcije estrogenskih receptora u središnjem živčanom sustavu. Utvrđeno je da ksantohumol poboljšava kognitivne funkcije kod miševa, u kojih je nakon primjene otkriven u hipokampusu i moždanoj kori (78). Također, u istraživanju farmakokinetike i farmakodinamike 8-PN, zdrave žene u postmenopauzi primale su peroralne doze 8-PN. Doza od 750 mg značajno je smanjila koncentraciju luteinizirajućeg hormona što upućuje na prolazak 8-PN kroz krvno-moždanu barijeru i djelovanje unutar osi hipotalamus-hipofiza (79). Uz to, istraživanja su pokazala da ekstrakt hmelja može spriječiti razvoj osteoporoze u ovarijektomiranim štakorima i da ima preventivno djelovanje na osteoporozi (80,81).

Prije nekoliko godina otkriveno je da neurodegenerativne bolesti i osteoporoza imaju zajedničkih karakteristika kao što su povećani rizik od nastanka bolesti u starijoj dobi, promjene u sintezi kolesterola i prenilaciji proteina (82). Osim što je lijek prvog izbora u prevenciji i liječenju osteoporoze, alendronat je bisfosfonat koji bi, prema nekim izvorima, mogao biti korišten u liječenju neurodegenerativnih poremećaja uzrokovanih smanjenom sintezom neurotransmitera acetilkolina (18). Alendronat posjeduje sposobnost prolaska krvno-moždane barijere i inhibira aktivnost acetilkolin-esteraze što je jedan od važnih aspekata u liječenju demencija. Istraživanje provedeno na štakorima pokazalo je da alendronat značajno smanjuje aktivnost acetilkolin esteraze u frontalnom korteksu, koji je područje najveće akumulacije β -amiloid peptida ($A\beta$) (17). Taloženje $A\beta$ peptida povezano je sa smanjenjem kolinergičkog prijenosa karakterističnog za Alzheimerovu bolest (83).

Imunohistokemijski biljezi interneurona korišteni u ovom istraživanju bili su proteini kalbindin D28K, kalretinin i parvalbumin koji su puferi za slobodne citosolne ione kalcija i sastavni su dio signalizacije i homeostatičkih mehanizama kalcija u neuronima središnjeg živčanog sustava. Poremećaji homeostaze iona kalcija u neuronima uključeni su u starenje, ishemiju i razvoj degenerativnih bolesti. Većina ovih neurona tvori GABA-ergički inhibicijski sustav te sadrži estrogenske i androgene receptore (3,7). U istraživanju provedenom na odraslim mužjacima štakora pokazalo se da fitoestrogeni imaju nepovoljan učinak na proteine koji vežu kalcij u mozgu te da smanjuju njihovu ekspresiju vezanjem na androgene receptore (84). U rezultatima dobivenim imunohistokemijskim bojenjem kalretininom, kalbindinom D28K i parvalbuminom uočeno je da su skupine ovarijektomiranih štakora tretiranih ekstraktom hmelja i skupine ovarijektomiranih štakora tretiranih alendronatom pokazale povećanu ekspresiju ovih proteina u odnosu na ovarijektomiranu skupinu štakora u većini regija mozga od interesa. Neovisno o tretmanu, ovarijektomija smanjuje ekspresiju proteina reguliranih spolnim hormonima. Ovarijektomijom se uklanjaju spolni hormoni koji reguliraju ključne gene te dolazi do preraspodjele neuronskih mreža. Kalretinin, je jedan od gena koji su pod regulacijom spolnih hormona te je vidljivo da ovarijektomija smanjuje njegovu ekspresiju. Iz dobivenih rezultata zaključujemo da tretman alendronatom i ekstraktom hmelja povećavaju ekspresiju kalretinina u većini regija mozga od interesa ovarijektomiranih Wistar štakora. Imunohistokemijsko bojenje kalbindinom također je pokazalo značajno veću imunoreaktivnost u skupini štakora tretiranih alendronatom u DG, Arc, S1BF, SNr i SuG regijama u odnosu na skupinu netretiranih ovarijektomiranih štakora. Uz to, u CPU regiji ekspresija kalbindina bila je značajno veća u skupini životinja tretiranih ekstraktom hmelja od

skupine netretiranih ovarijektomiranih štakora. Imunohistokemijsko bojenje parvalbuminom pokazalo je najveći značaj alendronata i njegovog utjecaja na neurone u regijama mozga od interesa ovarijektomiranih Wistar štakora. Ekspresija parvalbumina bila je najveća i značajno veća u skupini ovarijektomiranih Wistar štakora tretiranih alendronatom od svih skupina u svim regijama mozga od interesa u ovom istraživanju. Ono što možemo zaključiti iz dobivenih rezultata je da tretmani alendronatom i ekstraktom hmelja povećavaju ekspresiju kalretinina, kalbindina i parvalbumina u nekim regijama mozga. Za ekstrakt hmelja takvo je djelovanje očekivano jer se kasntohumol i 8-PN iz ekstrakta hmelja vežu za estrogenske receptore i oponašaju djelovanje estrogena koji je odgovoran za regulaciju ovih proteina. Za alendronat nisu jasno opisani mehanizmi koji bi objasnili njegovo djelovanje na ekspresiju spomenutih proteina, ali postoji mogućnost da se neki od metabolita alendronata veže za estrogenski receptor, što bi trebalo dodatno ispitati. Kombinacija tretmana alendronatom i ekstraktom hmelja pokazala je značajnu razliku samo u smislu povećane ekspresije kalretinina u M1 regiji gdje je ekspresija kalretinina bila značajno veća u toj skupini od skupine štakora tretiranih ekstraktom hmelja. Kombinacija tretmana alendronatom i ekstraktom hmelja nije pokazala značajne razlike u većini regija mozga od interesa. Moguće je da je do toga došlo zbog kompeticije alendronata i/ili njegovih metabolita i fitoestrogena iz ekstrakta hmelja za isti receptor, ili je zbog nekog drugog nepoznatog mehanizma došlo do međusobnog poništavanja učinaka koje su pokazali samostalno.

Najvažniju ulogu u procesima ključnim za razvoj neurona kao morfološki i funkcionalno polarizirane stanice imaju MAP-proteini (engl. *microtubule-associated proteins*) koji svojim vezanjem na neurotubule dovode do njihove stabilizacije. MAP2 se nalazi u dendritima i somi neurona (3). Ekspresija MAP2 visoko je specifična za živčano tkivo budući da je visoko izražen u živčanom tkivu, dok u ostalim tkivima gotovo da nema nikakvu ekspresiju (85). U ovom istraživanju, ekspresija MAP2 bila je značajno veća u skupini štakora tretiranih alendronatom u regijama CPu, M1, SNr i u skupini štakora tretiranih ekstraktom hmelja što je vidljivo u primarnoj motoričkoj kori. To može ukazivati na određenu mjeru neuroprotektivnog učinka alendronata i ekstrakta hmelja u pojedinim regijama mozga. S druge strane, u nekim regijama, izražaj je bio smanjen u svim tretiranim skupinama, stoga je moguće da je učinak ovisan o regiji mozga, a razlog i značaj toga još je nepoznat.

Za prikaz živčanih vlakana korištena je impregnacijska metoda zlatom. Intenzitet obojenja zlatom bio je značajno veći za skupinu ovarijektomiranih štakora tretiranih alendronatom u

primarnoj motoričkoj kori. Piramidalne stanice i projekcijski neuroni od kojih se sastoji primarna motorička kora čine oko 30 % živčanih vlakana voljnog motoričkog puta (86). Motoričko učenje povezano je sa strukturnim i funkcionalnim promjenama u M1 regiji. Dokazano je da neurotransmiter acetilkolin ima ključnu ulogu u modulaciji motoričkih puteva, održavanju stanja svijesti te procesima učenja i pamćenja. Alendronat smanjuje razinu acetilkolin-esteraze (17), stoga je moguće da je alendronat u primarnoj motoričkoj kori smanjio razgradnju acetilkolina i tako usporio propadanje neurona u ovoj regiji.

Nedavna istraživanja pokazala su utjecaj fitoestrogena na očuvanje zrelih oligodendrocita i stvaranje mijelina u hipokampusu, što upućuje na mogući terapijski potencijal fitoestrogena u liječenju još nekih neuroloških bolesti (87). Za određivanje utjecaja alendronata i/ili ekstrakta hmelja na mijelinizaciju i samu morfologiju živčanih vlakana izmjerena je debljina žuljevitog tijela na svim uzorcima mozгова obojanim impregnacijskom metodom sa zlatom. Žuljevito tijelo je struktura koja ima najviše mijeliniziranih živčanih vlakana, stoga je poslužilo kao pokazatelj utjecaja alendronata i/ili ekstrakta hmelja na mijelinizaciju. Mjerenje debljine žuljevitog tijela u ovom istraživanju nije pokazalo statistički značajne rezultate, što može značiti da učinak ispitivanih tvari nije bio dovoljno snažan, da doza nije bila odgovarajuća ili, što je s obzirom na kontrolnu skupinu najvjerojatnije, jednostavno nije došlo do patološkog procesa demijelinizacije u ovarijektomiranih životinja na koji bi ispitivane tvari mogle djelovati.

Ovo istraživanje pokazalo je da i alendronat i ekstrakt hmelja utječu na izražaj imunohistokemijskih biljega interneurona te na morfologiju živčanih vlakana u mozgu ovarijektomiranih Wistar štakora kao modelu osteoporoze. Ukupno gledano, učinak je bio varijabilan, ovisno o ispitivanoj regiji mozga, tako da je u ovoj fazi istraživanja teško dati jednoznačne zaključke – rezultati s jedne strane ukazuju na postojanje neuroprotektivne uloge alendronata, odnosno ekstrakta hmelja u pojedinim regijama mozga, no u drugim regijama uočena je smanjena ekspresija biljega interneurona, što se može protumačiti kao negativan učinak. U većini slučajeva kombinacija alendronata i ekstrakta hmelja nije imala združen učinak, već upravo suprotno, stoga na temelju dobivenih podataka terapija njihovom kombinacijom nije učinkovita. Razlog zbog kojeg dolazi do toga potrebno je dodatno istražiti.

Osim već navedenog, na temelju ovog istraživanja nameću se nova pitanja koja je potrebno dodatno istražiti u budućnosti. Na primjer, nije poznato koliko je izmjereni učinak primijenjenih tvari doista neuroprotektivan ili štetan u praksi. To bi se moglo ispitati na

modelima neurodegenerativnih bolesti. Osim toga, ispitivane doze su preuzete ili definirane na temelju istraživanja osteoporoze. Za istraživanje utjecaja na neurodegenerativne bolesti neke druge doze ili put primjene mogli bi biti prikladniji. Trebalo bi istražiti i omjer koristi i rizika takve terapije, kao i njene moguće dugoročne posljedice, stoga bi istraživanja u kojima bi se simulirala kronična primjena ispitivanih tvari također bila vrlo zanimljiva. Mehanizam na temelju kojeg alendronat djeluje na izražaj ispitivanih biljega interneurona nije poznat i vrijedi ga istražiti. Trebalo bi detaljnije promotriti i pojedine regije mozga, zbog čega se javljaju razlike u učincima ispitivane terapije i koji je njihov značaj za normalnu funkciju i razvoj neurona i/ili glija-stanica u tim regijama. U pravilu je u ovom istraživanju učinak alendronata bio izraženiji od utjecaja ekstrakta hmelja, što ukazuje na prednost farmakološke terapije nad ekstraktom hmelja, no, s druge strane, biljni nadomjesci prehrani imaju u pravilu manje nuspojave od standardne farmakoterapije. S obzirom na sve navedeno, ovo područje ima veliki potencijal za nova istraživanja u budućnosti.

7. ZAKLJUČAK

Tretman alendronatom i/ili ekstraktom hmelja utječe na izražaj imunohistokemijskih biljega interneurona u pojedinim regijama mozga ovarijektomiranih Wistar štakora.

Tretman alendronatom i/ili ekstraktom hmelja utječe na morfologiju živčanih vlakana u pojedinim regijama mozga ovarijektomiranih Wistar štakora.

Tretman ekstraktom hmelja ili alendronatom utječe na izražaj mikrotubula u pojedinim regijama mozga ovarijektomiranih Wistar štakora.

8. SAŽETAK

Cilj istraživanja: Ispitati utjecaj ekstrakta hmelja, alendronata i njihove kombinacije na izražaj imunohistokemijskih biljega interneurona u mozgu štakora, morfologiju živčanih vlakana mozga štakora i izražaj mikrotubula u aksonima mozga štakora.

Ustroj studije: Studija je ustrojena kao randomizirani kontrolirani pokus u kojem je tkivo mozga ovarijektomiranih ženki štakora tretiranih alendronatom i/ili ekstraktom hmelja uspoređivano s tkivom mozga netretiranih ovarijektomiranih ženki štakora i zdravih netretiranih ženki štakora.

Ispitanci i metode: U istraživanje su uključena tkiva mozgovna 50 ženki Wistar štakora podijeljenih u 5 skupina, ovisno o terapiji koju su primili i o tome jesu li ovarijektomirani ili ne. Korištena je impregnacijska metoda zlatom za prikaz živčanih vlakana i imunohistokemijsko bojenje, pomoću kojeg su na tkivu mozga prikazani epitopi za MAP2, kalbindin, kalretinin i parvalbumin. Rezultati su analizirani računalnim programom ImageJ te su statistički obrađeni programom Statistica.

Rezultati: Tretmani ekstraktom hmelja i/ili alendronatom imali su utjecaj na izražaj imunohistokemijskih biljega interneurona, morfologiju živčanih vlakana i izražaj mikrotubula u aksonima u pojedinim regijama mozga ovarijektomiranih Wistar štakora.

Zaključak: Primjena ekstrakta hmelja i/ili alendronata utječe na izražaj imunohistokemijskih biljega interneurona, na morfologiju živčanih vlakana i izražaj mikrotubula u mozgu ovarijektomiranih štakora.

Ključne riječi: alendronat; hmelj, ekstrakt; fitoestrogeni; estrogen; ovarijektomija;

9. SUMMARY

The effect of hop extract, alendronate and their combination on the expression of interneuronal immunohistochemical markers and nerve fiber morphology in the brain of ovariectomized Wistar rats

Objectives: To examine the influence of hop extract, alendronate and their combination on the expression of interneuron immunohistochemical markers in rat brain, morphology of rat brain nerve fibers and expression of microtubules in rat brain axons.

Study design: The study was designed as a randomized controlled trial in which brain tissue of ovariectomized female rats treated with alendronate and/or hop extract was compared to brain tissues of untreated ovariectomized female rats and with healthy, untreated female rats.

Materials and methods: The study included brain tissues of 50 female Wistar rats divided into 5 groups, depending on the therapy they received and whether they were ovariectomized or not. An impregnation technique of gold chloride staining was used to display nerve fibers. MAP2, calbindin, calretinin and parvalbumin were shown using immunohistochemistry. The results were analyzed with ImageJ software and statistically processed with Statistica software.

Results: Treatments with hop extract and/or alendronate affected the expression of immunohistochemical markers of interneurons, the morphology of nerve fibers and the expression of microtubules in axons in certain brain regions of ovariectomized Wistar rats.

Conclusion: Treatments with hop extract and/or alendronate affects the expression of immunohistochemical markers of interneurons, morphology of nerve fibers and expression of microtubules in the brain of ovariectomized rats.

Keywords: Alendronate; Hop, Extract; Phytoestrogens; Estrogen; Ovariectomy

10. LITERATURA

1. Junquiera LC, Carnerio J. Osnove histologije. U: deseto izdanje. Školska knjiga; 2005. str. 161–89.
2. Moini J, Piran P. Chapter 1 - Histophysiology: Functional and Clinical Neuroanatomy. Academic Press. 2020.; str. 1–49.
3. Judaš M, Kostović I. Temelji neuroznanosti. Naklada MD; 1997.
4. Eriksson PS, Perfilieva E, Björk-Eriksson T, Alborn A-M, Nordborg C, Peterson DA, i ostali. Neurogenesis in the adult human hippocampus. *Nat Med*; 1998.;4(11):1313–7.
5. Gage FH. Mammalian neural stem cells. *Science*; 2000;287(5457):1433–8.
6. Ming G, Song H. Adult Neurogenesis in the Mammalian Brain: Significant Answers and Significant Questions. *Neuron*; 2011.;70(4):687–702.
7. Schwaller B. Emerging Functions of the “Ca²⁺ Buffers” Parvalbumin, Calbindin D-28k and Calretinin in the Brain. U: Lajtha A, Banik N, urednici. *Handbook of Neurochemistry and Molecular Neurobiology: Neural Protein Metabolism and Function*. Boston, MA: Springer US; 2007. str. 197–221.
8. Kessaris N, Magno L, Rubin AN, Oliveira MG. Genetic programs controlling cortical interneuron fate. *Curr Opin Neurobiol*; 2014.;26:79–87.
9. Arber C, Li M. Cortical interneurons from human pluripotent stem cells: prospects for neurological and psychiatric disease. *Front Cell Neurosci*. 2013;7:10.
10. Hwang J-S. Epidemiology: Osteoporosis And Fragility Fracture. *Osteoporos Sarcopenia*. 2018.;4:S1.
11. Pavone V, Testa G, Giardina SMC, Vescio A, Restivo DA, Sessa G. Pharmacological Therapy of Osteoporosis: A Systematic Current Review of Literature. *Front Pharmacol*. 2017;8:803.

12. Phipps R, Mitlak BH, Burr DB, Allen MR. Chapter 21 - Pharmaceutical Treatments of Osteoporosis. U: Burr DB, Allen MR, urednici. Basic and Applied Bone Biology (Second Edition). Academic Press; 2019.;389–410.
13. Becker C. Pathophysiology and clinical manifestations of osteoporosis. Clin Cornerstone. 2008.;9(2):42–7;48-50.
14. Gold DT. The nonskeletal consequences of osteoporotic fractures. Psychologic and social outcomes. Rheum Dis Clin North Am. 2001.;27(1):255–62.
15. Fukumoto S, Matsumoto T. Recent advances in the management of osteoporosis. F1000R. 2017.;6:625.
16. Pazianas M, Abrahamsen B. Osteoporosis treatment: bisphosphonates reign to continue for a few more years, at least? Ann N Y Acad Sci.2016.;1376(1):5–13.
17. Cibicková L, Palicka V, Cibicek N, Cermáková E, Micuda S, Bartosová L, i ostali. Differential effects of statins and alendronate on cholinesterases in serum and brain of rats. Physiol Res. 2007.;56(6):765–70.
18. Drake MT, Clarke BL, Khosla S. Bisphosphonates: mechanism of action and role in clinical practice. Mayo Clin Proc. 2008 Sep;83(9):1032-45.
19. Takeuchi T, Tanaka Y, Ishiguro N, Yamanaka H, Yoneda T, Ohira T, i ostali. Effect of denosumab on Japanese patients with rheumatoid arthritis: a dose-response study of AMG 162 (Denosumab) in patients with Rheumatoid arthritis on methotrexate to Validate inhibitory effect on bone Erosion (DRIVE)-a 12-month, multicentre, randomised, double-blind, placebo-controlled, phase II clinical trial. Ann Rheum Dis. 2016.;75(6):983–90.
20. Suzuki T, Nakamura Y, Kato H. Changes of Bone-Related Minerals during Denosumab Administration in Post-Menopausal Osteoporotic Patients. Nutrients. 2017.;9(8).
21. Cartwright B, Robinson J, Seed PT, Fogelman I, Rymer J. Hormone Replacement Therapy Versus the Combined Oral Contraceptive Pill in Premature Ovarian Failure: A Randomized Controlled Trial of the Effects on Bone Mineral Density. J Clin Endocrinol Metab. 2016.;101(9):3497–505.

22. Tabatabaei-Malazy O, Salari P, Khashayar P, Larijani B. New horizons in treatment of osteoporosis. *Daru J Fac Pharm Tehran Univ Med Sci.*2017.;25(1):2.
23. Xiao Y-P, Tian F-M, Dai M-W, Wang W-Y, Shao L-T, Zhang L. Are estrogen-related drugs new alternatives for the management of osteoarthritis? *Arthritis Res Ther.* 2016.;18:151.
24. Qaseem A, Forciea MA, McLean RM, Denberg TD, Clinical Guidelines Committee of the American College of Physicians. Treatment of Low Bone Density or Osteoporosis to Prevent Fractures in Men and Women: A Clinical Practice Guideline Update From the American College of Physicians. *Ann Intern Med.* 2017.;166(11):818–39.
25. Turner AS. Animal models of osteoporosis--necessity and limitations. *Eur Cell Mater.* 2001.;1:66–81.
26. Kimmel, D. B. Chapter 37 - Animal Models for in Vivo Experimentation in Osteoporosis Research. U: R. Marcus, D. Feldman & J. L. Kelsey, urednici. *Osteoporosis.* San Diego, CA: Academic Press. 2001; str. 29-47.
27. Lelovas PP, Xanthos TT, Thoma SE, Lyritis GP, Dontas IA. The Laboratory Rat as an Animal Model for Osteoporosis Research. *Comp Med.*2008.;58(5):424–30.
28. Yousefzadeh N, Kashfi K, Jeddi S, Ghasemi A. Ovariectomized rat model of osteoporosis: a practical guide. *EXCLI J.*2020.;19:89–107.
29. Darbre PD. Environmental Contaminants: Environmental Estrogens – Hazard Characterization. U: Motarjemi Y, urednik. *Encyclopedia of Food Safety.* Waltham: Academic Press; 2014.; 323–31.
30. Mostrom M, Evans TJ. Chapter 60 - Phytoestrogens. U: Gupta RC, urednik. *Veterinary Toxicology (Third Edition).* Academic Press; 2018; str. 817-833.
31. Yang T-S, Wang S-Y, Yang Y-C, Su C-H, Lee F-K, Chen S-C, i ostali. Effects of standardized phytoestrogen on Taiwanese menopausal women. *Taiwan J Obstet Gynecol.* 2012.;51(2):229–35.

32. Anderson LN, Cotterchio M, Boucher BA, Kreiger N. Phytoestrogen intake from foods, during adolescence and adulthood, and risk of breast cancer by estrogen and progesterone receptor tumor subgroup among Ontario women. *Int J Cancer*. 2013.;132(7):1683–92.
33. Basu P, Maier C. Phytoestrogens and breast cancer: In vitro anticancer activities of isoflavones, lignans, coumestans, stilbenes and their analogs and derivatives. *Biomed Pharmacother*. 2018.;107:1648–66.
34. Rietjens IMCM, Louisse J, Beekmann K. The potential health effects of dietary phytoestrogens. *Br J Pharmacol*. 2017.;174(11):1263–80.
35. Fu S, Zeng G, Zong S, Zhang Z, Zou B, Fang Y, i ostali. Systematic review and meta-analysis of the bone protective effect of phytoestrogens on osteoporosis in ovariectomized rats. *Nutr Res N Y N*. 2014.;34(6):467–77.
36. Liu J, Deng X, Liang X, Li L. The phytoestrogen glabrene prevents osteoporosis in ovariectomized rats through upregulation of the canonical Wnt/ β -catenin signaling pathway. *J Biochem Mol Toxicol*. 2021.;35(2):e22653.
37. Nikolić D, van Breemen RB. Analytical methods for quantitation of prenylated flavonoids from hops. *Curr Anal Chem*. 2013;9(1):71-85.
37. Elrod SM. Chapter 3 - Xanthohumol and the Medicinal Benefits of Beer. U: Watson RR, Preedy VR, Zibadi S, urednici. *Polyphenols: Mechanisms of Action in Human Health and Disease (Second Edition)*. Academic Press; 2018.
39. Schilling T, Ebert R, Raaijmakers N, Schütze N, Jakob F. Effects of phytoestrogens and other plant-derived compounds on mesenchymal stem cells, bone maintenance and regeneration. *J Steroid Biochem Mol Biol*. 2014.;139:252–61.
40. Li J, Zeng L, Xie J, Yue Z, Deng H, Ma X, i ostali. Inhibition of Osteoclastogenesis and Bone Resorption in vitro and in vivo by a prenylflavonoid xanthohumol from hops. *Sci Rep*. 2015.;5(1):17605.

41. Effenberger KE, Johnsen SA, Monroe DG, Spelsberg TC, Westendorf JJ. Regulation of osteoblastic phenotype and gene expression by hop-derived phytoestrogens. *J Steroid Biochem Mol Biol.* 2005.;96(5):387–99.
42. Kaur P, Jodhka PK, Underwood WA, Bowles CA, de Fiebre NC, de Fiebre CM, i ostali. Progesterone increases brain-derived neurotrophic factor expression and protects against glutamate toxicity in a mitogen-activated protein kinase- and phosphoinositide-3 kinase-dependent manner in cerebral cortical explants. *J Neurosci Res.* 2007.;85(11):2441–9.
43. Osterlund MK, Hurd YL. Estrogen receptors in the human forebrain and the relation to neuropsychiatric disorders. *Prog Neurobiol.* 2001.;64(3):251–67.
44. Meda C, Vegeto E, Pollio G, Ciana P, Patrone C, Pellicciari C, Maggi A. Oestrogen prevention of neural cell death correlates with decreased expression of mRNA for the pro-apoptotic protein nip-2. *J Neuroendocrinol.* 2000;12(11):1051-9.
45. Morgan TE, Finch CE. Astrocytic estrogen receptors and impaired neurotrophic responses in a rat model of perimenopause. *Front Aging Neurosci.* 2015;7:179.
46. Barreto G, Santos-Galindo M, Diz-Chaves Y, Pernía O, Carrero P, Azcoitia I, i ostali. Selective estrogen receptor modulators decrease reactive astrogliosis in the injured brain: effects of aging and prolonged depletion of ovarian hormones. *Endocrinology.* 2009.;150(11):5010–5.
47. Struble RG, Nathan BP, Cady C, Cheng X, McAsey M. Estradiol regulation of astroglia and apolipoprotein E: an important role in neuronal regeneration. *Exp Gerontol.* 2007 ;42(1-2):54-63.
48. Newhouse P, Dumas J. Estrogen-Cholinergic Interactions: Implications for Cognitive Aging. *Horm Behav.* 2015.;74:173–85.
49. Sherwin BB. Estrogen and cognitive functioning in women. *Endocr Rev.* 2003;24(2):133-51.
50. Seeman MV. Psychopathology in women and men: focus on female hormones. *Am J Psychiatry.* 1997.;154(12):1641–7.

51. Catenaccio E, Mu W, Lipton ML. Estrogen- and progesterone-mediated structural neuroplasticity in women: evidence from neuroimaging. *Brain Struct Funct*. 2016.;221(8):3845–67.
52. Pineles SL, Nillni YI, Pinna G, Irvine J, Webb A, Arditte Hall KA, i ostali. PTSD in women is associated with a block in conversion of progesterone to the GABAergic neurosteroids allopregnanolone and pregnanolone measured in plasma. *Psychoneuroendocrinology*. 2018.;93:133–41.
53. Neurosteroid biosynthesis down-regulation and changes in GABAA receptor subunit composition: a biomarker axis in stress-induced cognitive and emotional impairment - Locci - 2017 - *British Journal of Pharmacology* - Wiley Online Library. Dostupno na: <https://bpspubs.onlinelibrary.wiley.com/doi/full/10.1111/bph.13843>. Datum pristupa: 30.03.2021.
54. Vázquez-Martínez ER, Mendoza-Garcés L, Vergara-Castañeda E, Cerbón M. Epigenetic regulation of Progesterone Receptor isoforms: From classical models to the sexual brain. *Mol Cell Endocrinol*.2014.;392(1):115–24.
55. González-Orozco JC, Camacho-Arroyo I. Progesterone Actions During Central Nervous System Development. *Front Neurosci*. 2019.;13:503.
56. Melfi S, Montt Guevara MM, Bonalume V, Ruscica M, Colciago A, Simoncini T, i ostali. Src and phospho-FAK kinases are activated by allopregnanolone promoting Schwann cell motility, morphology and myelination. *J Neurochem*. 2017.;141(2):165–78.
57. Palliser HK, Kelleher MA, Tolcos M, Walker DW, Hirst JJ. Effect of postnatal progesterone therapy following preterm birth on neurosteroid concentrations and cerebellar myelination in guinea pigs. *J Dev Orig Health Dis*. 2015.;6(4):350–61.
58. Theis V, Theiss C. Progesterone Effects in the Nervous System. *Anat Rec*. 2019.;302(8):1276–86.

59. Roselli CE, Klosterman S, Resko JA. Anatomic relationships between aromatase and androgen receptor mRNA expression in the hypothalamus and amygdala of adult male cynomolgus monkeys. *J Comp Neurol.* 2001;439(2):208-23.
60. Cherrier M. Testosterone effects on cognition in health and disease. *Front Horm Res.* 2009.;37:150–62.
61. Davey RA, Grossmann M. Androgen Receptor Structure, Function and Biology: From Bench to Bedside. *Clin Biochem Rev.* 2016.;37(1):3–15.
62. Idelevich A, Baron R. Brain to bone: what is the contribution of the brain to skeletal homeostasis? *Bone.* 2018.;115:31–42.
63. Biehl MJ, Kaylan KB, Thompson RJ, Gonzalez RV, Weis KE, Underhill GH, i ostali. Cellular fate decisions in the developing female anteroventral periventricular nucleus are regulated by canonical Notch signaling. *Dev Biol.* 2018.;442(1):87–100.
64. Petersen CCH. The Functional Organization of the Barrel Cortex. *Neuron.* 2007.;56(2):339–55.
65. Long JD, Carmena JM. Dynamic changes of rodent somatosensory barrel cortex are correlated with learning a novel conditioned stimulus. *J Neurophysiol.* 2013.;109(10):2585–95.
66. Ghandili M, Munakomi S. Neuroanatomy, Putamen. U: StatPearls. Treasure Island (FL): StatPearls Publishing; 2021. Dostupno na: <http://www.ncbi.nlm.nih.gov/books/NBK542170>. Datum pristupa: 25.08.2021.
67. Zhou FM. The Substantia Nigra Pars Reticulata. *Handbook of Behavioral Neuroscience.* Elsevier; 2016; str. 293-316. Dostupno na: <https://www.sciencedirect.com/science/article/pii/B9780128022061000155>. Datum pristupa: 26.08.2021.
68. Zubricky RD, M Das J. Neuroanatomy, Superior Colliculus. U: StatPearls [Internet]. Treasure Island (FL): StatPearls Publishing; 2021. Dostupno na: <http://www.ncbi.nlm.nih.gov/books/NBK544224>. Datum pristupa: 26.08.2021.

69. Goldstein A, Covington BP, Mahabadi N, Mesfin FB. Neuroanatomy, Corpus Callosum U: StatPearls. Treasure Island (FL): StatPearls Publishing; 2021. Dostupno na: <http://www.ncbi.nlm.nih.gov/books/NBK448209>. Datum pristupa: 27.08.2021.
70. National Research Council (US) Committee for the Update of the Guide for the Care and Use of Laboratory Animals. Guide for the Care and Use of Laboratory Animals. 8. izdanje Washington (DC): National Academies Press (US); 2011 Dostupno na: <http://www.ncbi.nlm.nih.gov/books/NBK54050>. Datum pristupa: 05.09.2021.
71. Schmued LC. A rapid, sensitive histochemical stain for myelin in frozen brain sections. *J Histochem Cytochem.* 1990.;38(5):717–20.
72. Abramoff, M.D.; Magalhães, Paulo J.; Ram, Sunanda J. *Biophotonics international.* 7. izdanje. 2004. str. 36 - 42.
73. Warfvinge K, Krause DN, Maddahi A, Edvinsson JCA, Edvinsson L, Haanes KA. Estrogen receptors α , β and GPER in the CNS and trigeminal system - molecular and functional aspects. *J Headache Pain.* 2020.;21(1):131.
74. Zárate S, Stevnsner T, Gredilla R. Role of Estrogen and Other Sex Hormones in Brain Aging. *Neuroprotection and DNA Repair. Front Aging Neurosci.* 2017.;9:430.
75. Ghanbari Gohari F, Akhlaghi M. The Effect of Phytoestrogens on Cognitive Function and Alzheimer's Disease. *Int J Nutr Sci.* 2018.;3(4):172–6.
76. Pan M, Li Z, Yeung V, Xu R-J. Dietary supplementation of soy germ phytoestrogens or estradiol improves spatial memory performance and increases gene expression of BDNF, TrkB receptor and synaptic factors in ovariectomized rats. *Nutr Metab.* 2010.;7(1):75.
77. Bowe J, Li XF, Kinsey-Jones J, Heyerick A, Brain S, Milligan S, i ostali. The hop phytoestrogen, 8-prenylnaringenin, reverses the ovariectomy-induced rise in skin temperature in an animal model of menopausal hot flushes. *J Endocrinol.* 2006.;191(2):399–405.
78. Zamzow DR, Elias V, Legette LL, Choi J, Stevens JF, Magnusson KR. Xanthohumol improved cognitive flexibility in young mice. *Behav Brain Res.* 2014.;275:1–10.

79. Rad M, Hümpel M, Schaefer O, Schoemaker RC, Schleuning W-D, Cohen AF, i ostali. Pharmacokinetics and systemic endocrine effects of the phyto-oestrogen 8-prenylnaringenin after single oral doses to postmenopausal women. *Br J Clin Pharmacol.* 2006.;62(3):288–96.
80. Ban Y-H, Yon J-M, Cha Y, Choi J, An ES, Guo H, i ostali. A Hop Extract Lifenol® Improves Postmenopausal Overweight, Osteoporosis, and Hot Flash in Ovariectomized Rats. *Evid Based Complement Alternat Med.* 2018.;2018:e2929107.
81. Keiler AM, Helle J, Bader MI, Ehrhardt T, Nestler K, Kretzschmar G, i ostali. A standardized *Humulus lupulus* (L.) ethanol extract partially prevents ovariectomy-induced bone loss in the rat without induction of adverse effects in the uterus. *Phytomedicine.* 2017.;34:50–8.
82. Zameer S, Alam M, Hussain S, Vohora D, Ali J, Kalam Najmi A, Akhtar M. Neuroprotective role of alendronate against APP processing and neuroinflammation in mice fed a high fat diet. *Brain Research Bulletin.* Volume 161. 2020; str. 197-212.
83. Cibickova L, Hyspler R, Cibicek N, Cermakova E, Palicka V. Alendronate lowers cholesterol synthesis in the central nervous system of rats - a preliminary study. *Physiol Res.* 2009.;58(3):455–8.
84. Lephart ED, Thompson JM, Setchell KD, Adlercreutz H, Weber KS. Phytoestrogens decrease brain calcium-binding proteins but do not alter hypothalamic androgen metabolizing enzymes in adult male rats. *Brain Res.* 2000.;859(1):123–31.
85. Cassimeris L, Spittle C. Regulation of microtubule-associated proteins. *Int Rev Cytol.* 2001.;210:163–226.
86. Motor Cortex (Section 3, Chapter 3) Neuroscience Online: An Electronic Textbook for the Neurosciences | Department of Neurobiology and Anatomy - The University of Texas Medical School at Houston. Dostupno na: <https://nba.uth.tmc.edu/neuroscience/m/s3/chapter03.html>. Datum pristupa: 27.08.2021.
87. Ohgomori T, Jinno S. Cuprizone-induced demyelination in the mouse hippocampus is alleviated by phytoestrogen genistein. *Toxicol Appl Pharmacol.* 2019.;363:98–110.

11. ŽIVOTOPIS

SARA CIBOK

Datum i mjesto rođenja:

- 8.7.1997., Virovitica

Obrazovanje:

- 2019. – 2021. Medicinski fakultet Osijek, Diplomski sveučilišni studij Medicinsko laboratorijske dijagnostike
- 2016. – 2019. Medicinski fakultet Osijek, Preddiplomski sveučilišni studij Medicinsko laboratorijske dijagnostike
- 2012. – 2016. Srednja škola Marka Marulića Slatina, opća gimnazija
- 2006. – 2012. Osnovna glazbena škola Slatina (danas pod nazivom Glazbena škola Milka Kelemena)
- 2004. – 2012. Osnovna škola Eugena Kumičića Slatina

Kontakt:

- cibok.sara@gmail.com
- 098 379 115