

# Značaj scintigrafije limfnog čvora čuvara kod zloćudnih tumora dojke

---

Jurčić, Mateja

Undergraduate thesis / Završni rad

2021

Degree Grantor / Ustanova koja je dodijelila akademski / stručni stupanj: **Josip Juraj Strossmayer University of Osijek, Faculty of Medicine Osijek / Sveučilište Josipa Jurja Strossmayera u Osijeku, Medicinski fakultet Osijek**

Permanent link / Trajna poveznica: <https://urn.nsk.hr/urn:nbn:hr:152:658170>

Rights / Prava: [In copyright](#) / [Zaštićeno autorskim pravom.](#)

Download date / Datum preuzimanja: **2024-07-18**



Repository / Repozitorij:

[Repository of the Faculty of Medicine Osijek](#)



**SVEUČILIŠTE JOSIPA JURJA STROSSMAYERA U OSIJEKU**

**MEDICINSKI FAKULTET OSIJEK**

**PREDDIPLOMSKI SVEUČILIŠNI STUDIJ MEDICINSKO**

**LABORATORIJSKA DIJAGNOSTIKA**

**Mateja Jurčić**

**ZNAČAJ SCINTIGRAFIJE LIMFNOG  
ČVORA ČUVARA KOD ZLOĆUDNIH  
TUMORA DOJKE**

**Završni rad**

**Osijek 2021.**

Rad je ostvaren u: Klinički zavod za nuklearnu medicinu i zaštitu od zračenja, KBC Osijek

Mentor rada: doc. dr. sc. Tomislav Kizivat, dr. med.

Rad ima 25 listova, 3 tablice i 7 slika

## Zahvala

*Srdačno se zahvaljujem mentoru doc. dr. sc. Tomislavu Kizivatu, dr. med. koji me svojim znanjem i savjetima vodio kroz izradu rada, a posebice na podršci i strpljenju pri brojnim upitima.*

*Zahvaljujem se Katedri za nuklearnu medicinu i onkologiju i Zavodu za nuklearnu medicinu i zaštitu od zračenja na susretljivosti i suradnji tijekom istraživanja.*

*Hvala prijateljici Nikolini na moralnoj i lektorskoj podršci, kolegama koji su obilježili moj preddiplomski studij te prijateljima koji su me podupirali kroz sve ove godine.*

*Najveće hvala mojoj obitelji, roditeljima Mati i Zorici, i sestri Mihaeli koji su me podržavali i motivirali tijekom cijelog mog obrazovanja na svom strpljenju i povjerenju koje su mi iskazali.*

## SADRŽAJ

1. UVOD .....	1
1.1. Zloćudni tumori dojke .....	1
1.1.1. Klinička slika zloćudnih tumora dojke .....	3
1.1.2. Dijagnostika zloćudnih tumora dojke .....	4
1.2. Scintigrafija limfnog čvora čuvara .....	5
1.2.1. Postupak scintigrafije limfnog čvora čuvara .....	6
2. CILJEVI .....	8
3. MATERIJALI I METODE .....	9
3.1. Ustroj studije .....	9
3.2. Ispitanici .....	9
3.3. Metode .....	9
3.4. Radiofarmak i priprema radiofarmaka .....	10
3.5. Metodologija limfoscintigrafije kod limfnog čvora čuvara .....	11
3.6. Statističke metode .....	13
4. REZULTATI .....	14
5. RASPRAVA .....	17
6. ZAKLJUČAK .....	19
7. SAŽETAK .....	20
8. SUMMARY .....	21
9. LITERATURA .....	22
10. ŽIVOTOPIS .....	25

## POPIS KRATICA

KBC Klinički bolnički centar

KZZNM Klinički zavod za nuklearnu medicinu i zaštitu od zračenja

LCIS lobularni karcinom *in situ*

MG mamografija

MRI magnetska rezonancija od engl. *Magnetic resonance imaging*

PCR lančana reakcija polimeraze od engl. *Polymerase chain reaction*

SLČ sentinel limfni čvor/ limfni čvor čuvar

UZV ultrazvuk

## 1. UVOD

Limfni čvor čuvar (engl. *sentinel lymph node*) prvi je limfni čvor u koji se drenira limfa izravno iz tumora. Zloćudni tumori epitelnog podrijetla najprije metastaziraju putem limfnog sustava, a biopsijom „sentinel“ limfnog čvora (SLČ) moguće je uočiti metastaze na regionalnim limfnim čvorovima. Ukoliko je SLČ patohistološki negativan na prisustvo malignih stanica smatra se da su i ostali limfni čvorovi negativni, te da se tumor nije limfogeno proširio (1, 2). Identifikacija i uklanjanje zahvaćenog SLČ zamjenjuje postupak potpune limfadenektomije, smanjuje radikalnost onkološke kirurgije, a time i smrtnost, te se poboljšava kvaliteta života pacijenta i mogućnost potpunog ozdravljenja.

Prvo mapiranje i biopsiju SLČ izveo je Morton 1992. kod pacijenata s melanomom, a od tada se postupak počeo prakticirati i u pacijenata s tumorom dojke te postaje rutinskom pretragom. Morton je za vizualizaciju limfnih žila i SLČ koristio plavu boju, a ubrzo nakon toga Alex i sur. uvode u upotrebu radiofarmake čiju aktivnost bilježi gama kamera (1). Limfoscintigrafija je dinamička i statička slika prolaska radiofarmaka od mjesta ubrizgavanja oko tumora, pod kontrolom UZV-a, do SLČ. Vrlo je pouzdana metoda za pregled limfnih čvorova i identifikaciju metastaza koja omogućuje kirurzima lako prepoznavanje i izvršavanje biopsije SLČ.

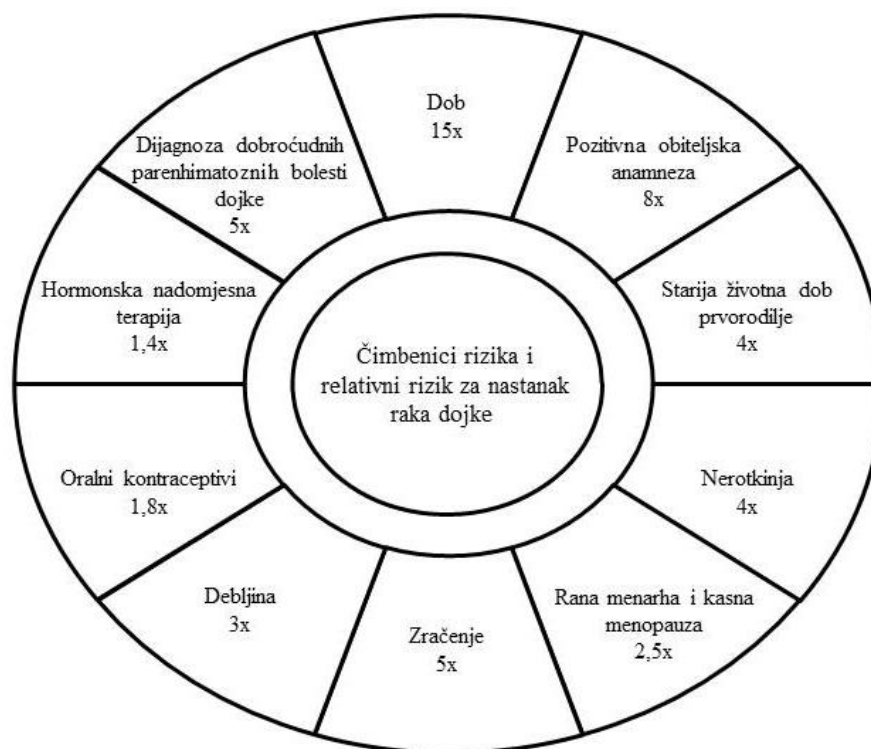
Zloćudni tumor dojke najčešći je tumor u žena i uzrokuje 15 % onkoloških smrti, te predstavlja veliki javnozdravstveni problem. Pojavljuje se i u muškaraca kod kojih je učestalost puno manja i iznosi oko 1 %. U Hrvatskoj 25 % tumora u žena čini tumor dojke pri čemu se godišnje dijagnosticira oko 2.500 novih slučajeva, a oko 800 oboljelih godišnje umre. Mjesto nastanka karcinoma uvjetuje način širenja u regionalne limfne čvorove. Zahvaćenost regionalnih limfnih čvorova jedan je od najvažnijih prognostičkih čimbenika u zloćudnom tumoru dojke. Limfni čvor čuvar prvi je čvor koji je odgovoran za dreniranje dojke zahvaćene zloćudnim tumorom. Najčešće je riječ o jednom čvoru, ali ih može biti i više. Imaju visoku stopu osjetljivosti u otkrivanju zloćudnih tumora dojke koja iznosi od 90 do 95 %.

### 1.1. Zloćudni tumori dojke

Zloćudni tumor dojke (karcinom dojke) najčešće je dijagnosticirana zloćudna bolest. Nastaje iz žljezdanog parenhima dojke, izvodnih kanalića ili žljezdanih lobula (3). Prema

histološkoj podjeli gotovo svi karcinomi dojke svrstani su u skupinu adenokarcinoma, a prema bazalnoj membrani dijele se na neinvazivne, odnosno *in situ* karcinome i invazivne karcinome koji imaju sposobnost invazije bazalne membrane.

Rak dojke predstavlja najučestaliji tumor među ženama iz razvijenih zemalja svijeta, a to se odnosi i na Hrvatsku. U 2020. godini zabilježeno je 2894 slučaja što nas svrstava među zemlje s visokom incidencijom (4). Tumori dojke su 100 puta učestaliji u žena nego u muškaraca. U procesu nastanka tumora dojke otkriveni su razni čimbenici rizika navedeni na slici 1.



**Slika 1.** Čimbenici rizika i pridruženi relativni rizici za nastanak raka dojke (izradila autorica)

Starija životna dob predstavlja najveći relativni rizik za obolijevanje od raka dojke. Pojava karcinoma dojke rijetkost je u žena mlađih od 20 godina, dok se najčešće javlja u dobi od 80 godina. Incidencija naglo raste s dobi od 35 do 40 godina, a nakon toga kontinuirano. Rizik se povećava u žena, s pozitivnom obiteljskom anamnezom, točnije ukoliko su majka ili teta oboljele od raka dojke, a najpoznatiji genski uzročnici su mutacije BRCA-1 (od engl. *Breast cancer type 1 susceptibility protein*) i BRCA-2 (od engl. *Breast cancer type 2*



*susceptibility protein*). Kod žena s prisutnom mutacijom jednog ili oba gena vjerojatnost obolijevanja od raka dojke je 90 %, dok je ta vjerojatnost u normalnoj populaciji 10 %. Raniji prvi porođaj, u dobi od 20 do 25 godina, smanjuje vjerojatnost oboljenja kao i veći broj porođaja, dok žene koje rode u dobi od 30 i 35 godina te nerotkinje imaju četiri puta veći rizik. Povećan rizik javlja se i u žena s ranom menarhom i kasnom menopauzom zbog dulje izloženosti estrogenu, osobito u postmenopauzalnih pretilih žena jer estrogen najvećim dijelom nastaje u masnom tkivu pomoću aromataznog sustava. Estrogen povećava rizik i putem hormonske nadomjesne terapije i oralnih kontraceptiva, ali istraživanja su pokazala da se rizik smanjuje dvije godine nakon prestanka hormonske nadomjesne terapije te da oralni kontraceptivi ne povećaju rizik ukoliko se ne upotrebljavaju dulje od 10 godina (5). Poznato je da i učinci zračenja mogu biti kancerogeni, posebice ako je žena bila izložena zračenju u mlađoj životnoj dobi i/ili većim dozama zračenja. Značajan čimbenik rizika su i proliferativni epitelni poremećaji koji zahvaćaju terminalne kanaliće dojke i lobularno tkivo, osobito ako je prisutna atipija.

Prognoza pacijenta najviše ovisi o stadiju bolesti u vrijeme dijagnoze. U slučaju *in situ* karcinoma pri primjeni odgovarajućeg liječenja postoji stopostotni stupanj izlječivosti. Izlječivost invazivnih karcinoma ovisi o veličini primarnog tumora i broju zahvaćenih aksilarnih limfnih čvorova.

### **1.1.1. Klinička slika zloćudnih tumora dojke**

Karcinom dojke učestaliji je u lijevoj dojci, nego u desnoj, te oko 50 % karcinoma nastaje u gornjem lateralnom kvadrantu, 10 % u svakom od ostalih kvadranta i oko 20 % u središnjem području ili oko bradavice (6). Mjesto nastanka karcinoma uvjetuje način širenja u regionalne limfne čvorove. Bolest se može očitovati kao bezbolan čvor u dojci, smeđasto-krvavi iscjedak iz dojke, povlačenje i otekline bradavice, navlačenje kože i upala u području tumora. Ukoliko su regionalni limfni čvorovi zahvaćeni, ovisno o lokaciji i stupnju zahvaćenosti, mogu se vidjeti ili palpirati. Kod uznapredovalog stadija karcinoma može biti zahvaćen dio ili cijela dojka te može doći do širenja u regionalne limfne čvorove s prisutnim edemom ruke. Karakterističnu kliničku sliku ima upalni rak dojke koji zahvaća limfne putove s mogućnošću nastanka lokalnog limfedema te se manifestira upaljenom, crvenom i otečenom dojkom s promjenom kože koja je nalik na narančinu koru.

Karcinomi ženske dojke mogu biti neinvazivni, lokalizirani karcinomi i invazivni s tendencijom metastaziranja. Duktalni karcinom *in situ* nastaje iz epitela kanalića, najčešće ne makroskopski vidljive promjene, a mikroskopski tumorske stanice ispunjavaju terminalne kanaliće dojke koje se mogu dalje širiti i zahvatiti cijeli režanj dojke. Lobularni karcinom *in situ* (LCIS) također makroskopski ne uzrokuje vidljive promjene, često nastaje multifokalno u istoj dojci te se može razviti u invazivni karcinom. Invazivne karcinome u 80 % slučajeva čini karcinom dukalnog podrijetla, u 10 % lobularnog podrijetla i preostalih 10 % čine posebni oblici (Pagetova bolest bradavice, medularni karcinom, mucinozni karcinom, tubularni karcinom, papilarni invazivni karcinom). Duktalni invazivni karcinom u ranom stadiju očituje se kao kvržica čvrste konzistencije, a mogu se pronaći i intravaskularna i perineuralna invazija te metastaze u limfne čvorove. Tumorske tvorbe su palpabilne i nepravilnog oblika, nisu oštro ograničene od okolnog tkiva, te se fiksiraju na prednju stijenkku prsnog koša uz uvlačenje kože ili bradavice. Uz lobularni invazivni karcinom često je prisutan i LCIS. Makroskopskim promatranjem lobularni je nalik duktalnom invazivnom karcinomu, također tvoreći tumorsku masu nepravilnog oblika. Izostanak dezmodoplastične reakcije otežava palpaciju te makroskopsku i mamografsku identifikaciju tumora. Najčešće je tumor izgrađen od tračaka tumorskih stanica koje su u koncentričnoj formaciji oko očuvanih kanalića stvarajući karakterističnu mikroskopsku sliku. Od ostalih oblika tumora razlikuje se po multifokalnom i bilateralnom pojavljivanju (7).

Karcinom muške dojke nastaje iz epitela kanalića dojke, smješten je iza bradavice ili u gornjem vanjskom kvadrantu dojke. Mikroskopski i klinički slične invazivnom duktalnom karcinomu u ženskoj dojci, a u trenutku postavljanja dijagnoze u 50 % pacijenata zahvaćeni su pazušni limfni čvorovi.

### **1.1.2. Dijagnostika zloćudnih tumora dojke**

Dijagnostički postupak započinje anamnezom i kliničkim pregledom. Anamnestički se pokušavaju definirati simptomi i znaci tumora dojke te mogući prisutni čimbenici rizika. Kliničkim pregledom prvo se obavi vizualna inspekcija (simetrija dojki, nepravilnosti kože, uvlačenje kože ili bradavice, povećanje regionalnih limfnih čvorova), a zatim palpacija dojki i regionalnih limfnih čvorova.

Za daljnju dijagnostiku koriste se mnoge dijagnostičke metode koje se temelje na slikovnom prikazu i molekularnoj biotehnologiji navedene u tablici 1 (8).

**Tablica 1.** Dijagnostičke metode raka dojke

<b>Dijagnostička metoda</b>	<b>Primjena</b>
Mamografija (MG)	probir, rana detekcija nepalpabilnih tumora, potvrda palpabilnih nalaza
Ultrazvuk dojke (UZV)	probir, rana detekcija tumora
Magnetska rezonancija (MRI)	sumnja na multicentrični tumor
Lančana reakcija polimeraze (PCR)	predviđanje rizika nastanka tumora dojke, detekcija tumorskih biomarkera
Protočni citometar	detekcija tumorskih biomarkera i tumorskih stanica prema morfologiji
Imunokemija	razlikovanje benignih i malignih tumora dojke, duktalnih i lobularnih tumora, praćenje liječenja
DNA/RNA hibridizacija	detekcija tumorskih biomarkera

Ukoliko se dokaže primarni tumor dojke, pacijenta je potrebno uputiti na dijagnostičku obradu kako bi se isključile ili dokazale metastaze. Najčešće se radi: kompletna krvna slika, diferencijalna krvna slika, biokemijske pretrage krvi, rendgensko snimanje pluća, ultrazvuk abdomena i scintigrafija limfnih čvorova i skeleta.

## 1.2. Scintigrafija limfnog čvora čuvara

Scintigrafija limfnog čvora čuvara slikovna je dijagnostička metoda u nuklearnoj medicini koja bilježi homogenu distribuciju radiofarmaka od područja ubrizgavanja intradermalno, oko karcinoma, pod kontrolom UZV-a, do regionalnih limfnih čvorova koji primaju limfu iz područja karcinoma. Ubrizgani radiofarmak obilježen je radionuklidom koji emitira zračenje, što omogućava prodor od izvora u tijelu pacijenta do vanjskog detektora

zračenja. Zbog neinvazivnosti i visoke osjetljivosti scintigrafija ima važnu ulogu u ranom otkrivanju metastaza, uključujući i one manje od 5 mm, te u procjeni odgovora na liječenje (9).

### 1.2.1. Postupak scintigrafije limfnog čvora čuvara

Postupak limfoscintigrafije uključuje ubrizgavanje malih količina radiofarmaka obilježenih s  $^{99m}\text{Tc}$  oko karcinoma dojke pod kontrolom UZV-a. Ubrizgavanjem radiofarmaka oko područja primarne lezije dojke utvrđuje se regionalna limfna drenaža do prvog limfnog čvora, odnosno SLČ. Postoji nekoliko tehnika ubrizgavanja radiofarmaka: perilezijska injekcija, kožna injekcija, injekcija areolarne regije te intralezijska injekcija (10). Najčešći pristup je perilezijska injekcija nakon koje se pomoću posebnih uređaja za slikanje dobiva slikovni prikaz prostorne i vremenske raspodjele nakupljanja radiofarmaka u regionalnim limfnim čvorovima. Kako bi se identificirao SLČ potrebno je vizualno pratiti aferentnu limfnu žilu koja vodi od mjesta ubrizgavanja radiofarmaka do prvog limfnog čvora u kojem se nakuplja radiofarmak, a koji se ujedno i prvi prikazuje na scintigramu. Scintigram je dvodimenzionalni slikovni zapis intenziteta i raspodjele radioaktivnosti u području od interesa nakon ubrizgavanja radiofarmaka. U sebi sjedinjuje podatke o morfologiji i funkcionalnosti promatranog tkiva. Dodatnim metodama obrade scintigrama, primjerice upotrebom tomografskih tehnika, omogućen je trodimenzionalni zapis, a računalnim tehnikama poboljšava se kvaliteta zapisa.

Uređaji koji se koriste u nuklearnoj medicini za izvođenje scintigrafije su gama sonda i gama kamera. Kao detektor gama-zračenja koristi se scintilacijski detektor izrađen od kristala NaI(Tl) u oba uređaja. Gama sonda je brojačka sonda koja izmjerenu radioaktivnost prevodi u slikovni zapis, pri čemu se pomoću olovnog kolimatora detektira gama-zračenje iz samo jedne izabrane dubine. Gama-kamerom mogu se dobiti dvodimenzionalni i trodimenzionalni scintigrami. Statička planarna gama-kamera ima samo jedan detektor koji je fiksiran te je dobiveni scintigram dvodimenzionalni i ne daje informaciju o dubini na kojoj se radiofarmak nalazi. Kako bi dobili trodimenzionalnu raspodjelu radiofarmaka primjenjuje se tehnika tomografskog snimanja gdje gama-kamera koja ima jedan ili više detektora nije fiksirana već rotira oko tijela pacijenta. Tako snimljeni scintigrami nakon matematičke rekonstrukcije daju slike slojnih presjeka raspodjele radiofarmaka u tijelu, a za točniju

kvantifikaciju i anatomsku lokalizaciju radiofarmaka koristi se SPECT/CT (SPECT gama kamera udružena sa CT).

## 2. CILJEVI

Ciljevi ovog istraživanja su:

- 1) ispitati broj scintigrafija limfnog čvora čuvara kod malignih tumora dojke učinjenih na Kliničkom zavodu za nuklearnu medicinu i zaštitu od zračenja KBC-a Osijek unazad dvije godine;
- 2) procijeniti udio limfoscintigrafija kod malignih tumora dojke u ukupnom broju;
- 3) ispitati postoji li povezanost pojave malignog tumora dojke sa spolom i dobi pacijenata;
- 4) odrediti lokalne drenažne putove;
- 5) procijeniti broj detektiranih limfnih čvorova čuvara.

### 3. MATERIJALI I METODE

#### 3.1. Ustroj studije

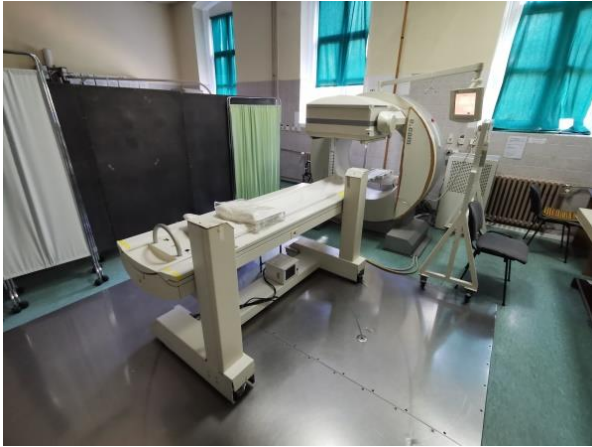Istraživanje je ustrojeno kao presječna studija s podacima postojeće medicinske dokumentacije Kliničkog zavoda za nuklearnu medicinu i zaštitu od zračenja.

#### 3.2. Ispitanici

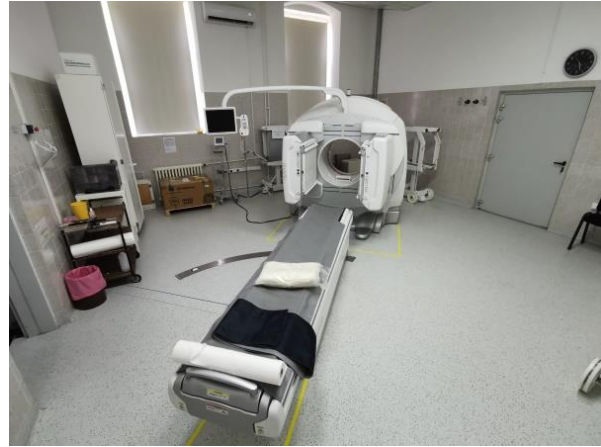Istraživanje je obuhvatilo ispitanike kojima je na Kliničkom zavodu za nuklearnu medicinu i zaštitu od zračenja KBC-a Osijek u periodu od studenog 2018. do studenog 2020. obavljena limfoscintigrafija limfnog čvora čuvara. Korišten je sistem šifriranja koji onemogućuje utvrđivanje identiteta osoba koje su sudjelovale u istraživanju.

#### 3.3. Metode

Analizirana je dostupna medicinska dokumentacija Kliničkog zavoda za nuklearnu medicinu i zaštitu od zračenja u pacijenata kod kojih je izvršena limfoscintigrafija limfnog čvora čuvara. Limfoscintigrafija je učinjena na uređajima Siemens e-Cam (Slika 2.) i GE Healthcare Optima NM/CT 640 SPECT/CT (Slika 3.), a obrada scintigrama provedena je u programskom sustavu SyngoMI VA50B te Xeleris.



**Slika 2.** Siemens e-Cam gama kamera  
(izradila autorica)



**Slika 3.** GE Healthcare Optima NM/CT 640  
SPECT/CT (izradila autorica)

### 3.4. Radiofarmak i priprema radiofarmaka

Radiofarmak je radiofarmaceutski pripravak radionuklida koji se koristi u dijagnostici i liječenju. Mehanizam distribucije i lokalizacije radiofarmaka u organizmu određuju njegova molekularna svojstva. U nuklearnoj medicini radiofarmaci imaju najveću ulogu u dijagnostici, gdje za razliku od terapijske medicine sadrže manje količine efektivnog zračenja. Doza zračenja određena je fizikalnim i kemijskim svojstvima radiofarmaka, a idealno bi trebao postizati maksimalnu dijagnostičku učinkovitost uz minimalnu ozračenost pacijenta (9).

Radionuklid koji se najčešće koristi u nuklearnomedicinskim dijagnostičkim postupcima je  $^{99m}\text{Tc}$  jer se svojim karakteristikama najviše približava idealnom radiofarmaku. Ima kratko vrijeme poluraspada od 6 sati što omogućuje korištenje većih doza uz minimalno izlaganje pacijenta zračenju. Također ima visoku specifičnu aktivnost s minimalnim nečistoćama, mogućnost stvaranja niza kemijskih spojeva zbog većeg broja oksidacijskih stanja te se na brz i jeftin način dobiva u radiofarmaceutskom laboratoriju. Zbog kratkog vremena poluraspada  $^{99m}\text{Tc}$  se isporučuje u radionuklidnom generatoru u obliku  $^{99}\text{Mo}$ , a dobiva se  $\beta^-$  raspadom. Radionuklidni generator sastoji se od kromatografske kolone na koju je nanesen radionuklid-roditelj ( $^{99}\text{Mo}$ ). Eluiranjem kolone fiziološkom otopinom dobiva se eluat koji sadržava  $^{99m}\text{Tc}$  u obliku pertehnetata [ $^{99m}\text{TcO}_4$ ]. Dobiveni pertehnetat se zatim može koristiti kao radionuklid za obilježavanje. Obilježavanje se izvodi tako što se otopina pertehnetata dodaje liofiliziranoj smjesi spoja koji se želi obilježiti i kositar-(II)-klorid kao važne komponente komercijalnih kompleta. Elucija se provodi prema potrebi, 1 do 2 puta



dnevno, pri čemu je rok trajanja eluata oko 12 sati, a radionuklidni generator se može koristiti oko 14 dana.

Radiofarmak koji se koristi za lokalizaciju SLČ je Technetium-99m Nanocoll Injection, a sadrži radioaktivno obilježene koloidne čestice ljudskog albumina veličine 50 do 100 nm. Veličina čestica ima važnu ulogu u odabiru radiofarmaka. Čestice manje od 50 nm mogu se akumulirati ne samo u limfnim čvorovima prvog reda (SLČ), već i u čvorovima drugog i trećeg reda, a čestice veće od 100 nm sporo se kreću kroz limfni sustav. Optimalnom veličinom čestica smatramo one u rasponu od 50 do 80 nm (11).

Priprema radiofarmaka započinje stavljanjem bočice koja sadrži koloidne čestice albumina u prikladni olovni štiti, potom se u bočicu aseptično uvodi 1 do 5 mL natrijevog pertehnetata u rasponu radioaktivnosti od 185 do 5550 MBq. Kako bi se otpustio višak tlaka iz bočice potrebno je povući jednaki volumen plina u štrcaljku, te pažljivo preokrenuti bočicu nekoliko puta kako bi se sadržaj otopio. Slijedi kromatografija pri čemu se za papirnatu kromatografiju bočica treba ostaviti 5 do 10 minuta na temperature od 15 do 25 °C, a za TLC-SA 30 minuta čime završava priprema. Prije povlačenja doze potrebno je protresti bočicu te ni u kojem slučaju sadržaj ne smije doći u kontakt sa zrakom. U pripremi se ne smije koristiti igla za odzračivanje.

Preporučena doza za scintigrafiju SLČ dojke je od 5 do 370 MBq, ovisno o anatomskom području koje se istražuje i vremenskom intervalu između ubrizgavanja radiofarmaka i snimanja. Veći interval između ubrizgavanja i snimanja zahtijeva veće doze. S obzirom da velike količine ubrizganog radiofarmaka mogu ometati normalan protok limfe pri površinskom ubrizgavanju preporučuje se volumen od 0,05 do 0,5 mL. Perilezijsko ubrizgavanje omogućuje unos većih volumena, odnosno od 0,5 do 1,0 mL (12).

#### **3.5. Metodologija limfoscintigrafije kod limfnog čvora čuvara**

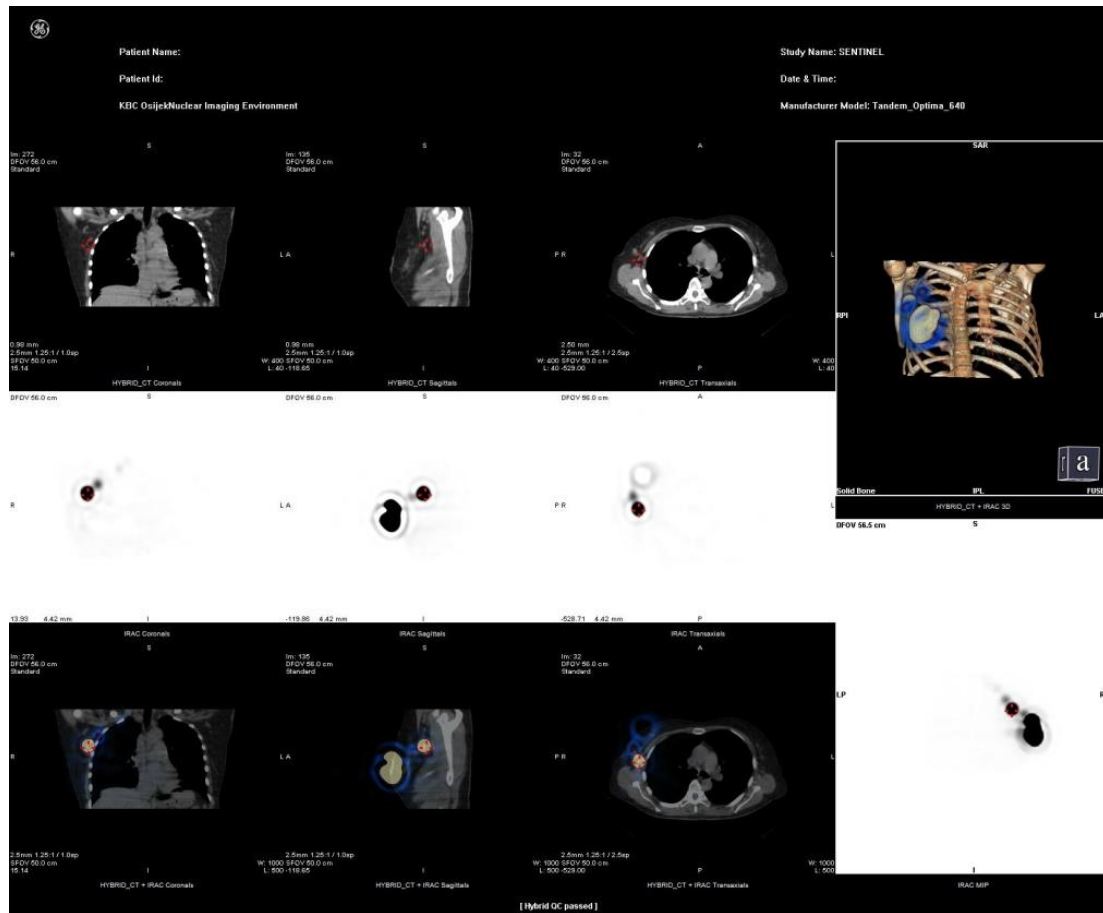Limfoscintigrafija neinvazivna je metoda koja ne zahtijeva dodatnu pripremu pacijenta te pomaže u procjeni stanja i mapiranju limfnih čvorova prije operacije kako bi se olakšalo uklanjanje SLČ zahvaćenih karcinomom. Metoda se sastoji od ubrizgavanja malih količina radiofarmaka <sup>99m</sup>Tc pod kontrolom UZV-a i provođenjem dinamičke i statičke akvizicije 45 minuta do sat vremena nakon ubrizgavanja radiofarmaka.

Za mapiranje drenaže iz dojke dostupno je više tehnika ubrizgavanja radiofarmaka, kao što su perilezijska injekcija, kožna injekcija, injekcija areolarne regije i intralezijska injekcija. Perilezijska injekcija se primjenjuje lateralno od lezije i općenito u prostoru oko lezije. Primjena može biti površinska ili dubinska, a sadrži 3 do 4 mL  $^{99m}\text{Tc}$  s ukupnom aktivnošću 7,4 do 111 MBq. Kožna injekcija sadrži 0,2 do 1 mL  $^{99m}\text{Tc}$  s ukupnom aktivnošću 4,55 do 74 MBq koji se ubrizgavaju intradermalno odnosno subkutano na kožu, površinski postavljeno u odnosu na leziju. Injekcija areolarne regije približno je istog volumena i aktivnosti kao kožna injekcija, no ne ubrizgava se u odnosu na položaj lezije nego u području areole. Intralezijska injekcija primjenjuje se na sam tumor vođena palpacijom i radiološkim metodama vizualizacije.

Slike se snimaju gama-kamerom koja se sastoji od detektora velikog vidnog polja, kolimatora visoke rezolucije s paralelnim rupama i postavke energije prikladne za  $^{99m}\text{Tc}$  (140 keV). Gama-kamere povezane su s računalom koji služi za unos administrativnih podataka, programirano snimanje i kvantitativnu obradu, ispis i arhiviranje digitalnih scintigrama (9).

Dinamička akvizicija provodi se neposredno nakon ubrizgavanja radiofarmaka. Koristi se anteriorni pogled pri čemu uz upotrebu gama-kamere s dva detektora nastaju istovremene lateralne slike. Dinamičko snimanje omogućuje prikaz toka radiofarmaka kroz limfne žile prema drenažnim putovima te bilježi njegovo nakupljanje u limfnim čvorovima. SLČ je onaj čvor koji se prvi pojavi na scintigramu, bliži je mjestu ubrizgavanja i/ili ima limfni kanal koji povezuje mjesto ubrizgavanja s čvorom. Zatim se provodi statička akvizicija iznad područja detektiranog SLČ u različitim projekcijama kako bi se SLČ preciznije vizualizirao i lokalizirao. Korisno je obaviti i odgođeno snimanje, neposredno prije operacije, kako bi se dodatno potvrdilo da identificirani SLČ doista zadržava radiofarmak. Odgođeno snimanje pokazalo se posebno korisnim u detekciji više od jednog SLČ, kao i u 50 % bolesnika s rakom dojke kod kojih neposredna limfoscintigrafija nije uspjela pokazati SLČ.

Kako bi se poboljšala preoperativna lokalizacija zahvaćenih limfnih čvorova koristi se SPECT/CT uređaj koji kombinira dvije različite vrste snimanja. SPECT koristi gama-kameru za snimanje raspodjele radiofarmaka, dok se CT temelji na snimanju rendgenskim zrakama dajući informacije o anatomiji regije od interesa. Slike se zatim računalno kombiniraju dajući funkcionalne i anatomske podatke. Postupak limfoscintigrafije može se izvoditi i za vrijeme operacije, kako bi kirurg pomoću ručne gama-sonde lokalizirao čvorove koji sadrže najveću aktivnost te izvršio biopsiju SLČ koji se potom šalje na patohistološku analizu.



**Slika 4.** Slikovni prikaz SPECT/CT limfnog čvora čuvara kod tumora dojke. Radiofarmak je injiciran periareoralno u desnu dojku, limfni čvor čuvar je označen crvenim križićem. (izradila autorica)

### 3.6. Statističke metode

Analizom medicinske dokumentacije dobiveni su rezultati potom obrađeni metodama deskriptivne statistike u Excel programu iz paketa MS Office (Microsoft, verzija 2013). Svi kategorijski podaci prikazani su apsolutnim i relativnim frekvencijama, dok su numerički podaci prikazani aritmetičkom sredinom i standardnom devijacijom, ukoliko se radi o normalnoj raspodjeli. U preostalim slučajevima za prikaz podataka korišten je medijan te granice interkvartilnog raspona. Rezultati su predloženi tablično te odgovarajućim grafikonima.

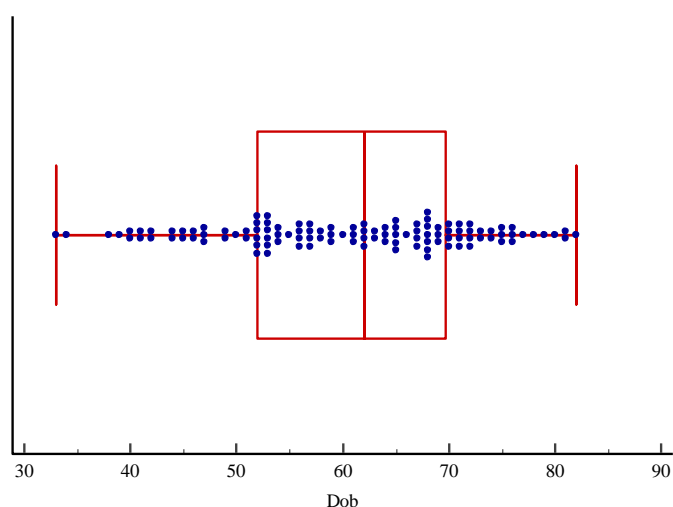
#### 4. REZULTATI

U ovoj studiji analizirane su sve učinjene limfoscintigrafije u razdoblju od studenog 2018. do studenog 2020. u Kliničkom zavodu za nuklearnu medicinu i zaštitu od zračenja. Od ukupno 127 učinjenih limfoscintigrafija, 115 je limfoscintigrafija u pacijenata s tumorom dojke, što znači da udio limfoscintigrafija kod tumora dojke u ukupnom broju učinjenih limfoscintigrafija iznosi 91 % (Tablica 2.).

**Tablica 2.** Broj izvedenih limfoscintigrafija te raspodjela po indikaciji pretrage

	Ukupno	Limfoscintigrafije dojke	Limfoscintigrafije melanoma	Limfoscintigrafije limfedema
Ženski pacijenti	119	<b>113</b>	5	1
Muški pacijenti	8	<b>2</b>	6	0
Ukupno	127	<b>115</b>	11	1
Udio	100 %	<b>91 %</b>	8 %	1 %

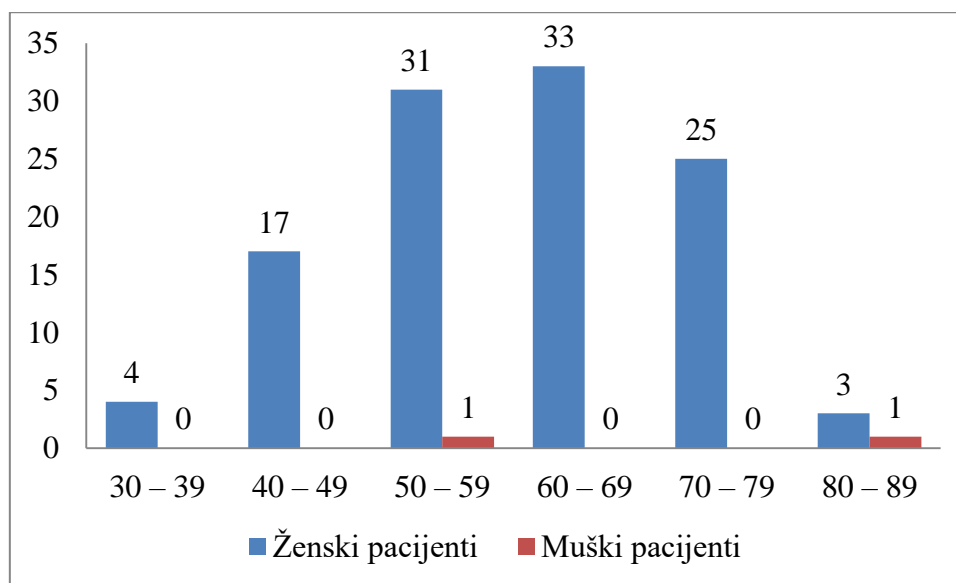
Aritmetička sredina dobi svih pacijenata iznosila je 60,4 godine sa standardnom devijacijom od 11,6 godina, srednja dob muških pacijenata iznosila je 68 godina sa standardnom devijacijom od 17 godina, a ženskih pacijenata 60,3 godine sa standardnom devijacijom od 11,5 godina. Najmlađi pacijent imao je 33, a najstariji 82 godine (Slika 5.).



**Slika 5.** Broj slučajeva tumora dojke u odnosu na dob pacijenata. Na slici središnja okomita crta označava medijan dobi pacijenata, rubovi kutije interkvartilni raspon, vodoravne linije s

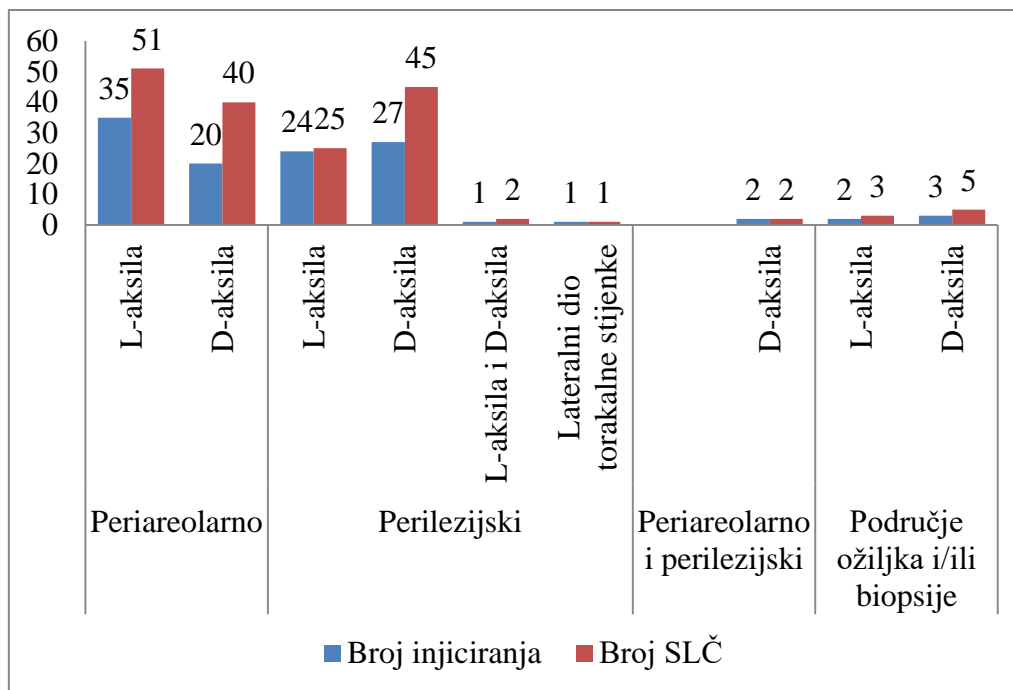
graničnicima minimum i maksimum dobi pacijenata, a točkice ispitivane pacijente s tumorima.

U odnosu na dob 56,5 % pacijenata je između 50 i 69 godina, a u odnosu na spol većina su ženski pacijenti, njih 113 (98,3 %), dok je muških pacijenata bilo 2 (1,7 %) (Slika 6.).



**Slika 6.** Broj tumora dojke u odnosu na dob i spol pacijenata

U odnosu na mjesto injiciranja radiofarmaka, 55 (47,8 %) je ubrizgano periareolarno, 53 (46,1 %) perilezijski, 2 (1,8 %) kombinacijom perilezijski i periareolarno, te 5 (4,3 %) u području ožiljka/biopsije. Limfoscintigrafijom su određena četiri drenažna puta dojke, odnosno SLČ su lokalizirani u: lijevoj aksilarnoj regiji, desnoj aksilarnoj regiji, obje aksilarne regije te u lateralnom dijelu torakalne stijenke. Najvećim dijelom došlo je do pojave SLČ u lijevoj ili desnoj aksilarnoj regiji. U lijevoj aksilarnoj regiji uočeno je 79 (45,4 %) SLČ, dok je u desnoj aksilarnoj regiji uočeno 92 (52,9 %) SLČ (Slika 7.).



**Slika 7.** Raspodjela pacijenata u odnosu na mjesto injiciranja radiofarmaka, mjesto prikazivanja i broj SLČ

Ukupan broj otkrivenih SLČ u limfoscintigrafijama pacijenata s tumorom dojke iznosi 174. Kod muških pacijenata otkriveno je 5 (2,9 %), a kod ženskih pacijenata otkriveno je 169 (97,1 %) SLČ-a. U najviše pacijenata, njih 70, pronađen je jedan SLČ, u svega dvoje pacijenata pronađena su četiri SLČ-a, a kod jednog pacijenta nije došlo do prikaza SLČ-a (Tablica 3.). Minimalno vrijeme prikazivanja prvog SLČ-a je 1 min, dok je maksimum iznosio čak 210 min, što je u prosjeku 10,2 min sa standardnom devijacijom od 25,3 min.

**Tablica 3.** Broj prikazanih limfnih čvorova u muških i ženskih pacijenata

Broj SLČ	Muški pacijenti	Ženski pacijenti	Ukupno
0	0	1	1
1	0	70	70
2	1	29	30
3	1	11	12
4	0	2	2

## 5. RASPRAVA

Zloćudni tumori dojke uzrokuju 15 % onkoloških smrti pri čemu se u Hrvatskoj se godišnje dijagnosticira oko 2.500 novih slučajeva, a oko 800 oboljelih godišnje umre, što predstavlja značajan javnozdravstveni problem. Zloćudni tumori najprije metastaziraju putem limfnog sustava, a metodom limfoscintigrafije lokalizira se i vizualizira SLČ. Ukoliko je patohistološki nalaz istog negativan na prisustvo malignih stanica smatra se da su negativni i ostali limfni čvorovi, odnosno da nema metastaza.

Ovom presječnom studijom s podacima postojeće medicinske dokumentacije obuhvaćeno je 115 pacijenata sa zloćudnim tumorom dojke, kojima je u razdoblju od studenog 2018. do studenog 2020. učinjena limfoscintigrafija SLČ-a na KZZM KBC-a Osijek. Udio učinjenih limfoscintigrafija kod pacijenata sa zloćudnim tumorom dojke u ukupnom broju učinjenih limfoscintigrafija iznosi 91 %.

Autor Vrdoljak i sur. navode da je najveći relativni rizik za nastanak tumora dojke starija životna dob, pri čemu incidencija naglo raste s dobi od 35 do 45 godina, a nakon toga kontinuirano (3). U ovoj studiji potvrđen je nagli porast incidencije s dobi od 35 do 45 godina, te kontinuirani rast od dobi od 69 godina, a incidencija se u istraženim podacima naglo smanjuje od 70. godine nadalje.

Pojavnost tumora dojke najčešća je u žena, no prisutna je i u muškaraca u oko 1 % populacije (14). Temeljem analizom podataka incidencija u žena je 98,3 %, a u muškaraca 1,7 %, te dolazi do malog odstupanja vrijednosti u odnosu na ostala istraživanja što je vjerojatan rezultat malog ispitanog uzorka u ovoj studiji.

S obzirom na mjesto injiciranja radiofarmaka perilezijska injekcija upotrijebljena je 53 puta, a injekcija areolarne regije nešto više, 55 puta, dok se u drugim studijama navodi da je najčešći pristup perilezijska injekcija (13). Limfoscintigrafijom određena su četiri drenažna puta dojke, te su SLČ u većini pacijenata lokalizirani u lijevoj ili desnoj aksilarnoj regiji.

U jednom slučaju pacijenta s tumorom dojke nije došlo do vizualizacije SLČ-a metodom limfoscintigrafije. Pretpostavlja se da mnogi čimbenici mogu ometati vizualizaciju drenažnih putova, kao što su dob pacijenta, indeks tjelesne mase, značajna metastatska zahvaćenost limfnog čvora, opstrukcija drenažnih putova, korišteni radiofarmak i mjesto injiciranja radiofarmaka (15). U ovoj studiji dob pacijenta kod kojeg se nije vizualizirao SLČ bila je 60 godina.

Zaključno, značaj scintigrafije limfnog čvora čuvara kod zloćudnih tumora dojke je mogućnost identificiranja lokalnih drenažnih putova dojke, te lokalizacija i vizualizacija limfnih čvorova čuvara koji uvelike olakšavaju kirurzima prepoznavanje i izvršavanje biopsije SLČ.



## 6. ZAKLJUČAK

Provedenom studijom dolazimo do narednih zaključaka:

- 1) od 127 izvršenih limfoscintigrafija, 115 ih je izvršeno kod pacijenata s tumorom dojke;
- 2) u ukupnom broju, udio limfoscintigrafija kod tumora dojke iznosi 91 %;
- 3) s obzirom na spol pacijenata većina su ženske pacijentice, a s obzirom na dob pacijenata, najveći udio je između 50 i 69 godina;
- 4) određena su četiri lokalna drenažna puta (lijeva aksilarna regija, desna aksilarna regija, obje aksilarne regije, lateralni dio torakalne stijenke);
- 5) ukupno su otkrivena 174 limfna čvora čuvara kod 115 pacijenata s tumorom dojke, kod kojih je učinjena limfoscintigrafija.

## 7. SAŽETAK

**CIJEVI ISTRAŽIVANJA:** Ciljevi istraživanja su bili ispitati broj scintigrafija limfnog čvora čuvara učinjenih na KZZNM KBC Osijek unazad dvije godine, izračunati udio limfoscintigrafija kod zloćudnih tumora dojke u ukupnom broju, odrediti povezanost pojave zloćudnog tumora dojke s dobi i spolom, odrediti lokalne drenažne putove te odrediti broj detektiranih limfnih čvorova čuvara.

**NACRT STUDIJE:** Presječna studija s povijesnim podacima.

**MATERIJALI I METODE:** Ispitanici su bili pacijenti kod kojih je na KZZNM KBC-a Osijek u razdoblju od studenog 2018. do studenog 2020. učinjena limfoscintigrafija limfnog čvora čuvara. Podaci su prikupljeni iz arhive medicinske dokumentacije. Zabilježeni su dob i spol pacijenata, ukupan broj učinjenih limfoscintigrafija, broj učinjenih limfoscintigrafija kod zloćudnih tumora dojke, broj i način injiciranja radiofarmaka, broj i lokalizacija SLČ. Scintigrafija limfnog čvora čuvara učinjena je pomoću Tc-99m-Nanocoll na uređaju Simens e-Cam, a scintigrami su obrađeni pomoću programskog sustava SyngoMI VA50B te Xeleris.

**REZULTATI:** Od ukupnog broja ispitanika 115 je pacijenata, odnosno, 91 % s učinjenom limfoscintigrafijom kod zloćudnih tumora dojke. Ženskih pacijenata je 98,3 %, a muških 1,7 %. Aritmetička sredina dobi pacijenata je 60,4 godine sa standardnom devijacijom od 11,6 godina. Najčešće dolazi do pojave SLČ-a u lijevoj ili desnoj aksilarnoj regiji, te je u većini slučajeva, njih 70, otkriveno po jedan SLČ.

**ZAKLJUČAK:** Samo u jednom slučaju od 115 nije pronađen SLČ. Analizom dobivenih vrijednosti, s obzirom na spol većina je ženskih pacijenata, njih 113, s obzirom na dob 64 pacijenta su između 50 i 69 godina, s obzirom na lokalizaciju SLČ-a najviše ih je u lijevoj i desnoj aksilarnoj regiji.

**KLJUČNE RIJEČI:** zloćudni tumori dojke, scintigrafija, limfni čvor čuvar, radiofarmak.

**8. SUMMARY****SENTINEL LYMPH NODE SCINTIGRAPHY IN BREAST CANCER**

**OBJECTIVES:** The study objectives were to research the number of sentinel lymph node scintigraphies provided at Clinical Institute of Nuclear Medicine and Radiation Protection of KBC Osijek in the past two years, to calculate the percentage of lymphoscintigraphies in malignant breast cancer in total number, to determine the connection between sex and age of the patients, local drainage pathways and the number of detected lymph nodes.

**STUDY DESIGN:** Cross-sectional study with historical data.

**MATERIALS AND METHODS:** The subjects were patients who underwent sentinel lymph node scintigraphy at Clinical Institute of Nuclear Medicine and Radiation Protection of KBC Osijek in the period from November 2018 to November 2020. The data was collected from the archives of medical records. The collected data was age and sex of patients, the total number of lymphoscintigraphies performed, the number of lymphoscintigraphies performed in malignant breast cancer, the number and location of sentinel lymph node. Sentinel lymph node scintigraphy was performed using Tc-99m-Nanocoll on Siemens e-Cam, and scintigrams were processed using SyngoMI VA50B and Xeleris.

**RESULTS:** From the total number of subjects 115 (91 %) patients with malignant breast cancer underwent lymphoscintigraphy. There were 98,3 % female patients and 1,7 % male patients. The arithmetic mean age of the patients was 60,4 years with standard deviation of 11,6 years. In most cases sentinel lymph nodes occur in the left or right axillary region and in 70 cases one sentinel lymph node is detected.

**CONCLUSION:** Only in one case out of 115 there was no sentinel lymph node detected. The analysis of the obtained values, with regard to gender, were mostly female patients, 113 of them, with regard to age, 64 patients were between 50 and 69 years, with regard to localization of sentinel lymph node, most of them were detected in the left and right axillary region.

**KEY WORDS:** malignant breast cancer, scintigraphy, sentinel lymph node, radiopharmaceutical.

**9. LITERATURA**

1. Dogan NU, Dogan S, Favero G, Köhler C, Dursun P. The Basics of Sentinel Lymph Node Biopsy: Anatomical and Pathophysiological Considerations and Clinical Aspects. *J Oncol.* 10.1155/2019/3415630.
2. Moncayo VM, Aarsvold JN, Alazraki NP. Lymphoscintigraphy and Sentinel Nodes. *JNM.* 10.2967/jnumed.114.141432
3. Vrdoljak E, Šamija M, Kusić Z, Petković M, Gugić D, Krajina Z. *Klinička onkologija.* Zagreb: Medicinska naklada; 2013.
4. Hrvatski zavod za javno zdravstvo. Incidencija i mortalitet od raka u EU-27 zemljama za 2020. godinu. Dostupno na adresi: <https://www.hzjz.hr/sluzba-epidemiologija-prevencija-nezaraznih-bolesti/incidencija-i-mortalitet-od-raka-u-eu-27-zemljama-za-2020-godinu/>. Datum pristupa: 5.3.2021.
5. Sun YS, Zhao Z, Yang ZN, Xu F, Lu HJ, Zhu ZY i sur. Risk Factors and Preventions of Breast Cancer. *IJBS.* 10.7150/ijbs.21635.
6. Damjanov I, Jukić S, Nola M. *Patologija.* 2. izd. Zagreb: Medicinska naklada; 2008.
7. Mejdahl MK, Wohlfahrt J, Holm M, Knoop AS, Tjønneland A, Melbye M i sur. Synchronous bilateral breast cancer: a nationwide study on histopathology and etiology. Springer Link. 10.1007/s10549-020-05689-0.
8. He Z, Chen Z, Tan M, Elingarami S, Liu Y, Li T i sur. A review on methods for diagnosis of breast cancer cells and tissues. *WOL.* 10.1111/cpr.12822.
9. Dodig D, Kusić Z. *Klinička nuklearna medicina.* 2. izd. Zagreb: Medicinska naklada; 2012.
10. Krynychyi BR, Kim CK, Goyenechea MR, Chan PT, Zhang ZY, Machac J. Clinical Breast Lymphoscintigraphy: Optimal Techniques for Performing Studies, Image Atlas, and Analysis of Images. *RadioGraphics.* 10.1148/rg.241025713.
11. O'Brien LM, Duffin R, Millar AM. Preparation of <sup>99m</sup>Tc-Nanocoll for use in sentinel node localization: Validation of a protocol for supplying in unit-dose syringes. *PubMed.* 10.1097/MNM.0b013e328010642f.
12. iMedi.co.uk [Internet]. Nanocoll 500 Micrograms Kit For Radiopharmaceutical Preparation. Dostupno na adresi: <https://imedi.co.uk/nanocoll-500-micrograms-kit-for-radiopharmaceutical-preparation>. Datum pristupa: 15.04.2021.

13. Lerman H, Metser U, Lievshitz G, Sperber F, Shneebaum S, Even-Sapir E. Lymphoscintigraphic sentinel node identification in patients with breast cancer: the role of SPECT-CT. SpringerLink. 10.1007/s00259-005-1927-4.
14. Gucalp A, Traina TA, Eisner JR, Parker JS, Selitsky SR, Park BK i sur. Male breast cancer: a disease distinct from female breast cancer. Springer Link. 10.1007/s10549-018-4921-9.
15. Wosnitzer B, Mirtcheva R, Ghesani M. Nonvisualization of sentinel node by lymphoscintigraphy in advanced breast cancer. Radiol Case Rep. 2015;5(3):444.
16. Giammarile F, Alazraki N, Aarsvold JN, Audisio RA, Glass E, Grant SF i sur. The EANM and SNMMI practice guideline for lymphoscintigraphy and sentinel node localization in breast cancer. Eur J Nucl Med Mol Imaging. 10.1007/s00259-013-2544-2.
17. Taumberger N, Pernthaler B, Schwarz T, Bijelić-Radišić V, Pristauz G, Aigner RM i sur. Lymphoscintigraphy for Sentinel Lymph Node Biopsy in Breast Cancer: Do We Need a Delayed Image? Breast Care (Basel). 10.1159/000496504
18. Sato A, Sakai T, Iwase T, Kano F, Kimura K, Ogiya A i sur. Altered lymphatic drainage patterns in re-operative sentinel lymph node biopsy for ipsilateral breast tumor recurrence. Radiat Oncol. 10.1186/s13014-019-1367-0.
19. Koizumi M, Koyama M. Comparison between single photon emission computed tomography with computed tomography and planar scintigraphy in sentinel node biopsy in breast cancer patients. Ann Nucl Med. 10.1007/s12149-018-1319-z.
20. Sarikaya I, Sarikaya A. Assessing 18F-FDG Uptake in the Sentinel Lymph Node in Breast Cancer. JNMT. 10.2967/jnmt.118.219758.
21. Corso G, De Scalzi AM, Vicini E, Morigi C, Veronesi P, Galimberti V. Sentinel lymph node biopsy management after neoadjuvant treatment for breast cancer care. Future Oncology. 10.2217/fo-2018-0132.
22. Cao XS, Yang GR, Cong BB, Qui PF, Wang YS. The Lymphatic Drainage Pattern of Internal Mammary Sentinel Lymph Node Identified by Small Particle Radiotracer (<sup>99m</sup>Tc-Dextran 40) in Breast. 10.4143/crt.2018.062.
23. McDonald ES, Clark AS, Tchou J, Zhang P, Freedman GM. Clinical Diagnosis and Management of Breast Cancer. JNM. 10.2967/jnumed.115.157834.
24. Medscape [Internet]. Sabih D, MBBS, Msc, FRCP. Lymphoscintigraphy in Breast Cancer: Practice Essentials, Perioperative Care, Technique. Dostupno na adresi: <https://emedicine.medscape.com/article/1890647-overview>. Datum pristupa: 1.4.2021.

25. StatPearls [Internet]. Gupta R, Hashmi MF. Mo99 - Tc99m Generator. Dostupno na adresi: <https://www.ncbi.nlm.nih.gov/books/NBK565854/>. Datum pristupa: 15.4.2021.
26. Sadkin V, Skuridin V, Nesterov E, Sasyuk E, Rogov A, Varlamova N i sur. 99mTc-labeled nanocolloid drugs: development methods. Scientific reports. 10.1038/s41598-020-70991-2

## 10. ŽIVOTOPIS

### OSOBNI PODACI:

**Ime i prezime:** Mateja Jurčić

**Datum i mjesto rođenja:** 11. lipnja 1998., Vinkovci

**Adresa:** Ante Starčevića 74, 32272 Cerna

**Mobitel:** +385996845810

**E-mail:** mjurcic@mefos.hr

### OBRAZOVANJE:

2017. – 2021.            Medicinski fakultet u Osijeku, Preddiplomski sveučilišni studij  
Medicinsko laboratorijska dijagnostika

2013. – 2017.            Gimnazija Matije Antuna Reljkovića Vinkovci, prirodoslovno-  
matematička gimnazija

2005. – 2013.            Osnovna škola Matije Antuna Reljkovića u Cerni