

Utjecaj konzumacije nutritivno obogaćenih kokošijih jaja (kvatro jaja) na funkciju oka kod mladih zdravih ispitanika

Vrbanić, Matea

Master's thesis / Diplomski rad

2021

Degree Grantor / Ustanova koja je dodijelila akademski / stručni stupanj: **Josip Juraj Strossmayer University of Osijek, Faculty of Medicine Osijek / Sveučilište Josipa Jurja Strossmayera u Osijeku, Medicinski fakultet Osijek**

Permanent link / Trajna poveznica: <https://urn.nsk.hr/urn:nbn:hr:152:142106>

Rights / Prava: [In copyright](#) / [Zaštićeno autorskim pravom.](#)

Download date / Datum preuzimanja: **2024-07-13**



Repository / Repozitorij:

[Repository of the Faculty of Medicine Osijek](#)



SVEUČILIŠTE JOSIPA JURJA STROSSMAYERA U OSIJEKU
MEDICINSKI FAKULTET OSIJEK
DIPLOMSKI SVEUČILIŠNI STUDIJ MEDICINSKO
LABORATORIJSKA DIJAGNOSTIKA

Matea Vrbanić

UČINAK KONZUMACIJE NUTRITIVNO
OBOGAĆENIH KOKOŠJIH JAJA
(KVATRO JAJA) NA FUNKCIJU OBA
OKA KOD MLADIH ZDRAVIH
ISPITANIKA

Diplomski rad

Osijek, 2021.

SVEUČILIŠTE JOSIPA JURJA STROSSMAYERA U OSIJEKU
MEDICINSKI FAKULTET OSIJEK
DIPLOMSKI SVEUČILIŠNI STUDIJ MEDICINSKO
LABORATORIJSKA DIJAGNOSTIKA

Matea Vrbanić

UČINAK KONZUMACIJE NUTRITIVNO
OBOGAĆENIH KOKOŠJIH JAJA
(KVATRO JAJA) NA FUNKCIJU OBA
OKA KOD MLADIH ZDRAVIH
ISPITANIKA

Diplomski rad

Osijek, 2021.

Rad je ostvaren pri Zavodu i katedri za fiziologiju i imunologiju Medicinskog fakulteta u Osijeku u Laboratoriju za fiziologiju sporta i mikrocirkulaciju, pri Zavodu za kliničko laboratorijsku dijagnostiku Kliničkog bolničkog centra u Osijeku te pri Klinici za očne bolesti Kliničkog bolničkog centra u Osijeku.

Mentor rada: prof. dr. sc. Ines Drenjančević, dr. med.

Neposredni voditelj: dr. sc. Marija Jelić Vuković, dr. med.

Rad ima 60 listova, 12 tablica i 6 slika.

Zahvale

Zahvaljujem mentorici prof. dr. sc. Ines Drenjančević, dr. med. i voditeljici dr. sc. Mariji Jelić-Vuković, dr. med na pruženoj prilici za sudjelovanje u ovom istraživanju, stručnom vodstvu, susretljivosti i na korisnim savjetima.

Zahvaljujem kolegi Petru Šušnjari, mag. med. lab. diagn. na pomoći i razumijevanju prilikom izrade ovog rada.

Veliko hvala mojoj obitelji i prijateljima koji su bili moja podrška i motivacija tijekom studiranja u svim trenucima.

Najveća hvala mom tati Zlatku što me tijekom mog školovanja uvijek sa zanimanjem slušao, što je znao rješenje svakog mog problema, što je vjerovao u mene te što je strpljivo i obzirno čekao zadnji dan mojih predavanja da ode na bolje mjesto. Hvala ti, tata!

Sadržaj

Popis kratica	III
1. Uvod.....	1
1.1. Nutritivno obogaćena kokošja jaja	1
1.1.1. Selen.....	2
1.1.2. Vitamin E	3
1.1.3. Polinezasićene masne kiseline	4
1.1.4. Lutein	6
1.2. Oko	9
1.2.1. Stražnji segment oka	9
1.2.2. Žuta pjega.....	11
2. Hipoteza.....	15
3. Cilj	16
4. Ispitanici i metode.....	17
4.1. Ustroj studije	17
4.2. Ispitanici i protokol.....	17
4.3. Metode.....	18
4.3.1. Određivanje biokemijskih i hematoloških obilježja.....	19
4.3.2. Određivanje antropoloških obilježja	19
4.3.3. Oftalmološki pregled.....	20
4.3.4. Optička koherentna tomografija.....	21
4.4. Statističke metode.....	25
5. Rezultati	26
5.1. Utjecaj konzumacije standardnih i nutritivno obogaćenih kokošnjih jaja na anatomske makularne regije	26

5.2. Učinak standardnih i nutritivno obogaćenih kokošnjih jaja na antropometrijska, hematološka i biokemijska obilježja	35
6. Rasprava.....	38
7. Zaključak	46
8. Sažetak.....	47
9. Summary	48
10. Literatura.....	49
11. Životopis	60

Popis kratica

α -TTP – α -tokoferol prijenosni protein

μm - mikrometri

AA - arahidonska masna kiselina

ALA – α -linolenska masna kiselina

AMD – starosna degeneracija makule (engl. *Age-Related Macular Degeneration*)

BCDVA – najbolja korigirana vidna oštrina na daljinu (engl. *Best-Corrected Distance Visual Acuity*)

BMI – indeks tjelesne mase (engl. *Body Mass Indeks*)

CNV – koroidalna neovaskularizacija (engl. *Choroidal Neovascularization*).

COX – ciklooksigenaza

CRP – C-reaktivni protein

CRT – centralna makularna debljina (engl. *Central Macular Thickness*)

DBP – dijastolički krvni tlak (engl. *Diastolic Blood Pressure*)

DHA – dokozaheksaenska kiselina

EFA – esencijalne masne kiseline (engl. *Essential Fatty Acids*)

ELM – vanjska granična membrana (engl. *External Limiting Membrane*)

EPA – eikozapentaenska kiselina

ERC – eritrociti

FAZ – fovealna avaskularna zona

GCL – sloj ganglijskih stanica (engl. *Ganglion Cell Layer*)

GUK – glukoza u krvi

G-SH – glutation

IL-10 – interleukin 10

ILM – unutarnja granična membrana (engl. *Internal Limiting Membrane*)

INF- γ – serumski interferon gama

INL – unutarnji nuklearni sloj (engl. *Inner Nuclear Layer*)

IPL – unutarnji pleksiformni sloj

IS/OS – linija koja označuje odjek granice vanjskoga i unutarnjega segmenta fotoreceptora

KVB – kardiovaskularne bolesti

L – dugovalni čunjići (engl. *long wave*)

LA – linolna masna kiselina

LDL – lipoprotein niske gustoće

LEU – leukociti

LOX – lipoksigenaze

HB – hemoglobin

HDL – lipoprotein visoke gustoće

hsCRP – visokosenzitivni C-reaktivni proteina

HTC – hematokrit

HR – otkucaji srca

M – kratkovalni čunjići (engl. *medium wave*)

MAP – prosječni arterijski tlak (engl. *Mean Arterial Pressure*)

MP – makularni pigment (engl. *Macular Pigment*)

MCH – prosječna masa hemoglobina po eritrocitu

MCHC – prosječna koncentracija hemoglobina u eritrocitu

MCP-1 – monocitni kemotaktični protein 1

MCV – prosječni volumen eritrocita

mm - milimetri

NAD⁺ – nikotinamid adenin dinukleotid, oksidirani oblik

NADH – nikotinamid adenin dinukleotid, reducirani oblik

NADPH - nikotinamid adenin dinukleotid fosfat

NFL – sloj živčanih vlakana (engl. *Nerve Fiber Layer*)

NRF2 – faktor eritroida 2 povezan s nuklearnim faktorom 2 (engl. *Nuclear Factor Erythroid 2-Related Factor 2*)

ONL – vanjski nuklearni sloj (engl. *Outer Nuclear Layer*)

OCT - optička koherentna tomografija (engl. *Optical Coherence Tomography*)

OPL – vanjski pleksiformni sloj (engl. *Outer Plexiform Layer*)

PAI-1 – inhibitor aktivacije plazminogena 1

PNO – glava vidnog živca – papila nervusa opticus

PUFA – polinezasićene masne kiseline (engl. *Polyunsaturated Fatty Acids*)

RDW-CV – distribucija crvenih krvnih stanica

RNFL – sloj živčanih vlakana retine (engl. *Retinal Nerve Fiber Layer*)

ROS – reaktivni kisikovi spojevi (engl. *Reactive Oxygen Species*)

RPE – retinalni pigmentni epitel (engl. *Retinal Pigment Epithelium layer*)

S – kratkovalni čunjići (engl. *short wave*)

SBP – sistolički krvni tlak (engl. *Systolic Blood Pressure*)

TNF- α – faktor tumorske nekroze alfa

TRC – trombociti

VLDL – lipoproteini vrlo niske gustoće

WHR – omjer struka i bokova (engl. *Waist to Hip Ratio*)

1. Uvod

1.1. Nutritivno obogaćena kokošja jaja

Primarna je uloga hrane osiguravanje hranjivih tvari dostatnih za zadovoljavanje nutritivnih potreba čovjekova organizma. Nedavni znanstveni dokazi potvrđuju pretpostavke kako određena hrana ili njezini sastojci imaju pozitivno fiziološko i psihološko djelovanje na zdravlje pojedinca (1, 2). Izraz „funkcionalna hrana“ prvi je put korišten u Japanu sredinom 1980-ih godina, a odnosio se na hranu čiji je sastav bogat nutrijentima korisnima za ljudsko zdravlje (2, 3). Funkcionalnom se hranom može smatrati hrana koja sadrži komponente koje pokazuju blagotvorne učinke na jednu ili više tjelesnih funkcija, poboljšavaju opće stanje i zdravlje populacije ili značajno utječu na smanjenje rizika od bolesti (4). Prema dokumentu Europske komisije "Znanstveni koncepti funkcionalne hrane u Europi", funkcionalna hrana mora biti dio svakodnevne prehrane i načinjena od prirodnih sastojaka, na tržištu se ne smije pojavljivati u obliku tableta ili kapsula te mora pokazivati svojstvene znanstveno dokazane učinke kada se u organizam unosi u normalnim dnevnim količinama (4, 5). Dugoročni zaštitni učinci postižu se svakodnevnim konzumiranjem funkcionalne hrane, a može se preporučiti širokom spektru populacije, od sportaša do kardiovaskularnih bolesnika (4).

Funkcionalna hrana može biti: prirodna hrana, hrana u koju je određeni sastojak dodan ili iz koje je određeni sastojak uklonjen, hrana kojoj su promijenjena svojstva ili biodostupnost jednog ili više sastojaka te kombinacija nekih od navedenih mogućnosti (6). Omega-3 masne kiseline, selen, lutein, zeaksantin i vitamin E najčešći su funkcionalni sastojci koji se koriste za obogaćivanje animalnih namirnica (2, 7). Perad i peradarski proizvodi najčešće su animalne namirnice koje se koriste za obogaćivanje funkcionalnim sastojcima (2). Funkcionalni proizvodi od peradi odnose se na meso i peradarska jaja. Perad je posebno prikladna za funkcionalne prehrambene proizvode zbog sposobnosti korištenja fizioloških i metaboličkih procesa za deponiranje korisnih sastojaka iz hrane u buduće proizvode, odnosno u meso i jaja (4). Jaja je moguće obogatiti funkcionalnim sastojcima modifikacijom obroka nesilica, pri čemu se dobivaju „dizajnirana“ jaja koja po svom sastavu odgovaraju definiciji funkcionalne hrane (2). Osim što se u proizvodu (jajima) povećava

sadržaj poželjnih funkcionalnih sastojaka, uočen je pozitivan učinak ovakve ishrane na zdravlje i performanse kokoši nesilica te održivost i kvalitetu proizvoda (7, 8).

Jaje je namirnica koja sadrži visokokvalitetne i lako probavljive proteine čiji je aminokiselinski sastav sličan aminokiselinskim komponentama humanih proteina. Smatra se prirodnom funkcionalnom hranom zbog svojih hranjivih vrijednosti. Proteini jaja u potpunosti se iskorištavaju u ljudskom tijelu te imaju veću biološku vrijednost od proteina mesa. Žumanjak sadrži esencijalne masne kiseline, vitamine i minerale potrebne za pravilan rad ljudskog organizma. U usporedbi s mesom peradi, obogaćivanje jaja funkcionalnim sastojcima jednostavnije je zbog visokog sadržaja masti u žumanjku (4, 9). Potrošači konzumacijom mesa i jaja obogaćenih funkcionalnim sastojcima, osim što izbjegavaju uzimanje dodataka prehrani, mogu na prirodan način utjecati na povećanje sadržaja funkcionalnih sastojaka u krvi i tkivima, doprinijeti očuvanju zdravlja srca te smanjenju prekomjerne tjelesne težine, što su najveći zdravstveni problemi proizašli iz modernog načina života (2, 4).

1.1.1. Selen

Selen je esencijalni mikroelement, organizmu neophodan u malim količinama. Ima važnu ulogu u čovjekovom imunom sustavu, zaštiti tkiva od oštećenja te funkciji štitne žlijezde. U većim količinama može biti toksičan, što je prvobitno opisana karakteristika ovog mikroelementa (10 – 12). Razine selena u organizmu uglavnom ovise o količini selena koji se unese putem prehrane (10, 13).

Ljudskom je organizmu selen potreban za normalno funkcioniranje više od 30 poznatih selenoproteina, od kojih je približno 15 purificirano radi karakterizacije njihovih bioloških funkcija (glutation peroksidaza, jodtironin dejodinaza, selenoprotein P, selenoprotein W, selenofosfat sintetaza i tioredoksin reduktaza). Glutation peroksidaze, a potencijalno selenoprotein P i selenoprotein W, jesu antioksidansi koji reduciraju štetne reaktivne kisikove spojeve (ROS, engl. *Reactive Oxygen Species*), kao što su vodikov peroksid i lipidni hidroksiperoksidi (10, 12, 14 – 16). ROS-ovi oštećuju proteine, polisaharide, nukleinske kiseline i polinezasićene masne kiseline (PUFA, engl. *Polyunsaturated Fatty Acids*), što potencijalno dovodi do stanične smrti (17, 18).

Velik je broj kliničkih studija dokazao važnu ulogu selena u zdravlju, ali i bolestima kao što su muška neplodnost, virusne infekcije (uključujući virus humane imunodeficijencije (HIV)), rak te kardiovaskularne i autoimune bolesti (10). Važnost selena prvi je put opisana u 1970-im godinama, kada je u pojedinim područjima u Kini utvrđena povezanost endemične kardiomiopatije s deficitarnim unosom selena u organizam putem prehrane (13). Neke od bolesti koje su povezane s nedostatkom selena jesu: Kashin-Beckova bolest, Duchenneova mišićna distrofija, miozitis, pseudo albinizam (13). Smanjenom unosu selena pogoduju alkoholizam, nekvalitetna prehrana, kronične bolesti i malnutricija (12). Studije potvrđuju da suplementacija selena može imati preventivnu i terapijsku ulogu u različitim bolestima, a za konačnu je potvrdu mehanizma djelovanja selena nužno provesti daljnja istraživanja (10, 12). Prema autorima Allingstrup M. i Afshari A. (2015), 13 je studija pokazalo statistički značajno smanjenje smrtnosti kod kroničnih bolesnika kojima je u terapiju uvrštena suplementacija selena (11). Jedno je istraživanje pokazalo da je kod ovakvih bolesnika plazmatski selen značajno snižen i povezan s lošim kliničkim ishodom (17). Preporučeni je dnevni unos selena za muškarce 60 μg , a za žene 53 μg (12).

1.1.2. Vitamin E

Vitamin E jest naziv za prehrambenu grupu prirodno dobivenih tokoferola i tokotrienola. Ubikvintarno je prisutan u ljudskom tijelu, uključujući stanične membrane i lipoproteine. Antioksidans je koji djeluje kao čistač slobodnih radikala te ima ulogu u staničnom disanju (19, 20). Obitelj vitamina E sadrži osam izomera: četiri tokoferola (α -, β -, γ - i δ -tokoferol) i četiri tokotrienola (α -, β -, γ - i δ -tokotrienol). Izomerni oblici ovise o broju i mjestu metilnih skupina na kromanskim prstenovima (20, 21). Aktivni oblik vitamina E jest D- α -tokoferol (19). Ljudski organizam ne može sintetizirati vitamin E, stoga se ovaj vitamin unosi egzogeno prehranom (20). Tokoferolima su bogati orašasti plodovi i biljna ulja, dok su ječam, zob, palmino ulje, rižine mekinje, raž i pšenične klice bogate tokotrienolom (22). Prirodni se izvori oba izomera vitamina E nalaze u voću, plodovima mora, siru i jajima (23).

Vitamin E apsorbira se u tankom crijevu u prisutnosti žuči u obliku čestica hilomikrona, zajedno s triacilglicerolom i kolesterolom. Uz pomoć lipoprotein lipaze, dio se vitamina E vezanog u hilomikronima transportira i raspodjeljuje u periferna tkiva. Ostalni hilomikroni putuju u jetru

kao lipoproteini vrlo niske gustoće (VLDL), u kojima je ugrađen α -tokoferol, zajedno s prijenosnim proteinom (α -TTP), koji omogućuje daljnju raspodjelu α -tokoferola po tijelu. Iz jetre se putem krvi vitamin E raspodjeljuje u tkiva uz pomoć lipoproteina niske gustoće (LDL) i lipoproteina visoke gustoće (HDL) (19).

Nedavna su otkrića ukazala da vitamin E pokazuje različite potencijalno korisne učinke na ljudsko zdravlje, kao što su antialergijski, antiaterogeni, antikancerogeni, antikardiovaskularni, antidijabetički, antilipidemijski te antihipertenzivni učinci. Djeluje protuupalno, protiv pretilosti, neuroprotektivno i sudjeluje u modulaciji aktivnosti telomeraze (20). Neka istraživanja prepoznaju važnost vitamina E kod neuroloških i reproduktivnih funkcija u vidu zaštite stanica od hemolize te sprječavanja razvoja retinopatije u nedonoščadi. Inhibicija lančane reakcije slobodnih radikala u lipidnoj peroksidaciji najbolje je definirana uloga vitamina E, a odvija se uglavnom u PUFA membranskih fosfolipida (19, 20). Antioksidativni učinci izomera vitamina E ovise o broju metilnih skupina na kromanskom prstenu pa je tako snaga antioksidativnog djelovanja reda $\alpha > \beta > \gamma > \delta$ među izomerima. Na primjer, α -tokoferol ima tri metilne skupine, dok δ -tokoferol ima jednu metilnu skupinu u kromanskom prstenu (19 – 21). Neke epidemiološke studije pokazale su povezanost između smanjenog unošenja vitamina E i povećane učestalosti kroničnih bolesti (19).

Traber i Atkinson primijetili su da antioksidativno djelovanje vitamina E predstavlja samo mali doprinos njegovoj biološkoj aktivnosti (20, 24). Zbog karakteristične strukture vitamina E, hidrofobni se repovi nalaze unutar hidrofobnog područja staničnih membrana i lipoproteina, a skupine polarnih glava nalaze se u hidrofilnim područjima. Prisutnost trodimenzionalnog tokotrienola utječe na promjenu fizičkih svojstava i zakrivljenosti stanične membrane te potiče membransku dinamiku. Nasuprot tome, prisutnost tokoferola pogoduje niskoj membranskoj dinamici stanice. Kada postoji jak afinitet između α -tokoferola s lipidnim komponentama, novonastali kompleks djeluje protiv destabilizirajućih učinaka te teži stabilizaciji membrane. (20, 25).

1.1.3. Polinezasićene masne kiseline

Masne kiseline sastavni su dio molekula masti i ulja (26). Polinezasićene masne kiseline podijeljene su u dvije skupine, n-3 i n-6, ovisno o lokalizaciji prve dvostruke veze na

ugljikovodičnom lancu. Najvažniji su predstavnici omega-3 skupine PUFA-e: α -linolenska masna kiselina (ALA), eikozapentaenska kiselina (EPA) i dokozaheksaenska kiselina (DHA). Između omega-6 skupine PUFA-e ističu se linolna masna kiselina (LA) i arahidonska masna kiselina (AA). Metabolizam i uloga n-3 i n-6 PUFA-e mogu se razlikovati u živom organizmu. Masne kiseline n-3 i n-6 skupine (LA i ALA) ne mogu se sintetizirati u organizmu i zato se nazivaju esencijalnim masnim kiselinama (EFA, engl. *Essential Fatty Acids*) (26, 27).

Uobičajeni izvori n-3 PUFA-e u svakodnevnoj prehrani jesu: riba (losos, pastrve, sardine, skuša...), n-3 PUFA-om bogato povrće, orašasti plodovi i sjemenke (alge, chia sjemenke, grah, morska trava, orasi...) te farmakološki suplementi koji sadrže riblje ulje, ulje jetre bakalara, ulje krila, ulje algi ili ALA dodatke (28). U tijeku su istraživanja s ciljem povećanja sadržaja n-3 PUFA-e u različitim prehrambenim proizvodima u obliku funkcionalne hrane, kao što su nutritivno obogaćena kokošja jaja (27). Jaja obogaćena n-3 PUFA-om sadrže 5,3 puta više ALA-e, 20 puta više EPA-e i 3,5 puta više DHA-e u odnosu na konvencionalna jaja (26). Američka agencija za hranu i lijekove za odrasle je osobe preporučila dnevni unos od ukupno 3 g kombiniranih DHA-e i EPA-e, ali ne više od 2 g PUFA-e iz dodataka prehrani (26, 29).

Postoje klinički epidemiološki dokazi o pozitivnim učincima unosa n-3 PUFA-e putem prehrane na kronične upalne poremećaje, u smislu imunomodulatornih, protuupalnih i kardioprotektivnih učinaka (30 – 33). Lipidni medijatori, izvedeni iz esencijalnih n-3 ili n-6 PUFA-e preko enzimskih putova ciklooksigenaze (COX) i lipoksigenaze (LOX) (30, 34, 35) te citokini, izvedeni iz imunoloških stanica, imaju značajan učinak na prirođeni i stečeni imunološki sustav (30, 36). Derivati AA-e igraju ključnu ulogu u pokretanju i održavanju upale, dok derivati EPA-e i DHA-e imaju ulogu u prekidu upalnog odgovora te blokiranju daljnjeg regrutiranja stanica, istodobno promičući fagocitozu i oporavak tkiva (27, 36). Iz navedenih razloga, omjer unosa između n-3 i n-6 PUFA od velike je važnosti za homeostazu (30, 37). U zapadnjačkoj je prehrani omjer unosa n-6 PUFA i n-3 PUFA 15 – 30 : 1, umjesto idealnih 2 – 6 : 1 (30, 38, 39). Kao rezultat navedenog omjera, narušava se ravnoteža između proupalnih i protuupalnih derivata koji se sintetiziraju iz prekursora masnih kiselina, što pridonosi patogenezi kardiovaskularnih bolesti (KVB) i raka (30, 38 – 41). U istraživanju Stupin i sur. (2020) dokazano je da je konzumacija kokošnjih jaja značajno povećala sistemsku razinu protuupalnog citokina interleukina 10 (IL-10) i snizila razinu serumskog interferona gama (INF- γ). Učinak je bio znatno izraženiji ako su kokošja

jaja bila obogaćena n-3 PUFA-om (33). U drugim je istraživanjima dokazano da n-3 PUFA-e smanjuju upalu smanjenjem razine IL-6, monocitnog kemotaktičkog proteina 1 (MCP-1), faktora tumorske nekroze alfa (TNF- α) i visokosenzitivnog C-reaktivnog proteina (hsCRP), ekspresijom molekula adhezije endotelnih stanica te da značajno utječu na sastav masnih kiselina u krvi (28, 42). Konzumacija tri n-3 PUFA-om obogaćena kokošja jaja dnevno (777 mg n-3 PUFA) tijekom 3 tjedna pojačala je mikrovaskularnu reaktivnost kože na vaskularnu okluziju i smanjila arterijski krvni tlak (43), a konzumacija pet n-3 PUFA-om obogaćenih jaja (241 mg n-3 PUFA/jaje) tjedno tijekom 3 tjedna značajno je smanjila razinu serumskih triglicerida (pad 16 – 18 %) kod 25 zdravih ispitanika (44).

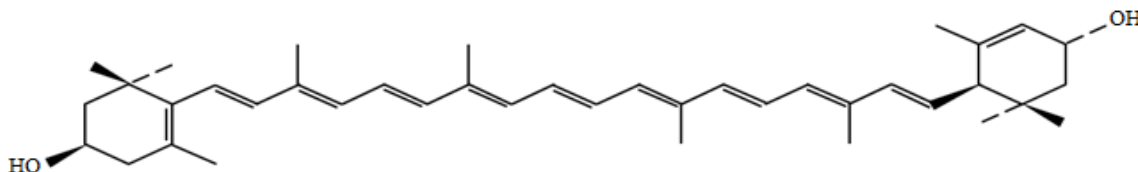
Danas je široko prihvaćeno da oštećena funkcija vaskularnog endotela predstavlja jedno od glavnih obilježja KVB-a (45, 46). Konzumacija omega-3 PUFA smanjuje rizik od KVB-a te ima blagotvoran učinak na napredovanje KVB-a (37, 45). Studije na životinjskim modelima pokazale su da omega-3 PUFA mogu poboljšati krvožilnu i endotelnu funkciju povećanjem biorasploživosti dušikovog oksida, smanjenjem razine oksidativnog stresa i/ili ublažavanjem upale (45, 47 – 49).

Postoje dokazi o potencijalnim blagotvornim učincima prehranbenog unosa n-3 PUFA-e (ALA, EPA i DHA) na hemoreologiju, krvožilnu funkciju i tjelesne performanse (42). Smatra se da suplementacija n-3 PUFA-om ima antitrombotičke učinke (smanjenje viskoznosti krvi, faktora koagulacije i razine inhibitora aktivacije plazminogena 1 (PAI-1), utjecaj na agregaciju/reaktivnost trombocita, pojačana fibrinoliza (bez utjecaja na deformabilnost eritrocita)) (42). Liječenje n-3 PUFA-om poboljšava protok i provodljivost krvi iz brahijalne arterije tijekom vježbanja te pojačava mikrovaskularni postokluzivni hiperemijski odgovor u zdravih ljudi (42).

1.1.4. Lutein

Lutein je esencijalni karotenoid koji pripada podklasi ksantofila. Crveno-narančaste je boje, a uglavnom se ekstrahira iz nevena (50, 51). Naziv luteina je, prema Međunarodnoj uniji za čistu i primijenjenu kemiju, β , ϵ -karoten-3, 3-diol, a njegova je molekularna formula $C_{40}H_{56}O_2$. Dodatni nazivi ove molekule koji se mogu pronaći u literaturi jesu: žuti ksantofilni karotenoid, hidroksi-

karotenoid, oksigenirani karotenoid te oksikarotenoid. Karotenoidi su kategorizirani u karotene (npr. α -karoten, β -karoten i likopen), po kemijskoj građi ugljikovodične lance, i ksantofile (npr. lutein, zeaksantin), koji, osim ugljikovodičnog lanca, sadrže dvije hidroksilne skupine (52). Ksantofil lutein jest izoprenoid koji sadrži dvije ciklične krajnje skupine (jedan α -jonon i jedan β -jonon prsten) spojene hidroksilacijom β -jonona i ε -jononskih prstenova α -karotena koji nastaje iz dvije molekule geranilgeranil-difosfata (53). Strukturna formula luteina prikazana je na Slici 1.



Slika 1. Strukturna formula luteina. (Shemu izradila autorica prema slici iz članka autora Thurnham DI. (54))

Na ugljikovodičnom lancu luteina postoji osam konjugiranih veza, što ga čini visoko osjetljivim na kisik, toplinu i svjetlost, a posljedica je takve kemijske strukture ograničena primjena luteina u prehrambenoj i farmaceutskoj industriji (55). Lipofilna svojstva luteina čine ga netopljivim u vodenoj sredini čovjekovog gastrointestinalnog trakta. Izvor hrane i matriksa, sadržaj masti, aktivnosti prerade hrane te prehrambena vlakna glavni su čimbenici koji utječu na bioraspoloživost luteina u probavnom sustavu (56). Ovisno o solubilizaciji u probavnom sustavu, bioraspoloživost luteina varira u rasponu 10 – 15 % (57). Lutein obiluje u lisatom zelenom povrću i voću jarkih boja, a njegove su najviše koncentracije u špinatu, zelju, kelju i žumanjcima jaja (58, 59). Bioraspoloživost luteina iz jaja mnogo je veća od one u drugim prehrambenim izvorima zbog visokog sadržaja lecitina, slobodnog neesterificiranog oblika luteina i jednostavnog matriksa hrane (54). Unos luteina iz dodataka prehrani može varirati između 28,7 i 43,1 % (60). Iz navedenih razloga, stvoreni su novi pristupi formulaciji suplemenata luteina i terapijski sustavi za isporuku lijekova, kao što su lipidne nanočestice i nanokristali (61).

Lutein je od nedavno u središtu interesa jer se pokazalo kako ima jače antioksidativno djelovanje od ostalih karotenoida (50). Karotenoidi su učinkovite biološke molekule koje potiču smanjenje oksidativnog stresa regulacijom elementa antioksidativnog odgovora i interakcijom s faktorom eritroida 2 poveznog s nuklearnim faktorom 2 (Nrf2, engl. *Nuclear factor erythroid 2-related factor 2*) (50, 62). Dokazano je da je antioksidativno djelovanje luteina 10 puta jače od

beta-karotena i 15 puta jače od likopena (63). Značajke poput konjugiranih dvostrukih veza i polarnosti potiču unutrašnju antioksidativnu aktivnost luteina (64). Zbog lipofilnih polienskih lanaca, olakšan je njegov prolazak kroz staničnu membranu, gdje dolazi u doticaj s oksidiranim lipidima, što štiti stanicu od oksidativnog oštećenja (64). U eksperimentalnim istraživanjima, lutein je povećao aktivnost antioksidativnih enzima poput katalaze, superoksid dismutaze i glutation peroksidaze (65), a također je stimulirao Nrf2, što je dovelo do prekomjerne ekspresije antioksidativnih enzima, kao što su kinon 1 i hem oksigenaza-1 (66). Uz to, lutein je potencijalno sposoban povećati regulaciju sirtuina 1 (67), nikotinamid adenin dinukleotid (NAD⁺) ovisne deacetilaze koja sudjeluje u smanjenju oksidativnog stresa i staničnog starenja, kao i reguliranju metabolizma lipida te signalizaciji inzulina (68). Ostali predloženi mehanizmi pomoću kojih lutein pojačava antioksidativni kapacitet uključuju zajedničke sinergijske učinke s drugim antioksidansima i smanjenje razine malondialdehida zbog peroksilnih radikala koji se šire lancima (69). Lutein može inhibirati NADH/nikotinamid adenin dinukleotid fosfat (NADPH) oksidazu, najvažniji enzim uključen u stvaranje ROS-a te na taj način ispraviti endotelnu disfunkciju (70). U studiji Han i suradnika, lutein je regulirao dvije ključne komponente NADPH oksidaze u aorti, p47phoks i p22phoks, što je rezultiralo niskom razinom ROS-a (70).

Eksperimentalni i epidemiološki dokazi ukazuju na antiaterosklerotske učinke prilikom konzumacije hrane bogate luteinom ili suplementima luteina. Međutim, uobičajeni unos luteina ne dostiže minimalne preporučene količine za smanjenje incidencije kroničnih bolesti. Prosječna potrošnja luteina kod Amerikanaca i Europljana iznosi oko 1,7 mg/d (58, 59), a studije su pokazale da je količina luteina potrebna za smanjenje bolesti povezanih s dobi između 6 i 14 mg/d (71). Istraživanja su pokazala da je dodatak 10 ili 20 mg/d luteina tijekom 12 tjedana povećao antioksidativni kapacitet u korelaciji s povećanom razinom luteina u plazmi (72). Prema sistematskom pregledu Hajizadeh-Shafarabad F. i sur., devet od deset studija pokazalo je pozitivne učinke luteina na funkciju endotela smanjenjem krvnog tlaka, debljine arterijske intime medije, migracije monocita i migracije vaskularnih glatkomišićnih stanica. Neke su studije ispitivale protuupalna svojstva luteina i utvrdile značajno smanjenje proupalnih citokina nakon uvrštenja luteina u prehranu. U više je pregledanih istraživanja za protuupalna svojstva luteina izražen pozitivan utjecaj na IL-6, TNF- α i adhezijske molekule. Mali je broj studija koje su se bavile

istraživanjem antihiperlipidemijskih učinaka luteina utvrdio povoljan učinak unosa luteina na lipidni profil (50).

Lutein je poznat po svojim preventivnim svojstvima na bolesti povezane s očima, kao što su starosna degeneracija makule (AMD, engl. *Age-Related Macular Degeneration*) (73, 74), katarakta (75), dijabetička retinopatija (76) i uveitis (77). Zbog visokog antioksidativnog potencijala i sposobnosti filtriranja plavog svjetla, lutein štiti oči od zračenja i sprječava proces fotostarenja kože (78, 79), apsorbirajući 40 % do 90 % upadnog plavog svjetla, ovisno o njegovoj koncentraciji (80). Nadalje, lutein je pokazao zaštitne učinke protiv nekih malignih bolesti, uključujući karcinom jajnika (81), prostate (82) i pluća (83). Mehanizmi pomoću kojih lutein suprimira tumorigenezu jesu inhibicija stanične proliferacije i diferencijacije (84), regulacija apoptoze (85) te prevencija neoplastične transformacije (86). Zbirni dokazi podupiru zaštitni učinak luteina u kontekstu KVB-a, poput koronarne bolesti srca i moždanog udara (87, 88). Čini se da lutein svoje kardioprotektivne učinke pokazuje prvenstveno smanjenjem ukupne razine LDL-a i razine LDL-C-a te veličine aterosklerotskih lezija (89).

1.2. Oko

Oko je osjetilni organ čiju anatomsku građu čine očna jabučica i pomoćni organi oka (vanjski mišići očne jabučice, obrva, vjeđe i suzni sustav). Očna jabučica jest parni organ lokaliziran u očnoj šupljini. Izgrađena je od tri očne ovojnice – vanjske, srednje i unutrašnje očne ovojnice te leće, staklastog tijela, očne sobice i očne vodice. Vanjska očna ovojnica dijeli se na bjeloočnicu i rožnicu, srednja očna ovojnica na žilnicu, zrakasto tijelo i šarenicu, a unutrašnju očnu ovojnicu tvori mrežnica (90).

1.2.1. Stražnji segment oka

Očna pozadina ili fundus jest područje stražnje unutrašnje površine očne jabučice. Obuhvaća glavu vidnog živca, mrežnicu, žilnicu i bjeloočnicu (91). Bjeloočnica (lat. *sclera*) je izgrađena od vezivnog tkiva, čvrsta je i neprozirna te je najveći dio vanjske očne ovojnice. Ravni i kosi mišići

koji pokreću bjeloočnicu pripajaju se na njezinoj vanjskoj površini. S unutrašnje strane prednjega ruba bjeloočnice nalazi se kružna brazda, Schlemmov kanal, u koji otječe očna vodica iz prednje očne sobice. Vidni živac prolazi kroz bjeloočnicu na stražnjem polu (90). Žilnica (lat. *choroidea*) se proteže prema naprijed od nazubljene linije mrežnice (lat. *oraserata*) te izgrađuje najveći, stražnji dio srednje očne ovojnice. Od žilnice prema naprijed nastavlja se zrakasto tijelo. S vanjske je strane žilnica povezana elastičnim tračcima s bjeloočnicom, a s unutrašnje je strane čvrsto povezana s vidnim dijelom mrežnice. Sadrži krvne žile i spletove kapilara za prehranjivanje očne jabučice (90).

Mrežnica je dio oka osjetljiv na svjetlo (92). Anatomski se može podijeliti na stražnji pol te srednju i daleku periferiju mrežnice. Stražnji pol jest područje mrežnice koje obuhvaća glavu vidnog živca (PNO) i makulu. Srednja periferija mrežnice obuhvaća prostor od glavnih ogranaka središnje mrežnične arterije i vene do ekvatora, a daleka periferija mrežnice jest prostor između ekvatora i nazubljene linije mrežnice (90). Mrežnica sadrži dva tipa fotoreceptora, čunjiće koji zapažaju boje te štapiće koji zamjećuju slabu svjetlost (92). Osjet svjetla omogućuje zapažanje različitih intenziteta svjetlosti (91). Oko 110 – 125 milijuna štapića odgovorno je za periferni vid, mezoptički i skotopički vid, a uglavnom su važni za crno-bijelo gledanje i za gledanje u mraku. Sadrže pigment rodopsin. Čunjići, kojih je otprilike 6 – 7 milijuna, su odgovorni za centralnu vidnu oštrinu, fotoptički te kolorni vid. Tri su vrste čunjića: L – eng. *longwave*, M – eng. *mediumwave*, S – eng. *shortwave*, s vidnim pigmentima osjetljivim na crveno, zeleno i plavo svjetlo. Njihov je međusobni omjer 32 : 16 : 1. Plavi čunjići nedostaju u centru makule (91, 92). Signali nastali podraživanjem štapića ili čunjića prenose se kroz slijed neurona u samoj mrežnici te vlaknima vidnoga živca u koru velikoga mozga (92). Retina kralježnjaka ima deset različitih slojeva. Slojevi mrežnice nabrojani od najudaljenijeg do najbližeg staklastom tijelu jesu:

- **sloj retinalnog pigmentnog epitela** (RPE, engl. *Retinal Pigment Epithelium*) – lat. *stratum pigmenti* (pigmentirane stanice epitela)
- **granica vanjskog i unutarnjeg segmenta fotoreceptora** (IS/OS Junction, engl. *Inner Segment/Outer Segment layer*) – lat. *stratum neuroepitheliale* (štapići i čunjići – periferni dio s vidnim pigmentom)
- **vanjska granična membrana** (ELM, engl. *External Limiting Membrane*) – lat. *membrana limitans externa* (izdanci glijalnih stanica kroz koje čunjići i štapići prolaze kao kroz sito)

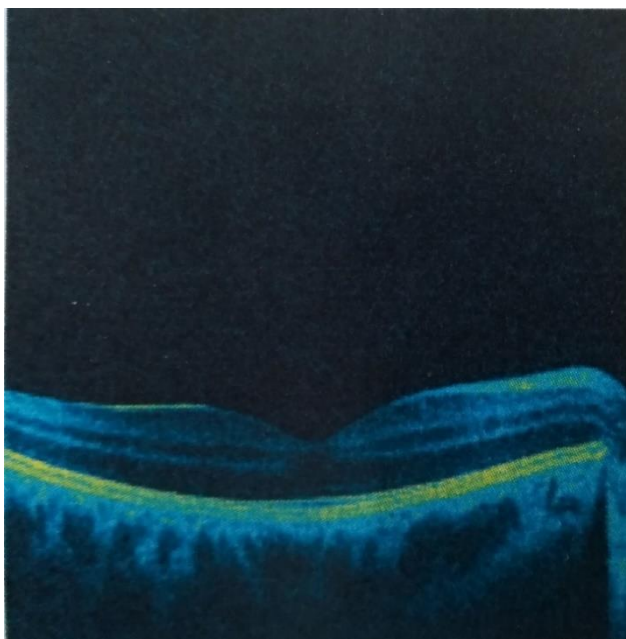
- **vanjski nuklearni sloj** (ONL, engl. *Outer Nuclear Layer*) – lat. *stratum granulosum externum* (tijelo čunjića i štapića – prvi neuron)
- **vanjski pleksiformni sloj** (OPL, engl. *Outer Plexiform Layer*) – lat. *stratum reticulare externum* (sinapse između dendrita drugog neurona i aksona prvog neurona)
- **unutarnji nuklearni sloj** (INL, engl. *Inner Nuclear Layer*) – lat. *stratum granulosum internum* (tijela bipolarnih stanica drugog neurona, horizontalne stanice, amakrine stanice)
- **unutarnji pleksiformni sloj** (IPL, engl. *Inner Plexiform Layer*) – lat. *stratum reticulare internum* (sinapse između dendrita trećeg neurona i aksona drugog neurona)
- **sloj ganglijskih stanica** (GCL, engl. *Ganglion Cell Layer*) – lat. *stratum gangliosum* (tijela ganglijskih stanica trećeg neurona vidnog puta)
- **sloj živčanih vlakana** (NFL, engl. *Nerve Fiber Layer*) – lat. *stratum fibrarum opticarum* (sloj živčanih vlakana, aksoni trećeg neurona)
- **unutarnja granična membrana** (ILM, engl. *Internal Limiting Membrane*) – lat. *membrana limitans interna* (vlakna glijalnih stanica koja razdvajaju mrežnicu od staklovine) (90, 91).

Navedeni se slojevi mogu podijeliti na vanjski sloj ili *stratum pigmentosum* te unutrašnji sloj ili *stratum nervosum*. Prvih devet slojeva *stratum nervosum* često se naziva neurosenzorna retina, odnosno neuroretina, radi vidnih osjetnih stanica koje se nalaze u ovom sloju (90, 91). Vanjski sloj mrežnice izgrađuju stanice koje sadrže pigment. Zbog raspodjele karakterističnih stanica, mrežnica se dijeli na vidni dio (lat. *pars optica retinae*) i na slijepi dio (lat. *pars caecaretinae*) (90). Mrežnica ne sadrži senzornu inervaciju pa su bolesti mrežnice posve bezbolne (91).

1.2.2. Žuta pjega

Žuta pjega, makula (lat. *macula lutea*), jest središnje ovalno područje na mrežnici oka, veličine oko 5,5 mm. Najvažniji je dio oka, odnosno mrežnice ili retine, a smještena je unutar areala ograničenog tijekom glavnih temporalnih ogranaka retinalne arterije i vene. Stvara centralni dio slike koju gledamo te je neophodna za raspoznavanje boja, mogućnost percepcije slike u različitim uvjetima osvjetljenja i stvaranje perifernog vida. Tamnija je pigmentiranost makule uzrokovana stanicama RPE-a (93). RPE sadrži tri karotenoida koji pokazuju regionalnu dominaciju u makuli –

lutein, koji je u najvećoj koncentraciji prisutan na periferiji, zeaksantin (stereoizomer luteina) na srednjoj periferiji te mezo-zeaksantin (metabolit luteina) u epicentru makule. RPE je neophodan za održavanje optimalnih vizualnih performansi i često se koristi u svrhu predviđanja rizika od razvoja makularnih bolesti (80). Na Slici 2. prikazan je B-prikaz makule u pseudokolornoj skali dobiven metodom optičke koherentne tomografije (OCT, engl. *Optical Coherence Tomography*).



Slika 2. B-prikaz makule desnog oka ispitanice eksperimentalne kvatro skupine u pseudokolornoj skali. Sliku prilagodila autorica.

U središtu mrežnice nalazi se sićušno područje nazvano foveja. Foveja zauzima površinu od oko 1 mm² i osobito je sposobna za oštar i precizan vid (2). U području foveje nalazi se fovealna avaskularna zona (FAZ), promjera oko 0,4 – 0,5 mm. Dio je retine koji se opskrbljuje isključivo iz slojeva koriokapilarisa. U središtu foveje determinirana je središnja fovea ili foveola promjera oko 0,35 mm (91, 92). Foveola je mjesto gdje je mrežnica najtanja, a građena je od čunjića koji imaju duga i vitka tijela, u usporedbi s mnogo debljim čunjićima smještenima u perifernim dijelovima mrežnice. Čunjići osiguravaju centralnu vidnu oštrinu, kolorni i fotoptički vid (vid pri dnevnom svjetlu) (93). Osim središnje foveje, u fovealnom području nalaze se krvne žile, ganglijske stanice, unutarnji sloj jezgara i mrežasti slojevi razmaknuti u stranu tako da ne nadliježu na čunjiće (92). Embriološki je mrežnica dio središnjeg živčanog sustava pa je tako makula zona u kojoj je najveća gustoća fotoreceptorskih stanica – čunjića i štapića, koje su osjetljive na svjetlosni podražaj te složenim biokemijskim procesima svjetlost pretvaraju u kemijski signal koji dalje vidnim putem

dolazi u centar za vid u mozgu (93). Gusto smješteni i visoko diferencirani čunjići u foveji osiguravaju osjet oblika, koji predstavlja sposobnost razlikovanja prostorno odijeljenih vidnih podražaja, veličinom, granicama i položajem u prostoru. Osjet oblika, stoga, uključuje centralnu vidnu oštrinu i kontrastnu osjetljivost. Prema periferiji se smanjuje broj čunjića, stoga i osjet oblika pada. Osjet kontrasta jest sposobnost percepcije malih razlika osvjetljenosti između areala koji nisu jasno omeđeni granicama, a gubitak kontrastne osjetljivosti nerijetko je važniji od smanjenja centralne vidne oštrine (91).

Ispravna funkcija makule i njezino zdravlje bitno je za kvalitetno obavljanje poslova i zadataka suvremenog čovjeka, kao što su vožnja automobila, rad na osobnom računalu, čitanje, pisanje, prepoznavanje lica i slično, stoga je važno patološke promjene makule otkriti u što ranijoj fazi (93). Patološke su promjene u makuli bezbolne, najčešće obostrano prisutne, ali ne moraju biti u istoj fazi razvoja na oba oka. Simptomi na koje se pacijent žali različiti su, ovisno o tome jesu li u centru (foveoli) ili periferiji. Patološke promjene u žutoj pjezi uvijek dovode do poremećaja u centralnom vidu, a periferni dio vida najčešće ostaje dobro očuvan. Najčešći uzrok makularnih promjena u današnje vrijeme jesu staračke (senilne) degenerativne promjene u žutoj pjezi, što dovodi do nepovratnog smanjenja centralne vidne oštrine kod osoba starijih od 50 godina (92, 93). Ostali češći uzroci makularnih promjena jesu: dijabetički makularni edem, makularni edem kod retinalnih venskih okluzija, centralna serozna korioropatinopatija, cistoidni makularni edem nakon operacije katarakte, makularne promjene kod nekih vrsta uveitisa, upale srednje očne ovojnice i slično (93, 94). U razvijenim zemljama AMD je vodeći uzrok teškog ireverzibilnog oštećenja vida i sljepoće populacije starijih od 65 godine života. Oko 30 % osoba starijih od 75 godina ima neki oblik AMD-a, a u 20 % bolesnika suhi oblik AMD-a s vremenom prijeđe u vlažni oblik (94). Multiple genske varijante, čimbenici okoliša i način života (povećana tjelesna masa, pušenje) znatno povećavaju rizik od nastanka bolesti. Simptomi uključuju bezbolno progresivno zamućenje centralnog vida. Bolesnici se žale na iskrivljenu sliku, osobito pri čitanju, poremećaj dubinskoga, kolornoga i noćnog vida, teško prepoznavanje lica te slabu prilagodbu na promjenu svjetlosnih uvjeta. Gubitak vida kod suhog oblika AMD-a sporo progredira tijekom nekoliko godina ili desetljeća, a kod vlažnog oblika znatno brže, najčešće tijekom nekoliko mjeseci. U zadnjem stupnju bolesti prisutan je apsolutni centralni skotom, dok periferni vid ostaje očuvan. Bolest se dijeli na suhi i vlažni (eksudativni) oblik. Suhi oblik AMD-a obuhvaća družu i geografsku atrofiju makule (94). Starenjem se prirodno smanjuje broj fotoreceptora i ostalih živčanih stanica koje izgrađuju makulu,

a sloj stanica ispod razgrađuje odumrle stanice, što je jedna od njihovih osnovnih funkcija. Sposobnost za *zbrinjavanje otpada* smanjuje se sa životnom dobi te se nastali višak materijala taloži između staničnih slojeva u obliku druza. Tako stvoreni depoziti ometaju normalan transport između sloja živčanih i osjetnih stanica i žilnice. Kada ovakve promjene nastanu u žutoj pjezi, govorimo o postojanju suhog oblika AMD-a. Do vlažnog oblika AMD-a dolazi uslijed biokemijskih promjena, prvenstveno slabe oksigenacije tkiva. Stvaraju se signali za žilnicu koja počinje stvarati nove krvne žile, što nazivamo koroidalnom neovaskularizacijom (CNV, engl. *Choroidal Neovascularization*). Takve novonastale krvne žile nastoje prokrviti dio oka s nastalim degenerativnim promjenama pa prodiru u slojeve stanica putevima koji nisu prije postojali, čime se narušava arhitektura slojeva. Zbog krhkih i nedovoljno kvalitetnih stjenki novotvorina, iz njih istječe tekućina te dolazi do podizanja i razdvajanja pojedinih slojeva, a posljedično do vlažnog oblika makularne degeneracije. Sljedeći su korak krvarenja iz novonastalih krvnih žila te stvaranje ožiljaka (93).

2. Hipoteza

Konzumacija jaja obogaćenih omega-3 masnim kiselinama, selenom, vitaminom E i luteinom ima potencijalno zaštitni učinak na oko, posebice žutu pjegu, gdje ima pozitivni učinak na mikrocirkulaciju oka.

3. Cilj

Cilj je ovog istraživanja utvrditi učinke konzumacije kvatro jaja, posebice luteina kao jednog od funkcionalnih elemenata kojim su obogaćena, na žutu pjegu pomoću optičke koherentne tomografije (neinvazivna metoda) te na biokemijska i hematološka obilježja krvi kod mladih zdravih ispitanika.

4. Ispitanici i metode

4.1. Ustroj studije

Ova je studija provedena kao randomizirani, dvostruko slijepi i placebo kontrolirani pokus. Dio je šireg projekta Znanstvenog centra izvrsnosti za personaliziranu brigu o zdravlju koji provodi znanstvenoistraživačke aktivnosti u sklopu Znanstvene jedinice za istraživanje, proizvodnju i medicinsko ispitivanje funkcionalne hrane. Istraživanje se financira iz sredstava Hrvatskog nacionalnog znanstvenog centra izvrsnosti za personaliziranu brigu o zdravlju, Sveučilišta Josipa Jurja Strossmayera u Osijeku, iz Europskog strukturnog i investicijskog fonda # KK.01.1.1.01.0010.

4.2. Ispitanici i protokol

U ovom je istraživanju sudjelovalo 11 zdravih mladih ispitanika oba spola, studenata Sveučilišta J. J. Strossmayera u Osijeku, u dobi od 18 do 28 godina. Ispitanici nisu imali pozitivnu anamnezu za kardiovaskularna oboljenja, bili su nepušači te nisu uzimali protuupalne lijekove i kontraceptive. Kriteriji za isključivanje ispitanika iz istraživanja bile su od ranije poznate bolesti poput hipertenzije, koronarne bolesti, šećerne bolesti, hiperlipidemije, oštećenja bubrega, cerebrovaskularne bolesti te bolesti perifernih krvnih žila. Ispitanici su dobrovoljci koji su detaljno obaviješteni o tijeku istraživanja te o svim protokolima i procedurama prije primjene istih. Neposredno prije uključivanja u studiju, potpisan je informirani pristanak. Protokol i postupak istraživanja zadovoljavaju standarde najnovijega izdanja Helsinške deklaracije, a istraživanje je odobreno od strane Etičkoga povjerenstva Medicinskog fakulteta u Osijeku (Klasa: 602-04/20-08/07, Broj: 2158-61-07-20-185).

Protokol studije trajao je 3 tjedna tijekom kojih su ispitanici dva puta posjetili Laboratorij za fiziologiju i imunologiju sporta te Kliniku za očne bolesti Kliničkog bolničkog centra Osijek. Pri prvom su posjetu ispitanicima podijeljena obična (kontrolna) kokošja jaja te funkcionalno obogaćena kokošja jaja (jaja obogaćena s luteinom, selenom, n-3 PUFA i vitaminom E), proizvod peradarske farme *Marijančanka d.o.o., Marijanci*. Izuzev kokošnjih jaja, ispitanicima su dani

dnevnicu prehrane radi vođenja evidencije dnevnog unosa hrane. Ispitanici su podijeljeni u dvije skupine, kvatro skupinu i kontrolnu skupinu. Kvatro skupina konzumirala je kokošja jaja obogaćena funkcionalnim elementima. Kontrolnoj skupini ispitanika za konzumaciju su podijeljena obična kokošja jaja. Dnevno je bilo potrebno, uz uobičajenu prehranu, u organizam unijeti 3 kuhana kokošja jaja. U Tablici 1. prikazan je maseni udio pojedinih funkcionalnih sastojaka u običnim i obogaćenim kokošnjim jajima u korelaciji s pripadajućom eksperimentalnom skupinom.

Tablica 1. *Maseni udio funkcionalnih elemenata nutritivno obogaćenih kokošnjih jaja u jajetu prosječne mase. Tablicu izradila autorica prema podacima iz članka Galović O. i sur. (95).*

	Obična (kontrolna) jaja	Kvatro obogaćena jaja
	mg/60 g (jestivi dio jajeta)	
Vitamin E	0,595	1,098
Lutein	0,110	0,616
Selen	0,018	0,019
	Aritmetička sredina (standardna devijacija)	
Masne kiseline		
ΣSFA	1566 (346)	1442 (185)
ΣMUFA	1976 (189)	2419 (139)
Σn-6 PUFA	1263 (148)	747 (46)
LA	1165 (140)	702 (43)
AA	89 (9)	44 (4)
Σn-3 PUFA	146 (20)	342 (25)
ALA	71 (11)	189 (16)
EPA	n. d.	19 (2)
DHA	75 (11)	135 (11)
Σn-6 / Σn-3 PUFA	8,71	2,18

Rezultati su izraženi kao aritmetička sredina i standardna devijacija.

SFA – zasićene masne kiseline; MUFA – mononezasićene masne kiseline; PUFA – polinezasićene masne kiseline; LA – linoleinska kiselina; AA – arahidonska kiselina; ALA – alfa-linoleinska kiselina; EPA – eikozapentaenska kiselina; DHA – dokozaheksaenska kiselina; n.d. – nije detektirano.

Kako bi se mogućnost uočavanja razlike između standardnih i kvatro obogaćenih kokošnjih jaja smanjila, jaja su bila iste L komercijalne veličine. Niti ispitanicima niti istraživačima nije bila dostupna informacija o tome kojoj eksperimentalnoj skupini pripada određeni ispitanik do završetka trajanja protokola. Prvi je i posljednji dan trotjednog protokola ispitanicima uzorkovana venska krv radi određivanja biokemijskih i hematoloških obilježja krvi te je proveden detaljan oftalmološki pregled i pregled OCT-om.

4.3. Metode

4.3.1. Određivanje biokemijskih i hematoloških obilježja

Ispitanicima je prilikom svakog posjeta Laboratoriju za fiziologiju i imunologiju sporta, nakon 30 minuta mirovanja u tihoj prostoriji, uzorkovana venska krv. Iz pripravaka venske krvi – seruma, plazme i pune krvi, određena su biokemijska i hematološka obilježja u laboratoriju Zavoda za kliničko laboratorijsku dijagnostiku Kliničkog bolničkog centra Osijek. Zahtijevana su sljedeća biokemijska obilježja: vrijednosti triglicerida, kolesterola, lipoproteina male gustoće (LDL), lipoproteina velike gustoće (HDL), C-reaktivnog proteina (CRP), koncentracija glukoze u krvi (GUK), uree, kreatinina, urata, natrija, kalija, kalcija, ukupnog željeza i transferina. Analizirana hematološka obilježja su sljedeća: broj leukocita (LEU), broj eritrocita (ERC), vrijednosti hemoglobina (HB) i hematokrita (HTC), eritrocitne konstante (MCV, MCH, MCHC, RDW-CV, MBV) te broj trombocita (TRC).

4.3.2. Određivanje antropoloških obilježja

Prije početka trotjednog protokola te po njegovu završetku, ispitanicima se u sjedećem položaju, nakon 15 minuta mirovanja, mjerio krvni tlak automatskim oscilometrom (OMRON, Osaka, Japan). Konačne vrijednosti krvnog tlaka označene su kao srednja vrijednost tri ponovljena mjerenja, dok je prosječni arterijski tlak (eng. *Mean Arterial Pressure*, MAP) izračunan pomoću vrijednosti sistoličkog (eng. *Systolic Blood Pressure*, SBP) i dijastoličkog krvnog tlaka (eng.

Diastolic Blood Pressure, DBP), kao što je prikazano u sljedećoj jednadžbi:
 $MAP = [SBP + 2(DBP)] / 3.$

Ispitanicima je prilikom svakog posjeta mjerena tjelesna masa i tjelesna visina radi određivanja indeksa tjelesne mase (BMI, eng. *Body Mass Indeks*) te omjer struka i bokova (WHR, eng. *Waist to Hip Ratio*). BMI se izračunavao iz omjera tjelesne mase u kilogramima i tjelesne visine u metrima na kvadrat, a WHR iz omjera opsega struka i bokova u centimetrima.

4.3.3. Oftalmološki pregled

Ispitanicima ove studije je, prije i nakon konzumacije nutritivno obogaćenih kokošnjih jaja, u Klinici za očne bolesti Kliničkog bolničkog centra Osijek obavljen detaljan oftalmološki pregled od strane iskusnog oftalmologa. Prije uključivanja u istraživanje, od svakog su bolesnika uzeti sociodemografski podaci te osobna, obiteljska i oftalmološka anamneza, uključujući pitanja o bolestima i stanjima koja se smatraju rizičnim čimbenicima. Nakon toga je učinjen kompletan oftalmološki pregled oba oka koji je uključivao:

- mjerenje najbolje korigirane vidne oštine na daljinu (BCDVA, engl. *Best-Corrected Distance Visual Acuity*) koristeći Snellenove tablice; izražena je na dvije decimale
- biomikroskopiju koristeći procjepnu svjetiljku Zeiss (SL-120, Carl Zeiss, Njemačka)
- pregled očne pozadine indirektnom oftalmoskopijom na biomikroskopu (SL-120, Carl Zeiss, Njemačka)
- gonioskopiju koristeći Goldmannovu indirektnu gonioleću
- očni tlak koristeći aplanacijsku metodu po Goldmannu na biomikroskopu (SL-120, Carl Zeiss, Njemačka); izražen je u mmHg, na jednu decimalu
- OCT žute pjege (makule) na uređaju SOCT Copernicus (Reichert/Topopol Technology, Inc., Depew, NY).

Svi su ispitanici naručeni na kontrolni pregled nakon tri tjedna od prvoga pregleda, tj. od početka konzumacije jaja. Na kontrolnom je pregledu rađen kompletan oftalmološki pregled kao i OCT.

4.3.4. Optička koherentna tomografija

Optička koherentna tomografija neinvazivna je slikovna dijagnostička metoda koja se u oftalmologiji u prvome redu koristi za morfološki prikaz prednjeg segmenta oka, žute pjege (makule) i glave vidnog živca (papile *nervusa opticus*) (94). Princip rada OCT-a temelji se na načelu Michelsonovog interferometra. Prvotna je verzija Michelsonovog interferometra bila jednostavan sustav fiksnih i pomičnih zrcala, polupropusnih zrcala, svjetlosnog izvora i detektora. Današnji su principi Michelsonovog interferometra značajno unaprijeđeni uporabom komponenata s optičkim vlaknima koje su zamijenile jednostavna zrcala (96). OCT mjerni instrument na temelju niskokoherentne interferometrije infracrvenoga dijela spektra, uporabom komponenata s optičkim vlaknima, omogućuje brz i detaljan *in vivo* prikaz morfologije biološkoga tkiva do dubine od oko 1 – 2 milimetara (mm), ovisno o prozirnosti tkiva, s gotovo mikrometarskom (μm) razlučivošću (ispod 5 μm na uređajima najnovije generacije) bez štetnog utjecaja na biološka tkiva (94, 96). Sva mjerenja prikazuju se u mikrometrima. Osim spomenutih značajki OCT metode, važna je i mogućnost vremenskoga uspoređivanja promjena na očnoj pozadini pomoću za to predviđenih računalnih rješenja, što olakšava kliničko praćenje promjena (94). OCT se ističe među oftalmološkim metodama zbog svoje osjetljivosti i reproducibilnosti pri direktnom mjerenju, a u oftalmologiji je navedena metoda najkorisnija u dijagnostici bolesti žute pjege jer daje bitne podatke kod različitih bolesti vidnog živca, glaukomskih bolesnika te otkriva strukturalne promjene optičkog diska (96).

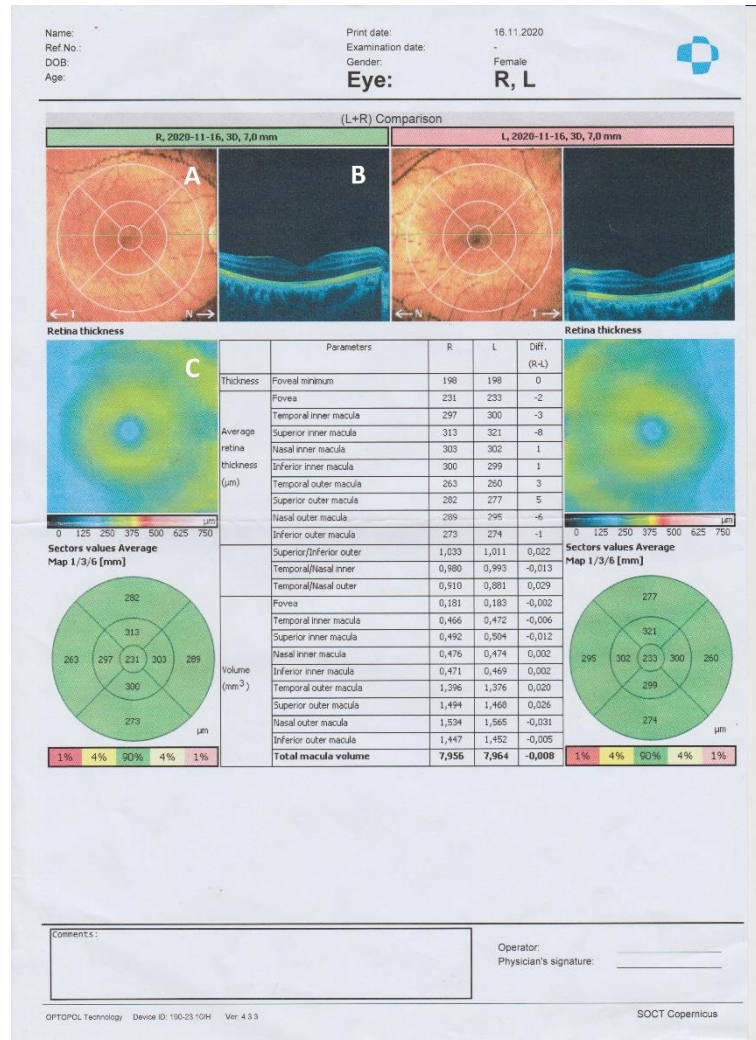
U ovom je istraživanju primijenjen uređaj SOCT Copernicus (Reichert/Topopol Technology, Inc., Depew, NY) koji koristi metodu OCT-a spektralnog područja kako bi se dobile trodimenzionalne poprečno-presječne slike ljudske mrežnice. Uređaj proizvodi laserski snop koji se fokusira na ljudsku mrežnicu. Svjetlo reflektirano od unutarnjih struktura mrežnice interferometrički se analizira pomoću uređaja. Dobiveni podaci računalno se obrađuju kako bi se dobile slike poprečnog presjeka mrežnice. Fotografije uređaja prikazane su na Slici 3.



Slika 3. Uređaj SOCT Copernicus za optičku koherentnu tomografiju. Fotografirala autorica.

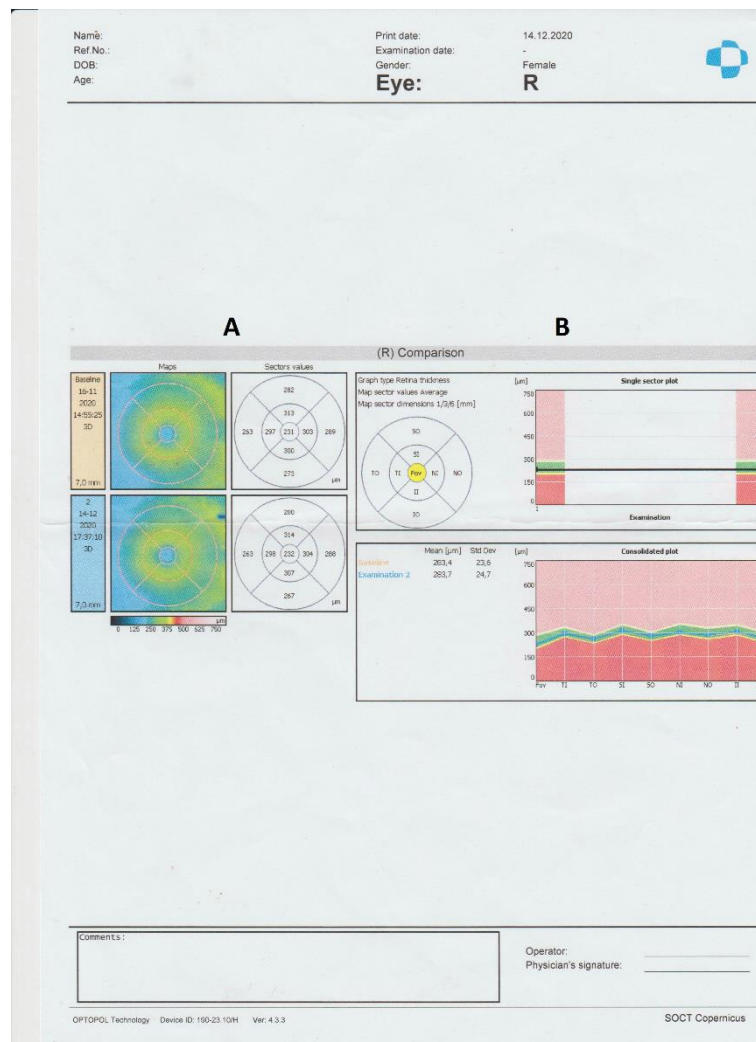
OCT makularnog područja uključuje horizontalni tomogram kroz područje foveole te karte i grafove makularnog područja. Postoje karta i graf debljine makule, karta i graf debljine sloja živčanih vlakana retine (RNFL, engl. *Retinal Nerve Fiber Layer*), karta i graf deformacije RPE-a, karta deformacije IS/IOS sloja te brojne druge karte. Prikaz koji je raobljen tijekom snimanja ispitanika bio je u pseudokolornoj skali, pri čemu su visokoreflektirajuće strukture prikazane bojama većih valnih duljina vidljivog dijela spektra (od zelene prema crvenoj), a strukture koje najviše reflektiraju su bijele. Niskoreflektirajuće strukture prikazane su bojama manjih valnih duljina vidljivoga spektra (od zelene prema plavoj), a strukture koje ne reflektiraju su crne. Primjerice, RNFL, IPL i OPL prikazuju se kao crveni, žuti ili svijetlozeleni, a INL i ONL i prikazuju se kao plavi ili crveni. Svaka promjena koja jače reflektira svjetlost rezultirat će zasjenjenjem promjena koje se nalaze iza nje, dok će svaki nedostatak tkiva koje inače reflektira svjetlo rezultirati relativno pojačanom refleksijom tkiva koja se nalaze distalno (94). Osim

klasičnih B – prikaza, računalnom obradom izrađeni su grafovi i karte debljine makule, što je omogućilo bolji uvid u morfologiju makule, odnosno olakšalo interpretaciju nalaza. Nalaz ispitanika kvatro skupine učinjen metodom OCT-a prikazani su na Slikama 4. i 5.



Slika 4. Nalaz ispitanika kvatro eksperimentalne skupine učinjen na SOCT Copernicus uređaju. A. Slika fundusa na kojoj je zelenom strelicom označen položaj na kojemu se nalazi prikazani tomogram. B. B-prikaz tomograma makule proz područje foveole. C. Karta debljine makule.

Kod skupine bolesnika koji su jeli jaja obogaćena luteinom, kao i kod kontrolne skupine, snimljen je OCT makule prije početka ispitivanja i nakon 3 tjedna. Prije pretrage, svakom je ispitaniku učinjena midrijaza koristeći se kombinacijom 5 %-tnog tropikamida i 10 %-tnog fenilefrina. Za sve su ispitanike korištene iste postavke uređaja i prateće programske podrške. Za centriranje polja skeniranja korišteno je unutarnje fiksacijsko svjetlo. Pretraga je učinjena s ispitanicima u sjedećem položaju, glave prislonjene bradom i čelom u dvije točke uređaja. Nalazi niske kvalitete (zbog nesuradnje bolesnika ili artefakata) isključeni su iz analize, a pretraga je ponavljana dok nisu dobivene slike zadovoljavajuće kvalitete. Slike su analizirane te, zajedno s pisanim nalazom, pohranjene u arhivu.



Slika 5. Nalaz ispitanika kvatro eksperimentalne skupine učinjen na SOCT Copernicus uređaju. A. Karta debljine makule. B. Graf debljine makule.

Kod obje je skupine ispitanika korišten B-prikaz makule u pseudokolornoj skali s označenim slojevima makule: RNFL-om, ILM-om, GCL-om, IPL-om, INL-om, OPL-om, ONL-om, ELM-om, IS/OS-omi RPE-om. Na kolornoj je skali bila predočena debljina retinalnih slojeva u području makule. Ova karta jasno je predočila topografsku lokalizaciju promjena u makuli koje rezultiraju poremećajem debljine makule. Kod ispitanika na učinjenoj OCT snimci bio je prikazan i graf debljine makule oba oka. Na navedenom grafu crna linija prikazuje stvarnu debljinu retine određenog B-prikaza. Zelenom bojom označene su fiziološke vrijednosti, žutom granične vrijednosti, crvenom tanka retina, a ružičastom zadebljana retina. U sredini se ističe foveolarna depresija. Na učinjenim snimkama jasno se grafički i numerički moglo pratiti je li i koliko je došlo do određenih promjena. Pojedini su grafovi i karte označeni slovima na Slikama 4. i 5. te opisani ispod istih.

4.4. Statističke metode

Primijenjene su jednostavne metode deskriptivne statistike. Za snagu testa od 0,85, p vrijednost manju od 0,05 i uz minimalnu očekivanu razliku od 0,30 iznosi 5 uzorka (ispitanika) po grupi. Rezultati su prikazani kao aritmetička sredina i standardna devijacija. Normalnost distribucije varijabli ispitana je Shapiro-Wilk testom normalnosti distribucije. Razlike normalno raspodijeljenih numeričkih varijabli između dviju nezavisnih skupina testirane su Studentovim t-testom, a u slučaju odstupanja od normalne raspodjele Mann-Whitneyevim U-testom.

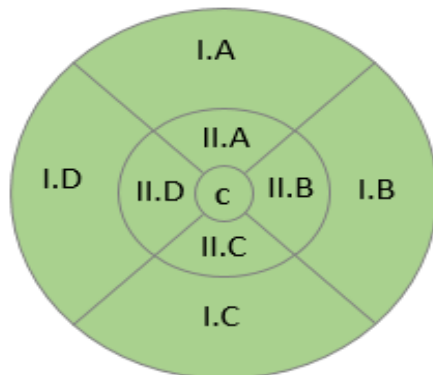
5. Rezultati

Ovim je istraživanjem uključeno ukupno 11 zdravih mladih ispitanika oba spola. Nasumičnim je odabirom 5 ispitanika raspoređeno u eksperimentalnu kvatru skupinu, a 6 je ispitanika pripalo kontrolnoj skupini. Eksperimentalna je skupina tijekom trotjednog protokola konzumirala nutritivno obogaćena kokošja jaja, a kontrolna je skupina u svoju prehranu uvrstila standardna kokošja jaja.

5.1. Utjecaj konzumacije standardnih i nutritivno obogaćenih kokošnjih jaja na anatomske strukture makularne regije

U kvatru i kontrolnoj skupini analizirana je prosječna retinalna debljina po makularnim regijama za oba oka čiji je raspored grafički prikazan na Slici 3. U Tablicama 2. i 3. nalaze se dobiveni rezultati za prosječnu retinalnu debljinu po regijama. U kvatru skupini pokazala se statistički značajna razlika u centru retinalne debljine (CRT) u unutarnjem gornjem dijelu desnog oka, gdje je došlo do smanjenja prosječne retinalne debljine (Studentov t-test, $p = 0,02$) nakon završetka protokola konzumacije jaja bogatih funkcionalnim elementima. Za lijevo je oko statistički značajno povećanje u CRT-u u donjem vanjskom dijelu makule na kraju ispitivanja između kvatru skupina i unutar kvatru skupine (Studentov t-test, $p = 0,06$).

U kontrolnoj skupini niti za jednu makularnu regiju nije bilo statistički značajne razlike u CRT-u tijekom ispitivanog razdoblja.



Slika 6. Grafički prikaz podjele makularnih regija korišten u formiranju tabličnih podataka.

Tablica 2. Učinak konzumacije standardnih i nutritivno obogaćenih kokošnjih jaja na debljinu makularnih regija kod ispitanika kontrolne skupine

Makularna regija (mm)	Kontrolna skupina			
	Desno oko		Lijevo oko	
	Prije	Poslije	Prije	Poslije
I. A	268,833 (11,583)	268,500 (12,676)	265,000 (15,937)	266,500 (13,794)
II. A	313,500 (15,398)	314,500 (17,002)	312,166 (16,773)	312,166 (15,816)
I. B	287,833 (16,104)	287,666 (16,033)	248,166 (14,048)	248,333 (10,726)
II. B	314,333 (13,735)	312,500 (16,920)	300,666 (12,242)	301,833 (11,017)
I. C	259,833 (14,552)	260,666 (14,541)	255,833 (10,815)	255,666 (9,416)
II. C	313,666 (0,462)	313,666 (13,426)	312,500 (13,924)	312,500 (13,095)
I. D	250,666 (9,892)	252,666 (10,838)	286,500 (15,201)	288,500 (12,373)
II. D	301,500 (11,202)	301,333 (12,847)	311,500 (16,849)	312,333 (15,513)
CENTAR	252,333 (31,084)	232,166 (15,184)	235,333 (18,107)	233,666 (20,829)

Rezultati su izraženi kao aritmetička sredina i standardna devijacija. Debljina makularnih regija izražena je u milimetrima (mm).

Tablica 3. Učinak konzumacije standardnih i nutritivno obogaćenih kokošnjih jaja na debljinu makularnih regija kod ispitanika kvatro skupine

Makularna regija (mm)	Kvatro skupina			
	Desno oko		Lijevo oko	
	Prije	Poslije	Prije	Poslije
I. A	274,600 (15,868)	276,400 (15,725)	273,800 (17,398)	275,400 (17,530)
II. A	321,600 (22,266)	319,400 (21,938) *	320,800 (20,813)	321,400 (20,169)
I. B	297,400 (15,372)	298,200 (18,726)	252,000 (16,724)	256,200 (16,724)
II. B	321,000 (21,644)	320,800 (21,393)	301,000 (20,149)	300,400 (20,057)
I. C	269,800 (16,843)	269,200 (14,669)	269,200 (13,217)	271,80 (12,577) *†
II. C	316,000 (20,530)	316,000 (21,714)	313,600 (0,659)	312,200 (21,135)
I. D	258,400 (19,768)	257,000 (17,677)	300,000 (14,713)	299,000 (15,411)
II. D	303,200 (21,980)	302,400 (22,199)	319,400 (20,144)	319,800 (21,347)
CENTAR	251,000 (30,765)	245,600 (21,881)	246,200 (21,970)	245,200 (21,052)

Rezultati su izraženi kao aritmetička sredina i standardna devijacija. Debljina makularnih regija izražena je u milimetrima (mm).

* P <0,05 prije ili poslije unutar grupe; † P <0,05 razlika između skupina

U Tablicama 4. – 6. prikazani su dobiveni rezultati obilježja anatomskih makularnih regija desnog oka, lijevog oka te njihove razlike:

- debljina retine
- prosječna retinalna debljina
- omjer
- prosječni retinalni volumen.

Prosječna retinalna debljina anatomskih makularnih regija u Tablicama 4. i 5. podudara se s brojčanom podjelom na makularne regije u Tablicama 2. i 3.

Kod ispitivanja prosječnog retinalnog volumena u kvatro skupini, vanjska nazalna regija lijevog oka imala je statistički značajno manji volumen na kraju ispitivanja (Studentov t-test, $p = 0,05$). U kontrolnoj je skupini temporalni vanjski dio makule desnog oka pokazao statistički značajno veći volumen nakon ispitivanog razdoblja (Studentov t-test, $p = 0,02$).

U kvatro je skupini postojala statistička značajna razlika u CRT-u za donju unutrašnju makularnu regiju na kraju ispitivanja između desnog i lijevog oka (R-L) (Studentov t-test, $p = 0,02$).

Ostale makularne regije kvatro i kontrolne skupine nisu pokazale statistički značajne razlike tijekom ispitivanog razdoblja.

Tablica 4. Utjecaj konzumacije standardnih i nutritivno obogaćenih kokošnjih jaja na anatomska obilježja desnog oka

		Desno oko			
Obilježje		Kontrolna skupina		Kvatro skupina	
Debljina (mm)	<i>Foveal</i>	183,330	179,330	204,800	188,400
	<i>minimum</i>	(13,200)	(7,440)	(30,770)	(6,730)
Prosječna debljina retine (µm)	<i>Fovea</i>	235,670	232,170	251,000	246,00
		(18,060)	(15,180)	(0,770)	(21,330)
	<i>Temporal inner macula</i>	301,500	301,333	303,200	301,600
		(11,200)	(12,847)	(21,981)	(23,298)
	<i>Superior inner macula</i>	313,500	314,500	321,600	319,400
		(15,400)	(17,002)	(22,266)	(21,938) *
	<i>Nasal inner macula</i>	314,330	312,500	321,000	320,800
		(13,740)	(16,920)	(21,644)	(21,393)
	<i>Inferior inner macula</i>	313,670	313,666	316,000	317,400
		(10,460)	(13,426)	(20,530)	(20,622)
	<i>Temporal outer macula</i>	250,666	269,333	258,400	257,000
		(9,892)	(47,722)	(19,768)	(17,677)
<i>Superior outer macula</i>	268,833	268,500	274,600	276,200	
	(11,583)	(12,676)	(15,868)	(15,865)	
<i>Nasal outer macula</i>	287,833	287,666	297,400	298,400	
	(16,104)	(16,033)	(15,372)	(8,528)	
<i>Inferior outer macula</i>	259,833	260,666	269,800	269,200	
	(14,552)	(14,541)	(16,843)	(14,670)	
Omjer	<i>Superior / inferior outer</i>	1,035 (0,023)	1,031 (0,029)	1,018 (0,036)	1,025 (0,030)
	<i>Temporal / nasal inner</i>	0,959 (0,010)	0,964 (0,017)	0,944 (0,030)	0,943 (0,027)
	<i>Temporal / nasal outer</i>	0,871 (0,021)	0,879 (0,023)	0,868 (0,040)	0,861 (0,050)

Rezultati su izraženi kao aritmetička sredina i standardna devijacija.

* P <0,05 prije ili poslije unutar grupe; † P <0,05 razlika između skupina

Tablica 5. Utjecaj konzumacije standardnih i nutritivno obogaćenih kokošnjih jaja na anatomska obilježja desnog oka

		Desno oko			
Obilježje		Kontrolna skupina		Kvatro skupina	
Volumen (mm ³)	<i>Fovea</i>	0,185 (0,014)	0,182 (0,012)	0,197 (0,024)	0,190 (0,019)
	<i>Temporal inner macula</i>	0,473 (0,017)	0,473 (0,019)	0,476 (0,034)	0,474 (0,034)
	<i>Superior inner macula</i>	0,492 (0,024)	0,494 (0,026)	0,575 (0,188)	0,502 (0,034)
	<i>Nasal inner macula</i>	0,493 (0,022)	0,491 (0,026)	0,504 (0,033)	0,504 (0,033)
	<i>Inferior inner macula</i>	0,492 (0,016)	0,493 (0,021)	0,496 (0,032)	0,496 (0,034)
	<i>Temporal outer macula</i>	1,324 (0,049)	1,339 (0,057) *	1,371 (0,104)	1,362 (0,095)
	<i>Superior outer macula</i>	1,424 (0,062)	1,422 (0,067)	1,456 (0,085)	1,467 (0,083)
	<i>Nasal outer macula</i>	1,525 (0,086)	1,525 (0,086)	1,577 (0,082)	1,583 (0,097)
	<i>Inferior outer macula</i>	1,377 (0,078)	1,382 (0,077)	1,430 (0,089)	1,421 (0,087)
	<i>Total macula volume</i>	7,794 (0,355)	7,803 (0,374)	8,015 (0,483)	7,983 (0,496)

Rezultati su izraženi kao aritmetička sredina i standardna devijacija.

* P <0,05 prije ili poslije unutar grupe; † P <0,05 razlika između skupina

Tablica 6. Utjecaj konzumacije standardnih i nutritivno obogaćenih kokošnjih jaja na anatomska obilježja lijevog oka

		Lijevo oko			
Obilježje		Kontrolna skupina		Kvatro skupina	
Debljina (mm)	<i>Foveal</i>	182,833	178,833	193,000	190,400
	<i>minimum</i>	(10,980)	(10,833)	(16,568)	(13,538)
Prosječna debljina retine (µm)	<i>Fovea</i>	235,333	233,666	246,200	244,200
		(18,107)	(20,829)	(21,970)	(22,609)
	<i>Temporal inner macula</i>	300,666	301,833	301,000	300,000
		(12,242)	(11,016)	(20,149)	(20,530)
	<i>Superior inner macula</i>	312,166	312,166	320,800	321,400
		(16,773)	(15,816)	(20,813)	(20,169)
	<i>Nasal inner macula</i>	311,500	312,333	319,400	320,000
		(16,849)	(15,513)	(20,144)	(21,177)
	<i>Inferior inner macula</i>	312,500	312,500	313,600	312,600
		(13,924)	(13,095)	(20,659)	(20,863)
	<i>Temporal outer macula</i>	248,166	248,333	252,000	255,000
		(14,048)	(10,726)	(17,677)	(7,564)
	<i>Superior outer macula</i>	265,000	266,500	273,800	275,200
		(15,937)	(13,794)	(273,800)	(17,626)
	<i>Nasal outer macula</i>	286,500	288,500	300,000	299,600
		(15,201)	(12,3733)	(14,714)	(14,713)
	<i>Inferior outer macula</i>	255,833	255,666	269,200	271,400
		(10,815)	(9,416)	(13,217)	(13,069) *†
Omjer	<i>Superior / inferior outer</i>	1,035 (0,028)	1,042 (0,043)	1,016 (0,031)	1,014 (0,028)
	<i>Temporal nasal inner</i>	0,965 (0,016)	0,967 (0,016)	0,942 (0,034)	0,761 (0,410)
	<i>Temporal nasal outer</i>	0,867 (0,016)	0,861 (0,020)	0,840 (0,040)	0,743 (0,249)

Rezultati su izraženi kao aritmetička sredina i standardna devijacija.

* P <0,05 prije ili poslije unutar grupe; † P <0,05 razlika između skupina

Tablica 7. Utjecaj konzumacije standardnih i nutritivno obogaćenih kokošnjih jaja na anatomska obilježja lijevog oka

		Lijevo oko			
Obilježje		Kontrolna skupina		Kvatro skupina	
Volumen (mm ³)	<i>Fovea</i>	0,185 (0,014)	0,183 (0,016)	0,193 (0,017)	0,298 (0,224)
	<i>Temporal inner macula</i>	0,472 (0,019)	0,474 (0,017)	0,472 (0,031)	0,472 (0,031)
	<i>Superior inner macula</i>	0,490 (0,026)	0,490 (0,025)	0,566 (0,170)	0,504 (0,031)
	<i>Nasal inner macula</i>	0,489 (0,026)	0,490 (0,025)	0,501 (0,031)	96,206 (213,980)
	<i>Inferior inner macula</i>	0,490 (0,022)	0,490 (0,490)	0,492 (0,032)	0,489 (0,033)
	<i>Temporal outer macula</i>	1,316 (0,075)	1,317 (0,057)	1,337 (0,094)	1,350 (0,093)
	<i>Superior outer macula</i>	1,405 (0,084)	1,412 (0,073)	1,451 (0,091)	1,458 (0,093)
	<i>Nasal outer macula</i>	1,518 (0,081)	1,529 (0,065)	1,591 (0,077)	1,586 (0,078) *
	<i>Inferior outer macula</i>	1,357 (0,056)	1,355 (0,049)	1,428 (0,071)	1,433 (0,075)
	<i>Total macula volume</i>	7,725 (0,387)	7,744 (0,312)	7,995 (0,430)	7,987 (0,466)

Rezultati su izraženi kao aritmetička sredina i standardna devijacija.

* P <0,05 prije ili poslije unutar grupe; † P <0,05 razlika između skupina

Tablica 8. Utjecaj konzumacije standardnih i nutritivno obogaćenih kokošnjih jaja na razliku anatomskih obilježja između lijevog i desnog oka

		Razlika desno-lijevo oko			
Obilježje		Kontrolna skupina		Kvatro skupina	
Debljina (mm)	<i>Foveal minimum</i>	0,500 (8,983)	0,500 (10,134)	11,800 (18,939)	-1,210 (7,021)
Prosječna debljina retine (µm)	<i>Fovea</i>	0,333 (5,501)	-1,50 (7,816)	4,800 (11,349)	-0,600 (2,670)
	<i>Temporal inner macula</i>	0,833 (2,857)	-1,000 (4,324)	2,200 (5,400)	1,600 (6,618)
	<i>Superior inner macula</i>	1,333 (6,055)	2,33 (5,609)	0,800 (5,932)	-0,400 (5,319)
	<i>Nasal inner macula</i>	2,833 (4,490)	0,166 (4,622)	1,600 (1,286)	1,600 (1,816)
	<i>Inferior inner macula</i>	1,167 (3,816)	1,166 (2,994)	2,400 (3,362)	4,800 (2,863) *
	<i>Temporal outer macula</i>	2,500 (4,722)	4,333 (6,377)	6,400 (5,727)	2,400 (1,673)
	<i>Superior outer macula</i>	3,833 (7,808)	2,000 (5,513)	0,800 (3,420)	1,000 (4,527)
	<i>Nasal outer macula</i>	1,333 (3,502)	-1,000 (4,845)	-2,600 (4,037)	-1,200 (6,572)
	<i>Inferior outer macula</i>	4,000 (5,761)	5,000 (9,423)	0,600 (5,505)	-2,200 (2,774)
Omjer	<i>Superior / inferior outer</i>	0,001 (0,0423)	-0,010 (0,045)	0,002 (0,028)	0,019 (0,029)
	<i>Temporal nasal inner</i>	-0,007 (0,014)	0,000 (0,016)	0,002 (0,008)	0,008 (0,015)
	<i>Temporal nasal outer</i>	0,005 (0,017)	0,018 (0,019)	0,028 (0,013)	0,011 (0,020)

Rezultati su izraženi kao aritmetička sredina i standardna devijacija.

* P <0,05 prije ili poslije unutar grupe; † P <0,05 razlika između skupina

Tablica 9. Utjecaj konzumacije standardnih i nutritivno obogaćenih kokošnjih jaja na razliku anatomskih obilježja između lijevog i desnog oka

Obilježje		Razlika desno-lijevo oko			
		Kontrolna skupina		Kvatro skupina	
Volumen (mm ³)	<i>Fovea</i>	0,001 (0,004)	-0,001 (0,006)	0,004 (0,009)	-0,004 (0,010)
	<i>Temporal inner macula</i>	0,001 (0,005)	-0,006 (0,006)	0,003 (0,008)	0,003 (0,009)
	<i>Superior inner macula</i>	0,002 (0,009)	0,004 (0,009)	0,009 (0,020)	-0,001 (0,008)
	<i>Nasal inner macula</i>	0,005 (0,007)	0,001 (0,008)	0,003 (0,005)	0,013 (0,013)
	<i>Inferior inner macula</i>	0,002 (0,006)	0,002 (0,005)	0,004 (0,006)	0,008 (0,005)
	<i>Temporal outer macula</i>	0,013 (0,027)	0,024 (0,036)	0,034 (0,030)	0,008 (0,018)
	<i>Superior outer macula</i>	0,0193 (0,042)	0,010 (0,028)	0,005 (0,018)	-0,001 (0,031)
	<i>Nasal outer macula</i>	0,007 (0,017)	-0,004 (0,027)	-0,014 (0,021)	-0,039 (0,095)
	<i>Inferior outer macula</i>	0,021 (0,031)	0,026 (0,050)	0,0026 (0,030)	-0,006 (0,006)
	<i>Total macula volume</i>	0,069 (0,090)	0,059 (0,109)	0,043 (0,097)	0,016 (0,070)

Rezultati su izraženi kao aritmetička sredina i standardna devijacija.

5.2. Učinak standardnih i nutritivno obogaćenih kokošnjih jaja na antropometrijske, hematološke i biokemijske parametre

Trotjedni protokol konzumacije 3 kuhana standardna ili kvatro obogaćena kokošja jaja dnevno statistički je značajno utjecao na neke od antropometrijskih, hematoloških i biokemijskih obilježja, a rezultati svih navedenih obilježja prikazani su u Tablicama 7 – 9.

U eksperimentalnoj kvatro skupini, urea se statistički značajno povećala nakon drugog dolaska ispitanika na mjerenje, neposredno poslije konzumacije kvatro jaja (Studentov t-test, $p = 0,03$). GGT se statistički značajno smanjio u ispitivanoj skupini nakon završetka protokola (Studentov t-test, $p = 0,03$).

U kontrolnoj je grupi nakon konzumacije standardnih jaja došlo do statistički značajnog smanjenja SBP-a (Studentov t-test, $p = 0,03$) i AST-a (Studentov t-test, $p = 0,02$) te do statistički značajno povećanja AST-a (Studentov t-test, $p = 0,003$).

Tablica 10. Utjecaj konzumacije standardnih i nutritivno obogaćenih kokošnjih jaja na antropometrijska obilježja

Antropometrijska obilježja	Kontrolna skupina		Kvatro skupina	
	Prije	Poslije	Prije	Poslije
N (Ž/M)		6 (3/3)		5 (2/3)
Godine		22,00 (1,79)		20,17 (1,83)
BMI (kg/m²)	25,23 (5,70)	25,27 (5,68)	24,35 (2,85)	24,81 (2,83)
WHR	0,83 (0,09)	0,83 (0,09)	0,77 (0,05)	0,77 (0,04)
SBP (mmHg)	112,78 (9,21)	106,17 (4,15) *	116,89 (14,79)	117,83 (7,91)
DBP (mmHg)	71,39 (6,71)	72,22 (5,07)	71 (6,08)	71,63 (6,36)
MAP (mmHg)	85,19 (4,63)	83,54 (3,54)	86,30 (7,15)	87,03 (3,55)
HR (beats per minute)	78,44 (10,26)	82,00 (8,87) *	82,44 (7,70)	80,78 (12,12)

Rezultati su izraženi kao aritmetička sredina i standardna devijacija.

* $P < 0,05$ prije ili poslije unutar grupe; † $P < 0,05$ razlika između skupina

BMI – indeks tjelesne mase; WHR – omjer struka i kukova; SBP – sistolički krvni tlak; DBP – dijastolički krvni tlak; MAP – srednji arterijski tlak; HR – otkucaji srca.

Tablica 11. Utjecaj konzumacije standardnih i nutritivno obogaćenih kokošnjih jaja na biokemijska obilježja

Biokemijska obilježja	Kontrolna skupina		Kvatro skupina	
	Prije	Poslije	Prije	Poslije
Urea (mmol/L)	4,783 (1,625)	5,433 (1,199)	4,050 (0,589)	5,067 (0,758) *
Kreatinin (μmol/l)	75,167 (21,414)	73,167 (22,418)	81,333 (22,483)	78,167(15,817)
Urati(μmol/l)	314,500 (60,579)	312,833 (63,484)	313,000 (56,974)	315,667 (58,469)
Na (mmol/l)	140,167 (1,602)	138,500 (1,225)	141,167 (1,169)	139,833 (0,408)
K (mmol/L)	4,300 (0,400)	4,216 (0,264)	4,100 (0,126)	4,167 (0,266)
Glukoza (mmol/L)	6,066 (1,503)	5,200 (0,290)	4,850 (1,111)	4,683 (0,397)
hsCRP (mg/L)	1,598 (1,678)	1,143 (1,292)	0,790 (0,670)	0,688 (0,401)
Kalcij (mmol/L)	2,388 (0,071)	2,413 (0,049)	2,460 (0,074)	2,448 (0,086)
Željezo (umol/l)	17,567 (7,115)	12,883 (5,562)	16,650 (5,833)	20,667 (9,876)
Transferin (g/L)	2,930 (0,579)	2,918 (0,699)	2,637 (0,226)	2,655 (0,232)
Kolesterol (mmol/L)	4,357 (0,848)	4,778 (0,983)	4,505 (0,840)	4,615 (0,812)
Trigliceridi (mmol/L)	1,047 (0,473)	0,910 (0,396)	1,145 (0,417)	0,923 (0,271)
HDL (mmol/L)	1,280 (0,225)	1,322 (0,224)	1,447 (0,260)	1,457 (0,346)
LDL (mmol/L)	2,645 (0,632)	2,977 (0,893)	2,602 (0,763)	2,737 (0,715)
HDL-C Kolesterol (%)	30,167 (6,998)	29,667 (8,287)	31,833 (6,969)	31,000 (8,099)
AST (U/L)	26,667 (12,176)	22,667 (11,448) *	23,167 (8,612)	26,167 (11,197)
ALT (U/L)	38,000 (38,569)	39,000 (42,657)	23,833 (12,624)	25,500 (19,108)
GGT (U/L)	24,000 (18,199)	22,833 (18,702)	22,667 (19,158)	20,667 (7,866) *

Rezultati su izraženi kao aritmetička sredina i standardna devijacija.

* P <0,05 prije ili poslije unutar grupe; † P <0,05 razlika između skupina

Na – natrij; K – kalij; hsCRP – viskosenzitivni C-reaktivni protein; HDL – lipoprotein visoke gustoće, LDL – lipoprotein niske gustoće; AST – aspartat aminotransferaza; ALT – alanin aminotransferaza, GGT – gama-glutamil aminotransferaza.

Tablica 12. Utjecaj konzumacije standardnih i nutritivno obogaćenih kokošnjih jaja na hematološke parametre

Hematološka obilježja	Kontrolna skupina		Kvatro skupina	
	Prije	Poslije	Prije	Poslije
L (x10E9/L)	6,100 (1,965)	6,517 (1,430)	7,917 (1,376)	7,100 (1,341)
E (x10E12/L)	5,048 (0,663)	4,980 (0,677)	4,970 (0,426)	4,853 (0,414)
Hb (g/L)	141,333 (20,314)	140,167 (19,813)	145,500 (11,167)	144,167 (11,215)
Hct	0,419 (0,055)	0,408 (0,052)	0,427 (0,037)	0,412 (0,034)
MCV (fL)	82,383 (3,842)	82,117 (3,417)	85,95 (1,647)	84,900 (1,453)
MCH (pg)	27,967 (1,382)	28,150 (1,241)	29,300 (0,669)	29,683 (0,546)
MCHC (g/L)	337,500 (4,764)	342,833 (8,796)	341,167 (4,535)	349,667 (3,445)
RDW-CV (%)	13,217 (0,799)	13,183 (0,842)	13,267 (0,653)	13,283 (0,691)
Trc (x10E9/L)	191,333 (29,351)	214,167 (25,764)	218,333 (29,371)	195,667 (36,762)
MPV (fL)	8,700 (1,448)	9,400 (1,652)	7,883 (0,859)	7,900 (0,699)

Rezultati su izraženi kao aritmetička sredina i standardna devijacija.

L – leukociti; E – eritrociti; Hb – hemoglobin; Hct – hematokrit; MCV – prosječni volumen eritrocita; MCH – prosječni hemoglobin u eritrocitu, MCHC prosječna koncentracija hemoglobina u eritrocitu; RDW-CV – širina distribucije volumena eritrocita, Trc – trombociti, MPV – prosječni volumen trombocita.

6. Rasprava

U ovom je randomiziranom kontroliranom istraživanju ispitivan utjecaj konzumacije nutritivno obogaćenih kokošnjih jaja na funkciju oba oka kod mladih zdravih ispitanika. Funkcionalna je hrana već duži niz godina u fokusu znanstvene zajednice koja provodi brojna istraživanja vezana uz djelovanje iste na organizam.

Funkcionalnom se hranom može smatrati hrana koja sadrži komponente koje pokazuju blagotvorne učinke na jednu ili više tjelesnih funkcija, poboljšavaju opće stanje i zdravlje populacije ili značajno utječu na smanjenje rizika od bolesti (4). Dugoročni zaštitni učinci postižu se svakodnevnim konzumiranjem funkcionalne hrane, a može se preporučiti širokom spektru populacije (4). U ovome je istraživanju odabrana funkcionalna hrana bila peradarski proizvod - jaje. Potrošači konzumacijom kokošnjih jaja obogaćenih funkcionalnim sastojcima mogu na prirodan način utjecati na povećanje sadržaja funkcionalnih sastojaka u krvi i tkivima (4, 11).

Funkcionalni sastojci koji se najčešće koriste pri obogaćivanju animalnih namirnica jesu: omega-3 masne kiseline, selen, lutein, i vitamin E (7, 11). Selen je neophodan za normalno funkcioniranje imunološkog sustava i štitnjače (10, 11). Velik je broj kliničkih studija dokazao važnu ulogu selena u zdravlju, ali i bolestima kao što su muška neplodnost, virusne infekcije, rak te kardiovaskularne i autoimune bolesti (10). Vitamin E je ubikvintarno prisutan u ljudskom tijelu. Najbolje definirana uloga vitamina E jest inhibicija lančane reakcije slobodnih radikala u lipidnoj peroksidaciji (19, 20). Vitamin E pokazuje različite potencijalno korisne učinke na ljudsko zdravlje, kao što su antialergijski, antiaterogeni, antikancerogeni, antikardiovaskularni, antidijabetički, antilipidemijski te antihipertenzivni učinci. Djeluje protuupalno, protiv pretilosti, neuroprotektivno i sudjeluje u modulaciji aktivnosti telomeraze (20). Jaja obogaćena n-3 PUFA sadrže 5,3 puta više ALA, 20 puta više EPA i 3,5 puta više DHA u odnosu na konvencionalna jaja (26). Postoje klinički epidemiološki dokazi o pozitivnim učincima unosa n-3 PUFA prehranom na kronične upalne poremećaje (30 – 33). Derivati n-3 PUFA i n-6 PUFA imaju ključnu ulogu u pokretanju i održavanju upale, prekidu upalnog odgovora, blokiranju daljnjeg regrutiranja stanica te potiču fagocitozu i oporavak tkiva (27, 36). Iz navedenih razloga, omjer unosa između n-3 i n-6 PUFA od velike je važnosti za homeostazu (30, 37). U istraživanju Stupin i sur. (2020) dokazano je da je konzumacija kvatro obogaćenih kokošnjih jaja značajno povećala sistemsku razinu

protuupalnog citokina interleukina 10 (IL-10) i snizila razinu serumskog interferona gama (INF- γ) (33). U drugim je istraživanjima dokazano da n-3 PUFA smanjuju upalu smanjenjem razine IL-6, MCP-1, TNF- α i hsCRP-a, ekspresijom molekula adhezije endotelnih stanica te da značajno utječu na sastav masnih kiselina u krvi (28, 42). Konzumacija je tri n-3 PUFA obogaćena kokošja jaja dnevno (777 mg n-3 PUFA) tijekom 3 tjedna pojačala mikrovaskularnu reaktivnost kože na vaskularnu okluziju i smanjila arterijski krvni tlak (44), a konzumacija je pet n-3 PUFA obogaćenih jaja (241 mg n-3 PUFA/jaje) tjedno tijekom 3 tjedna značajno smanjila razinu serumskih triglicerida (pad 16 – 18 %) u 25 zdravih osoba (43). Konzumacija omega-3 PUFA smanjuje rizik od KVB i ima blagotvoran učinak na napredovanje KVB-a (37), a studije su na životinjskim modelima pokazale da omega-3 PUFA mogu poboljšati krvožilnu i endotelnu funkciju (45, 47 – 49).

Lutein je predominantni karotenoid koji se akumulira u retinalnoj fovei oka pet puta brže u odnosu na lutein lokaliziran u krvnoj plazmi (97, 98). Sastavni je dio makularnog pigmenta zajedno s njegovim izomerima zeaksantinom i mezo-zeaksantinom. Pojedinci s većom konzumacijom prehranbenih luteina imaju veće razine serumskog luteina povezanog s koncentriranim makularnim pigmentom (MP) (64). Smatra se da lutein poboljšava vidnu funkciju i sprječava rizik od nastanka AMD-a (12). Patofiziologija KVB-a po mehanizmu je djelovanja slična mehanizmu djelovanja AMD-a (npr. upala, oksidativni stres, dislipidemija i aktivacija komplementa) (64, 99). Oksidativno oštećenje funkcije endotela i naknadni upalni procesi mogu ubrzati pojavu ateroskleroze kao glavnog uzroka KVB-a (80, 100). Uz to, na temelju "revidirane hemodinamičke teorije AMD-a", disfunkcija endotela i ateroskleroza izravno su uključeni u patogenezu AMD-a. Aterosklerotski plakovi pokazuju histološke i biokemijske sličnosti s mrežnicom bogatom lipidnim druzama, što ide u prilog hipotezi da prehranbeni lutein može smanjiti učestalost vaskularnih bolesti kao rezultat slične patofiziološke podloge vaskularnih bolesti i AMD-a (101). Brojne su studije pokazale povećanu incidenciju KVB i vaskularne smrtnosti u bolesnika s AMD-om, a smatralo se da je AMD odraz sistemske ateroskleroze (67, 68). Postoje neke studije koje sugeriraju povećanu učestalost KVB-a u ispitanika s bilo kojim oblikom AMD-a (102), a mnoga su istraživanja pokazala da je neovaskularni oblik AMD-a više povezan s rizikom od KVB-a nego suhi oblik AMD-a (68). Studija AREDS (engl. *The Age Related Disease Study*) počela se provoditi 1992. godine, trajala je 6,3 godina, a bilo je uključeno 3 640 ispitanika. Utvrđeno je da je viša razina serumskih karotenoida, poput luteina i zeaksantina, u negativnoj korelaciji s učestalošću

neovaskularne (vlažne) AMD (99). U sljedećem je takvom kliničkom ispitivanju, AREDS2 (2014), u 4 203 bolesnika s AMD-om, oralna suplementacija luteina i zeaksantina tijekom pet godina smanjila incidenciju neovaskularne AMD. Ksantofili i n-3 PUFA, također korišteni u suplementaciji, nisu imali statistički značajni utjecaj na KVB ishode (101). U istraživanju Beaver Dam Eye (2003.), viši sistolički krvni tlak i viši pulsni tlak bili su značajno povezani s depigmentacijom RPE-a i neovaskularnom (vlažnom) AMD (103).

Jedna je studija na ruskom sveučilištu Sechenov istraživala utjecaj luteina i zeaksantina u prehrani na gustoću makule kod mladih zdravih ispitanika oba spola. Za određivanje gustoće makule korištena je neinvazivna beskontaktna metoda – OCT. U istraživanju je sudjelovalo 96 studenata. Indeksi gustoće mrežnice kod većine su ispitanika odgovarali dobnim standardima. Kod 8,3 % ispitanika debljina mrežnice je smanjena, a 4,2 % ispitanika je imalo veću debljinu mrežnice u usporedbi sa standardima. Otkrivene su značajne razlike u debljini CRT-a kod muškaraca i žena. Nije bilo ovisnosti između razine luteina i zeaksantina iz izvora hrane na pokazatelje debljine mrežnice (104).

Analiza prospektivnih populacijskih studija pokazala je da visoka razina luteina i zeaksantina u plazmi ($> 0,56 \mu\text{mol}$) može postići smanjenje rizika od AMD za 79 % u usporedbi s njihovom niskom razinom ($< 0,25 \mu\text{mol}$) (80, 105). Također, razna su istraživanja dokazala da visoka razina serumskog luteina, suplementacija luteina i visok unos luteina poboljšavaju funkciju vida, vidnu oštrinu te usporavaju gubitak vidne oštine, povećavaju razinu MPOD-a i smanjuju rizik za rani AMD kod ispitanika s visokim genetskim rizikom (80).

Prema autorima Li i sur. (2020), nekoliko populacijskih i prospektivnih studija na velikom broju ispitanika nije pokazalo povezanost između luteina i razvoja AMD-a. Autori spomenutog istraživanja neusklađene su rezultate pripisali farmakološkim i farmakokinetičkim svojstvima luteina obzirom na rasu, dob i spol ispitanika. Neke prospektivne studije bile su malog obima za uspostavljanje značajne povezanosti, a neke od studija imale su mogućnost samoprijave – simptomi ranog AMD-a nejasni su, što je moglo dovesti do pogreške (80).

MP je koncentriran u središnjem dijelu mrežnice. Apsorbira svjetlost kratkih valnih duljina kako bi spriječio izlaganje mrežnice prekomjernoj svjetlosnoj energiji te djeluje kao antioksidans (106). U mrežnici se MP distribuira u unutarnjem i vanjskom pleksiformnom sloju, gdje se šire neuronske mreže (107). Razine MP procjenjuju se u smislu optičke gustoće MP (MPOD, engl. *Macular Pigment Optical Density*), za koju se navodi da je pozitivno povezana s prehranbenim unosom luteina te koncentracijom luteina u serumu (106 – 108). MPOD se smanjuje s godinama, zajedno s retinalnim ganglijima i fotoreceptorskim stanicama (109). Iz navedenih razloga, vidna funkcija mladih zdravih ispitanika može biti različita (110) te isti bez dijagnosticiranih bolesti mrežnice mogu imati podležeća stanja povezana sa zdravljem mrežnice. Mjerenje MPOD moglo bi pružiti dodatne informacije o varijacijama u zdravlju mrežnice među pojedincima. U istraživanju Nagai i sur. (2020), MPOD u zdravih odraslih ispitanika bio je u korelaciji s debljinom i volumenom mrežnice. Dokazano je da MPOD pozitivno povezan s CRT-om, neuronskim volumenima mrežnice, fovee, parafovee i makule. Također je pozitivno povezan s retinalnim volumenima – GCL-om, IPL-om i ONL-om u makularnom području. MP bi mogao imati ulogu u očuvanju volumena živčanog tkiva. Daljnja su ispitivanja opravdana radi rasvjetljavanja utjecaja luteina na živčano tkivo. U istraživanju je korištena OCT metoda, a slike su korištene za procjenu CRT-a i središnje debljine žilnice (CCT). Korištenjem trodimenzionalnih zapisa OCT slika, dobiveni su volumetrijski parametri mrežnice i debljina retinalnog sloja (104).

MP lutein ima neuroprotektivne učinke i na životinjskim modelima. Sasaki i sur. pokazali su da redoviti prehranbeni unos luteina umanjuje sinaptički gubitak, stanjivanje IPL-a te gubitak ganglijskih stanica kod dijabetičkih miševa (111), što ukazuje da unos luteina štiti živčane komponente u GCL-u i IPL-u. Liječenje luteinom spriječilo je smanjenje vizualnog pigmenta (rodopsina), skraćivanje vanjskog segmenta u fotoreceptorima i disfunkciju fotoreceptora tijekom upale mrežnice (112). Kada se lutein uvrstio u standardnu prehranu animalnih modela, umanjio je oštećenje vida nakon prekomjernog izlaganja svjetlosti, štiti je fotoreceptorske stanice od oštećenja DNK te je prevenirao njihovu apoptozu (113).

U jednoj je studiji donirano moždano tkivo pokazalo da su razine MP karotenoida značajno povezane s razinama luteina u mozgu kod ljudi (114), što sugerira da MPOD odražava razinu luteina u mozgu. Uzimajući u obzir da je unos luteina prehranom poboljšao kognitivne performanse u zdravih odraslih osoba u dvostruko slijepom, placebo kontroliranom ispitivanju (115), MPOD

bi se mogao dalje primijeniti za procjenu područja koja nisu mrežnica, poput mozga (106). Međutim, potrebna su daljnja istraživanja ove teme (106). Nisku razinu MPOD-a pokazale su bolesti mrežnice s tankom atrofičnom mrežnicom, uključujući horoideremiju, retinitis pigmentosa, okulokutani albinizam te glaukom (106).

U ovome su istraživanju ispitanici tijekom trajanja trodnevnog protokola u svoju prehranu uvrstili 3 kuhana standardna ili kvatro obogaćena kokošja jaja dnevno. Prije i poslije konzumacije jaja, ispitanicima su obavljene detaljne pretrage. Iz dobivenih rezultata može se zaključiti da su nutritivno obogaćena kokošja jaja, ali i standardna jaja, pozitivno utjecala na neke od oftalmoloških, antropometrijskih i biokemijskih obilježja kod mladih zdravih ispitanika.

Određena obilježja antropometrijskih mjerenja te biokemijska obilježja iz venske krvi pokazali su statistički značajne razlike. U kvatro skupini statistički se značajno povećala urea nakon drugog dolaska ispitanika na mjerenje, tj. nakon konzumacije kvatro obogaćenih jaja. Urea je povećana zbog metaboličkog puta razgradnje proteina (116) radi unosa funkcionalne hrane bogate proteinima. GGT se statistički značajno smanjio u kvatro skupini nakon završetka protokola. Snižena razina GGT-a nije klinički značajna (117), ali je fiziološka funkcija GGT-a nedovoljno razjašnjena. GGT je ubikvintarni enzim prisutan na površini stanice. Cijepa izvanstanični glutation (G-SH), najvažniji humani stanični antioksidans i druge gama-glutamilne spojeve. GGT povećava dostupnost aminokiselina, prvenstveno cisteina za unutarstaničnu sintezu G-SH-a te ima presudnu ulogu u održavanju homeostaze G-SH-a, a posljedično i obrane organizma protiv oksidativnog stresa (118). Ovakav je konačni rezultat GGT-a moguć zbog zbirnog antioksidativnog kapaciteta funkcionalnih elemenata – luteina, selena, vitamina E i n-3 PUFA-a te moguće negativne povratne sprege prema glutationu koji je u fiziološkim uvjetima najvažniji stanični antioksidans.

U kontrolnoj je skupini nakon konzumacije standardnih jaja došlo do statistički značajnog smanjenja AST-a i SBP-a te do povišenja HR-a. Statistički značajno sniženje AST-a nema klinički značaj. AST se najčešće tumači u kombinaciji s rezultatima drugih testova, a zajedno se koriste za procjenu jetrene funkcije (119). Potrebno je obratiti pozornost na dugoročni učinak konzumacije kokošnjih jaja na jetrenu funkciju. Smanjenje SBP-a ukazuje na blagotvorno djelovanje ovakvog načina prehrane na KVB. HR je u granicama referentnih intervala (120).

Niti u jednoj eksperimentalnoj skupini hematološka obilježja analizirana u ovome istraživanju nisu pokazala statistički značajne razlike.

U kvatro i kontrolnoj skupini analizirana je prosječna retinalna debljina po makularnim regijama za oba oka. U kvatro skupini statistički značajna razlika u CRT-u postoji samo u unutarnjem gornjem dijelu makule prilikom oftalmološkog pregleda nakon konzumacije jaja bogatim funkcionalnim elementima, gdje je došlo do smanjenja prosječne retinalne debljine. Za lijevo je oko statistički značajno povećanje prosječne retinalne debljine u donjem vanjskom dijelu makule na kraju ispitivanja između ispitivanih skupina i unutar ispitivane skupine. U kontrolnoj skupini niti za jednu makularnu regiju nije bilo statistički značajne razlike u CRT-u tijekom ispitivanog razdoblja. U kvatro je skupini uočeno statistički značajno povećanje CRT-a u području donje unutrašnje makularne regije na kraju ispitivanja za razliku između desnog i lijevog oka.

Za OCT parametre anatomskih makularnih regija, vanjska je nazalna regija imala statistički značajno manji volumen na kraju ispitivanja za lijevo oko u kvatro skupini. U kontrolnoj je skupini temporalni vanjski dio makule pokazao statistički značajno veći volumen nakon ispitivanog razdoblja. Ostale makularne regije ispitivane i kontrolne skupine nisu pokazale statistički značajne razlike tijekom ispitivanog razdoblja.

Povećanje retinalne debljine i volumena ima pozitivan utjecaj na zdravlje mrežnice. Uzimanje povećane količine luteina dugoročno bi trebalo povećati debljinu CRT-a zbog nakupljanja MP u retinalnim stanicama. Kao što je u prethodnom tekstu navedeno, dokazano je da je MPOD pozitivno povezan s CRT-om, neuronskim volumenima mrežnice, fovee, parafovee i makule te retinalnim volumenima – GCL-om, IPL-om i ONL-om u makularnom području (104). Iz ovih razloga, povećanje retinalne debljine i volumena moglo bi biti proporcionalno povećanju RFNL-a. RFNL je lokaliziran, obzirom na prikaz mrežnice dobiven OCT-om, u nazalnoj makularnoj regiji gdje je obojan svijetlozelenom bojom u pseudokolornom prikazu (94). Zbog moguće povezanosti djelovanja funkcionalnih elemenata na funkciju živčanog sustava i dokaza o poboljšanju kognitivnih performansi ispitanika, potrebno je obratiti pažnju na ovu makularnu regiju u budućim istraživanjima. Ne postoje točno određene makularne regije koje imaju predilekciju za nakupljanje luteina pa je tako varijacija u lokalizaciji statistički značajnih promjena irelevantna, uzimajući u obzir i promjene koje se odnose na lijevo i desno oko. Konzumacija jaja obogaćenih funkcionalnim elementima u ovom je istraživanju bila kratka. Slične studije koje su ispitivale utjecaj funkcionalnih elemenata, posebice luteina iz različitih izvora, bile su višegodišnje

na različitom profilu ispitanika. Uputno je u budućim istraživanjima uzeti prosjek 3 – 5 OCT snimaka.

Noviji OCT mjerni instrumenti visoke rezolucije, kao uređaj koji je korišten u ovom istraživanju, omogućuju izračunavanje volumena mrežnice u svakom retinalnom sloju generiranjem trodimenzionalnih OCT slika. Takvim je OCT uređajima moguće dijagnosticirati i pratiti liječenje različitih makularnih bolesti te procijeniti živčano stanje mrežnice u smislu karakteristika kao što su volumen sinapsi i živčanih stanica (106). Važno je praćenje ovih parametara jer mrežnica ne sadrži senzornu inervaciju pa su bolesti mrežnice posve bezbolne.

Većina je dosadašnjih istraživanja bila podređena utjecaju luteina na AMD i dijabetičku retinopatiju jer su to najčešći uzroci oštećenja vida u radno sposobnih i starijih stanovnika s oksidativnim oštećenjima i upalama uključenim u njihove patološke procese. Zbog dužeg životnog vijeka i porasta broja starijeg stanovništva, AMD je jedan od vodećih uzroka sljepoće i nepovratnog oštećenja vida. Procjenjuje se da će broj pacijenata s AMD-om, na svjetskoj razini, porasti sa 196 milijuna u 2020. godini na 288 milijuna do 2050. godine (80, 100), što predstavlja javnozdravstveni problem. Većina kliničkih i životinjskih studija pružila je obećavajuće rezultate, podržavajući učinkovitost luteina u odgađanju razvoja i napredovanja ovih stanja. Istodobno, pojavilo se više dokaza koji pokazuju moguću ulogu luteina u ublažavanju ishoda drugih očnih bolesti, uključujući ROP, miopiju i kataraktu. Međutim, potrebna su klinička ispitivanja na većem uzorku kako bi se potvrdile ove povezanosti i u potpunosti procijenila zaštitna uloga luteina.

Kako su istraživanja pokazala da mrežnica bogata lipidnim družama pokazuje histološke i biokemijske sličnosti s aterosklerotskim plakovima (101), potrebna su istraživanja koja bi rasvijetlila povezanost luteina i KVB-a te obratno, ostalih funkcionalnih sastojaka (n-PUFA, selen, vitamina E) uključenih u ovu studiju na mrežnicu oka.

Uvrštavanje luteina u prehranu važno je u kontekstu suvremenosti, zbog sve većeg udjela moderne tehnologije u različitim segmentima života. Oči su neprestano izložene potencijalno otrovnom plavom svjetlu koje zrači iz različitih izvora – pametnih telefona, računala, digitalnih tableta i LED (engl. *Light Emitting Diodes*) svjetiljki za unutarnju rasvjetu. Plava svjetlost, tipične duljine valova u rasponu od 450 do 495 nm, visoke je energije, stoga može potaknuti stvaranje slobodnih radikala i izazvati oksidativni stres u očima. Kako je vršna valna duljina apsorpcije luteina oko 460 nm, što se nalazi u rasponu plavog svjetla, lutein može učinkovito smanjiti

oštećenja uzrokovana svjetlom apsorbirajući od 40 % do 90 % ulaznog plavog svjetla, ovisno o njegovoj koncentraciji (80).

Za daljnja je istraživanja u ovom području potrebno utvrditi optimalnu dozu luteina, obzirom na različitu dob i spol te njegova farmakodinamička i farmakokinetička svojstva zbog potencijala u prevenciji i liječenju bolesti navedenih u ovom istraživanju. Također, u budućim bi se istraživanjima mogao razmotriti i potencijalni blagotvorni učinak luteina u neurološkom segmentu, što je moguće ispitati procjenom kognitivnih sposobnosti. Za bolje rezultate, potrebno je uključiti veći broj ispitanika kroz duži vremenski period.

7. Zaključak

Temeljem provedenog istraživanja i dobivenih rezultata, nakon konzumacije nutritivno obogaćenih kokošnjih jaja, mogu se izvesti sljedeći zaključci:

- svako je statistički značajno povećanje retinalne debljine i volumena pozitivno
- makularne regije nemaju predilekciju za nakupljanje luteina pa tako da je varijacija u lokalizaciji statistički značajnih promjena irelevantna, uzimajući u obzir i promjene koje se odnose na lijevo i desno oko
- pri budućim je istraživanjima potrebno obratiti pozornost na vanjsku nazalnu makularnu regiju, gdje je lokaliziran RFNL, zbog moguće povezanosti djelovanja funkcionalnih elemenata na povećanje MP-a te volumena i debljine živčanog tkiva, što bi moglo doprinijeti poboljšanju kognitivnih performansi
- trajanje protokola tijekom kojeg su ispitanici konzumirali jaja obogaćena funkcionalnim elementima bilo je kratko, uputno je u budućim istraživanjima produžiti trajanje protokola te uzeti prosjek više OCT snimaka
- u kvatro je skupini utvrđeno da je urea statistički značajno povećana zbog metaboličkog puta razgradnje proteina čiji je unos povećan zbog nutritivnih karakteristika funkcionalne hrane, a da je GGT statistički značajno smanjen – što se može pripisati zbirnom antioksidativnom kapacitetu funkcionalnih elemenata
- u kontrolnoj je skupini nakon konzumacije standardnih jaja utvrđeno statistički značajno smanjenje SBP-a i AST-a, što upućuje na blagotvorno djelovanje nutritivnih komponenata kokošnjih jaja na krvni tlak, a indirektno na KVB te na jetrenu funkciju; povećanje HR-a je u granicama referentnih intervala

8. Sažetak

Cilj istraživanja: Cilj je ovog istraživanja bio utvrditi učinke konzumacije kvatro jaja, posebice luteina, kao jednog od funkcionalnih elemenata kojima su obogaćena, na žutu pjegu pomoću optičke koherentne tomografije te na biokemijske i hematološke parametre krvi kod mladih zdravih ispitanika.

Nacrt studije: Randomizirani, dvostruko slijepi i placebo kontrolirani pokus.

Ispitanici i metode: Ovim je istraživanjem uključeno ukupno 11 zdravih mladih ispitanika oba spola koji su nasumičnim odabirom raspoređeni u eksperimentalnu kvatro skupinu, odnosno u kontrolnu skupinu. Kvatro je skupina tijekom trotjednog protokola konzumirala nutritivno obogaćena kokošja jaja, a kontrolna je skupina u svoju prehranu uvrstila standardna kokošja jaja. Na početku i na kraju trotjednog protokola, ispitanicima su obavljene oftalmološke pretrage stražnjeg segmenta oka OCT metodom, antropometrijska mjerenja te im je uzorkovana venska krv radi određivanja biokemijskih i hematoloških parametara krvi.

Rezultati: Trotjedni je protokol konzumacije nutritivno obogaćenih kokošnjih jaja, odnosno standardnih kokošnjih jaja značajno utjecao na ispitivane varijable. U kvatro su skupini zapažene promjene u prosječnoj retinalnoj debljini te u prosječnom retinalnom volumenu pojedinih anatomskih makularnih regija. U kontrolnoj skupini nisu utvrđene promjene retinalne debljine, ali je smanjen volumen jedne makularne regije. U kvatro se skupini povećala urea, a GGT je statistički značajno smanjen. U kontrolnoj su skupini uočene statistički značajne promjene antropometrijskih varijabli – SBP-a i AST-a, koji su smanjeni te povećanje HR-a.

Zaključak: Funkcionalni sastojci kojima su obogaćena kokošja jaja imaju zaštitni učinak na debljinu i volumen mrežnice oka. Za daljnja je istraživanja potrebno produljiti protokol, proširiti skupine i uključiti ispitanike s obzirom na patološke karakteristike mrežnice.

Ključne riječi: funkcionalna hrana; kvatro jaja; lutein; optička koherentna tomografija, žuta pjega

9. Summary

The effect of consumption of nutritively enriched hen eggs (quattro eggs), on the eye function in young healthy individuals

Objectives: The aim of this study was to determine the effects of consuming Quattro eggs on macula lutea, especially lutein, as one of the functional elements they are enriched with, by using an optical coherence tomography and also on biochemical and hematological blood parameters in young healthy subjects.

Study design: Randomized, double-blind and placebo-controlled trial.

Participants and methods: This study included 11 healthy young subjects of both sexes who were randomly assigned to the experimental groups. A Quattro group and a control group were formed. The Quattro group consumed nutritionally enriched hen eggs during the three-week protocol, while the control group included standard hen eggs in their diet. At the beginning and end of a three-week protocol, the subjects underwent ophthalmological examinations of the posterior eye segment by using the OCT method. Furthermore, anthropometric measurements were examined. Venous blood was sampled to determine biochemical and hematological blood parameters.

Results: The three-week protocol of consuming nutritionally enriched hen eggs and standard hen eggs significantly influenced some of the examined variables. In the Quattro group changes were observed in the average retinal thickness and in the average retinal volume of anatomical macular regions. No significant changes were found in the retinal thickness of the control group, but the volume of one macular region was reduced. Urea was increased and GGT was significantly reduced in the Quattro group. On the other hand, statistically significant changes in anthropometric variables were observed, SBP and AST were decreased and HR was increased in the control group.

Conclusion: Functional ingredients that enriched the chicken eggs have a protective effect on the thickness and volume of the retina. For further research, it is necessary to extend the duration of the protocol, expand the groups, and include subjects with pathological changes of the retina.

Keywords: functional food, lutein, macula lutea, optical coherence tomography, quattro eggs

10. Literatura

1. Rebello C, Greenway FL, Dhurandhar NV. Functional foods to promote weight loss and satiety. *Curr Opin Clin Nutr Metab Care*. 2014(6):596-604.
2. Kralik G, Kralik Z, Grčević M, Škrtić Z. Obogaćivanje peradarskih proizvoda funkcionalnim sastojcima. *Poljoprivreda*. 2012;18(1):52-59.
3. Stupin A, Rasic L, Matic A, Stupin, M, Kralik Z., Kralik G. i sur. Omega-3 Polyunsaturated Fatty Acids Enriched Hen Eggs Consumption Enhances Microvascular Reactivity in Young Healthy Individuals. *Applied Physiology, Nutrition, and Metabolism*. *Appl. Physiol. Nutr. Metab*. 2018;43(10): 988-995.
4. Walter P. 10 years of Functional Foods in Europe. *Int J Vitam Nutr Res*. 2008;78(6):253-60.
5. Diplock A, Aggett P, Ashwell M, Bornet F, Fern E, Roberfroid M. Scientific concepts of functional foods in Europe. Consensus document. *Nutr. J*. 1999;81(Suppl 1):S1–27.16.
6. Roberfroid MB. Global view on functional foods: European perspectives. *Br J Nutr*. 2002;88 Suppl 2:S133-8.
7. Kralik Z, Lovreković M. Utjecaj hranidbe na kvalitetu i obogaćivanje jaja funkcionalnim sastojcima. *MESO: Prvi hrvatski časopis o mesu*. 2018;XX(1), str. 58-65.
8. Wang J, Yue H, Wu S, Zhang H, Qi G. Nutritional modulation of health, egg quality and environmental pollution of the layers. *Anim Nutr*. 2017;3(2):91-96.
9. Perić L, Rodić V, Milošević N. Production of poultry meat and eggs as functional food: challenges and opportunities. *Biotechnol. Anim. Husband.* 2011;27(3):511–20
10. Dodig S, Čepelak I. The facts and controversies about selenium. *Acta Pharm*. 2004;54:261–276.
11. Allingstrup M, Afshari A. Selenium supplementation for critically ill adults. *Cochrane Database Syst Rev*. 2015;2015(7):CD003703.
12. Rayman MP. Selenium and human health. *Lancet*. 2012;379(9822):1256-68.
13. Ge K, Xue A, Bai J, Wang S. Keshan disease-an endemic cardiomyopathy in China. *Virchows Arch A Pathol Anat Histopathol*. 1983;401(1):1-15.
14. Jameson RR, Diamond AM. A regulatory role for Sec tRNA[Ser]Sec in selenoprotein synthesis. *RNA*. 2004;10(7):1142-52.

15. Brown KM, Arthur JR. Selenium, selenoproteins and human health: a review. *Public Health Nutr.* 2001;4(2B):593-9.
16. Angstwurm MW, Gaertner R. Practicalities of selenium supplementation in critically ill patients. *Curr Opin Clin Nutr Metab Care.* 2006;9(3):233-8.
17. Landucci, F., Mancinelli, P., De Gaudio, A. R., & Virgili, G. (2014). Selenium supplementation in critically ill patients: A systematic review and meta-analysis. *J Crit Care.* 2014;29(1),150–156.
18. Geoghegan M, McAuley D, Eaton S, Powell-Tuck J. Selenium in critical illness. *Curr Opin Crit Care.* 2006;12(2):136-41.
19. Lovrić M, Dukić K. Klinička primjena i značaj praćenja vrijednosti vitamina A i E u serumu. *Zbornik sveučilišta Libertas.* 2019;4(4),107-119.
20. Miyazawa T, Burdeos GC, Itaya M, Nakagawa K, Miyazawa T. Vitamin E: Regulatory Redox Interactions. *IUBMB Life.* 2019;71(4):430-441.
21. Aggarwal BB, Sundaram C, Prasad S, Kannappan R. Tocotrienols, the vitamin E of the 21st century: its potential against cancer and other chronic diseases. *Biochem Pharmacol.* 2010;80(11):1613-31.
22. Neophytou CM, Constantinou AI. Drug Delivery Innovations for Enhancing the Anticancer Potential of Vitamin E Isoforms and Their Derivatives. *Biomed Res Int.* 2015;2015:584862.
23. Sookwong P, Nakagawa K, Yamaguchi Y, Miyazawa T, Kato S, Kimura F, Miyazawa T. Tocotrienol distribution in foods: estimation of daily tocotrienol intake of Japanese population. *J Agric Food Chem.* 2010;58(6):3350-5.
24. Traber MG, Atkinson J. Vitamin E, antioxidant and nothing more. *Free Radic Biol Med.* 2007;43(1):4-15.
25. Sen CK, Khanna S, Roy S. Tocotrienols in health and disease: the other half of the natural vitamin E family. *Mol Aspects Med.* 2007;28(5-6):692-728.
26. Drenjančević I, Kralik G, Kralik Z, Mihalj M, Stupin A, Novak S i sur. Polyunsaturated Fatty Acids on Cardiovascular Health: Revealing Potentials of Functional Food. *Superfood and Functional Food - The Development of Superfoods and Their Roles as Medicine.* 2017.

27. Simopoulos AP. An Increase in the Omega-6/Omega-3 Fatty Acid Ratio Increases the Risk for Obesity. *Nutrients*. 2016 Mar 2;8(3):128.
28. Stupin A, Mihalj M, Kolobarić N, Šušnjara P, Kolar L, Mihaljević Z, Matić A, Stupin M, Jukić I, Kralik Z, Grčević M, Kralik G, Šerić V, Drenjančević I. Anti-Inflammatory Potential of n-3 Polyunsaturated Fatty Acids Enriched Hen Eggs Consumption in Improving Microvascular Endothelial Function of Healthy Individuals-Clinical Trial. *Int J Mol Sci*. 2020;21(11):4149.
29. Bent S, Bertoglio K, Hendren RL. Omega-3 fatty acids for autistic spectrum disorder: a systematic review. *J Autism Dev Disord*. 2009;39(8):1145-54.
30. Kolobarić N, Drenjančević I, Matić A, Šušnjara P, Mihaljević Z, Mihalj M. Dietary Intake of n-3 PUFA-Enriched Hen Eggs Changes Inflammatory Markers' Concentration and Treg/Th17 Cells Distribution in Blood of Young Healthy Adults—A Randomised Study. *Nutrients*. 2021;13:1851.
31. Jamilian M, Hashemi Dizaji S, Bahmani F, Taghizadeh M, Memarzadeh MR, Karamali M, Akbari M, Asemi Z. A Randomized Controlled Clinical Trial Investigating the Effects of Omega-3 Fatty Acids and Vitamin E Co-Supplementation on Biomarkers of Oxidative Stress, Inflammation and Pregnancy Outcomes in Gestational Diabetes. *Can J Diabetes*. 2017;41(2):143-149.
32. Miyata J, Arita M. Role of omega-3 fatty acids and their metabolites in asthma and allergic diseases. *Allergol. Int*. 2015;64, 27–34.
33. Stupin A, Mihalj M, Kolobarić N, Šušnjara P, Kolar L, Mihaljević Z i sur. Anti-Inflammatory Potential of n-3 Polyunsaturated Fatty Acids Enriched Hen Eggs Consumption in Improving Microvascular Endothelial Function of Healthy Individuals-Clinical Trial. *Int J Mol Sci*. 2020;21(11):4149.
34. Araujo P, Belghit I, Aarsæther N, Espe M, Lucena E, Holen E. The Effect of Omega-3 and Omega-6 Polyunsaturated Fatty Acids on the Production of Cyclooxygenase and Lipoxygenase Metabolites by Human Umbilical Vein Endothelial Cells. *Nutrients*. 2019;11(5):966.
35. Fabian CJ, Kimler BF, Hursting SD. Omega-3 fatty acids for breast cancer prevention and survivorship. *Breast Cancer Res*. 2015;17(1):62.

36. Abbas AK, Lichtman AH. *Basic Immunology: Functions and Disorders of the Immune System*, 3. izd, Philadelphia, SAD: Elsevier; 2011.
37. Auger C, Said A, Nguyen PN, Chabert P, Idris-Khodja N, Schini-Kerth VB. Potential of Food and Natural Products to Promote Endothelial and Vascular Health. *J Cardiovasc Pharmacol*. 2016;68(1):11-8.
38. Yang LG, Song ZX, Yin H, Wang YY, Shu GF, Lu HX, Wang SK, Sun GJ. Low n-6/n-3 PUFA Ratio Improves Lipid Metabolism, Inflammation, Oxidative Stress and Endothelial Function in Rats Using Plant Oils as n-3 Fatty Acid Source. *Lipids*. 2016;51(1):49-59.
39. Wijendran V, Hayes KC. Dietary n-6 and n-3 fatty acid balance and cardiovascular health. *Annu Rev Nutr*. 2004;24:597-615.
40. Husted KS, Bouzinova EV. The importance of n-6/n-3 fatty acids ratio in the major depressive disorder. *Medicina (Kaunas)*. 2016;52(3):139-47.
41. Nindrea RD, Aryandono T, Lazuardi L, Dwiprahasto I. Association of Dietary Intake Ratio of n-3/n-6 Polyunsaturated Fatty Acids with Breast Cancer Risk in Western and Asian Countries: A Meta-Analysis. *Asian Pac J Cancer Prev*. 2019;20(5):1321-1327.
42. Stupin M, Kibel A, Stupin A, Selthofer-Relatić K, Matic A, Mihalj M, i sur. The Physiological Effect of n-3 Polyunsaturated Fatty Acids (n-3 PUFAs) Intake and Exercise on Hemorheology, Microvascular Function, and Physical Performance in Health and Cardiovascular Diseases; Is There an Interaction of Exercise and Dietary n-3 PUFA Intake? *Front Physiol*. 2019;10:1129.
43. Stupin A, Rasic L, Matic A, Stupin M, Kralik Z, Kralik G, i sur. Omega-3 polyunsaturated fatty acids-enriched hen eggs consumption enhances microvascular reactivity in young healthy individuals. *Appl Physiol Nutr Metab*. 2018;43(10):988-995.
44. Bovet P, Faeh D, Madeleine G, Viswanathan B, Paccaud F. Decrease in blood triglycerides associated with the consumption of eggs of hens fed with food supplemented with fish oil. *Nutr Metab Cardiovasc Dis*. 2007;17(4):280-7.
45. Miyoshi T, Noda Y, Ohno Y, Sugiyama H, Oe H, Nakamura K, i sur. Omega-3 fatty acids improve postprandial lipemia and associated endothelial dysfunction in healthy individuals - a randomized cross-over trial. *Biomed Pharmacother*. 2014;68(8):1071-7.
46. Ross R. 1999. Atherosclerosis – an inflammatory disease. *N. Engl. J. Med*. 340:115–126.

47. Gortan Cappellari G, Losurdo P, Mazzucco S, Panizon E, Jevnicar M, Macaluso L, i sur. Treatment with n-3 polyunsaturated fatty acids reverses endothelial dysfunction and oxidative stress in experimental menopause. *J. Nutr. Biochem.* 2013;24(1): 371-9.
48. Zhang W, Fu F, Tie R, Liang X, Tian F, Xing W, Li J, Ji L, Xing J, Sun X, Zhang H. Alpha-linolenic acid intake prevents endothelial dysfunction in high-fat diet-fed streptozotocin rats and underlying mechanisms. *Vasa.* 2013;42(6):421-8.
49. Wang TM, Chen CJ, Lee TS, Chao HY, Wu WH, Hsieh SC, Sheu HH, Chiang AN. Docosahexaenoic acid attenuates VCAM-1 expression and NF- κ B activation in TNF- α -treated human aortic endothelial cells. *J Nutr Biochem.* 2011;22(2):187-94.
50. Hajizadeh-Sharafabad F, Ghoreishi Z, Maleki V, Tarighat-Esfanjani A. Mechanistic insights into the effect of lutein on atherosclerosis, vascular dysfunction, and related risk factors: a systematic review of in vivo, ex vivo and in vitro studies. *Pharmacol. Res.* 2019; 149:104477.
51. Shegokar R, Mitri K. Carotenoid lutein: a promising candidate for pharmaceutical and nutraceutical applications. *J Diet Suppl.* 2012;9(3):183-210
52. Saini RK, Nile SH, Park SW. Carotenoids from fruits and vegetables: Chemistry, analysis, occurrence, bioavailability and biological activities. *Food Res Int.* 2015;76(Pt 3):735-50.
53. Kirchhoff H. Chloroplasts: Caister Academic Press; 2016.
54. Thurnham DI. Macular zeaxanthins and lutein—a review of dietary sources and bioavailability and some relationships with macular pigment optical density and age-related macular disease. *Nutr Res Rev.* 2007;20(2):163-79.
55. Subagio A, Wakaki H, Morita N. Stability of lutein and its myristate esters. *Biosci Biotechnol Biochem.* 1999;63(10):1784-6.
56. van het Hof KH, West CE, Weststrate JA, Hautvast JG. Dietary factors that affect the bioavailability of carotenoids. *Nutr J.* 2000;130(3):503-6.
57. Handelman GJ, Nightingale ZD, Lichtenstein AH, Schaefer EJ, Blumberg JB. Lutein and zeaxanthin concentrations in plasma after dietary supplementation with egg yolk. *Am J Clin Nutr.* 1999;70(2):247-5.

58. Alvarado-Ramos KE, De Leon L, Fontes F, Rios-Castillo I. Dietary Consumption of Lutein and Zeaxanthin in Panama: A Cross-Sectional Study. *Curr Dev Nutr.* 2018;2(9):nzy064.
59. O'Neill M, Carroll Y, Corridan B, Olmedilla B, Granado F, Blanco I, et al. A European carotenoid database to assess carotenoid intakes and its use in a five-country comparative study. *Br J Nutr.* 2001;85(4):499-507.
60. Manayi A, Abdollahi M, Raman T, Nabavi SF, Habtemariam S, Daglia M, et al. Lutein and cataract: from bench to bedside. *Crit Rev Biotechnol.* 2016;36(5):829-39.
61. Madaan T, Choudhary AN, Gyenwalee S, Thomas S, Mishra H, Tariq M, et al. Lutein, a versatile phyto-nutraceutical: an insight on pharmacology, therapeutic indications, challenges and recent advances in drug delivery. *PharmaNutrition.* 2017;5(2):64-75.
62. Orhan C, Akdemir F, Tuzcu M, Sahin N, Yilmaz I, Deshpande J, et al. Mesozeaxanthin Protects Retina from Oxidative Stress in a Rat Model. *J Ocul Pharmacol Ther.* 2016;32(9):631-7.
63. Wang M, Tsao R, Zhang S, Dong Z, Yang R, Gong J, et al. Antioxidant activity, mutagenicity/antimutagenicity, and clastogenicity/anti-clastogenicity of lutein from marigold flowers. *Food Chem Toxicol.* 2006;44(9):1522-9.
64. Madaan T, Choudhary AN, Gyenwalee S, Thomas S, Mishra H, Tariq M, et al. Lutein, a versatile phyto-nutraceutical: an insight on pharmacology, therapeutic indications, challenges and recent advances in drug delivery. *PharmaNutrition.* 2017;5(2):64-75.
65. Tuzcu M, Orhan C, Muz OE, Sahin N, Juturu V, Sahin K. Lutein and zeaxanthin isomers modulates lipid metabolism and the inflammatory state of retina in obesity-induced high-fat diet rodent model. *BMC Ophthalmol.* 2017;17(1):129.
66. Li H, Huang C, Zhu J, Gao K, Fang J, Li H. Lutein Suppresses Oxidative Stress and Inflammation by Nrf2 Activation in an Osteoporosis Rat Model. *Med Sci Monit.* 2018;24:5071-5075.
67. Wang N, Wang D, Zhou J, Luo G, Hao L. Lutein Prevents the Excessive Fat Deposition in Liver and Abdominal Tissues by Activating SIRT1 and Up-regulating ATGL and HSL in High Fat Diet Rats (FS06-01-19). *Curr Dev Nutr.* 2019;13;3(Supp11):nzz029.FS06-01-19.

68. Kitada M, Koya D. SIRT1 in type 2 diabetes: mechanisms and therapeutic potential. *Diabetes Metab J.* 2013;37(5):315-25
69. Tuzcu M, Orhan C, Muz OE, Sahin N, Juturu V, Sahin K. Lutein and zeaxanthin isomers modulates lipid metabolism and the inflammatory state of retina in obesity-induced high-fat diet rodent model. *BMC Ophthalmol.* 2017;17(1):129.
70. Han H, Cui W, Wang L, Xiong Y, Liu L, Sun X, i sur. Lutein prevents high fat diet - induced atherosclerosis in ApoE - deficient mice by inhibiting NADPH oxidase and increasing PPAR expression. *Lipids.* 2015;50(3):261-73.
71. Seddon JM, Ajani UA, Sperduto RD, Hiller R, Blair N, Burton TC, i sur. Dietary carotenoids, vitamins A, C, and E, and advanced age-related macular degeneration. *Jama.* 1994;272(18):1413-20.
72. Wang MX, Jiao JH, Li ZY, Liu RR, Shi Q, Ma L. Lutein supplementation reduces plasma lipid peroxidation and C-reactive protein in healthy nonsmokers. *Atherosclerosis.* 2013;227(2):380-5.
73. Richer S, Stiles W, Statkute L, Pulido J, Frankowski J, Rudy D, Pei K, Tshipursky M, Nyland J. Double-masked, placebo-controlled, randomized trial of lutein and antioxidant supplementation in the intervention of atrophic age-related macular degeneration: the Veterans LAST study (Lutein Antioxidant Supplementation Trial). *Optometry.* 2004;75(4):216-30.
74. Scipsema NK, Hu DN, Rosen RB. Lutein, Zeaxanthin, and meso-Zeaxanthin in the Clinical Management of Eye Disease. *J Ophthalmol.* 2015;2015:865179.
75. Arnal E, Miranda M, Almansa I, Muriach M, Barcia JM, Romero FJ, i sur. Lutein prevents cataract development and progression in diabetic rats. *Graefes Arch Clin Exp Ophthalmol.* 2009;247(1):115-20.
76. Hu D, Lin C, Liu L, Li S, Zhao Y. Preparation, characterization, and in vitro release investigation of lutein/zein nanoparticles via solution enhanced dispersion by supercritical fluids. *J Food Eng.* 2012;109(3):545-52.
77. Jin X-H, Ohgami K, Shiratori K, Suzuki Y, Hirano T, Koyama Y, i sur. Inhibitory effects of lutein on endotoxin-induced uveitis in Lewis rats. *Invest Ophthalmol Vis Sci.* 2006;47(6):2562-8.

78. Junghans A, Sies H, Stahl W. Macular pigments lutein and zeaxanthin as blue light filters studied in liposomes. *Arch Biochem Biophys*. 2001;391(2):160-4.
79. Roberts RL, Green J, Lewis B. Lutein and zeaxanthin in eye and skin health. *Clin Dermatol*. 2009;27(2):195-201.
80. Li LH, Lee JC, Leung HH, Lam WC, Fu Z, Lo ACY. Lutein Supplementation for Eye Diseases. *Nutrients*. 2020;12(6):1721.
81. Peters U, Leitzmann MF, Chatterjee N, Wang Y, Albanes D, Gelmann EP, i sur. Serum lycopene, other carotenoids, and prostate cancer risk: a nested case-control study in the prostate, lung, colorectal, and ovarian cancer screening trial. *Cancer Epidemiol Biomar*. 2007;16(5):962-8.
82. Rafi MM, Kanakasabai S, Gokarn SV, Krueger EG, Bright JJ. Dietary lutein modulates growth and survival genes in prostate cancer cells. *J Med Food*. 2015;18(2):173-81.
83. Satia JA, Littman A, Slatore CG, Galanko JA, White E. Long-term use of β -carotene, retinol, lycopene, and lutein supplements and lung cancer risk: results from the VITamins And Lifestyle (VITAL) study. *Am J Epidemiol*. 2009;169(7):815-28.
84. Pei YX, Heng ZC, Duan GC, Wang MC. [The mechanisms and effects of lutein on inducing the cell differentiation of human esophagus cancer EC9706]. *Sichuan Da Xue Xue Bao Yi Xue Ban*. 2007;38(4):629-32.
85. Yang SF, Roberts JE, Liu QH, Pang J, Sarna T. Zeaxanthin and Lutein in the Management of Eye Diseases. *J Ophthalmol*. 2016;2016:4915916.
86. Tsushima M, Maoka T, Katsuyama M, Kozuka M, Matsuno T, Tokuda H, i sur. Inhibitory effect of natural carotenoids on Epstein-Barr virus activation activity of a tumor promoter in Raji cells. A screening study for anti-tumor promoters. *Biol Pharm Bull*. 1995;18(2):227-33.
87. Asplund K. Antioxidant vitamins in the prevention of cardiovascular disease: a systematic review. *J Intern Med*. 2002;251(5):372-92.
88. Hak AE, Ma J, Powell CB, Campos H, Gaziano JM, Willett WC, i sur. Prospective study of plasma carotenoids and tocopherols in relation to risk of ischemic stroke. *Stroke*. 2004;35(7):1584-8.
89. Alves-Rodrigues A, Thomas B. The role of lutein in the prevention of atherosclerosis. *J Am Coll Cardiol*. 2002;40(4):835.

90. Bajek S, Bobinac D, Jerković R, Malnar D, Marić I. Sustavna anatomija čovjeka. 1. izdanje. Rijeka: Digital Point Tisakara. 2007. str. 221-226.
91. Bušić M, Kuzmanović Elabjer B, Bosnar D. Seminaria ophtalmologica. Udžbenik oftalmologije i optometrije. 2. izdanje. Osijek; 2012. str. 189-197.
92. Guyton AC, Hall JE. Medicinska fiziologija. 13. izdanje. Zagreb. Medicinska naklada. 2017. str. 647-649.
93. Čaljkušić-Mance T, Kovačević D. Macula lutea ili žuta pjega – najnovije u borbi protiv propadanja centra jasnog vida. Med. Flum. 2019;55:2:116-120.
94. Bušić M, Bosnar D, Kuzmanović Elabjer B. Atlas stražnjega segmenta oka. Optička koherentna tomografija i fluoresceinska angiografija. 1. izd. Osijek – Zagreb; 2014. str. 6-14;77-151.
95. Galović O, Nikolić ME, Dornjak L, Marunica M, Kralik Z. Sample preparation and analysis of nutrices content in table eggs // Book of Abstract of 18th Ružička days Today Science – Tomorrow Industry. Vukovar, Hrvatska, 2020. str. 30-30.
96. Digitalni akademski arhivi i repozitoriji. Digitalni repozitorij Medicinskog fakulteta sveučilišta u Zagrebu. Novak F. Optička koherentna tomografija. Dostupno na adresi: <https://urn.nsk.hr/urn:nbn:hr:105:258945> Datum pristupa: 22.06.2021.
97. Sheng X, Zhang Y, Gong Z, Huang C, Zang YQ. Improved Insulin Resistance and Lipid Metabolism by Cinnamon Extract through Activation of Peroxisome Proliferator-Activated Receptors. PPAR Res. 2008;2008:581348.
98. Blay SL, Aguiar JVA, Passos IC. Polycystic ovary syndrome and mental disorders: a systematic review and exploratory meta-analysis. Neuropsychiatr Dis Treat. 2016;12:2895.
99. Sivaprasad S, Bailey TA, Chong VN. Bruch's membrane and the vascular intima: is there a common basis for age-related changes and disease? Clin Exp Ophthalmol. 2005 Oct;33(5):518-23.
100. Wong WL, Su X, Li X, Cheung CM, Klein R, Cheng CY, Wong TY. Global prevalence of age-related macular degeneration and disease burden projection for 2020 and 2040: a systematic review and meta-analysis. Lancet Glob Health. 2014 Feb;2(2):e106-16.

101. Sivaprasad S, Bailey TA, Chong VN. Bruch's membrane and the vascular intima: is there a common basis for age-related changes and disease? *Clin Exp Ophthalmol.* 2005 Oct;33(5):518-23.
102. Hou X, Xu S, Maitland-Toolan KA, Sato K, Jiang B, Ido Y, i sur. SIRT1 regulates hepatocyte lipid metabolism through activating AMP-activated protein kinase. *J Biol Chem.* 2008;283(29):20015-26.
103. Klein R, Klein BE, Moss SE, Meuer SM. Retinal emboli and cardiovascular disease: the Beaver Dam Eye Study. *Arch Ophthalmol.* 2003;121(10):1446-51.
104. Kirpichenkova EV, Korolev AA, Onishchenko GG, Nikitenko EI, Lipatov DV, Kuz'min AG, Dyskin YA, Denisova EL, Fetisov RN. Study of lutein and zeaxanthin content in the diet with the assessment of the relationship between the level of alimentary intake of non-vitamin carotenoids and the density of the macular region of the retina at a young age. *Vopr Pitan.* 2018;87(5):20-26..
105. Delcourt C, Carriere I, Delage M, Barberger-Gateau P, Schalch W. Plasma lutein and zeaxanthin and other carotenoids as modifiable risk factors for age-related maculopathy and cataract: The POLA Study. *Investig. Ophthalmol. Vis. Sci.* 2006, 47, 2329–2335.
106. Nagai N, Asato T, Minami S, Suzuki M, Shinoda H, Kurihara T, Sonobe H, Watanabe K, Uchida A, Ban N, Tsubota K, Ozawa Y. Correlation between Macular Pigment Optical Density and Neural Thickness and Volume of the Retina. *Nutrients.* 2020;12(4):888.
107. Obana A, Tanito M, Gohto Y, Okazaki S, Gellermann W, Bernstein PS. Changes in Macular Pigment Optical Density and Serum Lutein Concentration in Japanese Subjects Taking Two Different Lutein Supplements. *PLoS One.* 2015;10(10):e0139257.
108. Nagai N, Izumi-Nagai K, Suzuki M, Shinoda H, Koto T, Uchida A, i sur. Association of macular pigment optical density with serum concentration of oxidized low-density lipoprotein in healthy adults. *Retina* 2015;35,820–826.
109. Song H, Chui TY, Zhong Z, Elsner AE, Burns SA. Variation of cone photoreceptor packing density with retinal eccentricity and age. *Invest. Ophthalmol. Vis. Sci.* 2011, 52, 7376–7384.
110. Minami S, Nagai N, Suzuki M, Kurihara T, Sonobe H, Watanabe K, i sur. Spatial-sweep steady-state pattern electroretinography can detect subtle differences in visual function among healthy adults. *Sci. Rep.* 2019;9:18119.

111. Sasaki M, Ozawa Y, Kurihara T, Kubota S, Yuki K, Noda K, Kobayashi S, Ishida S, Tsubota K. Neurodegenerative influence of oxidative stress in the retina of a murine model of diabetes. *Diabetologia*. 2010;53(5):971-9.
112. Sasaki M, Ozawa Y, Kurihara T, Noda K, Imamura Y, Kobayashi S, Ishida S, Tsubota K. Neuroprotective effect of an antioxidant, lutein, during retinal inflammation. *Invest Ophthalmol Vis Sci*. 2009;50(3):1433-9.
113. Sasaki M, Yuki K, Kurihara T, Miyake S, Noda K, Kobayashi S, Ishida S, Tsubota K, Ozawa Y. Biological role of lutein in the light-induced retinal degeneration. *J Nutr Biochem*. 2012;23(5):423-9.
114. Vishwanathan R, Schalch W, Johnson EJ. Macular pigment carotenoids in the retina and occipital cortex are related in humans. *Nutr. Neurosci*. 2016;19, 95–101.
115. Renzi-Hammond LM, Bovier ER, Fletcher LM, Miller LS, Mewborn CM, Lindbergh CA, Baxter JH, Hammond BR. Effects of a Lutein and Zeaxanthin Intervention on Cognitive Function: A Randomized, Double-Masked, Placebo-Controlled Trial of Younger Healthy Adults. *Nutrients*. 2017;9(11):1246.
116. Livestrong.com. Nutrition. Nutrition Basics. Food and Health. Elevated Urea Levels & Too Much Protein. Dostupno na adresi: <https://www.livestrong.com/article/517119-elevated-urea-levels-too-much-protein/> Datum pristupa: 29.06.2021.
117. Poliklinika Breyer. Pretrage. GGT. Dostupno na adresi: <http://breyer.hr/pretrage/sve-pretrage/ggt> Datum pristupa: 29.06.2021.
118. Ndrepepa G, Colleran R, Kastrati A. Gamma-glutamyl transferase and the risk of atherosclerosis and coronary heart disease. *Clin Chim Acta*. 2018;476:130-138.
119. Poliklinika Aviva. Usluge. AST i ALT. Dostupno na adresi: <https://poliklinika-aviva.hr/usluge/ast-alt/> Datum pristupa: 29.06.2021.
120. Rapp LM, Maple SS, Choi JH. Lutein and zeaxanthin concentrations in rod outer segment membranes from perifoveal and peripheral human retina. *Invest Ophthalmol Vis Sci*. 2000;41(5):1200-9.
121. Pliva zdravlje. Mapa tijela. Bolesti srca. Aritmija – poremećaj ritma srca. Dostupno na adresi: <https://www.plivazdravlje.hr/aktualno/clanak/23824/Aritmija-poremecaj-ritma-srca.html> Datum pristupa: 29.06.2021.

11. Životopis

Ime i prezime:

Matea Vrbanić

Datum i mjesto rođenja:

22. 10. 1996., Našice

Obrazovanje:

2003. – 2011. Osnovna škola Ivane Brlić Mažuranić, Koška

2011. – 2015. Opća gimnazija, Srednja škola Isidora Kršnjavoga, Našice

2015. – 2019. Preddiplomski sveučilišni studij Medicinsko laboratorijska dijagnostika na Medicinskom fakultetu u Osijeku

2019. – 2021. Diplomski sveučilišni studij Medicinsko laboratorijska dijagnostika na Medicinskom fakultetu u Osijeku