

Papilomi nosne šupljine i paranazalnih sinusa

Tabaković, Jasna

Master's thesis / Diplomski rad

2016

Degree Grantor / Ustanova koja je dodijelila akademski / stručni stupanj: **Josip Juraj Strossmayer University of Osijek, Faculty of Medicine / Sveučilište Josipa Jurja Strossmayera u Osijeku, Medicinski fakultet**

Permanent link / Trajna poveznica: <https://um.nsk.hr/um:nbn:hr:152:885222>

Rights / Prava: [In copyright](#)/[Zaštićeno autorskim pravom.](#)

Download date / Datum preuzimanja: **2024-07-22**



Repository / Repozitorij:

[Repository of the Faculty of Medicine Osijek](#)



**SVEUČILIŠTE JOSIPA JURJA STROSSMAYERA U OSIJEKU
MEDICINSKI FAKULTET OSIJEK**

Studij medicine

Jasna Tabaković

**PAPILOMI NOSNE ŠUPLJINE I
PARANAZALNIH SINUSA**

Diplomski rad

Osijek, 2016.

SVEUČILIŠTE JOSIPA JURJA STROSSMAYERA U OSIJEKU

MEDICINSKI FAKULTET OSIJEK

Studij medicine

Jasna Tabaković

**PAPILOMI NOSNE ŠUPLJINE I
PARANAZALNIH SINUSA**

Diplomski rad

Osijek, 2016.

Rad je ostvaren u Kliničkom bolničkom centru Osijek na Klinici za otorinolaringologiju i kirurgiju glave i vrata.

Mentor: doc. dr. sc. Josip Maleš, dr. med.

Rad ima dvadeset i jedan list, dvije tablice i jednu sliku.

„Nije važno činiti velike stvari, već male stvari s velikim srcem! “

Majka Tereza

Zahvaljujem doc. dr. sc. Josipu Malešu, dr. med. na mentorstvu, savjetima, stručnom vodstvu te strpljenju tijekom izrade ovog diplomskog rada i cijelog studija.

Veliko hvala doc. dr. sc. Kseniji Marjanović, dr. med. na ljubaznosti i pomoći tijekom prikupljanja podataka.

Moje studiranje ne bi bilo isto bez mojih prijatelja, hvala im na svakom trenutku.

Posebno zahvaljujem svojoj obitelji na bezuvjetnoj ljubavi i podršci. Hvala što ste vjerovali u mene!

Sadržaj

Popis kratica	II
1. UVOD.....	1
1.1. Definicija.....	1
1.2. Anatomsko – histološka građa nosne šupljine i paranazalnih sinusa.....	1
1.3. Etiologija	1
1.4. Klinička slika.....	2
1.5. Patohistološka podijela.....	2
1.5.1. Fungiformni papilom	2
1.5.2. Invertni papilom.....	3
1.5.3. Onkocitični papilom.....	4
1.6. Dijagnostika	4
1.7. Liječenje.....	5
2. CILJEVI	6
3. ISPITANICI I METODE	7
3.1. Ustroj studije	7
3.2. Ispitanici	7
3.3. Metode.....	7
3.4. Statističke metode	8
4. REZULTATI.....	9
5. RASPRAVA.....	12
6. ZAKLJUČAK	16
7. SAŽETAK	17
8. SUMMARY	18
9. LITERATURA.....	19
10. ŽIVOTOPIS	21

Popis kratica

- SP Schneiderian–ov papilom, papilom nosa i paranazalnih sinusa
- HPV humani papiloma virus
- EBV Epstein Barr virus
- IP invertni papilom (lat. *papilloma invertaratum*)
- FESS funkcionalna endoskopska sinusna kirurgija (eng. *functional endoscopic sinus surgery*)

1. UVOD

1.1. Definicija

Papilomi su benigne neoplazme respiratorne sluznice, a s obzirom na njihovo podrijetlo grupno se nazivaju Schneiderian-ovi papilomi (SP) (2, 3). Najčešće primarno nastaju na lateralnoj nosnoj stijenci ili u sinusima, no mogu potjecati iz septuma, lakrimalnog sustava, srednjeg uha ili nazofarinksa (3).

1.2. Anatomsko – histološka građa nosne šupljine i paranazalnih sinusa

Nosna šupljina sastoji se od vanjskog predvorja (vestibuluma) i unutrašnjih nosnih šupljina (kavuma). Koža s vanjske strane nosa ulazi u nosnice i oblaže prednji dio predvorja. U lubanji se nalazi dvije nosne šupljine odvojene nosnom pregradom. Na prijelazu iz vestibuluma u kavum nosa epitel se mijenja, višeredni pločasti prelazi u mukozni višeredni cilindrični epitel s brojnim vrčastim stanicama, odnosno respiracijski epitel, poznat još kao Schneiderian-ova membrana. S lateralnih zidova nosnica u unutrašnjost se izbočuju nosne školjke. Srednja i donja nosna školjka pokrivene su respiracijskim epitelom, a gornju oblaže njušni epitel.

Paranasalni sinusi su šupljine unutar kostiju viscerokranija te slijepo završavaju u čeonj kosti, gornjoj čeljusti, rešetnici i klinastoj kosti. Kao i nosna šupljina obloženi su respiracijskim epitelom s malo vrčastih stanica (1).

1.3. Etiologija

SP su vrlo rijetke neoplazme. One čine 0,4 – 4,7 % svih tumora unutar nosne šupljine i paranazalnih sinusa, dok su, na primjer, nosni papilomi čak 25 – 60 puta češći (2, 3).

Etiologija i patofiziologija su nerazjašnjene, no postoji više teorija. Sve je veća korelacija između pojavnosti SP i infekcije humanim papiloma virusom (HPV), osobito tip 6 i 11, a rjeđe 16, 18 i 57. Iako je zabilježeno nekoliko pacijenata sa SP-om koji su ujedno u anamnezi imali i genitalni i/ili anogenitalni papilom, generalno je zaključeno da pacijenti sa SP-om nemaju povećanu tendenciju za razvijanje papiloma na drugim mjestima. McDonald je pronašao dokaze koji povezuju infekciju Epstein Barr virus (EBV) s povećanom prevalencijom SP-a (2).

Predisponiraju faktori kao što su pušenje, alergeni, kemijski zagađivači, kronične upale (2, 3, 4). Roh i suradnici čak smatraju da je pušenje značajniji etiološki čimbenik povezan s pojavom recidiva bolesti, nego infekcija HPV-om (7).

1.4. Klinička slika

Klinički gledano pacijenti se prezentiraju najčešće nosnom opstrukcijom (75,7 %) ili epistaksom (32,4 %), rinorejom, hiposmijom, anosmijom, epiforom, ukoliko zahvaća nazolakrimalni kanal, te oftamološkom simptomatologijom, ukoliko je zahvaćena orbita (egzoftalmus, diplopija). Simptomi su uglavnom unilateralni (81 %), što indicira potencijalnu tumorsku patologiju (3). Kao posljedica mehaničke opstrukcije dolazi do poremećaja u mukocilijarnom transportu, nakuplja se sekret te je u kliničkoj slici izražena nosna drenaža (2). Zbog nespecifičnosti simptoma vrlo je teško diferencirati papilome od drugih sinusonazalnih tumora samo na temelju kliničke slike (11).

Tri su ključne karakteristike SP-a: tendencija recidiviranju, lokalna destrukcija i maligna alteracija. Unatoč tome što su to patohistološki benigne neoplazije, na temelju iskustva s brojnim pacijentima mogu se klasificirati kao „klinički maligne“. Zbog ekstenzivnog rasta i destrukcije okolnih anatomskih struktura invadiraju orbitu, intrakranijalnu šupljinu te destruiraju kost konstantnim erodiranjem (3, 7, 8, 11).

1.5. Patohistološka podijela

Papilomi kao neoplazma sinonazalnog trakta prvi su put opisani 1845. godine (5, 8). Već kod prvotnog prepoznavanja takvih promjena bilo ih je teško nomenklatuirati te etiološki i patohistološki podijeliti. 1971. Hyams je objavio kliničko - patološka obilježja na temelju 315 slučajeva SP. Smatrao je da se međusobno dovoljno etiološki, klinički i patohistološki razlikuju (2). Svjetska zdravstvena organizacija 1991. klasificirala ih je u tri podtipa: fungiformni, invertni i onkocitični papilom (5).

1.5.1. Fungiformni papilom

Papilom (fungiformni, egzofitični, septalni, skvamozni papilom) češći je dva do deset puta u muškaraca i primarno se pojavljuje u pojedinaca između 20 i 50 godina (raspon, 21 - 87). Karakteristično se pojavljuje na nosnom septumu (36 %), najčešće na njegovom

anteriornom dijelu. Samo mali broj (4 - 21 %) zahvaća i lateralni zid nosne šupljine (2, 5). Zahvaćenost paranazalnih sinusa je neuobičajena. Generalno se pojavljuju kao solitarne i diskretne novotvorine, mogu biti multifokalne, ali vrlo rijetko bilateralne (3,6 %) (2). Epistaksa, unilateralna opstrukcija te asimptomatska tvorba u nosu vodeći su simptomi (2). Kliničkim pregledom fungiformni papilom izgleda kao egzofitična, papilarna, roza ili siva, konzistentna izraslina pričvršćena bazom za nosni septum (2, 6).

1.5.2. Invertni papilom

Papilloma invertaratum (IP) češći je dva do pet puta u muškoga spola te se najčešće zahvaća dobnu skupinu od 40 do 70 godina (2, 4, 17). Najmlađi zabilježeni pacijent s dijagnozom invertnog papiloma bio je u dobi od šest godina (2). Ovi se papilomi tipično pojavljuju na lateralnom zidu kavuma (87,5 %), području srednje nosne školjke ili u području etmoidnog regije, s tendencijom sekundarnog širenja u paranazalne sinuse, maksilarni i etmoidni, a rjeđe u sfenoidni i frontalni (2, 4). Zabilježeni su slučajevi i izolirane primarne lezije paranazalnih sinusa bez zahvaćenosti nosne šupljine. Rijetkost zahvaćanja nosnog septuma može biti objašnjena činjenicom da u nosnom septumu nema dovoljno mekog tkiva između mukoznog epitela i nosne hrskavice kako bi se omogućio tipičan invertni rast u stromu, nego upravo suprotno. Naime, zbog otpora hrskavice došlo bi do egzofitičnog rasta lezije (2, 6). Iako su zabilježeni bilateralni oblici bolesti u 0 - 10 % slučajeva, takva pojavnost treba uvijek pobuditi sumnju na lokalnu invaziju, eroziju te perforaciju septuma. Ovaj podtip SP-a iznimno može imati sijelo van nosne šupljine i paranazalnih sinusa, i to u području srednjeg uha, mastoida, faringsa, nazofaringsa i lakrimalne vreće. Njihova lokalizacija graniči sa sinusonazalnim traktom te se taj fenomen objašnjava ektopičnom migracijom Schneiderian-ove membrane tijekom embriogeneze. Klinički se prezentira unilateralnom nosnom opstrukcijom, nosnom drenažom, epistaksom (10 - 20 % slučajeva), anosmijom, glavoboljom frontalnog područja, epiforom. Bol je vrlo netipičan primarni simptom (10 % slučajeva), a kada je prisutna znak je sekundarne infekcije ili čak maligne promjene. Endoskopski gledano IP se prezentira kao roza ili siva, konzistentna, meka do umjereno tvrda polipoidna izraslina neravne površine (2).

Invertni papilomi imaju tendenciju maligne alteracije i najčešće dolazi do alteracije u planocelularni karcinom, no zabilježeni su slučajevi i verukoznog, mukoepidermoidnog karcinoma, kao i adenokarcinoma (2, 16). Incidencija malignih promjena u pojedinačnim studijama je 2 - 27 %, no u generalnom pregledu 1390 IP-a, 150 ih je bilo povezano s

karcinomom (11 %). Pacijenti kod kojih su zabilježene maligne promjene mogu se podijeliti u tri skupine: oni kojima je primarno dijagnosticiran IP djelomično karcinogeno promijenjen, oni koji su primarno imali karcinom uz prisustvo invertnog papiloma ili, pak, oni koji su godinama nakon izliječenog invertnog papiloma razvili karcinom na istom mjestu. No, karcinom se može razviti i iz IP-a, iz primarne benigne neoplazme, displazijom u karcinom *in situ* te u konačnici u invazivni karcinom. Lokalni recidivi bolesti tipični su za IP pa je bitno naglasiti da do sada nije pronađena koleracija između broja lokalnih recidiva IP-a i same maligne alteracije (2).

1.5.3. Onkocitični papilom

Onkocitični papilom ima većinu karakteristika zajedničkih s invertnim papilomom te ga neki autori smatraju podtipom IP-a. No, između tih dvaju tipova postoje dovoljne patohistološke razlike koje ih diferenciraju. Onkocitični papilom podjednako je raspodjeljen između oba spola te se u literaturi povezuje s kasnijom životnom dobi (> 50 godina). Lokaliziran je uglavnom na lateralnom zidu nosne šupljine te maksilarni i etmoidni sinus. S obzirom na lokalizaciju najučestalija simptomatologija su opstrukcija i intermitentna epistaksa. Endoskopski izgleda kao roza do crveno – smeđa, papilarna ili polipoidna tvorba (2).

1.6. Dijagnostika

Dijagnoza se postavlja na temelju anamneze, odnosno kliničke slike, gdje je potrebno uzeti u obzir sve potencijalne etiološke čimbenike, posebno obratiti pozornost na najčešću unilateralnu simptomatologiju te adekvatnu dijagnostičku obradu u vidu endoskopskog pregleda nosa, CT-a i MR-a. Preoperativne slikovne pretrage smatraju se važnima, a posebno CT, jer omogućuju određivanje lokalizacije lezije, njezinu proširenost i zahvaćenost anatomskih struktura, osobito onih izvan sinuonazalnog trakta. CT nalaz unilateralne mase unutar srednje nosne školjke koja je proširena i na antrum nosne šupljine te ispunjenost paranazalnih sinusa visoko je suspektan na papilom (10). Dodatno se koristi dijagnostika MR-om koja determinira novotvorinu od samih paranazalnih sinusa i zadržalog sekreta (3).

Biopsijom novotvorine i pozitivnim patohistološkim nalazom postavlja se definitivna dijagnoza papiloma (3, 18).

1.7. Liječenje

S obzirom na karakteristike Schneiderian – ovih papiloma, iako su benigne novotvorine, pri liječenju im je potrebno pristupiti kao da su agresivne, invazivne lezije (3, 4). Nema sumnje da je kirurško liječenje terapija izbora, kombinirano s radioterapijom u slučaju maligne promjene (4). Uklanjanje lezije u cijelosti i njenih perifernih rubova esencijalno je za izliječenje (3). Kroz desetljeća tradicionalno se obavljala agresivna lateralna rinotomija ili medijalna maksilektomija. Razvojem endoskopskih kirurških i slikovnih tehnika CT-a i MR-a, danas se smatra endonazalna endoskopska kirurgija zlatnim standardom u terapijskom pristupu (5, 19). Tradicionalno se pri izboru liječenja razmišljalo i o standardnim otvorenim metodama, no treba uzeti u obzir veći broj postoperativnih morbiditeta i nezanemarivi estetski nedostatak vanjskoga reza i ožiljka (12).

Moguća ograničenja endoskopske kirurgije mogao bi biti otežani pristup nekim lezijama, primjerice unutar frontalnog sinusa, ili na anteriornom i inferiornom zidu maksilarnog sinusa. Novije studije pokazuju kako samo ekstenzivne frontalne i supraorbitalne lezije zahtijevaju kombinirani pristup, dok lezije koje zahvaćaju orbitu ili intrakranijsko tkivo mogu biti operirane samo endoskopskim pristupom (11). Endoskopska kirurgija manje je invazivna, omogućuje lakši pristup i bolje vizualno izlaganje novotvorine, a samim time i precizniju eksciziju, manji je gubitak krvi, manja postoperativna bol, pacijent se brže oporavlja od takvog zahvata te se period oporavka u bolnici skraćuje, uz isti, ako ne i bolji, učinak liječenja (4, 10).

2. CILJEVI

Ciljevi ovog rada su:

1. ispitati postoji li povezanost između dobi ispitanika i pojedinih podtipova papiloma nosne šupljine i paranazalnih sinusa
2. ispitati postoji li povezanost između spola ispitanika i pojedinih podtipova papiloma nosne šupljine i paranazalnih sinusa

3. ISPITANICI I METODE

3.1. Ustroj studije

Ova presječna studija izrađena je na Klinici za otorinolaringologiju i kirurgiju glave i vrata, Medicinskog fakulteta Sveučilišta Josipa Jurja Strossmayera u Osijeku, Kliničkog bolničkog centra Osijek, uz suglasnost predstojnika Klinike i odobrenje Etičkog povjerenstva za istraživanja Sveučilišta Josipa Jurja Strossmayera u Osijeku Medicinskog fakulteta Osijek.

3.2. Ispitanici

U istraživanju su uključeni pacijenti s dijagnozom papiloma nosne šupljine i paranazalnih sinusa, hospitalizirani i liječeni na Klinici za otorinolaringologiju i kirurgiju glave i vrata Kliničkog bolničkog centra Osijek tijekom dvadeset godina, od 1996. do 2016. godine.

U istraživanje je uključeno 74 pacijenta obaju spolova. Kriteriji za uključivanje ispitanika u istraživanje je izvršen endoskopski kirurški zahvat te patohistološki dokazan papilom nosne šupljine i paranazalnih sinusa.

3.3. Metode

Retrospektivno je analizirana medicinska dokumentacija s Klinike za otorinolaringologiju i kirurgiju glave i vrata Kliničkog bolničkog centra Osijek s ciljem izdvajanja interesne skupine, odnosno pacijenata s dijagnozom papiloma nosne šupljine i paranazalnih sinusa od siječnja 1996. do prosinca 2015. godine.

Prikupljeni su i analizirani patohistološki nalazi koji su učinjeni u Kliničkom zavodu za patologiju i sudsku medicinu Kliničkog bolničkog centra Osijek.

Na temelju patohistoloških nalaza ispitani su podtipovi papiloma nosne šupljine i paranazalnih sinusa – fungiformni, invertni i onkcitični papilom. Također, ispitani su ishodi funkcionalne endoskopske sinusne kirurgije, je li tumor uklonjen u cijelosti, odnosno je li došlo do izlječenja, odnosno u suprotnom slučaju do recidiva.

Dodatno su analizirane varijable spola i dob u godinama kod dijagnoze te je ispitano postoji li povezanost između spola i dobi s pojedinim podtipovima papiloma.

3.4. Statističke metode

Podaci su obrađeni u računalnom programu R (inačica 3.3.0., www.r-project.org). Deskriptivno statistički kategorijske varijable prikazane su pomoću apsolutnih i relativnih frekvencija, dok su numeričke prikazane pomoću medijana, prve i treće kvartile. Normalnost distribucije ispitana je pomoću *Kolmogorov Smirnovljevog testa*. Razlike među kategorijskim podacima ispitane su pomoću binomialnog i *Fisherovog egzaktnog testa*, dok su razlike među numeričkim podacima ispitane pomoću *Mann Whitney U testa*. Dodatno je učinjena analiza trenda pomoću linearne regresijske analize. Razina statističke značajnosti određena je s $p < 0,05$.

4. REZULTATI

Na Klinici za otorinolaringologiju i kirurgiju glave i vrata Kliničkog bolničkog centra Osijek tijekom dvadeset godina, od siječnja 1996. do prosinca 2015. godine, dijagnosticiran je i patohistološki potvrđen papilom nosne šupljine i paranazalnih sinusa kod 74 pacijenta.

Među pacijentima je bilo četrdeset tri muškarca (58 %) i trideset jedna žena (42 %), s medijanom dobi od 54 godine (interkvartilni raspon 43 – 61) . Nisu pronađene statistički značajne razlike po spolu ($p = 0,201$). Recidiva je bilo 19 % (95 %-tni interval pouzdanosti 11,4 % - 28,51 %), $p < 0,001$, a prema vrsti tumora nije bilo statistički značajne razlike u učestalosti invertiranih i običnih papiloma ($p = 0,415$). Fungiformnih papiloma bilo je 55 %, a invertiranih 45 %. Od ukupnog broja tumora pronađen je samo jedan karcinom ($p < 0,001$) (Tablica 1.).

Tablica 1. Opći podaci o ispitanicima

		n (%)	p*
spol	muški	43 (58 %)	0,201
	ženski	31 (42 %)	
prema nastanku	novootkriveni	73 (81 %)	< 0,001
	recidiv	17 (19 %)	
maligna alteracija	da	1 (1 %)	< 0,001
	ne	89 (99 %)	
vrsta tumora	<i>Papilloma</i>	41 (55 %)	0,416
	<i>Papilloma inverteratum</i>	33 (45 %)	

**Binomialni test*

Statistički u učestalosti po spolu nije bilo značajne razlike ($p = 0,237$). S obzirom na dob pronađena je statistički značajna razlika, gdje je vidljivo kako je medijan dobi u osoba oboljelih od običnih papiloma iznosio 45 godina, dok je u invertiranih medijan iznosio 59 godina (Tablica 2.).

Tablica 2. Usporedba općih podataka prema vrsti tumora

		<i>Papilloma</i>	<i>Papilloma inverteratum</i>	p
spol [n (%)]	muški	21 (51 %)	22 (67 %)	0,237*
	ženski	20 (49 %)	11 (33 %)	
dob [medijan (25 % - 75 %)]		45 (28 - 57)	59 (53 - 65)	< 0,001†

*Fisherov egzakti test, †Mann Whitney U test

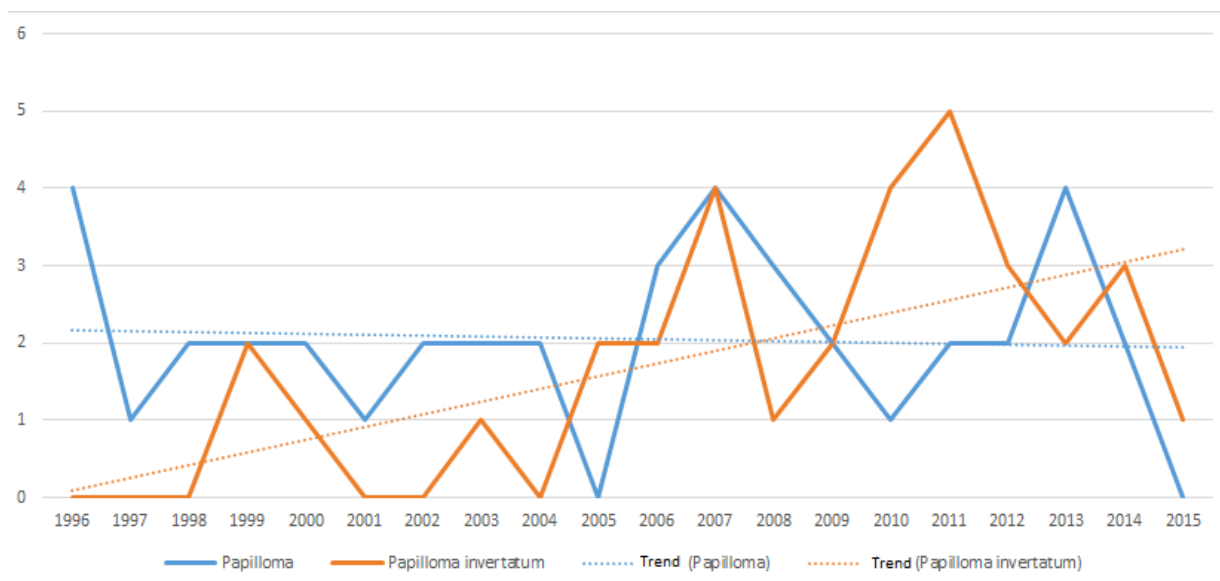
Statistički značajne razlike nisu pronađene niti u spolu, niti u dobi, niti u vrsti tumora (Tablica 3.).

Tablica 3. Usporedba općih podataka prema recidivu

		novootkriveni	recidiv	p
spol [n (%)]	muški	36 (61 %)	7 (47 %)	0,559*
	ženski	23 (39 %)	8 (53 %)	
dob [medijan (25 % - 75 %)]		54 (42 - 63)	52 (43 - 58)	0,305*
vrsta tumora [n (%)]	<i>Papilloma</i>	33 (56 %)	8 (53 %)	>0.999†
	<i>Papilloma invertarum</i>	26 (44 %)	7 (47 %)	

*Fisherov egzakti test, †Mann Whitney U test

Prikazane krivulje trenda prikazuju blaži porast u učestalosti invertiranih papiloma s pratećom regresijskom jednadžbom $Y = 0,17x - 0,08$, dok krivulja trenda za obične papilome pokazuje stanciju s jednadžbom $Y = -0,01X + 2,17$. (Slika 1.)



Slika 1. Incidencija tumora po godinama

5. RASPRAVA

Papilomi nosne šupljine i paranasalnih sinusa, tzv. Schneiderian – ovi papilomi, benigne su neoplazme koje čine samo 0,5 – 4 % svih novotvorina sinusonazalnog trakta. Prvi put opisani su 1854. godine (11). Klinički se očituju unilateralnom opstrukcijom nosa ili epistaksom, hiposmijom, anosmijom, epiforom, ukoliko zahvaća nazolakrimalni kanal, te oftamološkom simptomatologijom, ukoliko je zahvaćena orbita (3).

Provedenim istraživanjem na Klinici za otorinolaringologiju i kirurgiju glave i vrata Kliničkog bolničkog centra Osijek, bilo je obuhvaćeno 74 pacijenata s patohistološki postavljenom dijagnozom papiloma nosne šupljine i paranasalnih sinusa. Također, svi su ispitanici liječeni funkcionalnom endoskopskom sinusnom kirurgijom.

Od 74 ispitanika, 43 su bila muškoga (58 %) i 31 ženskoga spola (42 %) te nije zabilježena značajna statistička razlika u preraspodjeli SP-a po spolu. Medijan dobi ispitanika u našem istraživanju je 54 godine (raspon 43 - 61).

Prosječna dob pacijenta u stranoj literaturi u vrijeme dijagnoze je 55 godina, s ekstremima od 25 i 72 godine (8, 13).

Dio autora predlaže da su svi papilomi sinusonazalnog trakta ujedno i invertni papilomi, dok ih dio dijeli u tri podskupine: fungiformni, invertni i onkocitični papilom. Fungiformni i invertni papilomi su najuobičajeniji. Udio fungiformnog je 19 – 50 %, a invertnog 47 – 73 % (3).

Pitsburška studija, ostvarena kao generalni pregled 728 slučajeva SP-a iz više ustanova, navodi kako je 32 % bilo fungiformnih, invertnih 62 % i 6 % onkocitičnih (2).

Na temelju podataka iz našeg istraživanja ne pokazuje se značajna razlika u preraspodjeli između pojedinih podtipova. Udio fungiformnih je 55 %, invertnih 45 %, dok u našoj ustanovi, u periodu od dvadeset godina, nije zabilježen niti jedan slučaj onkocitičnog papiloma. Podaci iz naše ustanove razlikuju se od onih zabilježenih u literaturi. Naime, kod nas nije izražen veći broj pacijenata s dijagnozom invertnog podtipa.

Ciljevi ovog rada bili su ispitati postoji li povezanosti između dobi i spola sa eventualnom pojavom određenog podtipa papiloma.

Značajne korelacije između spola i navedenih podtipova SP-a nisu nađene. Preraspodjela po spolu fungiformnog papiloma je 51 % muškarci te 49 % žene, dok je to za invertni papilom iznosilo 67 % kod muškaraca, a 33 % kod žena.

U američkoj studiji, provedenoj u bolnici u Los Angelesu postoji dominacija pacijenata muškog spola u slučajevima papiloma i invertnog papiloma, dok onkocitični tip

nije pokazao spolnu predilekciju. No, bez obzira na to, u cijeloj studiji nije dokazana značajna povezanost između spola i niti jednog podtipa SP-a (5).

U objema pak patohistološkim skupinama ispitanika naše studije pronađene su statistički značajne pozitivne korelacije između dobi i pojedinog podtipa. Medijan dobi oboljelih od fungiformnog papiloma iznosio je 45 godina, dok je u invertiranih medijan iznosio 59 godina.

Takve podatke pronašli smo i u stranim studijama, koje ukazuju na povezanost određene dobne skupine i patohistološkog tipa kod pacijenata s papilomom nosne šupljine i paranazalnih sinusa.

Na temelju iskustva u Mayo bolnici, Larkana, pacijenti s invertiranim papilomom bili su predominantno muškarci, čak 82,6 %. Dob je bila varijabilna, od 18 do 70 godina, ali većina je bolesnika bila u dobnoj skupini 45 do 60 godina (61 %), što potvrđuju i naši rezultati. Značajno je naglasiti da u toj studiji nije bilo niti jednog slučaja povezanog s malignim promjenama (10).

Također, i južnoameričko istraživanje brazilskog društva za otorinolaringologiju opisuje dominaciju muškog spola (82,3 %) kod invertiranih papiloma s medijanom dobi od 58 godina (11).

Iako su definirani kao patohistološki benigni tumori, lokalno su destruktivni, sa značajnom sklonošću recidiviranju i malignoj transformaciji, stoga im je pri terapijskom kirurškom liječenju potrebno pristupiti kao da su agresivne, invazivne lezije (14, 17).

Nema sumnje da je kirurško liječenje je terapija izbora, kombinirano s radioterapijom u slučaju maligne promjene (4). Uklanjanje lezije u cijelosti i njenih perifernih rubova esencijalno je za izlječenje (3). Razvojem endoskopskih kirurških i slikovnih tehnika CT-a i MR-a, danas se smatra endonazalna endoskopska kirurgija zlatnim standardom u terapijskom pristupu (5). Pri izboru liječenja razmišljalo se i o standardnim otvorenim metodama, no treba uzeti u obzir veći broj postoperativnih morbiditeta i nezanemarivi estetski nedostatak vanjskoga reza i ožiljka (12). Tradicionalne tehnike otvorenog pristupa povezuju se s visokim brojem recidiva, dok je to pri endoskopskom liječenju puno niže. U istraživanju Mayo klinike nije zabilježen niti jedan recidiv (10).

Endoskopska kirurgija je manje invazivna, omogućuje lakši pristup i bolje vizualno izlaganje novotvorine, a samim time i precizniju eksciziju, manji je gubitak krvi, manja postoperativna bol, pacijent se brže oporavlja od takvog zahvata te se period oporavka u bolnici skraćuje, uz isti, ako ne i bolji, učinak liječenja (4, 10).

Budući da su papilomi benigne neoplazme možemo smatrati da je pacijent nakon zahvata izliječen ako nije došlo do pojave recidiva. Već 1966. godine u objavljenome članku Skolnik navodi da su pacijenti, ako se ukloni cijela papilomatozna masa iz nosa i sinusa, praktički izliječeni bez obzira na maligni potencijal lezije (8). U literaturi se napominje da veći broj recidiva proizlazi iz subtotalne resekcije kao zaostalo tkivo lezije (12, 15).

U našem istraživanju ispitana je uspješnost liječenja. Zabilježeno je 81 % novootkrivenih neoplazmi, a recidiva 19 %. Možemo reći da je od ukupnog broja slučajeva 17 pacijenata imalo recidiv, odnosno bilo je primarno neuspješno liječeno FESS-om, što je u skladu s uspješnosti drugih internacionalnih klinika. Nismo pronašli povezanost između pojedinog podtipa i pojave recidiva, iako literatura govori da je veća učestalost recidiva povezana s invertnim papilomom.

Brazilska studija iz 2013. godine provedena na 17 pacijenata (s invertnim) zabilježila je ukupno četiri recidiva (23,5 %), no kod procjene samo endoskopskog načina liječenja udio recidiva je bio niži (18,1 %) te nisu pronašli korelaciju između recidiva i stadija proširenosti bolesti. Ova redukcija recidiva pri endoskopskom liječenju u skladu je i s drugom internacionalnom literaturom, a iznosi oko 14 % (11).

Istraživanjem provedenim u Portlandu uspoređeni su rezultati različitih kirurških pristupa lokalne bolnice s dotadašnjim saznanjima iz literature. U tom istraživanju također je zamijećen signifikantno manji broj recidiva pri endoskopskom liječenju, samo tri slučaja (12 %) u odnosu na 2 % pri drugim kirurškim tehnikama (12).

Europska studija iz Sjeverne Irske u kojoj su svi pacijenti liječeni endoskopskom pristupom navodi da je udio recidiva u njihovom istraživanju samo 11,1 %, no u drugim studijama rezultati su značajno varijabilni, s rasponom od 0 do 86 %, te najviše ovise o kirurškom pristupu. Unutar te studije Lund je na temelju 1287 slučajeva usporedila udio recidiva nakon konzervativnog intranazalnog pristupa 58 % u odnosu na samo 18 % pri endoskopskom liječenju (9).

Nedavne metaanalitičke studije pokazale su da je niži broj recidiva povezan s endoskopskim liječenjem u odnosu na tradicionalni vanjski kirurški pristup, što podupire dosadašnje mišljenje da je endoskopska sinusna kirurgija terapijski izbor čak i pri zahvaćenosti frontalnog sinusa i supraorbitalnog područja (11).

SP-i imaju tendenciju maligne alteracije, najčešće dolazi do alteracije u planocelularni karcinom, no zabilježeni su slučajevi i verukoznog, mukoepidermoidnog karcinoma, kao i adenokarcinoma. Incidencija malignih promjena u pojedinačnim studijama je 2 – 27 %, no u generalnom pregledu 1390 IP-a, 150 ih je bilo povezano s karcinomom (11 %) (2).

Od svih analiziranih slučajeva zabilježen je samo jedan povezan s malignom alteracijom, i to palnocelularni karcinom. To je statistički značajan podatak o učestalosti maligne alteracije u našoj ustanovi od 1 %, što je manji postotak nego u dosadašnjim objavljenim studijama. Tu činjenicu možemo pripisati pravovremenom postavljanju dijagnoze, adekvatnoj endoskopskoj terapiji i kontinuiranom praćenju operiranih pacijenata.

Kod endoskopski liječenih pacijenata u Portlandškoj studiji nije zabilježen niti jedan slučaj maligne alteracije, dok je u drugoj skupini ispitanika incidencija malignosti bila 8 % (12, 15).

Iz do sada zabilježenih podataka vidljivo je da je pojavnost fungiformnih papiloma konstantna, ali je zamijećen linearan rast broja novootkrivenih papiloma invertnog podtipa. Kako tijekom istraživanja nismo pronašli dokaze kojima bismo objasnili takvu pojavu, pretpostavljamo da je uzrok tome multifokalan. Naime, potencijalni negativni etiološki čimbenici su u porastu, povećana je medicinska osviještenost pacijenata te se ranije javljaju liječniku pri pojavi simptoma, a uz zamjetan tehnološki napredak medicinske dijagnostike ranije dolazi do uočavanja lezije i postavljanje dijagnoze.

6. ZAKLJUČAK

Na temelju provedenog istraživanja i dobivenih rezultata mogu se izvesti sljedeći zaključci:

- Spolna preraspodjela SP-a bila je ravnomjerna te nije zabilježena značajna statistička razlika.
- U literaturi je opisan veći broj pacijenata s invertnim podtipom, no u našoj ustanovi ne postoji značajna razlika u preraspodjeli između fungiformnog i invertnog podtipa SP-a te nije zabilježen niti jedan slučaj onkocitičnog papiloma.
- Nismo dokazali povezanost između spola i patohistološkog podtipa SP-a.
- Postojala je značajna statistička korelacija između dobi i pojedinog podtipa, gdje je medijan dobi fungiformnog papiloma iznosio 45 godina, dok je u invertnoga tipa medijan dobi iznosio 59 godina.
- Uspješnost liječenja FESS-om u našoj ustanovi u skladu je s rezultatima drugih internacionalnih klinika iz literature.
- Na temelju naših rezultata o broju recidiva i pregledom podataka iz literature koji uspoređuju uspješnost liječenja različitih kirurških pristupa manji je udio recidiva pri endoskopskoj kirurgiji u odnosu na vanjski pristup pa možemo zaključiti da je endoskopska resekcija terapija izbora.
- U našem istraživanju, u periodu od dvadeset godina, zabilježen je samo jedan slučaj maligne alteracije te je učestalost iznosila 1 %.

7. SAŽETAK

Cilj istraživanja: Ispitati postoji li povezanost dobi ili spola s pojedinim patohistološkim podtipom papiloma.

Nacrt studije: Presječna studija.

Ispitanici i metode: Istraživanje je provedeno na 74 pacijenta s dijagnozom papiloma nosne šupljine i paranasalnih sinusa, liječenih FESS-om na Klinici za otorinolaringologiju i kirurgiju glave i vrata, Kliničkog bolničkog centra Osijek, tijekom dvadeset godina, od siječnja 1996. do prosinca 2015. godine. Retrospektivno je analizirana medicinska dokumentacija.

Rezultati: Fungiformni patohistološki podtip bio je prisutan kod 41 pacijenta (55 %), a invertni kod njih 33 (45 %) te nije zabilježen niti jedan slučaj onkocitičnog podtipa. Od ukupnog broja lezija pronađen je samo jedan planocelularni karcinom te je udio maligne alteracije iznosio 1 %. Zabilježeno je 81 % novootkrivenih neoplazmi, a recidiva 19 %. Nije pronađena povezanost između pojedinog podtipa i pojave recidiva. Značajne korelacije između spola i navedenih podtipova SP-a nije bilo. No, u objema patohistološkim skupinama ispitanika naše studije pronađene su statistički značajne korelacije između dobi i pojedinog podtipa. Medijan dobi oboljelih od fungiformnog papiloma iznosio je 45 godina, dok je u invertnih medijan iznosio 59 godina.

Zaključak: Niti u jednoj se skupini spol nije pokazao kao prediktor pojave bolesti, dok je dob bila značajan etiološki čimbenik za pojavu određenog podtipa SP-a. Stoga su pravovremeno postavljanje dijagnoze, adekvatna terapija lokalno agresivne lezije FESS-om te konitnuirano praćenje operiranih pacijenata važni u liječenju papiloma. Tako se smanjuje broj recidiva i učestalost maligne alteracije koje se smatraju glavnim obilježjima SP-a.

Ključne riječi: FESS; fungiformni papilom; invertni papilom; maligna alteracija; recidiv; Schneiderian – ovi papilomi

8. SUMMARY

Papilloma of nasal cavity and paranasal sinuses

Objectives: To examine whether there is a connection between the age or sex of the individual histopathological subtype of papilloma.

Study design: The study is structured as cross - sectional study.

Participants and methods: The study was conducted among 74 patients with a diagnosis of papilloma of the nasal cavity and paranasal sinuses, treated with FESS method at the Department of Otorhinolaryngology and Head and Neck Surgery at Clinical Hospital Center of Osijek, for the last twenty years, from January 1996 to December 2015. The medical records were analyzed retrospectively.

Results: Fungiform histopathological subtype was present in 41 patients (55 %), the inverted subtype in 33 patients (45 %) and not a single case of onkocytic subtype was recognized. Of the total number of lesions, only one squamous cell carcinoma was found and the share of malignant alteration amounted to 1 %. 81 % of new neoplasms were noted and 19 % of relapse. There was no connection between each subtype and relapse. There wasn't a significant correlation between sex and those subtypes of SP. However, in both histopathological groups of respondents of our study, statistically significant correlation between age and particular subtypes has been found. The median age of patients with fungiform papilloma was 45 years, while the inverted median was 59 years.

Conclusion: In none of the groups, sex was not a predictor of disease, whereas the age was a significant etiological factor for the occurrence of a particular subtype of the SP. Therefore, timely set diagnosis, appropriate treatment of locally aggressive lesions of FESS, and continuously monitoring surgical patients are important in the treatment of papilloma. The number of relapses and frequency of malignant alteration, which are the main characteristics of the SP, is greatly reduced.

Key words: FESS; fungiform papilloma; inverted papilloma; malignant alteration; relapse; Schneiderian papillomas

9. LITERATURA

1. Junqueira LC, Carneiro J. Osnove histologije. 10. izd. Zagreb: Školska knjiga; 2005.
2. Barnes L. Schneiderian papillomas and nonsalivary glandular neoplasms of the head and neck. *Mod Pathol.* 2002;15(3):279–97.
3. Berkiten G, Bal M, Kumral TL, Atar Y, Saltürk Z, Yıldırım G. Schneiderian papilloma: our experience over 12 years and literature review. 2015;11(2):19–23.
4. Wood JW, Casiano RR. Inverted papillomas and benign nonneoplastic lesions of the nasal cavity. *Am J Rhinol Allergy.* 2012;26(2):157–63.
5. Vorasubin N, Vira D, Suh JD, Bhuta S, Wang MB. Schneiderian papillomas: Comparative review of exophytic, oncocytic, and inverted types. *Am J Rhinol Allergy.* 2013;27(4):287–92.
6. Damjanov I, Jukić S, Nola M. Patologija. 3. izd. Zagreb: Medicinska naklada; 2011.
7. Rotenberg BW. Inverted papilloma: The stubbornly persistent tumor of the sinonasal cavity. *Am J Rhinol Allergy.* 2016;30(2):77–8.
8. Skolnik EM, Loewy A, Friedman JE. Inverted papilloma of the nasal cavity. *Arch Otolaryngol.* 1966;84(1):61–7.
9. Kaluskar SK, Mehta R, Farnan TB, Basha SI. Endoscopic 532-nm KTP laser excision of inverted papilloma of the nose and paranasal sinuses: A series of 9 patients. *Ear, Nose Throat J.* 2009;88(4):880–7.
10. Tariq M, Akram A, Shaikh AH, Murtaza G. Inverted papilloma, role of endonasal endoscopic sinus surgery-experience at Mayo Hospital Lahore. *Pakistan J Med Heal Sci.* 2011;5(1):165–7.
11. Caparroz F de A, Gregorio LL, Kosugi EM. Evolution of endoscopic surgery in the treatment of inverted papilloma. *Braz J Otorhinolaryngol.* 2013;79(1):13–7.
12. Busquets JM, Hwang PH. Endoscopic resection of sinonasal inverted papilloma: A meta-analysis. *Otolaryngol - Head Neck Surg.* 2006;134(3):476–82.

13. Klimek T, Atai E, Schubert M, Glanz H. Inverted Papilloma of the Nasal Cavity and Paranasal Sinuses : Clinical Data, Surgical Strategy and Recurrence Rates. 2000;(Table I):267–72.
14. Sauter A, Matharu R, Hörmann K, Naim R. Current advances in the basic research and clinical management of sinonasal inverted papilloma (review). *Oncol Rep.* 2007;17(3):495–504.
15. Baradaranfar MH, Dabirmoghaddam P. Transnasal endoscopic approach for sinonasal inverted papilloma. *Medical Journal of the Islamic Republic of Iran.* 2004;18(2):127-130.
16. Huan-Xin Y, Liu G. Malignant transformation of sinonasal inverted papilloma: A retrospective analysis of 32 cases. *Oncol Lett.* 2014;8(6):2637–41.
17. Buiet G, Montbarbon X, Fleury B, Poupart M, Pignat J-C, Carrie C, et al. Inverted papilloma with associated carcinoma of the nasal cavity and paranasal sinuses: treatment outcomes. *Acta Otolaryngol.* 2012;132(August 2011):80–5.
18. Kulkarni AM, Mudholkar VG, Acharya AS, Ramteke R V. Histopathological Study of Lesions of Nose and Paranasal Sinuses. *Indian J Otolaryngol Head Neck Surg.* 2012;64(3):275–9.
19. Winter M, Rauer RA, Göde U, Waitz G, Wigand ME. Inverted papilloma of the nose and paranasal sinuses. Long-term outcome of endoscopic endonasal resection. *HNO.* 2000;48(8):568–72.

10. ŽIVOTOPIS

OPĆI PODATCI:

Ime i prezime: Jasna Tabaković

Adresa: Svete Ane 12, 31207 Tenja

Mobilni telefon: +385917365933

Adresa elektroničke pošte: tabakovic.jasna@gmail.com

ŠKOLOVANJE:

2009. – trenutno: Studij Medicine, Medicinski fakultet Osijek, Sveučilište J. J. Strossmayera u Osijeku

2015. – 2015.: Medical University of Ljubljana, Slovenija; Erasmus+ mobilnost

2005. – 2009.: III. gimnazija, Osijek

1997. – 2005.: Osnovna škola Mladost, Osijek

VJEŠTINE:

- osposobljena za rad na računalu (MS Office paket: Word, Excel, Power Point; osnove programiranja u C-u)
- njemački jezik – položen A2 stupanj, Centar za poduke i prevoditeljstvo, ADHOC
- vozačka dozvola B kategorije

OSTALE AKTIVNOSTI:

2015. – 2016. Rad u call centru HZZO-a „Bijeli telefon“

2013. – 2014. Demonstrator na Katedri za histologiju i embriologiju Medicinskog fakulteta Osijek

2009. – 2015. Sudjelovanje u projektu World AIDS Day u organizaciji udruge CroMSIC

2014. Članica pjevačkog zbora Medicinskog fakulteta

2013. Sudjelovanje u EMSA-inom projektu Tečaj kliničkih vještina

2010. Sudjelovanje u EMSA-inom projektu Bolnica za medvjediće

2009. Završen tečaj standardnih plesova pod organizacijom Športsko – plesne udruge Feniks