

Komplikacije ekscizijskog liječenja preinvazivnih lezija vrata maternice konizacijom i LLETZ-om

Puškarčić, Maja

Master's thesis / Diplomski rad

2020

Degree Grantor / Ustanova koja je dodijelila akademski / stručni stupanj: **Josip Juraj Strossmayer University of Osijek, Faculty of Medicine Osijek / Sveučilište Josipa Jurja Strossmayera u Osijeku, Medicinski fakultet Osijek**

Permanent link / Trajna poveznica: <https://urn.nsk.hr/urn:nbn:hr:152:669749>

Rights / Prava: [In copyright](#)/[Zaštićeno autorskim pravom.](#)

Download date / Datum preuzimanja: **2024-07-23**



Repository / Repozitorij:

[Repository of the Faculty of Medicine Osijek](#)



SVEUČILIŠTE JOSIPA JURJA STROSSMAYERA U OSIJEKU

MEDICINSKI FAKULTET OSIJEK

SVEUČILIŠNI INTEGRIRANI PREDDIPLOMSKI I

DIPLOMSKI STUDIJ MEDICINE

Maja Puškarić

**KOMPLIKACIJE EKSCIZIJSKOG
LIJEČENJA PREINVAZIVNIH LEZIJA
VRATA MATERNICE KONIZACIJOM I
LLETZ-OM**

Diplomski rad

Osijek, 2020.

SVEUČILIŠTE JOSIPA JURJA STROSSMAYERA U OSIJEKU

MEDICINSKI FAKULTET OSIJEK

SVEUČILIŠNI INTEGRIRANI PREDDIPLOMSKI I

DIPLOMSKI STUDIJ MEDICINE

Maja Puškarić

**KOMPLIKACIJE EKSCIZIJSKOG
LIJEČENJA PREINVAZIVNIH LEZIJA
VRATA MATERNICE KONIZACIJOM I
LLETZ-OM**

Diplomski rad

Osijek, 2020.

Rad je ostvaren u Kliničkom bolničkom centru Osijek pri Katedri za ginekologiju i opstetriciju Medicinskog fakulteta u Osijeku Sveučilišta Josipa Jurja Strossmayera u Osijeku.

Mentor: izv. prof. dr. sc. Zlatko Topolovec, dr. med.

Rad ima 29 stranica, 5 tablica i 6 slika.

ZAHVALA

Prije svega želim se zahvaliti svom mentoru izv. prof. dr. sc. Zlatku Topolovecu na velikoj pomoći i pravom usmjeravanju pri izradi ovog diplomskog rada. Bila mi je iznimna čast i zadovoljstvo učiti od Vas.

Hvala Vam!

Od srca se zahvaljujem svojoj kolegici i prijateljici Matei Serezliji bez čije pomoći ne bih mogla napisati ovaj rad. Hvala ti na strpljivosti i stalozhenosti da odgovoriš na sva moja pitanja i nedoumice!

Hvala mojim prijateljicama i Marku koji su uvijek vjerovali u mene i bodrili me na mom akademskom putu.

Te najviše hvala mojim roditeljima, bratu i sestri bez čije snage i vjere nikad ne bih sve ovo ostvarila. Vi ste moja stijena i moj nezaustavljivi vjetar u leđa!

SADRŽAJ

SADRŽAJ	I
Popis kratica	II
1. UVOD	1
1.1. Epidemiologija.....	1
1.2. HPV infekcija	1
1.3. Preinvazivne lezije vrata maternice	2
1.4. Liječenje preinvazivnih lezija vrata maternice	3
1.5. Komplikacije liječenja ekscizijskim metodama	6
2. CILJEVI RADA.....	7
3. ISPITANICI I METODE.....	8
3.1. Ustroj studije.....	8
3.2. Ispitanici	8
3.3. Metode	8
3.4. Statističke metode.....	8
3.5. Etička načela.....	9
4. REZULTATI.....	10
5. RASPRAVA	18
6. ZAKLJUČAK	22
7. SAŽETAK	23
8. SUMMARY	24
9. LITERATURA	25
10. ŽIVOTOPIS	29

Popis kratica

AGC	Atipične glandularne stanice prema engl. <i>Atypical Glandular Cells</i>
AIS	Adenokarcinom <i>in situ</i> prema engl. <i>Adenocarcinoma in situ</i>
ASC	Atipične skvamozne stanice prema engl. <i>Atypical Squamous Cells</i>
ASC – US	Atipične skvamozne stanice neodređenog značenja prema engl. <i>Atypical Squamous Cells of Undetermined Significance</i>
CIN	Cervikalna intraepitelna neoplazija prema engl. <i>Cervical Intraepithelial Neoplasia</i>
CIS	Karcinom <i>in situ</i> prema engl. <i>Carcinoma in situ</i>
HPV	Humani papiloma virus
HSIL	Skvamozna intraepitelna lezija visokog stupnja prema engl. <i>Squamous Intraepithelial Lesion - High grade</i>
HSV	Herpes simpleks virus
LLETZ	Ekscizija zone transformacija petljom većeg promjera prema engl. <i>Large Loop Excision of the Transformation Zone</i>
LSIL	Skvamozna intraepitelna lezija niskog stupnja prema engl. <i>Squamous Intraepithelial Lesion – Low grade</i>
PCR	Lančana reakcija polimeraze prema engl. <i>Polymerase Chain Reaction</i>
SIL	Skvamozna intraepitelna lezija prema engl. <i>Squamous Intraepithelial Lesion</i>
VR HPV	Visoko rizični humani papiloma virus

1. UVOD

1.1. Epidemiologija

Preinvazivne i invazivne lezije vrata maternice posljednjih desetljeća dobivaju veliki stručni i znanstveni interes (1). Spoznaja da je perzistentna infekcija karcinogenim tipovima humanog papiloma virusa (HPV) glavni okidač u razvoju cervikalnog karcinoma otvorila je puteve prema razvoju primarne i sekundarne prevencije (2). Incidencija zaraze HPV-om u Europi i Sjedinjenim Američkim Državama kod žena starosne dobi od 14 do 59 godina iznosila je 26,8 %, a najveća je među ženama mlađe životne dobi, točnije od 20. do 24. godine. Smatra se kako je vrijeme od infekcije HPV-om do pojave karcinoma vrata maternice od sedam do deset godina dok perzistirajuća infekcija HPV-om donosi do 30 puta veći rizik za nastanak preinvazivnih lezija i 200 puta veći rizik za nastanak invazivnog karcinoma vrata maternice (3). Prema podacima Svjetske zdravstvene organizacije u 2018. godini dijagnosticirano je 570 000 novih slučajeva karcinoma vrata maternice u svijetu dok je od iste bolesti umrlo oko 311 000 žena (4). U Republici Hrvatskoj dijagnosticirano je 305 novih slučajeva karcinoma vrata maternice u 2017. godini što je stopa od 14,3/100 000 žena (24). S obzirom na veliki javnozdravstveni problem koji predstavlja rak vrata maternice važno je pravovremeno i adekvatno djelovanje kojim će se spriječiti njegov razvoj. Vodeću ulogu u tome imaju ginekološke ordinacije primarne zdravstvene zaštite i redovite ginekološke kontrole koje omogućuju rano otkrivanje preinvazivnih lezija vrata maternice te ih upućuju u centre sekundarne prevencije u kojima se obavlja daljnja dijagnostika i liječenje (1).

1.2. HPV infekcija

Veza između HPV infekcije i razvoja raka vrata maternice proučavana je od 70-ih godina prošlog stoljeća. Meisel i Fortin 1976. godine navode prisutnost koilocita u Papa-testu što povezuju s HPV infekcijom (25). Prvu izolaciju HPV-a u kondilomima učinio je Harald zur Hausen čime je odbacio ranije stavove o povezanosti herpes simpleks virusa (HSV) s rakom vrata maternice te je 1976. godine postavio teoriju o povezanosti HPV-a i raka vrata maternice. Za svoje je otkriće 2008. godine dobio Nobelovu nagradu. HPV-16 je izolirao 1983. godine, a

zatim je klonirao HPV-16 i HPV-18 (26). Tijekom 1990-ih godina epidemiološke studije potpomognute molekularnom tehnologijom dale su nedvojbene dokaze povezanosti HPV infekcije i razvoja cervikalne intraepitelne neoplazije (CIN, prema engl. *Cervical Intraepithelial Neoplasia*) i raka vrata maternice (5). Humani papiloma virus spada u porodicu *Papillomaviridae*, a danas je poznato preko 100 različitih HPV tipova (6). HPV je prisutan u više od 95 % preinvazivnih i invazivnih lezija vrata maternice (7). Međunarodna agencija za istraživanje raka (IARC) klasificirala je 13 onkogenih HPV tipova: 16, 18, 31, 33, 35, 39, 45, 51, 52, 56, 58, 59 i 68 (8). Najzastupljeniji onkogeni tip je HPV-16 koji je odgovoran za nastanak većine karcinoma i CIN III lezija koje se smatraju neposrednom prekancerozom (9). Dokazi o povezanosti HPV infekcije i razvoja preinvazivnih i invazivnih lezija vrata maternice doveli su do razvoja niza HPV testova koji se temelje na detekciji virusne DNA ili RNA iz cervikalnog brisa. Dvije najzastupljenije metode HPV detekcije su hibridizacija s amplifikacijom signala i lančana reakcija polimeraze (PCR, prema engl. *Polimerase Chain Reaction*) s amplifikacijom ciljnog DNA virusa (10). Hrvatsko društvo za ginekologiju i opstetriciju osnovalo je Radnu skupinu za cervikalne intraepitelne lezije koja je 2012. godine dala preporuke za korištenje HPV testa u probiru raka vrata maternice prema kojima se grupni HPV test koristi za trijažu pacijentica s graničnom citologijom (ASC-US, prema engl. *Atypical Squamous Cells of Undetermined Significance*) i nakon ekscizijskih zahvata te u primarnom probiru za rak vrata maternice kod žena starijih od 30 godina (11).

1.3. Preinvazivne lezije vrata maternice

Preinvazivne lezije vrata maternice uzrokuju veći rizik za razvoj invazivnog karcinoma vrata maternice, ali su ujedno visokog stupnja izlječenja ukoliko se pravovremeno otkriju. Pojam “preinvazivne lezije” odnosi se prije svega na cervikalnu intraepitelnu neoplaziju (CIN), leziju obilježenu metaplastičnim promjenama epitela, najčešće u području zone transformacije. Histološki se unutar epitela nalaze atipične stanice s hiperkromazijom jezgara i mitozama u površinskim slojevima epitela, ali bez znakova invazije u stromu. S obzirom na debljinu zahvaćanja višeslojnog pločastog epitela, razlikujemo tri stupnja CIN-a. CIN I označava najblaži oblik promjene u kojem, mjereći od bazalne membrane, promjenom nije zahvaćeno više od 1/3 debljine epitela. CIN II također spada u blaži oblik promjene koja ne zahvaća više od 2/3 debljine epitela. Opisane promjene obično su karakterizirane spontanom povlačenjem i ne zahtijevaju liječenje, nego redovito praćenje. CIN III ili karcinom *in situ* (CIS, prema engl.

Carcinoma in situ) najteži je oblik displazije u kojem je promjenom zahvaćeno više od 2/3 epitela ili cijela debljina epitela do bazalne membrane. CIN III ili CIS smatraju se pravim prekancerozama i zahtijevaju redovito praćenje i liječenje ako promjena perzistira dulje vrijeme (12, 13).

Zbog potreba bolje standardizacije i preciznosti citološkog nalaza Papa-testa 1988. godine pod pokroviteljstvom Američkog nacionalnog instituta za rak (*National Cancer Institute*) stvorena je nova „Bethesda“ klasifikacija koja čini jedinstven sustav terminologije i preporuka za kliničku upotrebu (14). Na temelju te klasifikacije i njezine nadogradnje iz 2001. godine u Hrvatskoj je nastala nova klasifikacija citoloških nalaza vrata maternice “Zagreb 2002.” suradnjom triju ginekoloških centara u Zagrebu, Rijeci i Osijeku (15). Prema „Bethesda“ klasifikaciji nalaz abnormalnih skvamoznih stanica u Papa-testu klasificira se kao nalaz atipičnih skvamoznih stanica (ASC, prema engl. *Atypical Squamous Cells*) ili skvamozne intraepitelne lezije (SIL, prema engl. *Squamous Intraepithelial Lesion*). Skvamozna intraepitelna lezija dijeli se na SIL niskog stupnja (LSIL, prema engl. *Squamous Intraepithelial Lesion – Low grade*) koji označava blagu displaziju i CIN I te SIL visokog stupnja (HSIL, prema engl. *Squamous Intraepithelial Lesion – High grade*) koji uključuje nalaze CIN II, CIN III i CIS, odnosno srednje tešku i tešku displaziju te sumnju na mikroinvazivni karcinom. Uz svaku dijagnozu navodi se postoje li promjene povezane s HPV infekcijom (15). Uz nalaz skvamoznih stanica bilježe se i promjene glandularnih stanica kao atipične glandularne stanice (AGC, prema engl. *Atypical Glandular Cells*), adenokarcinom *in situ* (AIS, prema engl. *Adenocarcinoma in situ*) ili adenokarcinom. Kratica SIL odnosi se na citološki nalaz, tj. dio je citološke terminologije, dok se kratice CIN I, CIN II i CIN III, uključujući tešku displaziju i karcinom *in situ*, odnose na histološki nalaz. SIL niskog stupnja obično zahtijeva citološko praćenje dok se za citološki nalaz SIL-a visokog stupnja preporuča kolposkopska kontrola uz histološku verifikaciju patohistološkom analizom bioptata te liječenje u skladu s dijagnozom i raspoloživim metodama (15).

1.4. Liječenje preinvazivnih lezija vrata maternice

Terapija preinvazivnih promjena vrata maternice odnosi se na kirurške metode liječenja, bilo da se radi o lokalnodeduktivnim metodama ili tehnikama ekscizije koje se mogu provoditi

ambulantno ili bolnički. Cilj je terapije potpuno odstranjivanje atipičnog epitela (12). Koja će metoda biti odabrana, ovisi o prirodi stanja i o opsežnosti promjene (16).

Liječenje lokalnodeduktivnim metodama ubraja se u najpoštednije oblike liječenja CIN-a, a podrazumijeva potpuno uništenje promijenjenog epitela. Preduvjet za primjenu takvih metoda liječenja promjene su koje se pretežno nalaze u egzocerviksu i kod kojih je u potpunosti vidljiva skvamokolumnarna granica, što se odnosi na patohistološki potvrđen CIN I i CIN II kada ne postoji sumnja na mikroinvazivnu ili invazivnu bolest ni sumnja na glandularnu atipiju te citološki nalaz odgovara histološkom nalazu. U lokalnodeduktivne metode ubrajaju se krioterapija, CO₂ laserska vaporizacija i CO₂ laserska konusna biopsija. Unatoč niskim stopama komplikacija kao što su postoperativno krvarenje (1 – 5 %), cervikalna stenoza (1 – 3 %) i infekcija (1 – 9 %) te, prema objavljenim studijama, visokim stopama izlječenja od prosječno 92 % , prednost se ipak daje ekscizijskim metodama liječenja zbog postojanja tkivnog preparata za patohistološku analizu (12,16).

Ekscizijske metode liječenja indicirane su za pacijentice s teškom skvamoznom intraepitelnom lezijom (HSIL), nezadovoljavajućom kolposkopijom i velikim kolposkopskim promjenama, sumnjom na pločastu invaziju te intraepitelnim žljezdanim promjenama i sumnjom na početni žljezdani rak. Liječenje se provodi na osnovi biopsijom postavljene histološke dijagnoze (12,16). Ekscizijske metode nude prednost dobivanja materijala za patohistološku analizu, a istodobno, kao terapijske metode, mogu rezultirati potpunim izlječenjem ukoliko je promjena odstranjena u cijelosti (12). Dvije su najčešće korištene ekscizijske metode liječenja konusna biopsija hladnim nožem (konizacija) i LLETZ (engl. *Large Loop Excision of the Transformation Zone*) (16).

Konizacija je kirurški postupak kojim se odstranjuje dio tkiva cerviksa u obliku stošca (konusa) pomoću skalpela/noža. To uključuje uklanjanje cijele promjene i zone transformacije uz barem 1/3 cervikalnog kanala. Zahvat se izvodi u operacijskoj sali pod općom anestezijom. Indikacije su za izvođenje konizacije:

- svaka sumnja na mikroinvazivnu bolest, bilo na osnovi citološkog nalaza, kolposkopskog nalaza ili nalaza ciljane biopsije,
- citološki nalaz koji ukazuje na atipičnost glandularnih stanica, uključujući atipične glandularne stanice (AGC) ili adenokarcinom *in situ* (AIS),
- pozitivan nalaz endocervikalne kiretaže,

- promjene koje se šire u endocervikalni kanal i ne mogu se vidjeti kolposkopski
- uzastopni Papa-test koji ukazuje na neoplaziju,
- uredan kolposkopski nalaz uz citološki nalaz koji ukazuje na skvamoznu intraepitelnu leziju visokog stupnja (HSIL) (12).

Problem kod izvođenja konizacije nastaje kada endocervikalna ili sekundarna skvamokolumnarna granica zone transformacije nije u potpunosti vidljiva, što može dovesti do nepotpunog uklanjanja promjene ili zaostajanja promjene u žljezdanim kriptama (12). Zbog toga je važna dubina konusa koja treba biti dovoljna da zahvati cijelu promjenu, a istovremeno što poštenija kako se ne bi izgubila funkcija cerviksa.

Novija je tehnika ekscizijskog liječenja LLETZ (*Large Loop Excision of the Transformation Zone*), odnosno ekscizija zone transformacije petljom većeg promjera. Način rada temelji se na monopolarnoj niskovoltaznoj visokofrekventnoj izmjeničnoj struji koja istodobno reže i koagulira, što omogućava izvrsnu hemostazu (12). LLETZ je poštenija metoda kojom se uklanja čitava zona transformacije, ali može ostati dio promjena proširenih u endocervikalni kanal, stoga se ova metoda plitke ekscizije koristi uglavnom kod bolesnica s vidljivom skvamokolumnarnom granicom i čitavom zonom transformacije (12). LLETZ se smatra prihvatljivom zamjenom za konizaciju tijekom liječenja žena s CIN promjenama i zadovoljavajućom kolposkopijom bez znakova invazije (17). U kontraindikacije ubrajaju se pozitivan nalaz endocervikalne kiretaže, klinički vidljiv invazivni karcinom vrata maternice, poremećaj koagulacije krvi, teški cervicitis, trudnoća, babinje i prva tri mjeseca postpartalno te nejasne abnormalnosti vrata maternice (12). Problem su i promjene koje sežu u endocervikalni kanal, odnosno nepotpuno vidjiva zona transformacije što može rezultirati zaostajanjem promjena na endocervikalnom rubu i potrebom za rekonizacijom ili histerektomijom (12). Osim toga, LLETZ uzrokuje oštećenje rubova preparata i fragmentiranje uzorka tkiva zbog čega je otežana interpretacija resekcijskih rubova (18). Istraživanja su tijekom posljednjih nekoliko godina pokazala kako je porastao broj mladih žena, nulipara, s preinvazivnim promjenama vrata maternice što zahtijeva odabir metoda liječenja koje će biti djelotvorne u uklanjanju neoplastičnih promjena, a istovremeno neće ostavljati značajne i trajne posljedice na reproduktivnim organima žene (12).

1.5. Komplikacije liječenja ekscizijskim metodama

Ekscizijske metode liječenja, konizacija i LLETZ, iako vrlo učinkoviti zahvati u liječenju preinvazivnih lezija vrata maternice, mogu rezultirati lakšim ili težim komplikacijama. Neke od komplikacija koje se javljaju su krvarenje, rezidualna HPV infekcija, postojanje rezidualne promjene na cerviksu, stenoza cerviksa, insuficijencija cerviksa, prijevremeni porod itd. (12,16). Konizacija je, kao opsežniji zahvat, povezana s perioperativnim i postoperativnim krvarenjima te sa stenozom i insuficijencijom vrata maternice, koje spadaju u kasne komplikacije. Stenoza se najčešće očituje pojavom hematometre, a liječi se dilatacijom cerviksa. Insuficijencija vrata maternice povezana je s pobačajima, prijevremenim porodima i povećanim perinatalnim mortalitetom (19). Osim nabrojanih, nakon konizacije mogu zaostati promjene na vratu maternice koje se očituju pozitivnim rubovima preparata te zahtijevaju rekonizaciju ili čak histerektomiju. Rezidualne promjene ipak su znatno rjeđe nakon konizacije u odnosu na ostale metode liječenja preinvazivnih lezija vrata maternice (16, 20). LLETZ je kao poštenija metoda ekscizijskog liječenja povezan s manjim rizikom od nastanka stenoze ili insuficijencije vrata maternice te se nakon njega rjeđe javlja postoperativno krvarenje zbog načina postizanja hemostaze. Ipak, češća je prisutnost rezidualne promjene na cerviksu zbog nedostatnog uklanjanja promjene koja zaostaje u endocervikalnom kanalu te stoga i potreba za ponavljanjem zahvata odnosno rekonizacijom (12, 21). Rekonizacija dovodi do većeg rizika od prijevremenog poroda, odnosno insuficijencije cerviksa, a što je veći broj ponovljenih zahvata, to je veći reproduktivni morbiditet (22). Osim navedenih, oba su zahvata povezana s rezidualnom HPV infekcijom, posebno ako se promjena ne odstrani u cijelosti. Istraživanja su pokazala kako je rezidualna HPV infekcija povezana ne samo s pozitivnim rubovima preparata nego i s visokorizičnim tipom HPV virusa (HPV-16), kao i s opterećenjem virusom prije zahvata (23). Učestalost komplikacija nakon ekscizijskih zahvata važan je pokazatelj uspješnosti liječenja preinvazivnih promjena vrata maternice koji će usmjeriti liječnika prema odabiru što učinkovitije i isplativije metode liječenja (16).

2. CILJEVI RADA

Ciljevi su ovoga istraživanja:

1. ispitati razliku u dobi pacijentica koje su liječene konizacijom i LLETZ-om,
2. ispitati učestalost stenoze i insuficijencije vrata maternice, prisutnosti rezidualnih promjena i rezidualne HPV infekcije nakon liječenja konizacijom i LLETZ-om,
3. usporediti učestalost komplikacija nakon liječenja preinvazivnih lezija vrata maternice konizacijom i LLETZ-om,
4. ispitati dubinu konusa kod pacijentica liječenih konizacijom i LLETZ-om,
5. usporediti dubine konusa kod pacijentica liječenih konizacijom i LLETZ-om.

3. ISPITANICI I METODE

3.1. Ustroj studije

Presječna studija s povijesnim podacima.

3.2. Ispitanici

U studiju su uključene žene liječene konizacijom i LLETZ-om na Klinici za ginekologiju i opstetriciju Kliničkog bolničkog centra Osijek zbog preinvazivnih lezija vrata maternice u periodu od 1. siječnja 2017. do 31. prosinca 2019. godine. Uzorak obuhvaća 275 ispitanica.

3.3. Metode

Ovim istraživanjem prikupljeni su podatci pacijentica iz elektroničke medicinske dokumentacije Klinike za ginekologiju i opstetriciju KBC-a Osijek. Podatci su uključivali dob, visinu (dubinu) preparata (konusa), lokalizaciju rezidualnih promjena vrata maternice, prisutnost rezidualne HPV infekcije te prisutnost postoperacijske stenoze i insuficijencije vrata maternice nakon liječenja konizacijom i LLETZ-om.

3.4. Statističke metode

Obrada podataka učinjena je upotrebom statističkog programa *IBM SPSS 20.0 Statistics for Windows* proizvođača IBM iz SAD-a. Kategorijski podatci prikazani su apsolutnim i relativnim frekvencijama. Numerički podatci opisani su aritmetičkom sredinom i standardnom devijacijom u slučaju raspodjela koje slijede normalnu, a u ostalim slučajevima medijanom i granicama interkvartilnog raspona. Distribucija podataka ispitana je Kolmogorov-Smirnovljevim testom. Razlike normalno raspodijeljenih numeričkih varijabli između dviju nezavisnih skupina testirane su Studentovim *t*-testom dok su za zavisne skupine testirane Studentovim *t*-testom za zavisne, a u slučaju odstupanja od normalne raspodjele Mann-Whitneyevim U testom ili za zavisne Wilcoxonovim testom. Nominalne varijable analizirane

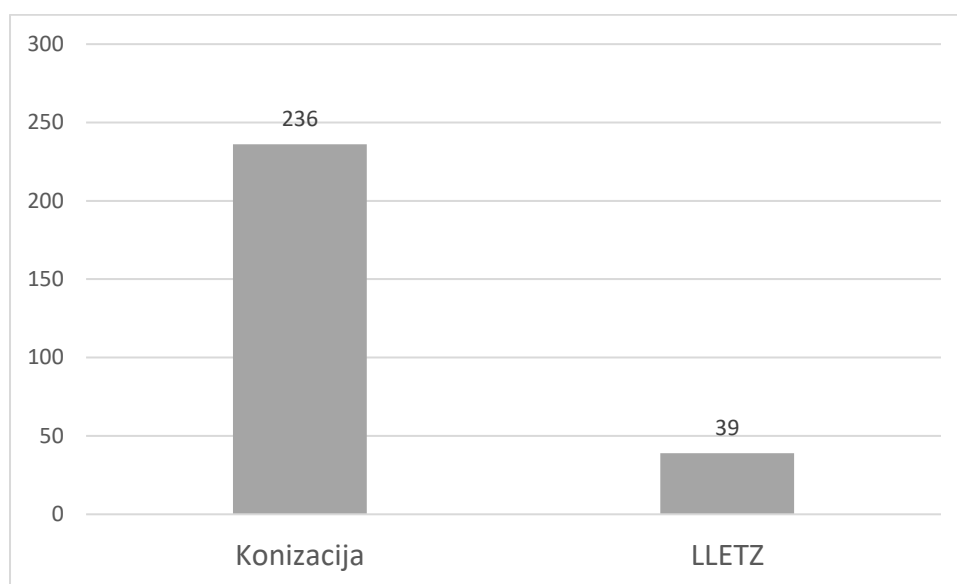
su χ^2 testom ili Fisherovim egzaktnim testom ako je broj varijabli bio < 5 . Sve P vrijednosti dvostrane su. Razina značajnosti postavljena je na $p < 0,05$.

3.5. Etička načela

Suglasnost etičkog povjerenstva KBC-a Osijek za provođenje istraživanja za diplomski rad pod nazivom “Komplikacije ekscizijskog liječenja preinvazivnih lezija vrata maternice konizacijom i LLETZ-om“ pod mentorstvom izv. prof. dr. sc. Zlatka Topoloveca, dr. med. dobivena je 15. svibnja 2020. godine. Istraživanje je provedeno u skladu s etičkim načelima struke.

4. REZULTATI

U ovom presječnom istraživanju analizirani su podatci ukupno 275 pacijentica liječenih na Klinici za ginekologiju i opstetriciju KBC-a Osijek zbog preinvazivnih lezija vrata maternice. Njih 236 (85,8 %) liječeno je konizacijom, a ostalih 39 (14,2 %) liječeno je LLETZ-om (Slika 1).



Slika 1. Broj pacijentica liječenih konizacijom i LLETZ-om.

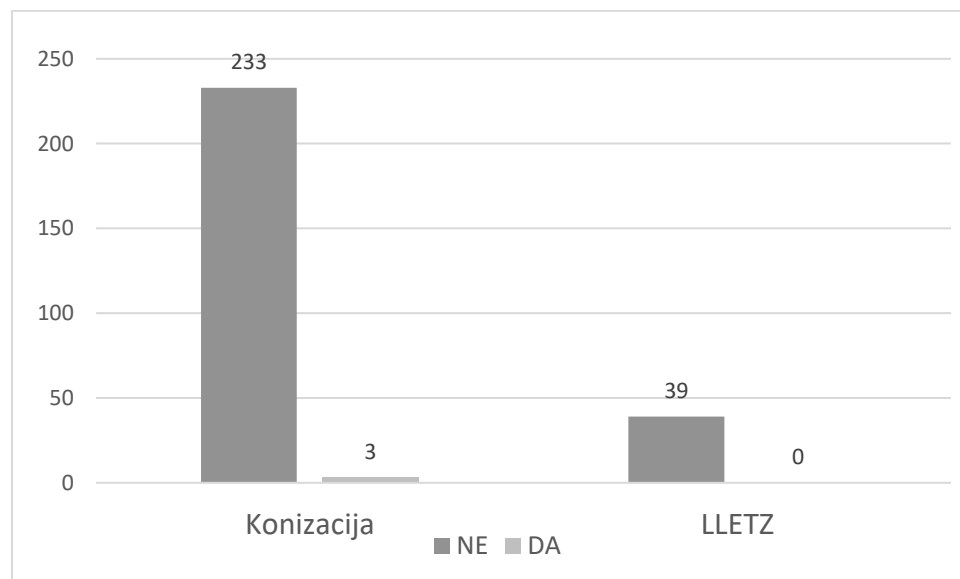
Aritmetička sredina starosti pacijentica iznosila je 42,67 godina. Pacijentice liječene konizacijom bile su starije u odnosu na pacijentice liječene LLETZ-om. (Studentov *t*-test, $P < 0,001$) (Tablica 1).

Tablica 1. Usporedba starosti pacijentica liječenih konizacijom i LLETZ-om.

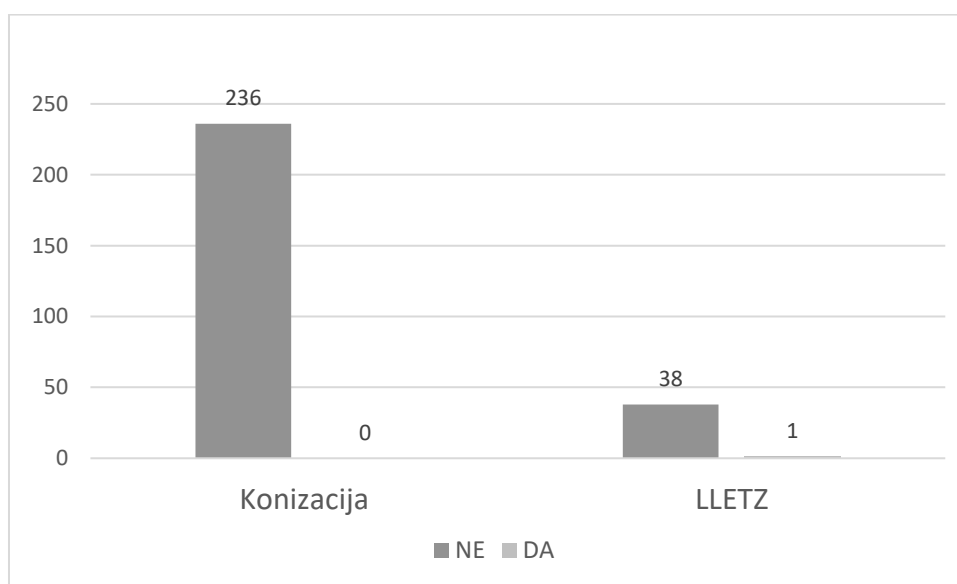
Usporedba starosti pacijentica liječenih konizacijom i LLETZ-om	Konizacija (N = 236)		LLETZ (N = 39)		*P vrijednost
	Aritmetička sredina	Standardna devijacija	Aritmetička sredina	Standardna devijacija	
Starost (godine)	44,5	11,1	31,7	9,1	< 0,001

*Studentov *t*-test; LLETZ - engl. *Large Loop Excision of the Transformation Zone*

Od ukupnog broja pacijentica liječenih konizacijom (N = 236) njih 3 (0,01 %) imale su stenozu vrata maternice. Pacijentice liječene LLETZ-om (N = 39) nisu imale stenozu vrata maternice (Slika 2). Nije nađena statistički značajna razlika u broju pacijentica sa stenozom vrata maternice nakon liječenja konizacijom i LLETZ-om (Fisherov egzaktni test, $P > 0,99$).

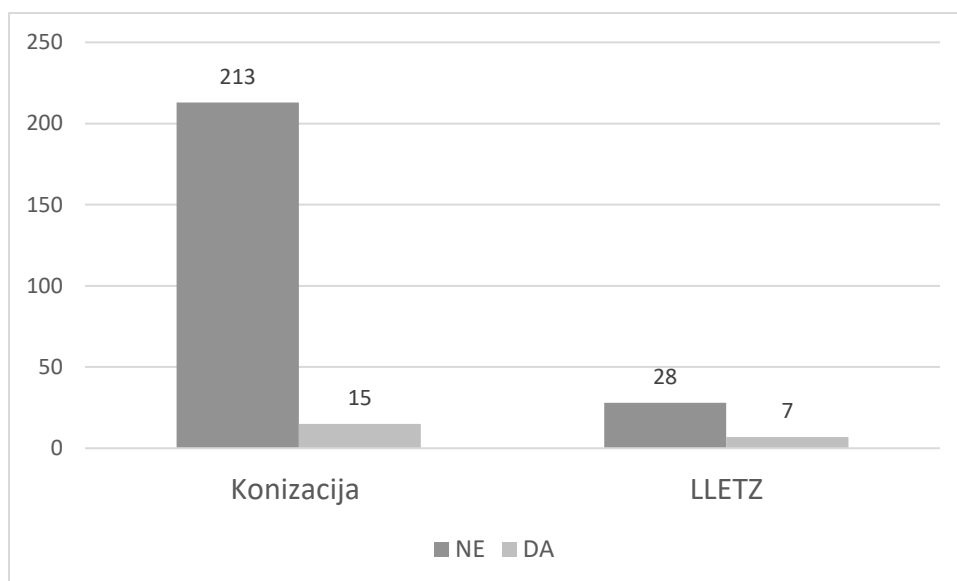
**Slika 2.** Broj pacijentica sa stenozom vrata maternice nakon liječenja konizacijom i LLETZ-om.

Kod pacijentica liječenih konizacijom (N = 236) nije zabilježena niti jedna insuficijencija vrata maternice dok je kod pacijentica liječenih LLETZ-om (N = 39) zabilježena 1 (2,6 %) insuficijencija vrata maternice (Slika 3). Nije nađena statistički značajna razlika u broju pacijentica sa insuficijencijom vrata maternice nakon liječenja konizacijom i LLETZ-om (Fisherov egzaktni test, P = 0,14).



Slika 3. Broj pacijentica s insuficijencijom vrata maternice nakon liječenja konizacijom i LLETZ-om.

Analizom podataka o rezidualnoj HPV infekciji nakon liječenja konizacijom (N = 228) i LLETZ-om (N = 35) dobiveno je 15 (6,6 %) pozitivnih nalaza za konizaciju i 7 (20 %) pozitivnih nalaza za LLETZ (Slika 4).



Slika 4. Broj pacijentica s rezidualnom HPV infekcijom nakon liječenja konizacijom i LLETZ-om.

Tablica 2. Prisutnost rezidualne HPV infekcije nakon liječenja konizacijom i LLETZ-om.

Prisutnost rezidualne HPV infekcije nakon liječenja konizacijom i LLETZ-om	Konizacija (N = 228)	LLETZ (N = 35)	*P vrijednost
Rezidualna HPV infekcija (broj (%) pacijentica)	15 (6,6)	7 (20)	0,008

* χ^2 test; HPV – humani papiloma virus; LLETZ - engl. *Large Loop Excision of the Transformation Zone*

Uočen je statistički značajno veći broj pacijentica s rezidualnom HPV infekcijom nakon liječenja LLETZ-om u odnosu na one liječene konizacijom (χ^2 test, P = 0,008).

Kod pacijentica liječenih konizacijom s rezidualnom HPV infekcijom (N = 15) njih 9 (60 %) je imalo visoko rizični tip HPV-a. Kod pacijentica liječenih LLETZ-om s rezidualnom HPV infekcijom (N = 7) njih 2 (28,6 %) su imale visoko rizični tip HPV-a (Tablica 3).

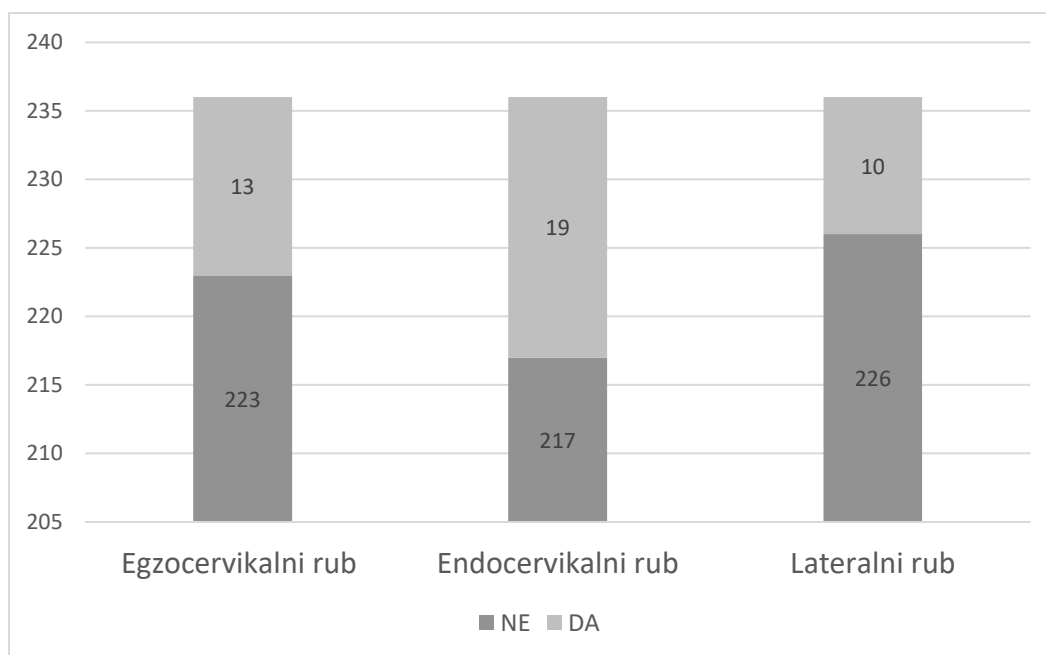
Tablica 3. Prisutnost VR HPV tipa kod pacijentica s rezidualnom HPV infekcijom nakon liječenja konizacijom i LLETZ-om.

Prisutnost VR HPV tipa kod pacijentica s rezidualnom HPV infekcijom nakon liječenja konizacijom i LLETZ-om	Konizacija (N = 15)	LLETZ (N = 7)	*P vrijednost
VR HPV (broj (%) pacijentica)	9 (60)	2 (28,6)	0,64

* Fisherov egzaktni test; HPV – humani papiloma virus; VR HPV - visoko rizični tip humanog papiloma virusa; LLETZ - engl. *Large Loop Excision of the Transformation Zone*

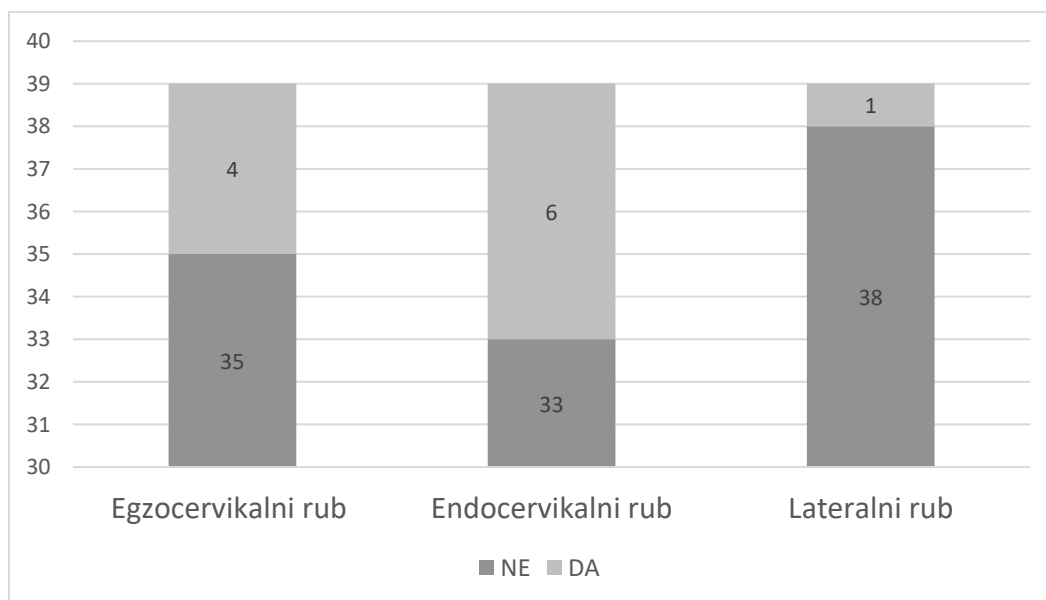
Nije zabilježena statistički značajna razlika kod postojanja visoko rizičnog HPV tipa nakon liječenja konizacijom i LLETZ-om (Fisherov egzaktni test, P = 0,64).

Od ukupnog broja pacijentica liječenih konizacijom (N = 236) 13 (5,5 %) ih je imalo pozitivan egzocervikalni rub preparata, 19 (8,1 %) pozitivan endocervikalni rub te 10 (4,2 %) pozitivan lateralni rub preparata (Slika 5).



Slika 5. Broj pacijentica s pozitivnim egzocervikalnim, endocervikalnim i lateralnim rubom preparata nakon liječenja konizacijom.

Od ukupnog broja pacijentica liječenih LLETZ-om (N = 39) 4 (10,3 %) su imale pozitivan egzocervikalni rub, 6 (15,4 %) pozitivan endocervikalni rub te je 1 (2,6 %) pacijentica imala pozitivan lateralni rub preparata (Slika 6).



Slika 6. Broj pacijentica s pozitivnim egzocervikalnim, endocervikalnim i lateralnim rubom preparata nakon liječenja LLETZ-om.

Tablica 4. Usporedba broja pacijentica s pozitivnim egzocervikalnim, endocervikalnim i lateralnim rubom preparata nakon liječenja konizacijom i LLETZ-om.

Usporedba broja pacijentica s pozitivnim rubovima preparata nakon liječenja konizacijom i LLETZ-om	Konizacija (N = 236)	LLETZ (N = 39)	P vrijednosti
*Pozitivan egzocervikalni rub (broj (%) pacijentica)	13 (5,5)	4 (10,3)	0,28
†Pozitivan endocervikalni rub (broj (%) pacijentica)	19 (8,1)	6 (15,4)	0,14
*Pozitivan lateralni rub (broj (%) pacijentica)	10 (4,2)	1 (2,6)	> 0,99

* χ^2 test; †Fisherov egzaktni test; LLETZ – engl. *Large Loop Excision of the Transformation Zone*

Usporedbom podataka pacijentica liječenih konizacijom i LLETZ-om nema statistički značajne razlike u broju pozitivnih egzocervikalnih, endocervikalnih i lateralnih rubova preparata (χ^2 test, P = 0,28; Fisherov egzaktni test, P = 0,14; χ^2 test, P > 0,99).

Obradom podataka o visini (dubini) konusa kod pacijentica liječenih konizacijom (N = 198) dobiveni medijan iznosio je 15 mm s interkvartilnim rasponom od 11,25 mm do 20 mm dok je kod pacijentica liječenih LLETZ-om (N = 22) visina (dubina) konusa prikazana aritmetičkom sredinom iznosila 6,18 mm sa standardnom devijacijom od 3,92 mm (Tablica 5).

Tablica 5. Usporedba visine (dubine) konusa nakon liječenja konizacijom i LLETZ-om.

Visina (dubina) konusa kod konizacije i LLETZ-a	Konizacija (N = 198)		LLETZ (N = 22)		*P vrijednost
	Medijan	Interkvartilni raspon	Aritmetička sredina	Standardna devijacija	
Visina (dubina) konusa (mm)	15	11,25 – 20	6,18	3,92	< 0,001

*Mann Whitney U test; LLETZ - engl. *Large Loop Excision of the Transformation Zone*

Na temelju dobivenih podataka uočeno je kako je visina (dubina) konusa bila statistički značajno veća nakon liječenja konizacijom u odnosu na visinu (dubinu) konusa nakon liječenja LLETZ-om (Mann Whitney U test, $P < 0,001$).

5. RASPRAVA

Preinvazivne lezije vrata maternice važan su javnozdravstveni problem. Pravovremenim otkrivanjem te redovitim praćenjem i liječenjem značajno se smanjuje mogućnost njihovog napredovanja u invazivne lezije, a time i morbiditet i mortalitet vezan uz karcinom vrata maternice. Ekscizijske metode liječenja, konizacija i LLETZ, istovremeno su dijagnostički i terapijski zahvati kojima se postiže potpuno uklanjanje prisutnih preinvazivnih promjena uz dobivanje preparata tkiva za patohistološku analizu. Za procjenu učinkovitosti metoda ekscizijskog liječenja važno je poznavanje i praćenje mogućih komplikacija nakon pojedinog zahvata.

Ova studija analizirala je i usporedila komplikacije nastale nakon liječenja preinvazivnih lezija vrata maternice konizacijom i LLETZ-om. Usporedbom podataka o starosti pacijentica uočeno je da su pacijentice liječene konizacijom starije u odnosu na one liječene LLETZ-om. To je očekivani rezultat, budući da se za LLETZ odlučivalo uglavnom kod pacijentica mlađe životne dobi gdje je češće vidljiva skvamokolumnarna granica i koje nisu rađale.

U preglednoj studiji iz 2017. godine Wang X. i Huang F. analizirali su 447 slučajeva liječenja ekscizijskim metodama liječenja, od kojih je 259 liječeno LLETZ-om, a 188 konizacijom. Pacijentice liječene konizacijom bile su statistički značajno starije u odnosu na one liječene LLETZ-om (18).

Usporedbom podataka o nastanku stenoze vrata maternice nakon liječenja konizacijom i LLETZ-om nije zabilježena statistički značajna razlika.

Sedam randomiziranih kontroliranih studija, jedna prospektivna kohortna studija i dvanaest retrospektivnih kohortnih studija uključene su u metaanalizu koju je 2016. godine objavio Yan-Ming Jiang, a u kojoj nije pronađena statistički značajna razlika u broju stenoza nakon liječenja konizacijom i LLETZ-om, ali je nešto više stenoza bilo nakon konizacije (20).

Analizom pojave insuficijencije vrata maternice nakon liječenja konizacijom i LLETZ-om te njihovom usporedbom također nisu zabilježene značajne razlike. Insuficijencija vrata maternice povezana je s povećanim prenatalnim i perinatalnim morbiditetom i mortalitetom.

Kyrgiou M. i Athanasiou A. 2016. godine objavili su sistematski pregled i metaanalizu koristeći podatke 71 studije u periodu od 1948. do travnja 2016. godine. Studije su procjenjivale ishode

trudnoća pacijentica koje jesu ili nisu bile liječene nekom od metoda liječenja preinvazivnih cervikalnih lezija. Prema njihovim podacima postoji značajno veći rizik od prijevremenog poroda kod pacijentica koje su liječene nekom od ekscizijskih metoda u odnosu na one koje nisu liječene takvim metodama. Spontani prijevremeni porod, korioamnionitis, niska porodna težina te perinatalni mortalitet također su bili značajno povišeni nakon liječenja (27).

Jančar N. i suradnici 2016. godine objavili su retrospektivnu kohortnu studiju u kojoj su ispitanice bile žene koje su rodile jedno dijete u razdoblju od 2003. do 2012. godine u Sloveniji. Iz studije su bile isključene žene koje su rodile carskim rezom ili induciranim porodom prije 37. tjedna gestacije. Od ukupno 192 730 žena 12 606 ih je imalo prijevremeni porod, od kojih je 4 580 tijekom života bilo podvrgnuto nekom obliku ekscizijskog liječenja. Dokazali su da žene liječene konizacijom i LLETZ-om imaju značajno povećan rizik od prijevremenog poroda, posebno prije 28. i 32. tjedna gestacije (28).

Prema podacima o rezidualnoj HPV infekciji u ovoj studiji prikazano je da su pacijentice nakon liječenja LLETZ-om češće imale rezidualnu HPV infekciju.

Retrospektivna kohortna studija objavljena 2018. godine analizirala je podatke 218 pacijentica s pozitivnim rubovima (HSIL) nakon liječenja ekscizijskim metodama. 77 pacijentica liječeno je konizacijom dok je 139 liječeno LLETZ-om. Dokazan je statistički značajno veći broj pozitivnih rubova nakon liječenja LLETZ-om u odnosu na konizaciju te je dokazana povezanost između rezidualne promjene i prisutnosti rezidualne HPV infekcije kod obje metode liječenja (29).

Sistematski pregled literature objavljen 2017. godine analizirao je 45 studija o postojanju perzistentne HPV infekcije nakon liječenja zbog CIN-a. Učestalost perzistentne HPV infekcije padala je kako je prolazio dulji period od zahvata do kontrolnog pregleda. Također su pokazali kako je učestalost rezidualne HPV infekcije nakon liječenja konizacijom i LLETZ-om bila značajno manja u odnosu na lokalnodeduktivne metode liječenja (30).

Patohistološkom analizom pozitivnih rubova preparata nakon liječenja konizacijom i LLETZ-om u ovoj studiji nije pronađena statistički značajna razlika između jedne i druge metode liječenja.

Istraživanje dvadesetogodišnjeg iskustva s LLETZ-om provedeno pri Klinici za ginekologiju i opstetriciju Kliničkog bolničkog centra Sestre milosrdnice u Zagrebu pokazalo je veći postotak pozitivnih rubova preparata nakon liječenja LLETZ-om, s najviše pozitivnih endocervikalnih

rubova, u odnosu na ovo istraživanje provedeno pri Klinici za ginekologiju i opstetriciju Kliničkog bolničkog centra Osijek (34).

Slično je pokazala metaanaliza Kyrgiou M. i Athanasiou A. iz 2016. godine u kojoj također nije zabilježena statistički značajna razlika u prisutnosti rezidualne promjene nakon liječenja konizacijom i LLETZ-om (27).

Pregledni članak iz 2017. godine istaknuo je statistički značajnu razliku u kvaliteti preparata dobivenih nakon konizacije i LLETZ-a, gdje je LLETZ povezan s više fragmentiranja tkiva vrata maternice te s nemogućnošću interpretacije rubova konusa u odnosu na konizaciju. Međutim, istraživači su istaknuli kako nema statistički značajne razlike u postojanju rezidualne promjene nakon liječenja konizacijom i LLETZ-om (18).

Chen L., Dong B. i suradnici u ožujku 2020. godine objavili su prospektivnu kohortnu studiju o pacijenticama s HSIL-om u kojoj su istraživali može li se predvidjeti postojanje rezidualne promjene s obzirom na količinu visoko rizičnog HPV-a nakon ekscizijskog liječenja. Zaključili su kako žene s većom količinom visoko rizičnog HPV-a imaju veći rizik od postojanja rezidualne bolesti te im je potrebno agresivnije liječenje i češće kontrole, a zaključeno je da mjerenje količine visoko rizičnog HPV-a može biti pouzdan prediktor rezidualne promjene na cerviksu (31).

Podjednaku analizu provodili su Debarge V., Collinet P. i suradnici u prospektivnoj studiji koja je uključivala 205 pacijentica liječenih LLETZ-om. Pacijentice s pozitivnim rubovima preparata imale su značajno veći rizik od postojanja rezidualne bolesti u odnosu na one s negativnim rubovima preparata. Također, pacijentice s rezidualnom HPV infekcijom nakon zahvata su češće imale rezidualnu promjenu (32).

Visina (dubina) konusa kod liječenja konizacijom bila je značajno veća u odnosu na konuse nakon liječenja LLETZ-om. Isto je zabilježeno i u brojnim drugim studijama, što je u skladu s indikacijama i opsežnosti zahvata.

Metaanaliza iz 2016. godine prikazala je slične rezultate – žene liječene konizacijom imale su statistički značajno veću dubinu konusa u odnosu na one liječene LLETZ-om (18).

Gotovo iste rezultate dobili su El-Nashar S. i Shazly S. u metaanalizi iz 2017. godine ističući kako su konusi nakon liječenja LLETZ-om bili značajno plići u odnosu na one nakon liječenja konizacijom (17).

Retrospektivna presječna studija objavljena u srpnju 2020. godine ispitala je postoji li povezanost između dubine konusa kod liječenja LLETZ-om i postojanja pozitivnih endocervikalnih rubova. Analizom je pokazano kako dubina konusa manja od 10 mm kod liječenja LLETZ-om ne povećava rizik od postojanja pozitivnih rubova preparata te da nije nađena statistički značajna razlika između onih s pozitivnim i negativnim rubovima preparata (32).

Nedostatci su ove studije analiziranje povijesnih podataka, mali broj pacijentica liječenih LLETZ-om (N = 39) u odnosu na one liječene konizacijom (N = 236), nepotpun broj podataka za postojanje rezidualne HPV infekcije te tipa HPV-a, nedostatak podataka o prisutnosti rezidualnih promjena zbog nemogućnosti procjene rubova i nepotpun broj podataka o visini (dubini) konusa za sve pacijentice.

Problemi ove studije mogli bi se riješiti praćenjem redovitih kontrolnih pregleda pacijentica s Papa nalazom i HPV testom kroz duži vremenski period. Također bi se mogle pratiti trudnoće pacijentica koje su liječene nekom od ekscizijskih metoda te ih povezati s mogućim prenatalnim i perinatalnim komplikacijama.

6. ZAKLJUČAK

Na temelju provedenog istraživanja i dobivenih rezultata može se zaključiti sljedeće:

1. pacijentice liječene konizacijom bile su značajno starije u odnosu na one liječene LLETZ-om,
2. broj pacijentica sa stenozama vrata maternice nije se značajno razlikovao među pacijenticama liječenim konizacijom i LLETZ-om,
3. broj pacijentica s insuficijencijom vrata maternice nije se značajno razlikovao među pacijenticama liječenim konizacijom i LLETZ-om,
4. pacijentice liječene LLETZ-om imale su značajno veći broj rezidualnih HPV infekcija u odnosu na one liječene konizacijom,
5. kod pacijentica s rezidualnom HPV infekcijom nije uočena značajna razlika s obzirom na prisutnost visoko rizičnog HPV tipa nakon liječenja konizacijom i LLETZ-om,
6. broj pacijentica s pozitivnim egzocervikalnim, endocervikalnim i lateralnim rubovima preparata nije se značajno razlikovao među pacijenticama liječenim konizacijom i LLETZ-om,
7. visina (dubina) konusa bila je značajno veća kod pacijentica liječenih konizacijom u odnosu na one liječene LLETZ-om.

7. SAŽETAK

Cilj: Usporediti učestalost komplikacija kod pacijentica s preinvazivnim lezijama vrata maternice nakon liječenja konizacijom i LLETZ-om.

Ispitanici i metode: U ovom presječnom istraživanju analizirani su podaci pacijentica liječenih konizacijom i LLETZ-om pri Klinici za ginekologiju i opstetriciju KBC-a Osijek zbog preinvazivnih lezija vrata maternice u razdoblju od 1. siječnja 2017. godine do 31. prosinca 2019. godine. Zabilježeni su podaci o starosti pacijentica, visini (dubini) preparata, lokalizaciji rezidualnih promjena vrata maternice, prisutnosti rezidualne HPV infekcije te prisutnosti postoperacijske stenoze i insuficijencije vrata maternice nakon liječenja konizacijom i LLETZ-om.

Rezultati: Aritmetička sredina starosti pacijentica liječenih konizacijom iznosila je 44,5 godina (st. dev. 11,1 godina) dok je za pacijentice liječene LLETZ-om iznosila 31,7 godina (st. dev. 9,1 godina). Pacijentice liječene LLETZ-om imale su značajno veći broj rezidualnih HPV infekcija u odnosu na pacijentice liječene konizacijom ($P = 0,008$). Medijan visine (dubine) konusa kod pacijentica liječenih konizacijom ($N = 198$) iznosio je 15 mm s interkvartilnim rasponom od 11,25 do 20 mm, dok je kod pacijentica liječenih LLETZ-om ($N = 22$) aritmetička sredina visine (dubine) konusa iznosila 6,18 mm (st. dev. 3,92 mm). Uočena je statistički značajna razlika u visini (dubini) konusa nakon liječenja konizacijom i LLETZ-om ($P < 0,001$).

Zaključak: Ova presječna studija potvrdila je da su pacijentice liječene konizacijom značajno starije u odnosu na one liječene LLETZ-om. Također je potvrdila da su konusi kod konizacije dublji, da je učestalost rezidualnih promjena na rubovima preparata podjednaka te da je veća učestalost rezidualne HPV infekcije nakon liječenja LLETZ-om nego nakon liječenja konizacijom.

Ključne riječi: cervikalna intraepitelna neoplazija, HPV infekcija, konizacija

8. SUMMARY

Complications of excision treatment of preinvasive cervical lesions by conization and LLETZ

Aim: To compare the frequency of complications in patients with preinvasive lesions of the cervix after cervical conization and LLETZ treatment.

Examinees and methods: In this cross-sectional research the analyzed data was that of patients treated by conization and LLETZ due to preinvasive cervical lesions. The patients were treated between January 1st, 2017 and December 31st, 2019 at the Clinic for Gynaecology and Obstetrics within the Clinical Hospital Centre Osijek. The data contains information about the age of patients, cone height (depth), localization of residual alterations of the cervix, presence of residual HPV infection and presence of postoperative stenosis and cervical insufficiency after conization and LLETZ treatment.

Results: The arithmetic mean of age of patients treated by conization was 44,5 years (st. dev. 11,1 years), while the arithmetic mean of age of patients that received LLETZ treatment was 31,7 years (st. dev. 9,1 years). Patients treated by LLETZ had a significantly larger number of residual HPV infections when compared to patients treated by conization ($P = 0,008$). Median height (depth) of the cone in patients treated by conization ($N = 198$) was 15 mm with interquartile range from 11,25 to 20 mm. Patients treated by LLETZ ($N = 22$) had the arithmetic mean of the height (depth) of the cone 6,18 mm (st. dev. 3,92 mm). There was a statistically significant difference in the height (depth) of the cone after conization and LLETZ ($P < 0,001$).

Conclusion: This cross-sectional study confirmed that patients treated by conization are significantly older than those treated by LLETZ. It also confirmed that the cones were deeper after conization, that the frequency of the residual changes at the edges of the cone is equal and that the occurrence of residual HPV infection is more frequent after treatment with LLETZ than after conization.

Key words: cervical intraepithelial neoplasia, HPV infection, conization

9. LITERATURA

1. Pavlović L, Habek D. Incidence of preinvasive and invasive Cervical Lesion in Našice County. *Sestrin Glas J.* 2016.;21(3):226–8.
2. Arbyn M, Weiderpass E, Bruni L, Sanjosé S de, Saraiya M, Ferlay J, i ostali. Estimates of incidence and mortality of cervical cancer in 2018: a worldwide analysis. *Lancet Glob Health.* 2020.;8(2):e191–203.
3. Franco EL, Duarte-Franco E, Ferenczy A. Cervical cancer: epidemiology, prevention and the role of human papillomavirus infection. *CMAJ Can Med Assoc J.* 2001.;164(7):1017–25.
4. Cervical cancer [Internet]. [citirano 10. kolovoz 2020.]. Dostupno na: <https://www.who.int/westernpacific/health-topics/cervical-cancer>
5. Walboomers JM, Jacobs MV, Manos MM, Bosch FX, Kummer JA, Shah KV, i ostali. Human papillomavirus is a necessary cause of invasive cervical cancer worldwide. *J Pathol.* 1999.;189(1):12–9.
6. Köse FM, Naki MM. Cervical premalignant lesions and their management. *J Turk Ger Gynecol Assoc.* 2014.;15(2):109–21.
7. Sargent A, Bailey A, Almonte M, Turner A, Thomson C, Peto J, i ostali. Prevalence of type-specific HPV infection by age and grade of cervical cytology: data from the ARTISTIC trial. *Br J Cancer.* 2008.;98(10):1704–9.
8. Bouvard V, Baan R, Straif K, Grosse Y, Secretan B, El Ghissassi F, i ostali. A review of human carcinogens--Part B: biological agents. *Lancet Oncol.* 2009.;10(4):321–2.
9. Muñoz N, Bosch FX, de Sanjosé S, Herrero R, Castellsagué X, Shah KV, i ostali. Epidemiologic Classification of Human Papillomavirus Types Associated with Cervical Cancer. *N Engl J Med.* 2003.;348(6):518–27.
10. Štemberger-Papić S, Vrdoljak-Mozetič D, Verša Ostojić D, Rubeša-Mihaljević R, Dinter M. Citologija vrata maternice (Papa-test) – terminologija i značaj u probiru za rak vrata maternice. *Med Flum Med Flum.* 2016.;52(3):324–36.

11. HDGO P O S T U P N I K: Cervikalne Intraepitelne Lezije [Internet]. [citirano 12. kolovoz 2020.]. Dostupno na: <https://www.hdgo.hr/Default.aspx?sifraStranica=642>
12. Šimunić V, Ciglar S, Suchanek E. Ginekologija. Zagreb: Naklada Ljevak; 2001.
13. Damjanov I, Seiwerth S, Jukić S, Nola M. Patologija. Zagreb: Medicinska naklada; 2018.
14. Solomon D, Davey D, Kurman R, Moriarty A, O'Connor D, Prey M, i ostali. The 2001 Bethesda System: terminology for reporting results of cervical cytology. JAMA. 2002.;287(16):2114–9.
15. 1a_Bethesda.pdf [Internet]. [citirano 12. kolovoz 2020.]. Dostupno na: https://www.hdgo.hr/userFiles/upload/documents/ginekologija/citologija/1a_Bethesda.pdf
16. Martin-Hirsch PP, Paraskevaidis E, Bryant A, Dickinson HO, Keep SL. Surgery for cervical intraepithelial neoplasia. Cochrane Database Syst Rev. 2010.;(6):CD001318.
17. El-Nashar SA, Shazly SA, Hopkins MR, Bakkum-Gamez JN, Famuyide AO. Loop Electrosurgical Excision Procedure Instead of Cold-Knife Conization for Cervical Intraepithelial Neoplasia in Women With Unsatisfactory Colposcopic Examinations: A Systematic Review and Meta-Analysis. J Low Genit Tract Dis. 2017.;21(2):129–36.
18. Wang XI, Huang F, Zhang S. Loop Electrosurgical Excision Procedure vs. Cold Knife Cone in Treatment of Cervical Intraepithelial Neoplasia: Review of 447 Cases. Ann Clin Lab Sci. 2017.;47(6):663–7.
19. Cooper DB, Menefee GW. Conization Of Cervix. U: StatPearls [Internet]. Treasure Island (FL): StatPearls Publishing; 2020 [citirano 17. kolovoz 2020.]. Dostupno na: <http://www.ncbi.nlm.nih.gov/books/NBK441845/>
20. Jiang Y-M, Chen C-X, Li L. Meta-analysis of cold-knife conization versus loop electrosurgical excision procedure for cervical intraepithelial neoplasia. OncoTargets Ther. 2016.;9:3907–15.
21. Castle PE, Murokora D, Perez C, Alvarez M, Quek SC, Campbell C. Treatment of cervical intraepithelial lesions. Int J Gynaecol Obstet Off Organ Int Fed Gynaecol Obstet. 2017.;138 Suppl 1:20–5.
22. Castanon A, Landy R, Brocklehurst P, Evans H, Peebles D, Singh N, i ostali. Risk of preterm delivery with increasing depth of excision for cervical intraepithelial neoplasia in

- England: nested case-control study. *BMJ* [Internet]. 2014. [citirano 18. kolovoz 2020.];349. Dostupno na: <https://www.bmj.com/content/349/bmj.g6223>
23. Nam K, Chung S, Kim J, Jeon S, Bae D. Factors associated with HPV persistence after conization in patients with negative margins. *J Gynecol Oncol*. 2009.;20(2):91–5.
24. Hrvatski zavod za javno zdravstvo, Registar za rak Republike Hrvatske. Incidencija raka u Hrvatskoj 2017., Bilten 42, Zagreb, 2020. [Internet]. [citirano 11. kolovoz 2020.]. Dostupno na: <https://www.hzjz.hr/wp-content/uploads/2017/01/Bilten-2017-final.pdf>
25. Meisel A, Fortin R. Condylomatous lesions of the cervix and vagina. I. Cytologic patterns. *Acta Cytol* 1976;20:505-9.
26. Zur Hausen, Harald. "Condylomata Acuminata and Human Genital Cancer." *Cancer Research* 36 (1976): 794.
27. Kyrgiou M, Athanasiou A, Paraskevaidi M, Mitra A, Kalliala I, Martin-Hirsch P, i ostali. Adverse obstetric outcomes after local treatment for cervical preinvasive and early invasive disease according to cone depth: systematic review and meta-analysis. *BMJ* [Internet]. 2016. [citirano 01. rujan 2020.];354. Dostupno na: <https://www.bmj.com/content/354/bmj.i3633>
28. Jancar N, Mihevc Ponikvar B, Tomsic S. Cold-knife conisation and large loop excision of transformation zone significantly increase the risk for spontaneous preterm birth: a population-based cohort study. *European journal of obstetrics, gynecology, and reproductive biology*. 2016.;203:245–9.
29. Chen J, Wang Z, Wang Z, Yang X. The risk factors of residual lesions and recurrence of the high-grade cervical intraepithelial lesions (HSIL) patients with positive-margin after conization. *Medicine (Baltimore)* [Internet]. 2018. [citirano 02. rujan 2020.];97(41). Dostupno na: <https://www.ncbi.nlm.nih.gov/pmc/articles/PMC6203583/>
30. Hoffman SR, Le T, Lockhart A, Sanusi A, Santo LD, Davis M, i ostali. Patterns of persistent HPV infection after treatment for cervical intraepithelial neoplasia (CIN): A systematic review. *Int J Cancer*. 2017.;141(1):8–23.
31. Chen L, Dong B, Zhang Q, Mao X, Lin W, Ruan G, i ostali. HR-HPV viral load quality detection provide more accurate prediction for residual lesions after treatment: a prospective cohort study in patients with high-grade squamous lesions or worse. *Med Oncol*. 2020.;37(5):37.
32. Debarge VH, Collinet P, Vinatier D, Ego A, Dewilde A, Boman F, i ostali. Value of human papillomavirus testing after conization by loop electrosurgical excision for high-

- grade squamous intraepithelial lesions. *Gynecol Oncol.* 2003.;90(3):587–92.
33. Lara-Penaranda R, Maria Rodriguez-Lopez P, Plitt-Stevens J, Gomez-Leal P, Remezal-Solano M, Pedro Martinez-Cendan J. Is large loop excision of the transformation zone depth a risk factor for affected endocervical margins? *J Obstet Gynaecol Res.*
34. Butorac D, Škrtić B, Čukelj M, Kuna K, Djaković I. TWENTY-YEAR EXPERIENCE WITH LARGE LOOP EXCISION OF THE TRANSFORMATION ZONE AT SESTRE MILOSRDNICE UNIVERSITY HOSPITAL CENTRE. *Acta Clin Croat.* 2019.;58(3):463–6.

10. ŽIVOTOPIS

OPĆI PODATCI

Maja Puškarić

Datum i mjesto rođenja: 5. siječnja 1996. godine, Vinkovci

Adresa: Frankopanska 61, 32251 Privlaka

E-mail: maja.puskaric5@gmail.com

Mobilni telefon: 099 645 1418

ŠKOLOVANJE

2002. – 2010. Osnovna škola Stjepana Antolovića, Privlaka

2010. – 2014. Gimnazija Matije Antuna Reljkovića, Vinkovci

2014. – 2017. Sveučilišni integrirani preddiplomski i diplomski studij medicine, Medicinski fakultet Rijeka, Sveučilište u Rijeci

2017. Sveučilišni integrirani preddiplomski i diplomski studij medicine, Medicinski fakultet Osijek, Sveučilište J. J. Strossmayera u Osijeku