

"Bethesda" klasifikacija citologije vrata maternice

Matanić, Irena

Undergraduate thesis / Završni rad

2016

Degree Grantor / Ustanova koja je dodijelila akademski / stručni stupanj: **Josip Juraj Strossmayer University of Osijek, Faculty of Medicine / Sveučilište Josipa Jurja Strossmayera u Osijeku, Medicinski fakultet**

Permanent link / Trajna poveznica: <https://um.nsk.hr/um:nbn:hr:152:139998>

Rights / Prava: [In copyright](#) / [Zaštićeno autorskim pravom.](#)

Download date / Datum preuzimanja: **2024-07-22**



Repository / Repozitorij:

[Repository of the Faculty of Medicine Osijek](#)



SVEUČILIŠTE JOSIPA JURJA STROSSMAYERA U OSIJEKU

MEDICINSKI FAKULTET OSIJEK

**Sveučilišni preddiplomski studij Medicinsko laboratorijska
dijagnostika**

Irena Matanić

**"BETHESDA" KLASIFIKACIJA
CITOLOGIJE VRATA MATERNICE**

Završni rad

Osijek, 2016.

SVEUČILIŠTE JOSIPA JURJA STROSSMAYERA U OSIJEKU

MEDICINSKI FAKULTET OSIJEK

**Sveučilišni preddiplomski studij Medicinsko laboratorijska
dijagnostika**

Irena Matanić

**"BETHESDA" KLASIFIKACIJA
CITOLOGIJE VRATA MATERNICE**

Završni rad

Osijek, 2016.

Rad je ostvaren u: Kliničkom zavodu za kliničku citologiju KBC Osijek

Mentor rada: doc.dr.sc. Branka Lončar

Rad ima 25 listova, 9 tablica, 7 slika.

Zahvaljujem mentorici doc.dr.sc. Branki Lončar na pomoći i sugestijama tijekom izrade završnog rada.

Veliko hvala mojoj obitelji, posebno roditeljima na potpori, odricanju i razumijevanju tijekom studiranja.

SADRŽAJ

1. UVOD.....	1
1.1. "Bethesda" klasifikacija citologije vrata maternice.....	2
1.2. Klasifikacija citoloških nalaza vrata maternice.....	3
2. CILJEVI	8
3. ISPITANICE I METODE.....	9
3.1. Ustroj studije.....	9
3.2. Ispitanice	9
3.3. Metode.....	9
3.4. Statističke metode	10
4. REZULTATI.....	11
5. RASPRAVA	18
6. ZAKLJUČCI.....	21
7. SAŽETAK	22
8.SUMMARY.....	23
9. LITERATURA.....	24
10. ŽIVOTOPIS	25

1. UVOD

Citologija kao specifična grana dijagnostike nezaobilazna je i nezamjenjiva u otkrivanju predstadija karcinoma vrata maternice. "Papa test" je više od pola stoljeća osnovna metoda sekundarne prevencije cervikalnog karcinoma, koja se primjenjuje istodobno kao klasični test probira za otkrivanje lezija te kao diferencijalno dijagnostička metoda s predviđanjem histološke dijagnoze. Smatra se jednim od najefikasnijih, do danas poznatih testova probira, koji se pokazao visoko učinkovitim u smanjenju incidencije i mortaliteta od raka vrata maternice. Nazvan je po autoru (George Nicolas Papanicolau, 1883- 1962), koji je 1928. godine objavio svoja prva opažanja o otkrivanju raka vrata maternice pomoću citološkog obriska. Papa test je zahvaljujući svojoj jednostavnoj primjeni za liječnike i prihvatljivosti za pacijentice, te visokoj osjetljivosti, zauzeo vrlo važno mjesto ne samo u otkrivanju raka vrata maternice i njegovih predstadija, već i karcinoma drugih lokalizacija (1,2)

Ispravno uzet uzorak predstavlja preduvjet za citološku točnost dijagnoze. Optimalni uzorak treba sadržavati pločaste, endocervikalne cilindrične stanice i/ili metaplastične stanice, ukazujući da je skvamokolumnarna granica doista obuhvaćena uzorkom. Uzorak za Papa razmaz uzima se sa cerviksa i endocerviksa te sa stražnjeg svoda vagine. Uz razmaz je potrebno priložiti i relevantne kliničke podatke, npr. dob bolesnice, datum zadnje menstruacije, prethodne abnormalne citološke nalaze (ukoliko isti postoje), mjesto s kojeg je uzorak uzet i informacije koje se odnose na faktore rizika, odnosno informacije o bolesti. Preporučeni instrumenti za uzimanje brisa cerviksa su drvene ili plastične spatule s izduženim vrhom, endocervikalna četkica te cervikalna metlica. Razmazi fiksirani u 95% alkoholu mogu se u laboratorije transportirati u tom alkoholu, dok se razmazi fiksirani u aerosolu najprije moraju osušiti. Uzorci koji u laboratorij stignu u 95% alkoholu mogu se neposredno uključiti u proces bojenja, dok se sušeni uzorci trebaju isprati. Uzorci su spremni za skrining nakon što se uklope u sintetsko sredstvo, pokriju pokrovnim staklom i zajedno s pratećim uputnicama numeriraju (3). Nakon toga citotehnolozi (citoskrineri) kao posebno educirani laboratorijski tehničari i inženjeri detaljno pod svjetlosnim mikroskopom pregledavaju svaki uzorak, uredne nalaze odvajaju, a patološke prosljeđuju liječniku specijalistu kliničke citologije koji daje svoj nalaz i preporuku (4).

Papa test se u Hrvatskoj koristi u okviru dva načina probira za rak vrata maternice, organiziranog nacionalnog programa probira koji se provodi i u većini razvijenih zemalja i tijekom oportunističkog probira (4).

Citološke nalaze prvi put je klasificirao G. N. Papanicolaou 1954. godine, podjelivši ih u pet skupina numeriranih rimskim brojevima. Klasifikacija je bila bez predviđanja vrste i težine lezije a lezije su podjeljene na invazivne i intraepitelne(1). Ta klasifikacija u pet stupnjeva (Papa I do V) zbog nepreciznosti u opisu nađenih promjena, ali i zbog brojnih novih spoznaja o patološkim lezijama vrata maternice, doživljavala je različite modifikacije (4). Godine 1973. Svjetska zdravstvena organizacija (SZO) preporučila je novu klasifikaciju sa citološkim dijagnozama istovjetnim histološkim ali i bez numeričke podjele po Papanicolaou – lezije su podijeljene na invazivne i intraepitelne, a potomje na displazije (laka, srednja, teška) i *carcinoma in situ* (CIS). Kako bi se izbjegao dualistički pristup intraepitelnim lezijama, jer predstavljaju jedinstvenu bolest, predložena je za lezije pločastog epitela zamjena dvojnog nazivlja (displazija i CIS) s nazivom cervikalna intraepitelna neoplazija (CIN). Novi naziv, međutim, nije pridonio boljem razumijevanju biološkog ponašanja lezija, a i neprimjeren je za one koje po prirodi nisu neoplastične, već spontano regresiraju (1).

1.1 "Bethesda" klasifikacija citologije vrata maternice

Stoga su stručnjaci, koje je okupio odjel za prevenciju i kontrolu karcinoma Nacionalnog instituta za karcinom (NCI), 1988. g. preporučili "The 1988 Bethesda System – TBS" kao jedinstvenu klasifikaciju za citološke nalaze na međunarodnoj razini. U predloženoj klasifikaciji je uvedena naziv skvamozna intraepitelna lezija – SIL (umjesto CIN) i njezina podjela na SIL niskog i visokog stupnja. U SIL niskog stupnja uz laku displaziju uvrštene su i citološke promjene kod humanog papiloma virusa (HPV) bez istodobne displazije inficiranih stanica. U SIL visoka stupnja uključene su teška displazija i CIS, ali i srednja displazija (1,3).

Uočivši nedostatke dotadašnje TBS klasifikacije, autori Audy-Jurković, Grgurević-Batinica i suradnici izradili su modifikaciju nazvanu "*Zagreb 1990*". koja je usvojena kao nova jedinstvena klasifikacija citoloških nalaza vrata maternice u Hrvatskoj, a počela se primjenjivati nakon izrade nove uputnice i objavljivanja 1992. godine. Najznačajnije promjene u navedenoj klasifikaciji odnose se na razliku u svrstavanju srednje teške displazije, koja je do tada bila svrstavana u kategoriju SIL visokog stupnja (1).

Na temelju druge modifikacije TBS klasifikacije iz 2001. godine, u Hrvatskoj je suradnjom tri centra ginekološke citologije u Zagrebu, Osijeku i Rijeci nastala klasifikacija "Zagreb 2002". Ta klasifikacija je jedinstvena i danas se primjenjuje u svim citološkim laboratorijima u Hrvatskoj te predstavlja standardizirani obrazac koji sadrži uputnicu i citološki nalaz, istovremeno uvažavajući probleme svakodnevnog rada i dostupnosti dijagnostičko-terapijskih postupaka u Hrvatskoj (4,5).

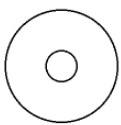
U proteklom desetljeću svjedočili smo mnogim promjenama vezanim uz probir, dijagnostiku i tretiranje raka vrata maternice. 2014. godina pokazala se prikladnom za pregled i ažuriranje Bethesda 2001. klasifikacije, no promjene u nazivlju su minimalne. Bethesda klasifikacija iz 2014. godine uvrstila je potrebu za evidentiranjem benignih stanica endometrija za žene u dobi od 45 godina i više. Iako se te stanice normalno nalaze u tijekom proliferativne faze menstrualnog ciklusa, smatra se da nisu normalan nalaz kod žena u postmenopauzalnom razdoblju i njihova prisutnost povećava rizik za nastanak endometrijskih novotvorina. Za pločaste lezije nisu uvedene nove kategorije (6).

1.2. Klasifikacija citoloških nalaza vrata maternice

Za ocjenu primjerenosti uzoraka, koriste se dvije skupine "zadovoljava" i "ne zadovoljava", s tim da skupina "ne zadovoljava" obuhvaća uzorke koji nisu analizirani kao i one koji su analizirani uz dodatna objašnjenja. Osnovni kriteriji primjerenosti uzorka su: celularnost, pristutnost endocervikalnih cilindričnih i metaplastičnih stanica kao elemenata zone transformacije, prekrivenost razmaza/epitelnih stanica (upalnim stanicama, krvlju, eksudatom) i tehnička kvaliteta razmaza (3,7,8).

Opća podjela služi za brzu trijažu ginekologu a sadrži dvije skupine – "negativno na intraepitelnu ili invazivnu leziju" i "abnormalne stanice". Skupina "abnormalne stanice" odnosi se na sve stanične promjene koje su morfološki u skladu s intraepitelnim ili invazivnim malignim lezijama. "Negativno na intraepitelnu ili invazivnu leziju" obuhvaća nalaze koji su u granicama za određenu dob ili fiziološko stanje, promjene na stanicama vezane za reparatorne i reaktivne stanične reakcije te slučajeve bez abnormalnosti (7).

Klinička bolnica Osijek
ODJEL ZA KLINIČKU CITOLOGIJU
 (telefon 511-510 ili 511-517)

I S P U N J A V A O R D I N A R I J U S	Prezime i ime		JMBG				
	Ulica i kućni broj		Grad				
	Zdravstvena jedinica		Br. pacijenta				
			Datum				
P		Ciklus		ZM		Postmenopauza	
KONTRACEPCIJA: <input type="checkbox"/> HORMONI <input type="checkbox"/> ULOŽAK <input type="checkbox"/> DRUGO <input type="checkbox"/> BEZ		Uzorak		Identif. br.		Br. lab. dnevnika	
RANIJI DIJAGNOSTIČKO-TERAPIJSKI POSTUPCI		<input type="checkbox"/> V		
Citološka dg.		<input type="checkbox"/> C		
Histološka dg.		<input type="checkbox"/> E		
Drugo		<input type="checkbox"/> Vulva		
Liječenje		<input type="checkbox"/>		
St. č. 1 2 3 <input type="checkbox"/> Kolposkopija		KLINIČKA DIJAGNOZA: <input type="checkbox"/> b.o. <input type="checkbox"/> drugo-navedi					
Gardnerella vag. <input type="checkbox"/> Endocervikoskopija				NAPOMENE:			
Trichomonas vag.							
Fungi							
		Datum:				Potpis ordinarijusa	

<p>PRIMJERENOST UZORKA</p> <p><input type="checkbox"/> ZADOVOLJAVA ZA INTERPRETACIJU</p> <p><input type="checkbox"/> NE ZADOVOLJAVA ZA INTERPRETACIJU</p> <p><input type="checkbox"/> Uzorak nije analiziran</p> <p><input type="checkbox"/> Uzorak analiziran, ali nije moguća procjena abnormalnosti epitela</p> <p>Tumačenje za primjerenost uzorka:</p> <p><input type="checkbox"/> Netočna oznaka</p> <p><input type="checkbox"/> Razbijeno staklo</p> <p><input type="checkbox"/> Nema endocervikalnih cilindričnih stanica</p> <p><input type="checkbox"/> Prekriven leukocitima</p> <p><input type="checkbox"/> Prekriven krvi</p> <p><input type="checkbox"/> Slabo fiksiran ili slabo očuvan</p> <p><input type="checkbox"/> Razvučen u više nivoa</p> <p><input type="checkbox"/> Oskudan</p> <p><input type="checkbox"/> Prisutan strani materijal</p> <p><input type="checkbox"/> Drugo:</p>	<p><input type="checkbox"/> SKVAMOZNE STANICE</p> <p><input type="checkbox"/> Atipične skvamozne stanice (ASC)</p> <p><input type="checkbox"/> Neodređenog značenja (ASC-US)</p> <p><input type="checkbox"/> Ne može se isključiti HSIL (ASC-H)</p> <p><input type="checkbox"/> Ne može se isključiti invazija</p> <p><input type="checkbox"/> Skvamozna intraepitelna lezija (SIL)</p> <p><input type="checkbox"/> Dysplasia levis → CIN I → <input type="checkbox"/> SIL niskog stupnja</p> <p><input type="checkbox"/> Dysplasia media → CIN II → <input type="checkbox"/> SIL visokog stupnja</p> <p><input type="checkbox"/> Dysplasia gravis → CIN III → <input type="checkbox"/> SIL visokog stupnja</p> <p><input type="checkbox"/> Carcinoma in situ</p> <p><input type="checkbox"/> Početna invazija se ne može isključiti</p> <p><input type="checkbox"/> Plus: promjene povezane s HPV</p> <p><input type="checkbox"/> Carcinoma planocellulare</p>		
<p>OPĆA PODJELA</p> <p><input type="checkbox"/> Negativno na intraepitelnu leziju ili malignitet</p> <p><input type="checkbox"/> Abnormalne stanice (vidi opisnu dijagnozu)</p>	<p><input type="checkbox"/> GLANDULARNE STANICE</p> <p><input type="checkbox"/> Atipične glandularne stanice</p> <p><input type="checkbox"/> Vjerojatno reaktivne promjene</p> <p><input type="checkbox"/> Vjerojatno intraepitelna lezija</p> <p><input type="checkbox"/> Vjerojatno invazivna lezija</p> <p><input type="checkbox"/> Adenocarcinoma in situ (AIS)</p> <p><input type="checkbox"/> Adenocarcinoma</p>		
<p>OPISNA DIJAGNOZA</p> <p>Mikroorganizmi</p> <p><input type="checkbox"/> Bacillus vaginalis <input type="checkbox"/> Gardnerella vaginalis</p> <p><input type="checkbox"/> Miješana flora <input type="checkbox"/> Chlamydia trachomatis</p> <p><input type="checkbox"/> Fungi <input type="checkbox"/> Promjene povezane s HSV</p> <p><input type="checkbox"/> Trichomonas <input type="checkbox"/> Promjene povezane s HPV</p> <p><input type="checkbox"/> Actinomyces <input type="checkbox"/> Drugo:</p>	<p><input type="checkbox"/> ABNORMALNE STANICE NEODREĐENOG ZNAČENJA</p> <p><input type="checkbox"/> DRUGE MALIGNNE NEOPLAZME</p>		
<p>Drugi ne-neoplastični nalazi</p> <p><input type="checkbox"/> Reaktivne promjene na stanicama udružene s:</p> <p><input type="checkbox"/> upalom <input type="checkbox"/> IUD</p> <p><input type="checkbox"/> zračenjem <input type="checkbox"/> drugo</p> <p><input type="checkbox"/> Reparatorni epitel <input type="checkbox"/> Rezervne stanice</p> <p><input type="checkbox"/> Parakeratoza <input type="checkbox"/> Diskeratoza <input type="checkbox"/> Hiperkeratoza</p> <p><input type="checkbox"/> Cilindrične stanice nakon histerektomije</p> <p><input type="checkbox"/> Endometralne stanice</p> <p><input type="checkbox"/> izvan menzesa <input type="checkbox"/> u postmenopauzi</p> <p><input type="checkbox"/> Citohormonski status ne odgovara dobi i/ili anamnezi</p>	<p>UPUTE</p> <p><input type="checkbox"/> Ponoviti pretragu <input type="checkbox"/> Kolposkopija</p> <p><input type="checkbox"/> Ponoviti pretragu nakon liječenja <input type="checkbox"/> Histologija</p> <p><input type="checkbox"/> Ponoviti pretragu za 4 mjeseca <input type="checkbox"/> Daljnja obrada</p> <p><input type="checkbox"/> Ponoviti pretragu za 6 mjeseci <input type="checkbox"/> Drugo</p> <p><input type="checkbox"/> Redovita kontrola</p>		
<p>NAPOMENE:</p>			
Primljeno:	Odgovoreno:	Potpis citotehničara:	Potpis citologa:

Tisak: Gradska tiskara Osijek, d.d.

Slika 1. Obrazac citoloških nalaza vrata maternice "Zagreb 2002"

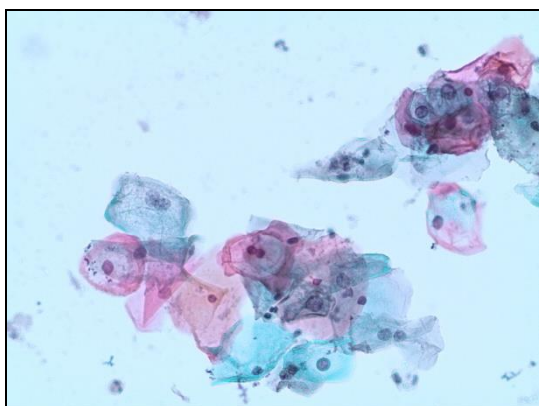
Opisna dijagnoza sadrži rubrike "mikroorganizmi" i "drugi ne-neoplastični nalazi" te "abnormalne stanice". Rubrika "mikroorganizmi" pomaže pri identifikaciji mikroorganizma, bilo direktno ili putem specifičnog citopatskog efekta. "Drugi ne-neoplastični nalazi" podrazumjevaju nalaz reaktivnih ili reparativnih promjena na stanicama, rezervne stanice, parakeratozu, hiperkeratozu, diskeratozu, nalaz endometrijalnih stanica izvan menstrualnog ciklusa ili u postmenopauzi te konstataciju da citohormonski status ne odgovara dobi i/ili anamnezi bolesnice (7).

Skvamozne lezije su podijeljene u tri skupine: "atipične skvamozne stanice" (ASC), "skvamozna intraepitelna lezija" (SIL) i "carcinoma planocellulare". Unutar kategorije atipične skvamozne stanice (ASC) razlikuju se podskupine: "neodređenog značenja" (ASC-US), "ne može se isključiti HSIL" (ASC-H) i "ne može se isključiti invazija". Za skupinu skvamozna intraepitelna lezija u upotrebi su sva tri aktualna nazivlja, uz dodatak "početna invazija se ne može isključiti", koja se odnosi na inače karakteristične citološke slike karcinoma in situ sa nekim promjenama na stanicama i podlozi, koje ukazuju na mogućnost rane invazije strome (3).

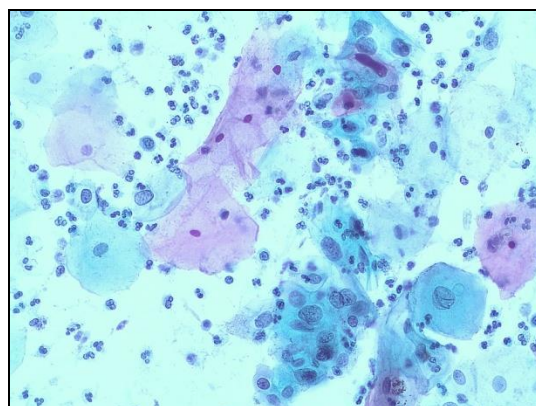
Premaligne, intraepitelne promjene citološki karakteriziraju diskariotične stanice. To su stanice čija jezgra ima karakteristike maligne stanice, ali je diferencijacija citoplazme očuvana i po njoj se može odrediti kojem sloju pločastog epitela pripada. Tako kod CIN 1 nalazimo diskariotične stanice superficijalnog i/ili intermedijarnog sloja (Slika 2), kod CIN 2 diskariotične stanice nižeg intermedijarnog sloja (Slika 3), a kod CIN 3 diskariotične stanice parabazalnog sloja ili jasno maligne stanice (Slika 4 i 5). Kod invazivnog pločastog karcinoma uz maligne stanice vrlo različitog oblika uvijek je prisutna i tumorska dijateza (Slika 6) (3).

Glandularne lezije su također podijeljene u tri skupine: "atipične glandularne stanice" (sa tri podskupine – vjerojatno reaktivne, vjerojatno intraepitelne i vjerojatno invazivne), "adenocarcinoma in situ" (AIS) (Slika 7) i "adenocarcinoma", uz naznaku porijekla (3).

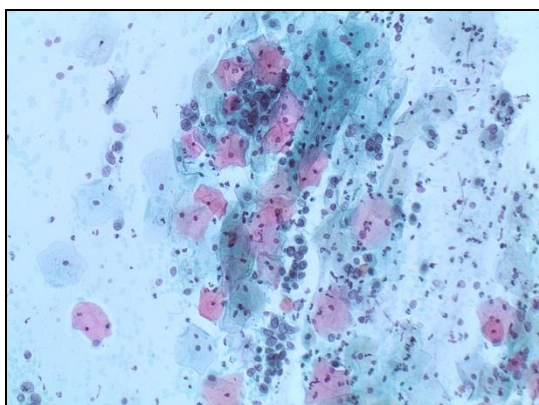
Skupina "abnormalne stanice neodređenog značenja" se odnosi na epitelne abnormalnosti u kojih nije moguće postaviti definitivnu citološku dijagnozu s obzirom na histološki tip. Skupina "druge maligne neoplazme" se odnosi na ne-epitelne maligne lezije (3).



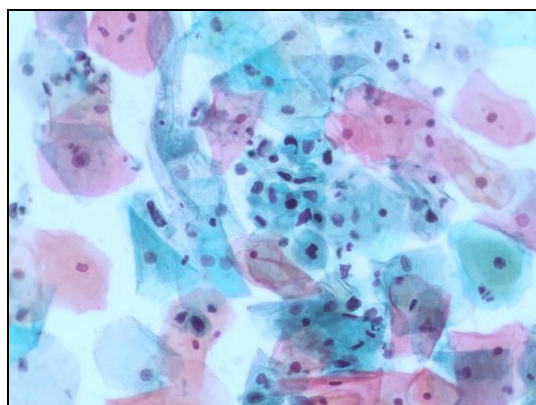
Slika 2. CIN 1. Diskariotične superficijalne stanice + promjene povezane s HPV



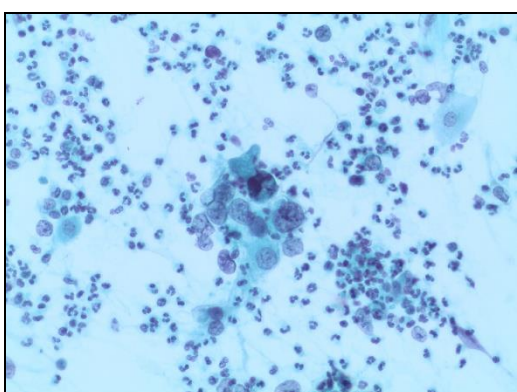
Slika 3. CIN 2. Diskariotične superficijalne i niže intermedijarne stanice.



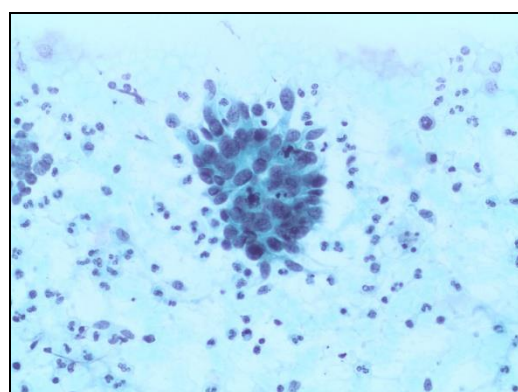
Slika 4. CIN3. Diskariotične parabazalne i bazalne stanice.



Slika 5. CIN 3. Diskariotične parabazalne i bazalne stanice.



Slika 6. Invazivni pločasti karcinom.



Slika 7. Adenocarcinoma in situ.

(Slike fotografirala autorica)

Na kraju nalaza citolog daje kliničaru/ginekologu upute u skladu sa važećim dijagnostičko-terapijskim postupnikom u Hrvatskoj. One se odnose na poboljšanje kvalitete razmaza i smjernice za dalji postupak kod određenog citološkog nalaza (3,7).

2. CILJEVI

Cilj rada je u Papa razmazima uzetim tijekom oportunističkog nacionalnog programa ranog otkrivanja raka vrata maternice u 2014. godini odrediti:

- primjerenost uzorka
- razloge koji utječu na primjerenost uzorka
- učestalost negativnih i abnormalnih nalaza
- učestalost pojedinih mikroorganizama
- učestalost drugih ne-neoplastičnih nalaza
- učestalost citoloških diferencijalnih dijagnoza

3. ISPITANICE I METODE

3.1. Ustroj studije

Retrospektivna presječna studija

3.2. Ispitanice

U istraživanje je uključeno 41345 ispitanica (dobi od 18 do 95 godina) čiji su VCE razmazi uzeti tijekom oportunističkog probira za karcinom vrata maternice u ginekološkim ambulantama Osječko-baranjske županije. Razmazi su bojani i pregledani u Kliničkom zavodu za kliničku citologiju KBC Osijek tijekom 2014. godine.

3.3. Metode

Razmazi su bojani metodom po Papanicolaou (2). Tehnika bojenja slijedi niz uranjanja razmaza, koji su prethodno fiksirani u 95% etilnom alkoholu, u slijedeće otopine:

- | | |
|--|--|
| 1. 80% alkohol – 10 sekundi | 13. 96% alkohol 10 sekundi |
| 2. 70% alkohol 10 sekundi | 14. Orange G 10 minuta |
| 3. 50% alkohol 10 sekundi | 15. 96% alkohol 10 sekundi |
| 4. Destilirana voda | 16. 96% alkohol 10 sekundi |
| 5. Haris 1a 7 minuta | 17. Polychrom EA 31 8 minuta |
| 6. Tekuća voda –10 sekundi | 18. 96% alkohol 10 sekundi |
| 7. Hcl + tekuće voda (14ml Hcl + 1000 ml vode) 2 sekunde | 19. 96% alkohol 10 sekundi |
| 8. Tekuća voda 10 sekundi | 20. 96% alkohol 10 sekundi |
| 9. 50% alkohol 10 sekundi | 21. Apsolutni alkohol |
| 10. 70% alkohol + amonijak (15ml amonijaka + 1000ml vode) 10 sekundi | 22. Apsolutni alkohol |
| 11. 80% alkohol 10 sekundi | 23. Xylol + apsolutni alkohol 1:1 10 sekundi |
| 12. 96% alkohol 10 sekundi | 24. Xylol 10 sekundi. |

Obojeni se razmazi zaštićeni uklapanjem u odgovarajuće sintetsko sredstvo, pokriveni pokrovnim stakalcem, numerirani i analizirani pod mikroskopom.

Baza podataka je rađena u programu Excel, a u deskriptivnoj i statističkoj analizi je korišten program SPSS for Windows (inačica 13.0, SPSS Inc., Chicago, IL, SAD).

3.4. Statističke metode

Dobiveni rezultati prikazani su u tablicama apsolutnih i relativnih frekvencija.

4. REZULTATI

1. Primjerenost uzorka

Od ukupno 41345 analiziranih citoloških razmaza, 114 (0,3%) razmaza je ocijenjeno kao nezadovoljavajuće, pa je obrada učinjena za 41231 (99,7%) zadovoljavajuća razmaza (Tablica 1).

Tablica 1. *Ocjena primjerenosti VCE uzoraka (razmaza) (N=41345)*

Zadovoljava za interpretaciju	41231	99,7%
Ne zadovoljava za interpretaciju	114	0,3%
Uzorak nije analiziran	15	
Uzorak analiziran ali nije moguća procjena abnormalnosti epitela	99	
Ukupno	41345	100,0%

Od 114 nezadovoljavajućih uzoraka njih 15 (13,2 %) nije analizirano. Preostalih 99 (86,8%) uzoraka je analizirano, ali su bili nezadovoljavajući za interpretaciju (Tablica 2).

Od 41231 zadovoljavajuća uzorka, za 29485 (71,8 %) nije naveden niti jedan razlog neprimjerenosti. Preostalih 11746 (28,2%) uzoraka je imalo jedan ili više razloga koji su utjecali na njihovu primjerenost. Najčešće su to bili prekrivenost razmaza leukocitima i nedostatak endocervikalnih cilindričnih stanica (Tablica 3).

Tablica 2 . Tumačenje za primjerenost VCE uzoraka (razmaza)
koji ne zadovoljavaju za interpretaciju (N=114)

Tumačenje za primjerenost VCE uzoraka	Uzorak nije analiziran		Uzorak analiziran, ali nije moguća procjena abnormalnosti epitela	
	N	%	N	%
Razbijeno staklo/netočna oznaka	11	9,7	-	-
Prekriven leukocitima*	-	-	13	11,4
Prekriven krvi*	-	-	10	8,8
Slabo fiksiran ili slabo očuvan*	1	0,9	18	15,8
Razvučen u više nivoa	-	-	8	7,0
Oskudan*	-	-	50	43,8
Uzorak na krivoj strani stakla	3	2,6	-	-
Ukupno	15	13,2	99	86,8

*prisutne kombinacije

Tablica 3. Tumačenje za primjerenost VCE uzoraka (razmaza) koji zadovoljavaju za interpretaciju (N=41231)

Tumačenje za primjerenost VCE uzoraka	N	%
Nema endocervikalnih cilindričnih stanica*	4650	11,2
Prekriven leukocitima*	4712	11,4
Prekriven krvi*	1867	4,5
Slabo fiksiran ili slabo očuvan	16	0,0
Razvučen u više nivoa	104	0,2
Oskudan*	396	0,9
Prisutan strani materijal	1	0,0
Bez primjedbi	29485	71,8
Ukupno	41231	100,0

*prisutne kombinacije

2. Opća podjela

Od 41231 razmaza 39894 (96,7%) je bilo negativno na intraepitelnu leziju ili malignitet. U 1337 (3,3%) razmaza su nađene abnormalne stanice (Tablica 4.).

Tablica 4. Opća podjela nalaza (N= 41231)

Opća podjela	N	%
Negativno na intraepitelnu leziju ili malignitet	39894	96,7
Abnormalne stanice	1337	3,3
Ukupno	41231	100,0

3. Mikroorganizmi

Bacillus vaginalis, koji je normalni stanovnik endogene vaginalne flore, je nađen je u 12527 (30,4%) ispitanica. U 28704 (69,6%) razmaza su nađeni potencijalno patogeni mikroorganizmi i to najčešće miješana flora, u 24030 (58,3%) ispitanica. Ostali mikroorganizmi su nađeni u manje od 1% uzoraka (Tablica 5.).

4. Drugi ne-neoplastični nalazi

Drugi ne-neoplastični nalazi nisu nađeni u 35028 (84,9%) razmaza. U preostalih 6203 (15,1%) razmaza su najčešće nalažene upalne promjene na stanicama, i to u 4113 (9,9%) razmaza. Od ostalih nalaza češće od drugih su označavana odstupanja u citohormonskom statusu i promjene povezane sa poremećajem u sazrijevanju pločastog epitela (hiperkeratoza, parakeratoza i diskeratoza (Tablica 6.)

Tablica 5. Učestalost pojedinih mikroorganizama u
VCE razmazima (N=41231)

Mikroorganizmi	N	%
Bacilus vaginalis	12527	30,4
Miješana flora	24030	58,3
Gljive	2121	5,1
Gardnerella vaginalis	2106	5,1
Promjene povezane sa HPV	142	0,4
Trichomonas	127	0,3
Actinomyces*	87	0,2
Leptothrix	79	0,2
Chlamydia trachomatis	10	0,0
Promjene povezane sa HSV	2	0,0
Ukupno	41231	100,0

*prisutne kombinacije

Tablica 6. Učestalost drugih ne-neoplastičnih nalaza u VCE razmazima

Drugi ne-neoplastični nalazi	N	%
Bez drugih ne-neoplastičnih nalaza	35028	84,9
Citohormonski status ne odgovara dobi/anamnezi*	902	2,2
Endometralne stanice izvan menzesa/u postmenopauzi*	209	0,5
Hiperkeratoza*	731	1,8
Reaktivne promjene na stanicama udružene s upalom*	4113	9,9
Reaktivne promjene na stanicama udružene s IUD*	29	0,1
Reaktivne promjene na stanicama udružene s zračenjem*	21	0,1
Reparatorni epitel*	35	0,1
Rezervne stanice*	12	0,0
Parakeratoza*	122	0,3
Diskeratoza*	29	0,1
Ukupno	41231	100,0

5. Abnormalni nalazi

Od 41231 razmaza u 1337 (3,2%) su nađene abnormalne stanice i to u 86,0 % razmaza su bile skvamoznog (pločastog) podrijetla, a u 13,0% razmaza se radilo o stanicama glandularnog (žljezdano) podrijetla. Kombinacija abnormalnih stanica pločastog i žljezdanog epitela i kao i drugi maligni tumori su nađeni u manje od 1% uzoraka (Tablica 7).

Tablica 7. Podrijetlo abnormalnih stanica u VCE razmazima (N=1337)

Abnormalne stanice	N	%
Skvamozne	1150	86,0
Glandularne	173	13,0
Skvamozne + glandularne	9	0,7
Druge maligne neoplazme	5	0,3
Ukupno	1337	100,0

U kategoriji abnormalnih stanica skvamoznog epitela najčešće je označavana podskupina intraepitelne lezije (72,2%). U manje od 1% ispitanica je nađen invazivni karcinom pločastog epitela. Za 309 (26,8%) razmaza, nije postavljena definitivna citološka dijagnoza (Tablica 8.).

Tablica 8 . Učestalost abnormalnih skvamoznih stanica u VCE razmazima (N=1150)

Citološka diferencijalna dijagnoza		N	%	Ukupno	
Atipične skvamozne stanice (ASC)	Neodređenog značenja (ASC-US)	215	18,7	309	26,8
	Ne može se isključiti HSIL (ASC-H)	89	7,7		
	Ne može se isključiti invazija	5	0,4		
Skvamozna intraepitelna lezija (SIL)	Dysplasia levis	564	49,0	830	72,2
	Dysplasia media	125	10,9		
	Dysplasia gravis	94	8,2		
	Carcinoma in situ	45	3,9		
	Početna invazija se ne može isključiti	2	0,2		
Carcinoma planocellulare		11	1,0		
Ukupno		1150	100,0		

U kategoriji abnormalnih stanica žljezdanog epitela dominiraju atipične glandularne stanice sa izraženim reaktivnim promjenama (93,6%) i to najčešće endocervikalnog podrijetla (139 uzoraka). Sumnja na intraepitelnu leziju podrijetla endocervikalnog cilindričnog epitela je

Tablica 9 . Učestalost abnormalnih glandularnih stanica u VCE razmazima (N=173)

Citološka diferencijalna dijagnoza	N	%
Atipične glandularne stanice (AGC)	162	93,6
Vjerojatno reaktivne promjene	139	80,3
Vjerojatno intraepitelna lezija	13	7,5
Vjerojatno invazivna lezija	10	5,8
Adenocarcinoma	11	6,4
Ukupno	173	100

nađena u 13 uzoraka (7,5%). U 10 (5,8%) uzoraka je postavljena sumnja na invazivnu leziju cilindričnog epitela, najčešće endometrijskog podrijetla (Tablica 9.).

Od 11 uzoraka u kojima je nađen invazivni karcinom žljezdanog epitela, u 4 uzorka se nije moglo odrediti podrijetlo malignih stanica pa su označene maligne stanice neodređenog podrijetla. U 4 uzorka su nađene maligne stanice podrijetla endometrija, a u 2 uzorka su bile ekstrauterinog podrijetla. Samo u 1 uzorku su dijagnosticirane maligne stanice endocervikalnog podrijetla.

5. RASPRAVA

Najvažnija komponenta za osiguranje kvalitete Bethesda klasifikacijskog sustava je procjena primjerenosti uzorka. Za nju se koriste dvije skupine, "zadovoljava i "ne zadovoljava", s tim da ocjena "ne zadovoljava" uključuje i uzorke koji nisu analizirani kao i one koji su analizirani, ali procjena abnormalnosti nije moguća. Potonje je potrebno dodatno objasniti tj navesti razloge(7). U "TBS 2014" uvedene su dodatne smjernice primjerenosti uzorka za posebne situacije, a odnose se na: procjenu celularnosti uzorka pacijentica nakon zračenja, prisutnost nepoželjnih tvari u uzorku (lubrikanti, krv) i primjerenost uzorka za HPV testiranje (6). Kriteriji Bethesda sustava za primjerenost uzorka temelje se na slijedećim minimalnim zahtjevima: konvencionalni razmaz mora imati najmanje 8.000 do 12.000 stanica, neprimjeren je ako je više od 75% uzorka prekriveno krvi, eksudatom ili su prisutni artefakti kao posljedica isušivanja razmaza. Odsutnost stanica zone transformacije (endocervikalnih cilindričnih i metaplastičnih stanica) nije kriterij primjerenosti, a ako ih u uzorku nema, to se mora naznačiti (8).

U našoj je studiji analizirano 41345 citoloških razmaza. Od toga, 114 (0,3%) razmaza je ocijenjeno kao nezadovoljavajuće, pa je obrada učinjena za 41231 (99,7%) zadovoljavajući uzorak. Od 114 nezadovoljavajućih uzoraka, njih 15 (13,2%) nije analizirano a najčešće stoga jer je staklo bilo razbijeno ili netočno označeno. Preostalih 99 (86,8%) uzoraka je analizirano, ali procjena abnormalnosti epitela nije bila moguća. Najčešće se radilo o nedovoljnom broju stanica u uzorku, prekrivenosti leukocitima ili je uzorak bio slabo očuvan/fiksiran. Primjerenost uzorka se nalazi pri samom vrhu citološkog nalaza, upozorava ginekologa na ograničenu vjerodostojnost nezadovoljavajućeg uzorka, na njegovu moguću pogrešku, kao i na potrebu ponavljanja pretrage u svrhu dobivanja točnijeg nalaza (4). Odgovarajući uzorak je preduvjet točne dijagnoze, a nezadovoljavajući Papa razmaz se smatra nepouzdanim za ocjenu epitelnih abnormalnosti. Prema podacima iz literature većina dijagnostičkih pogrešaka je rezultat nekompletnog uzimanja uzorka s abnormalnog dijela sluznice (3). Prema preporukama "TBS 2014", ukoliko je više od 75% razmaza prekriveno krvlju, upalnim stanicama ili su prisutni znaci da je uzorak "osušen", razmaz se smatra neprimjerenim za analizu te je preporuka da se ponovi (6).

Od 41231 zadovoljavajućeg uzorka, za 29485 (71,8%) nije naveden niti jedan razlog koji bi umanjivao njegovu kvalitetu. Za preostalih 11746 (28,2%) naveden je jedan ili više razloga a najčešće se radilo o prekrivenosti leukocitima i nedostatku endocervikalnih cilindričnih stanica. Prisutnost zone transformacije (endocervikalne stanice i stanice metaplastičnog epitela) se ne smatraju neophodnim kriterijem primjerenosti uzorka/razmaza jer su longitudinalne studije pokazale da razmazi bez endocervikalnih stanica ne nose nužno veći rizik lažno negativnog nalaza, HSIL-a i karcinoma (8, 10).

Prema općoj podjeli, koja kliničaru koristi za trijažu, nalazi se klasificiraju na uzorke negativne na intraepitelne ili invazivne lezije i uzorke s abnormalnim stanicama. Skupina »abnormalne stanice« se odnosi na sve stanične promjene koje su morfološki u skladu s intraepitelnim ili invazivnim malignim lezijama (7). U ovoj su studiji abnormalne stanice nađene u 1337 (3,3%) razmaza.

U kategoriju opće podjele nalaza U TBS 2014. je nakon pregleda literature, najnovijih informacija i analize javnih komentara, uvedena kategorija kojom se želi naznačiti prisutnost benignih stanica endometrija u razmazu žena ≥ 45 godina (6). Nalaz stanica endometrija u vaginalnom brisu smatra se normalnim kod žena generativne dobi do 12. dana menstrualnog ciklusa. Izvan tog razdoblja kao i u postmenopauzi taj se nalaz smatra patološkim i zahtijeva daljnju obradu pacijentica glede mogućih promjena endometrija i trupa maternice (4).

Unutar opisne dijagnoze nalazi se rubrika u kojoj su navedeni mikroorganizmi koje se može identificirati direktno ili na temelju specifičnog citopatskog efekta (7). *Bacillus vaginalis* je gram pozitivni aerobni štapić koji prevladava u normalnoj vaginalnoj flori, a nađen je u 30,4 % ispitanica. U 28704 (69,6%) ispitanica su nađeni potencijalno patogeni mikroorganizmi, i to najčešće miješana vaginalna flora u 24030 (58,3%) uzoraka. Od ostalih mikroorganizama češće su nađene gljive, u 2121 (5,1%) uzoraka i *Gardnerella vaginalis* u 2106 (5,1%) uzoraka.

Neovisno jesu li nalazi bili negativni ili abnormalni u 35028 (84,9%) razmaza nisu nađeni drugi ne-neoplastični nalazi, a od nalaza i stanja navedenih u toj rubrici najčešće se radilo o reaktivnim promjenama na stanicama udruženim sa upalom u 4113 (9,9%) uzoraka. Rubrika "drugi ne-neoplastični nalazi" uključuje različite nalaze i stanja koja detaljnije opisuju citološki nalaz, a često se upotrebavaju s kliničkom slikom pacijentice. Osim reaktivnih promjena na stanicama udruženim sa upalom, moguće je prepoznati promjene

povezane sa zračenjem i nazočnošću intrauterinog uložka, reparatorni epitel koji je znak upale i oštećenja tkiva, rezervne stanice i stanja koja ukazuju na poremećaj u sazrijevanju pločastog epitela (parakeratoza, diskeratoza i hiperkeratoza) (4).

Abnormalne stanične promjene mogu biti skvamoznog i glandularnog podrijetla. Abnormalne skvamozne (pločaste) stanice češći su nalaz prilikom citološke dijagnostike cervikovaginalnog razmaza (7), što je potvrdila i naša studija. U 86,0% razmaza sa abnormalnim stanicama su bile pločastog podrijetla, u 13,0% žljezdanog, a u manje od 1% se radilo o kombiniranom podrijetlu abnormalnih stanica.

Promjene na pločastim stanicama svrstavaju se u tri skupine: atipične skvamozne stanice (ASC), skvamoznu intraepitelnu leziju (SIL) i *carcinoma planocellulare*. Za skupinu atipičnih skvamoznih stanica karakterističan je nalaz blagih ili nedovoljno jasnih promjena na stanicama koje se uz primjenu svih citoloških kriterija ne mogu klasificirati u određenu kategoriju (4). U tu skupinu svrstano je 309 (26,8%) razmaza, najčešće zbog nalaza stanica pločastog epitela neodređenog značenja (ASC-US).

Nalaz SIL-a predstavlja jasan nalaz patološki promijenjenih pločastih stanica koji odgovara intraepitelnim promjenama. Te preinvazivne promjene predstavljaju morfološki kontinuum od lake, preko srednje do teške displazije i karcinoma *in situ*. SIL se kao kratica odnosi na citološki nalaz, odnosno prihvaćena je kao dio citološke terminologije. Histološka terminologija koja se koristi za te lezije jest cervikalna intraepitelna neoplazija (CIN) (4). Skvamozne intraepitelne lezije su najčešće su nađene u skupini abnormalnosti pločastog epitela (72,2%) i to najlakšeg stupnja, CIN I (49,0%). Invazivne lezije su nađene u manje od 1% uzoraka.

U skupni abnormalnih stanica žljezdanog epitela najbrojnije su bile promjene iz grupe granične citologije glandularnih lezija, a među njima one sa izraženim reaktivnim promjenama (80,3%). Invazivne lezije cilindričnog epitela su izrazito malobrojne.

6. ZAKLJUČCI

1. Za citološku je analizu primjerenim ocijenjen 41231 (99,7%) uzorak, a samo 114 (0,3%) uzoraka je bilo nezadovoljavajuće. Za 29485 (71,8%) primjerenih uzoraka nije naveden niti jedan razlog neprimjerenosti. Preostalih 11746 (28,2%) uzoraka je imalo jedan ili više razloga koji su utjecali na njihovu primjerenost. Najčešće su to bili prekrivenost leukocitima i nedostatak endocervikalnih cilindričnih stanica.
2. Negativnim na intraepitelnu leziju ili malignitete ocijenjeno je 39894 (96,7%) razmaza. U 1337 (3,3%) razmaza su nađene abnormalne stanice.
3. Fiziološka flora je nađena u 30,4% razmaza. Od patogenih mikroorganizama najbrojnija je "miješana vaginalna flora" (58,3%). Od drugih mikroorganizama češće su nađene gljive i Gardnerela vaginalis (5,1%).
4. Iz skupine drugih ne-neoplastičnih nalaza najčešće su nalažene reaktivne promjene na stanicama udružene s upalom u 4113 (9,9%) uzoraka.
5. Abnormalne stanice su u 86,0% razmaza bile skvamoznog (pločastog) podrijetla, a u 13,0% razmaza se radilo o stanicama glandularnog (žljezdano) podrijetla. Kombinacija abnormalnih stanica pločastog i žljezdanog epitela je nađena u manje od 1% uzoraka. U kategoriji abnormalnih stanica skvamoznog epitela najčešće je označavana podskupina intraepitelne lezije (72,2%) i to najlakšeg stupnja. U manje od 1% ispitanica je nađen invazivni karcinom pločastog epitela. U kategoriji abnormalnih stanica žljezdanog epitela najbrojnije su one sa izraženim reaktivnim promjenama (93,6%) i to najčešće endocervikalnog podrijetla (139 uzoraka). Invazivne lezije žljezdanog epitela su rijetke.

7. SAŽETAK

CILJ ISTRAŽIVANJA: Odrediti primjerenost uzorka, razloge koji utječu na primjerenost uzoraka, učestalost negativnih i abnormalnih nalaza, učestalost pojedinih mikroorganizama, učestalost drugih ne-neoplastičnih nalaza, učestalost citoloških diferencijalnih dijagnoza.

USTROJ STUDIJE: Retrospektivno istraživanje

MATERIJAL I METODE: U istraživanje je uključeno 41345 ispitanica čiji su VCE razmazi bojani i pregledani u Kliničkom zavodu za kliničku citologiju KBC Osijek tijekom 2014. godine.

REZULTATI: U našoj studiji koja je obuhvatila 41345 analiziranih citoloških nalaza, primjereni su ocjenjeni 41231 (99,7%), dok je ne primjerenim ocjenjeno 114 (0,3%) nalaza. Od 114 uzoraka koji nisu zadovoljili za interpretaciju, 15 (13,2%) nije analizirano, a 99 (86,8%) je analizirano, no nije moguća procjena abnormalnosti epitela. 39894 (96,7%) uzoraka je bilo negativno na intraepitelnu leziju ili malignitet, a u 1337 (3,3%) razmaza su pronađene nađene abnormalne stanice. Abnormalne stanice su u 86,0% razmaza bile skvamoznog (pločastog) podrijetla. Fiziološka flora je nađena u 30,4% razmaza, a od patogenih mikroorganizama najbrojnija je bila "miješana vaginalna flora".

ZAKLJUČAK: Klasifikacija citoloških nalaza vrata maternice uključuje diferenciranje premalignih i malignih lezija, te identifikaciju uzročnika spolno prenosivih bolesti ili njihovog citopatskog efekta.

KLJUČNE RIJEČI: Bethesda klasifikacija citologije vrata maternice, Papa razmaz, cervikalne intraepitelne lezije

8. SUMMARY

„Bethesda“ classification of cytologic findings of cervix uteri

OBJECTIVES: To determine the adequacy of samples, causes that affect the adequacy of samples, frequency of the negative and abnormal findings, the incidence of certain microorganisms, the incidence of other non-neoplastic findings, the incidence of cytological differential diagnosis.

STUDY DESIGN: Retrospective study.

MATERIALS AND METHODS: The study included 41 345 examinees whose VCE smears were stained and examined at the Department of Clinical Cytology, Clinical Hospital Osijek, during 2014.

RESULTS: In our study which included 41 345 analyzed cytological findings, 41 231 (99.7%) were rated as appropriate, while 114 (0.3%) were rated as non appropriate findings. Out of 114 samples which failed to be interpreted, 15 (13.2%) were not analyzed, and 99 (86.8%) were analyzed but it was not possible to determine the epithelial abnormality. 39 894 (96.7%) samples were negative for intraepithelial lesion or malignancy and cell abnormality was found in 1337 (3.3%) smears. Abnormal cells were of squamous (plate-like) origin in 86,0% of smears. Physiological flora was found in 30.4% of smears and the "mixed vaginal flora" was the most numerous one among pathogenic microorganisms.

CONCLUSION: The classification of cytologic findings of the cervix includes the differentiation between premalignant and malignant lesions and the identification of causative agents of sexually transmitted diseases or their cytopathic effect.

KEY WORDS: Bethesda classification of cervical cytology, Pap smear, cervical intraepithelial lesions

9. LITERATURA

1. Audy-Jurković S, Grgurević - Batinica A, Mahovlić V, Krivak I. Ginekološka citologija – vrat maternice. *Gynaecol Perinatol.* 2003;12:1–9.
2. Cibas ES. Cervical and vaginal cytology. U: Cibas ES, Ducatman BS. *Cytology – diagnostic principles and clinical correlates.* 3. izd. Philadelphia: Saunders Elsevier; 2009.
3. Pajtler M. Citološka dijagnostika – temeljna metoda probira raka vrata maternice. U: Pajtler M. ur. *Metode detekcije, rane dijagnoze i prevencije neoplastičnih promjena vrata maternice.* Medicinski fakultet, Sveučilišta JJ Strossmayera u Osijeku; Priručnici stalnog medicinskog usavršavanja. Poslijediplomski tečaj. Osijek 2007; 28-44.
4. Mozetič Vrdoljak D. Papa test danas – nova, "Bethesda klasifikacija". *Medix.* 2005; 58: 85-9.
5. Stranica Hrvatskog liječničkog zbora, Hrvatskog društva za kliničku citologiju. Nova uputnica za Papa nalaze.
http://hlz.mef.hr/www_citologija/nova_uputnica_za_Papa_nalaze.htm. Datum pristupa: 11.3.2016.
6. Nayar R, Wilbur D.C. The Pap Test and Bethesda 2014. *Cancer Cytopathol.* 2015; 5:272-281.
7. Ovanin – Rakić A, Pajtler M, Stanković T, Audy-Jurković S, Ljubojević N, Grubišić G i sur. Klasifikacija citoloških nalaza vrata maternice „Zagreb 2002“. *Gynaecol Perinatol.* 2003;4:148–153.
8. Eurocytology. Criteria for adequacy of a cervical cytology sample.
<http://www.eurocytology.eu/en/course/1142>. Datum pristupa: 11.3.2016.
9. Pajtler M. Vrijednost Papanicolaouova razmaza u otkrivanju urogenitalnih infekcija. *Medicus.* 2006;2:237-43.
10. Pajtler M, Audy-Jurković S. Pap Smear Adequacy. *Coll. Antropol.* 2002;2: 565–570.

10. ŽIVOTOPIS

IRENA MATANIĆ

Datum i mjesto rođenja:

- 19. listopada 1991 godine, Slavonski Brod

Obrazovanje:

- 2006.-2010. Gimnazija „Matija Mesić“ Slavonski Brod, program prirodoslovno-matematička gimnazija
- 2012.-2016. Sveučilišni preddiplomski studij Medicinsko laboratorijska dijagnostika na Medicinskom fakultetu Sveučilišta Josipa Jurja Strossmayera u Osijeku