

# Usporedba ksilola i komercijalnih zamjena za ksilol u pripremi trajnih histoloških preparata živčanog tkiva

---

**Relatić, Marina**

**Undergraduate thesis / Završni rad**

**2019**

*Degree Grantor / Ustanova koja je dodijelila akademski / stručni stupanj:* **Josip Juraj Strossmayer University of Osijek, Faculty of Medicine Osijek / Sveučilište Josipa Jurja Strossmayera u Osijeku, Medicinski fakultet Osijek**

*Permanent link / Trajna poveznica:* <https://urn.nsk.hr/urn:nbn:hr:152:686559>

*Rights / Prava:* [In copyright](#)/[Zaštićeno autorskim pravom.](#)

*Download date / Datum preuzimanja:* **2024-10-16**



*Repository / Repozitorij:*

[Repository of the Faculty of Medicine Osijek](#)



**SVEUČILIŠTE JOSIPA JURJA STROSSMAYERA U OSIJEKU  
MEDICINSKI FAKULTET OSIJEK  
PREDDIPLOMSKI SVEUČILIŠNI STUDIJ MEDICINSKO  
LABORATORIJSKE DIJAGNOSTIKE**

**Marina Relatić**

**USPOREDBA KSILOLA I  
KOMERCIJALNIH ZAMJENA ZA  
KSILOL U PRIPREMI TRAJNIH  
HISTOLOŠKIH PREPARATA  
ŽIVČANOG TKIVA**

**Završni rad**

**Osijek, 2019.**

**SVEUČILIŠTE JOSIPA JURJA STROSSMAYERA U OSIJEKU**  
**MEDICINSKI FAKULTET OSIJEK**  
**PREDDIPLOMSKI SVEUČILIŠNI STUDIJ MEDICINSKO**  
**LABORATORIJSKE DIJAGNOSTIKE**

**Marina Relatić**

**USPOREDBA KSILOLA I**  
**KOMERCIJALNIH ZAMJENA ZA**  
**KSILOL U PRIPREMI TRAJNIH**  
**HISTOLOŠKIH PREPARATA**  
**ŽIVČANOG TKIVA**

**Završni rad**

**Osijek, 2019.**

Rad je ostvaren na Medicinskom fakultetu Osijek, Zavod za histologiju i embriologiju

Mentor rada: doc. dr. sc. Nikola Bijelić

Rad ima 29 listova, 5 tablica i 15 slika

## Zahvala

Zahvaljujem svom mentoru doc. dr. sc. Nikoli Bijeliću na pomoći, potpori i izdvojenom vremenu tijekom izrade ovog završnog rada.

Hvala i asistentu Ediju Rođaku, mag. biol. exp. i Danici Matić, med. lab. ing. na pomoći u izradi preparata i danim savjetima. Zahvaljujem i prof. dr. sc. Tatjani Belovari na korisnim idejama prilikom izrade završnog rada.

Veliko hvala mojoj obitelji za svu potporu tijekom studiranja.

## SADRŽAJ

<b>1. UVOD</b> .....	1
1.1. Histološka tehnika .....	1
1.2. Ksilol .....	3
1.2.1. Utjecaj ksilola na ljudski organizam.....	3
1.3. Zamjene za ksilol.....	4
1.3.1. Tissue-Tek Tissue-Clear kao alternativa .....	4
1.3.2. Citrosol kao alternativa.....	4
<b>2. CILJEVI</b> .....	5
<b>3. MATERIJAL I METODE</b> .....	6
3.1. Ustroj studije.....	6
3.2. Materijali .....	6
3.3. Metode .....	6
3.3.1. Rezanje parafinskog bloka .....	6
3.3.2. Deparafiniranje rezova.....	6
3.3.3. Bojenje preparata .....	8
3.3.4. Analiza preparata .....	10
3.4. Statističke metode.....	10
<b>4. REZULTATI</b> .....	11
4.1. Bojenje hemalaun-eozinom .....	11
4.2. Bojenje metodom Kluver-Barrera .....	15
<b>5. RASPRAVA</b> .....	22
<b>6. ZAKLJUČAK</b> .....	24
<b>7. SAŽETAK</b> .....	25
<b>8. SUMMARY</b> .....	26
<b>9. LITERATURA</b> .....	27
<b>10. ŽIVOTOPIS</b> .....	29

## 1. UVOD

### 1.1. Histološka tehnika

Histološka tehnika podrazumijeva skup postupaka u izradi histološkog preparata. Cilj uspješne pripreme kvalitetnog histološkog preparata je što dosljednije očuvanje građe i molekularnog sastava kakve je tkivo imalo u živom organizmu. U svrhu očuvanja građe i molekularnog sastava tkiva provode se sljedeći postupci: uzorkovanje tkiva, fiksacija, uklapanje, rezanje, montiranje i bojenje. Uzorci se za histološke preparate mogu uzeti odstranjivanjem živog tkiva tijekom kirurškog zahvata ili s trupla. Ukoliko se tkivo za histološki preparat uzima s trupla, u obzir se moraju uzeti patološki procesi koji su izmijenili tkivo prije smrti, ali i procesi koji mijenjaju tkivo nakon smrti (1). Nakon uzorkovanja, tkivo je potrebno isjeći na manje dijelove da bi fiksativ lakše prožeo tkivo, a zatim se provodi fiksacija (2).

Fiksacija je postupak koji se provodi u svrhu očuvanja strukture i molekularnog sastava tkiva. Fiksacija se u većini slučajeva provodi kemijskim fiksativima – otopinama tvari koje stabiliziraju ili križno povezuju tkivne bjelančevine čime se sprječava razgradnja tkiva njegovim enzimima ili mikroorganizmima (3). Uobičajeni fiksativi su formaldehid, glutaraldehid, alkohol, kalijev bikromat, te kiseline poput octene, pikrinske ili osmijeve. Fiksacija se za svjetlosnu mikroskopiju provodi 4-postotnom puferiranom izotoničnom otopinom formaldehida (10-postotni formalin). Formaldehid uzrokuje križno povezivanje bjelančevina kovalentnim vezama reagirajući s aminoskupinama tkivnih proteina što rezultira očuvanjem i otvrdnjivanjem tkiva. Takvo fiksirano tkivo potrebno je uklopiti u neko tvrdo sredstvo koje će omogućiti rezanje tkiva na tanke rezove (2).

Ukoliko se preparat priprema za svjetlosnu mikroskopiju, tkivo se najčešće uklapa u parafin. Prethodno uklapanju, tkivo se dehidrira i prosvjetljava. S obzirom da je većina fiksativa miješana s vodenim otapalima koja se ne miješaju s parafinom, potrebno je ukloniti vodu iz tkiva i zamijeniti je pogodnijim otapalom (4). Fiksirani i isprani komadići tkiva prenose se u sve koncentriranije otopine etanola u vodi (koncentracije su obično od 70 % do 100 % etanola) s ciljem da se iz njih ukloni voda (2). Dehidracija se treba provoditi postupno. Ukoliko je koncentracijski gradijent neumjeren, difuzijske struje preko staničnih membrana mogu uzrokovati raspad stanica i nabiranje tkiva (3, 4). Nakon procesa dehidracije etanol se zamjenjuje otapalom sredstva za uklapanje. Otapalo za prosvjetljavanje treba se dobro miješati i s dehidracijskim sredstvom i sa sredstvom za uklapanje (3). Sredstva za prosvjetljavanje odabiru se prema određenim kriterijima: brzo prodiranje u tkivo, brzo uklanjanje sredstva dehidracije, lako uklanjanje pri uklapanju u parafin, minimalno uništavanje tkiva, slaba

zapaljivost, niska toksičnost, niska cijena (3). Ksilol je uobičajeno otapalo koje se koristi prilikom uklapanja u parafin. Ovaj se postupak naziva prosvjetljavanje jer tkivo za vrijeme prožimanja otapalom postaje prozirno (2), (3). Osim prosvjetljavanja, ksilol iz tkiva uklanja etanol te na taj način priprema tkivo za uklapanje u parafinski blok. Nakon što je tkivo u potpunosti prožeto otapalom, stavlja se u otopljeni parafin u termostatu na temperaturi od 58 do 60 °C. Pri ovoj temperaturi otapalo ispari iz tkiva, a tekući parafin prožima tkivo (2).

Nakon hlađenja parafin postaje čvrsto sredstvo koje omogućuje rezanje bloka s tkivom na vrlo tanke rezove, npr. od 3 do 6 mikrometara, a istovremeno pruža jednostavnost rukovanja i skladištenja takvih preparata (4). Za svjetlosnu mikroskopiju potrebni su nam rezovi debljine od 1 do 10 mikrometara koje dobivamo rezanjem tvrdih parafinskih blokova na mikrotomu čeličnim ili staklenim mikrotomskim nožem (2). Rezovi se potom stavljaju na kapljicu vode na predmetnom stakalcu na grijaćoj ploči i na taj način izravnavaju, a u tu svrhu može se koristiti i vodena kupelj. Nakon što voda ispari sa stakalca, rez ostaje zalijepljen na predmetnom staklu.

S obzirom da su tkiva uglavnom bezbojna i takva bi ih bilo jako teško promatrati, provodi se bojenje preparata u svrhu isticanja i diferenciranja pojedinih sastojaka tkiva i dijelova stanice. Većina boja korištenih u histologiji ponaša se poput kiselih ili bazičnih spojeva koji imaju afinitet za stvaranje elektrostatskih veza s ioniziranim radikalima u tkivima. Rutinski se preparati boje kombinacijom hematoksilina i eozina. Najčešći spoj hematoksilina koji se koristi za bojenje histoloških preparata je hemalaun, oksidirani derivat hematoksilina stabiliziran kalijevim alaunom (5). Hemalaun se ponaša kao bazična boja, boji bazofilne sastojke tkiva. Bazofilni sastojci tkiva su oni koji sadržavaju kiseline: nukleinske kiseline, glikozaminoglikani i kiseli glikoproteini. Eozin je kiselina koja boji acidofilne sastojke tkiva kao što su mitohondriji, sekretna zrnca i kolagen (2). S vremenom su razvijene i mnoge druge tehnike bojenja, od kojih svaka ima svoju specifičnu svrhu, a pri tome se može koristiti jedna ili dvije ili čak više histoloških boja.

Da bi se parafinski rezovi uopće mogli bojiti, preparate je potrebno prvo deparafinirati, odnosno kemijskim putem ukloniti parafin iz tkiva. Za deparafiniranje se koriste različiti reagensi, a tradicionalno sredstvo za ovu namjenu je ksilol. U novije vrijeme na tržištu se javljaju različite zamjene za ksilol, a neka znanstvena istraživanja ispituju alterantivne mogućnosti deparafiniranja preparata (3, 7, 8). O ksilolu i nekim alternativnim metodama deparafiniranja bit će riječi dalje u tekstu.

Nakon bojenja preparat se iznova dehidrira i stavlja u sredstvo za bistrenje kao što je ksilol. Predmetno stakalce s tkivom prekriva se sredstvom za lijepljenje pokrovnog stakalca, kao što je kanadski balzam te se na njega polaže pokrovno stakalce. Višak kanadskog balzama



očisti se i uklanjaju se mjehurići koji su potencijalno ostali u tkivu te je nakon toga preparat spreman za mikroskopiranje (1).

## 1.2. Ksilol

Ksilol (dimetilbenzen) pripada skupini aromatskih ugljikovodika. To je bistra tekućina specifičnog mirisa, relativno niske točke vrelišta. Topiv je u vodi, miješa se s alkoholom i mnogim drugim organskim otapalima. S obzirom na laku zapaljivost, korozivnost i relativno nisku letalnu dozu, potrebno je vrlo pažljivo njime rukovati te ga odgovorno skladištiti (8). Zbog niske točke vrelišta, ksilol vrlo brzo otapa parafin i zamjenjuje ga u tkivu. Dobro se miješa i s parafinom i organskim otapalima. Lako prodire u komade tkiva debljine do 5 mm i vrlo brzo zamjenjuje alkohol u tkivu. Međutim, ukoliko se komadi tkiva predugo izlažu djelovanju ksilola, može doći do otvrdnjivanja tkiva (3). Iako ksilol karakterizira visoka djelotvornost u svrhu deparafinizacije i prosvjetljivanju tkiva, u obzir treba uzeti i njegov utjecaj na laboratorijske radnike koji su za vrijeme svog radnog vremena izloženi njegovom djelovanju.

### 1.2.1. Utjecaj ksilola na ljudski organizam

Ksilol se u organizam može unijeti inhalacijom, ingestijom i dermalnim putem. Metabolizam unesenog ksilola uglavnom se odvija u jetri – metilna skupina se oksidira i spoj se konjugira s glicinom te nastaje hipurinska kiselina koja se izlučuje mokraćom. Dio udahnutog ksilola može se izdahnuti nepromijenjen (9, 10). Izlaganje ksilolu uzrokuje akutne simptome, ali i kronične. Udisanje ksilola iritira nosnu i ždrijelnu sluznicu, a u većim količinama uzrokuje i otežano disanje. Akutno izlaganje parama ksilola iritira sluznice dišnog sustava, a kronično izlaganje može dovesti do nakupljanja tekućine u plućima (10). Već male doze ksilola uzrokuju mučninu i glavobolju, smušenost, vrtoglavicu, slabost, a veće doze mogu dovesti do zbunjenosti, nerazgovjetnog govora, gubitka ravnoteže, nesvijesti i smrti (9). Ukoliko ksilol duže vrijeme dolazi u izravan dodir s kožom, uzrokuje crvenilo, plikove, ljuskanje kože i dermatitis (10). Istraživanja na životinjama dokazala su da ksilol unesen ingestijom oštećuje bubrege, dok udahnute pare ksilola imaju snažan učinak na živčani sustav. Točan mehanizam kojim ksilol uzrokuje štetu nije poznat, ali se pretpostavlja da je njegov utjecaj na živčani sustav uzrokovan njegovom topljivošću u lipidnim membranama neurona (10). Laboratorijskim djelatnicima koji tijekom svog radnog vijeka udišu male doze ksilola prijeti opasnost od ozbiljnog oštećenja dišnog ali i živčanog sustava. Neka istraživanja na životinjama navode da bi ksilol mogao biti kancerogen, međutim smatraju se nedovoljnima za potvrdu kancerogenog učinka u ljudi (11).

### 1.3. Zamjene za ksilol

Ksilol se može zamijeniti različitim alifatskim ugljikovodicima koji se pojavljuju u kraćim i duljim lancima. Kraći alifatski lanci isparavaju jednako brzo kao i ksilol i nemaju afinitet za vodu, dok dulji lanci ne isparavaju toliko brzo i mogu uzrokovati kontaminaciju parafina (3). Postoje istraživanja koja su ispitivala uspješnost deparafinizacije povrtnim uljima, citrusnim uljima, mješavinama ulja i alkohola te otopinama deterdženta za posude (3, 7, 13). U prethodnim je istraživanjima većina preparata obrađena na ovaj način pokazala relativno dobru kvalitetu, međutim ipak su se preparati deparafinirani ksilolom pokazali kvalitetnijima (13).

#### 1.3.1. Tissue-Tek Tissue-Clear kao alternativa

Tissue-Tek Tissue-Clear (Sakura Finetek, Alphen aan den Rijn, Nizozemska) komercijalna je zamjena za ksilol. Službene web stranice reagensa Tissue-Tek Tissue-Clear navode da on nema miris, ne iritira sluznice i kožu, te da je biorazgradiv i ne uzrokuje opasnost za onečišćenje okoliša. Iskustveno, Tissue-Tek Tissue-Clear uistinu nema nikakav miris i ne iritira sluznice (14).

#### 1.3.2. Citrosol kao alternativa

Citrosol (Applichem, Darmstadt, Njemačka) još je jedna komercijalna zamjena za ksilol. Cilj stavljanja ovog proizvoda na tržište također je zamijeniti ksilol u kliničkoj primjeni. Odlikuje ga nešto viša točka vrelišta, 176 °C (točka vrelišta ksilola je 138 °C) što ga čini sigurnijim za rad i skladištenje (15). Citrosol za razliku od reagensa Tissue-Tek Tissue-Clear ima izražen citrusni miris, koji su neki korisnici čak opisali kao ugodan.

## 2. CILJEVI

Ciljevi ovog istraživanja su:

- ocijeniti učinkovitost deparafiniranja histoloških rezova živčanog tkiva ksilolom, reagensom Tissue-Tek Tissue-Clear i reagensom Citrosol
- ocijeniti kvalitetu preparata nakon primjene dva reprezentativna histološka bojenja na preparatima živčanog tkiva deparafiniranog ksilolom i komercijalnim zamjenama ksilola
- usporediti kvalitetu histoloških preparata deparafiniranih ksilolom, reagensom Tissue-Tek Tissue-Clear i reagensom Citrosol.

### 3. MATERIJAL I METODE

#### 3.1. Ustroj studije

Istraživanje je provedeno kao presječna studija u kojoj su korišteni uzorci živčanog tkiva uklopljeni u parafin iz arhive Kliničkog zavoda za patologiju i sudsku medicinu Kliničkog bolničkog centra Osijek. Istraživanje je odobreno od strane Etičkog povjerenstva Kliničkog bolničkog centra Osijek odlukom na temelju članka 5. Poslovnika o radu Etičkog povjerenstva Kliničkog bolničkog centra Osijek pod urudžbenim brojem R2-4787/2019.

#### 3.2. Materijali

Istraživanje je provedeno na humanim uzorcima velikog mozga iz arhive Kliničkog zavoda za patologiju i sudsku medicinu. Upotrijebljeno je 10 uzoraka tkiva velikog mozga uklopljenog u parafin, od kojih je načinjeno 60 histoloških preparata, po 6 od svakog uzorka. Rezovi svakog uzorka podijeljeni su u tri skupine; jedna je deparafinirana standardnim sredstvom za deparafiniranje – ksilolom, druga reagensom Tissue-Tek Tissue-Clear (Sakura Finetek, Alphen aan den Rijn, Nizozemska), a treća reagensom Citrosol (Applichem, Darmstadt, Njemačka), tako da su svakom metodom deparafinirana po 2 preparata svakog uzorka velikog mozga. Uzorci su obilježeni brojem, stoga je identitet pokojnika u potpunosti skriven, a postupak nema utjecaja na dijagnozu i liječenje.

#### 3.3. Metode

##### 3.3.1. Rezanje parafinskog bloka

Parafinski blokovi su izrezani na rezove debljine 6  $\mu\text{m}$  pomoću rotacijskog mikrotoma CUT 4060 marke Slee (Mainz, Njemačka). Svaki rez je zatim prebačen na kapljicu vode na predmetnom stakalcu položenom na grijaću ploču kako bi se izravnao na površini tople vode. Višak vode je uklonjen, a rezovi su ostali zalijepljeni na predmetno stakalce nakon što je voda isparila.

##### 3.3.2. Deparafiniranje rezova

Od ukupno 60 rezova, 20 je deparafinirano ksilolom, 20 reagensom Tissue-Tek Tissue-Clear i 20 reagensom Citrosol. Nakon deparafiniranja slijedila je rehidracija tkiva silaznim nizom alkohola. Rehidracijom tkivo postaje pogodno za bojenje bojama topivima u vodi. Nakon bojenja tkiva se dehidriraju uzlaznim nizom alkohola.

Postupak pripreme preparata deparafiniranih ksilolom:

1. Prvi ksilol – 15 min
2. Drugi ksilol – 15 min
3. 100 %-tni etanol – 5 min
4. 100 %-tni etanol – 5 min
5. 96 %-tni etanol – 5 min
6. 70 %-tni etanol – 5 min
7. Destilirana voda – 5 min
8. Bojenje
9. 96 %-tni etanol – isprati
10. 96 %-tni etanol – isprati
11. 100 %-tni etanol – 5min
12. 100 %-tni etanol – 5 min
13. Treći ksilen – 10 min
14. Četvrti ksilen – 10 min
15. Zatvaranje preparata kanadskim balzomom

Postupak pripreme preparata deparafiniranih reagensom Tissue-Tek Tissue-Clear:

1. Prvi Tissue-Tek – 15 min
2. Drugi Tissue-Tek – 15 min
3. 100 %-tni etanol – 5 min
4. 100 %-tni etanol – 5 min
5. 96 %-tni etanol – 5 min
6. 70 %-tni etanol – 5 min
7. Destilirana voda – 5 min
8. Bojenje
9. 96 %-tni etanol – isprati
10. 96 %-tni etanol – isprati
11. 100 %-tni etanol – 5 min
12. 100 %-tni etanol – 5 min
13. Treći Tissue-Tek – 10 min
14. Četvrti Tissue-Tek – 10 min
15. Zatvaranje preparata kanadskim balzomom

Postupak pripreme preparata deparafiniranih reagensom Citrosol:

1. Prvi Citrosol – 15 min
2. Drugi Citrosol – 15 min
3. 100 %-tni etanol – 5 min
4. 100 %-tni etanol – 5 min
5. 96 %-tni etanol – 5 min
6. 70 %-tni etanol – 5 min
7. Destilirana voda – 5 min
8. Bojenje
9. 96 %-tni etanol – isprati
10. 96 %-tni etanol – isprati
11. 100 %-tni etanol – 5min
12. 100 %-tni etanol – 5 min
13. Treći Citrosol – 10 min
14. Četvrti Citrosol – 10 min
15. Zatvaranje preparata kanadskim balzomom

### 3.3.3. Bojenje preparata

Polovica rezova, od njih ukupno 60, obojena je standardnim histološkim bojenjem, hemalaun-eozinom (od kojih je 10 deparafinirano ksilolom, 10 reagensom Tissue-Tek, a 10 Citrosolom), a za drugu polovicu korištene su boje luxol fast blue i krezil modriilo (metoda bojenja Kluver-Barrera). Nakon bojenja tkiva hemalaun-eozinom jezgre i ostali bazofilni sastojci stanice bit će plavo obojeni hemalaunom, a eozin će crveno/ružičasto obojati citoplazmu. Rezultati bojenja metodom Kluver-Barrera su plavo do tirkizno obojen mijelin te ljubičasto obojene stanice i Nisslov tigrroid. Ova metoda omogućava jasnu vizualizaciju Nisslovog tigroida, diferencijaciju 3 sloja većih krvnih žila te oštro ocrtava kapilarni endotel (16).

Priprema boje luxol fast blue:

- 1 g luxol fast blue
- 1000 ml 96 % etanola
- 5 ml 10 % octene kiseline
- pomiješati i filtrirati

Priprema krezil modrila:

- 0,5 g krezil modrila
- 100 ml destilirane vode
- prije upotrebe dodati 0,8 ml 10 %-tne octene kiseline i filtrirati
- 0,1 %-tna otopina litijeva karbonata

Postupak bojenja bojama luxol fast blue i krezil modrilom (Kluver-Barrera):

1. Dehidracija se zaustavlja u 96 %-tnom etanolu.
2. Bojenje u otopini luxol fast blue – 2 sata na 60 °C.
3. Ispiranje u 70 %-tnom etanolu.
4. Ispiranje u destiliranoj vodi.
5. Diferencijacija u 0,1 %-tnom litijevom karbonatu do uspostavljanja vidljive razlike između sive i bijele tvari.
6. Ispiranje u vodovodnoj vodi.
7. Provjera diferencijacije i po potrebi ponavljanje diferencijacije u 0,1 %-tnom litijevom karbonatu.
8. Bojenje u otopini krezil modrila – 15 min.
9. Ispiranje i diferencijacija u 70 %-tnom etanolu.
10. Dehidriranje i zatvaranje.

Postupak bojenja hemalaun-eozinom:

- Korištene su dvije otopine; Mayerov hemalaun i 1 %-tni eozin. Obje su filtrirane prije korištenja.
1. Deparafiniranje i rehidriranje preparata
  2. Bojenje u Mayerovom hemalaunu – 5 - 10 min
  3. Ispiranje u destiliranoj vodi
  4. Diferencijacija u vodovodnoj vodi – 15 - 20 min
  5. Ispiranje u destiliranoj vodi
  6. Bojenje u 1 %-tnom eozinu – 10 min
  7. Ispiranje u destiliranoj vodi
  8. Dehidriranje i zatvaranje

#### 3.3.4. Analiza preparata

Pripremljeni histološki preparati pregledani su mikroskopom marke Olympus (model BX50) i fotografirani digitalnim fotoaparatom marke Olympus (model C-5050) montiranim na spomenuti mikroskop. Analizirana je kvaliteta bojenja preparata deparafiniranih trima različitim reagensima. Kvaliteta se procjenjivala na temelju prisutnosti artefakata povezanih s metodom deparafiniranja, kvaliteti obojenosti jezgre i citoplazme. Ocijenjena je i oštrina preparata te ravnomjernost bojenja. Tim sastavljen od troje histologa ocijenio je preparate ocjenama od 0 do 2, gdje ocjena 0 predstavlja „loše“, ocjena 1 „dobro“, a ocjena 2 „izvrsno“. Prisutnost artefakata je ocijenjena na način da ocjena 2 znači da ih uopće nema, a ocjena 0 da ih ima puno. Preparati su prilikom ocjenjivanja bili šifrirani, tako da ocjenjivač nije mogao znati kojom metodom je preparat deparafiniran. Iz ocjena troje histologa izračunata je aritmetička sredina, a te su vrijednosti upotrijebljene za statističku analizu.

#### 3.4. Statističke metode

Podaci dobiveni histološkim ocjenjivanjem preparata obrađeni su u računalnom programu MedCalc, verzija 18 (MedCalc Software bvba, Ostend, Belgija). Numerički su podaci prikazani pomoću medijana i interkvartilnih raspona. Razlike između skupina testirane su Friedmanovim testom. Sve  $P$  vrijednosti su dvostrane. Razina značajnosti postavljena je na  $\alpha = 0,05$ .

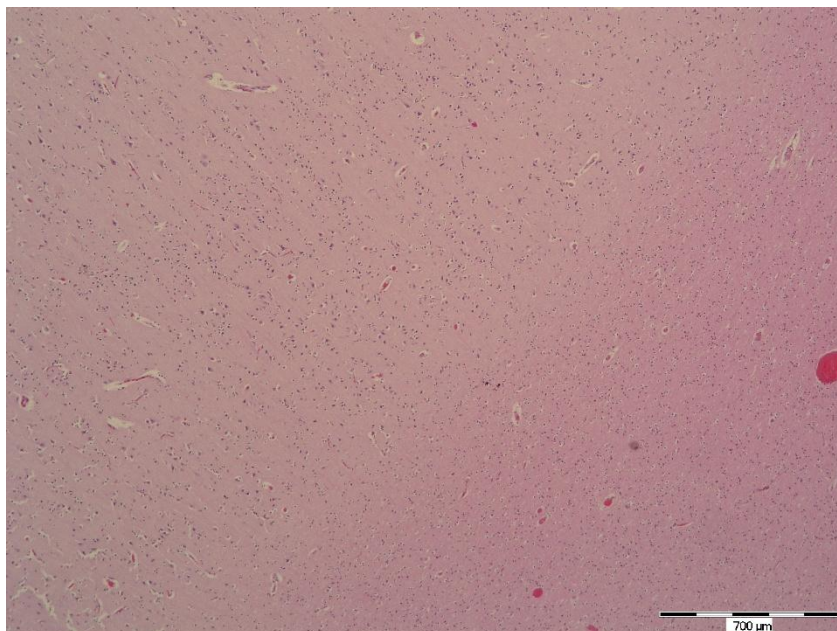


## 4. REZULTATI

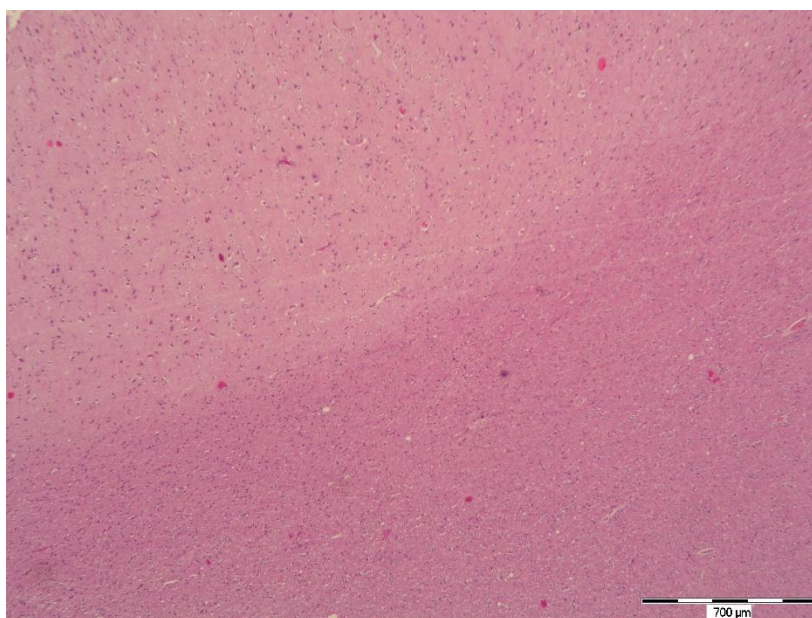
Obrađeno je i analizirano 10 uzoraka velikog mozga od kojih je načinjeno 60 histoloških preparata, po 6 od svakog uzorka. Od ukupno 60 preparata, trećina je deparafinirana ksilolom, trećina reagensom Tissue-Tek Tissue-Clear, a trećina reagensom Citrosol. Polovica preparata deparafiniranih navedenim reagensima obojena je hemalaun-eozinom, a druga polovica metodom Kluver-Barrera. Dobiveni preparati su histomorfološki analizirani i ocijenjeni.

### 4.1. Bojenje hemalaun-eozinom

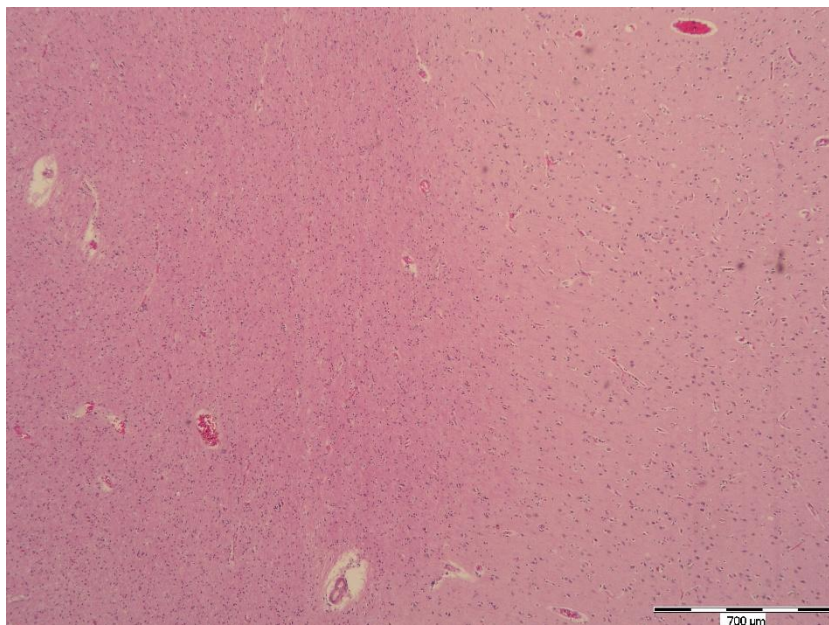
Bojanje hemalaun-eozinom pokazalo je zadovoljavajuće rezultate bez obzira na sredstvo kojim su preparati deparafinirani. Na svim se preparatima vidi jasna razlika između sive i bijele tvari (slika 1, 2 i 3), a pod većim povećanjima u sivoj su tvari vidljiva tijela neurona s bazofilnim citoplazmama, svijetlim jezgrama i jasno izraženim jezgricama (slika 4, 5 i 6). Ni po jednom od ispitivanih kriterija nije pronađena statistički značajna razlika između ispitivanih metoda deparafiniranja. Podaci za svih 5 kriterija su prikazani u tablici 1 – 5. Preparati deparafinirani svim ispitivanim metodama pokazali su zadovoljavajuću oštrinu i ravnomjerno su se obojili, važni elementi tkiva odlično su prikazani, a parafin je uspješno uklonjen iz tkiva (slika 3 i 6). Iako nisu uočene statistički značajne razlike u kvaliteti metoda, preparati deparafinirani reagensom Tissue-Tek Tissue-Clear bili su nešto mutniji od druge dvije metode (slika 5). Ipak, ta razlika pri bojenju hemalaun-eozinom nije bila toliko izražena da bi ocjene bile znatno niže (tablica 3). Osim toga, tkivo je na nekoliko preparata deparafiniranih reagensom Tissue-Tek Tissue-Clear i Citrosolom imalo značajnije artefakte (slika 7), no ne u dovoljno značajnoj mjeri, tako da je većina preparata bila jednako kvalitetna onima deparafiniranima ksilolom. Nije se moglo sa sigurnošću tvrditi da su svi artefakti bili nužno povezani s metodom deparafiniranja.



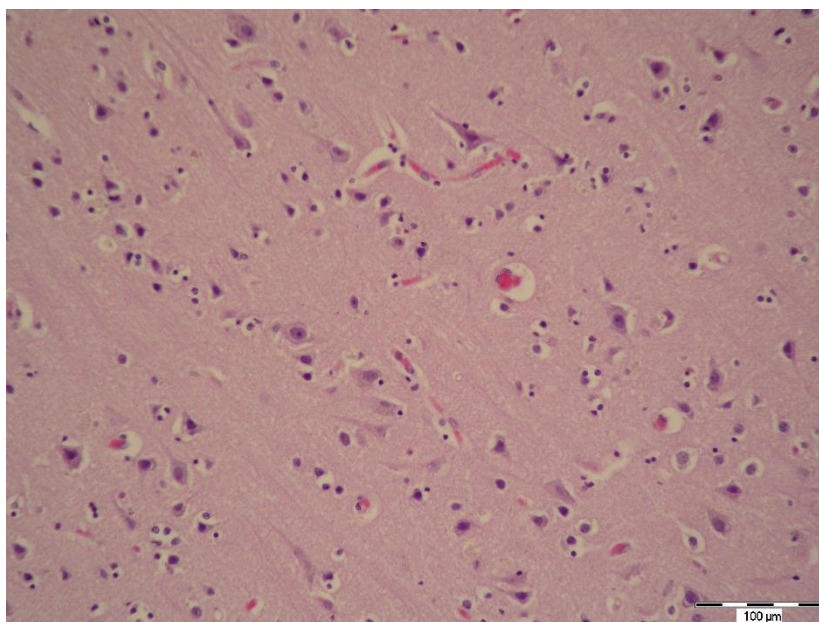
Slika 1. Živčano tkivo deparafinirano ksilolom i bojeno hemalaun-eozinom. Mjerilo: 700 μm (fotografirala autorica)



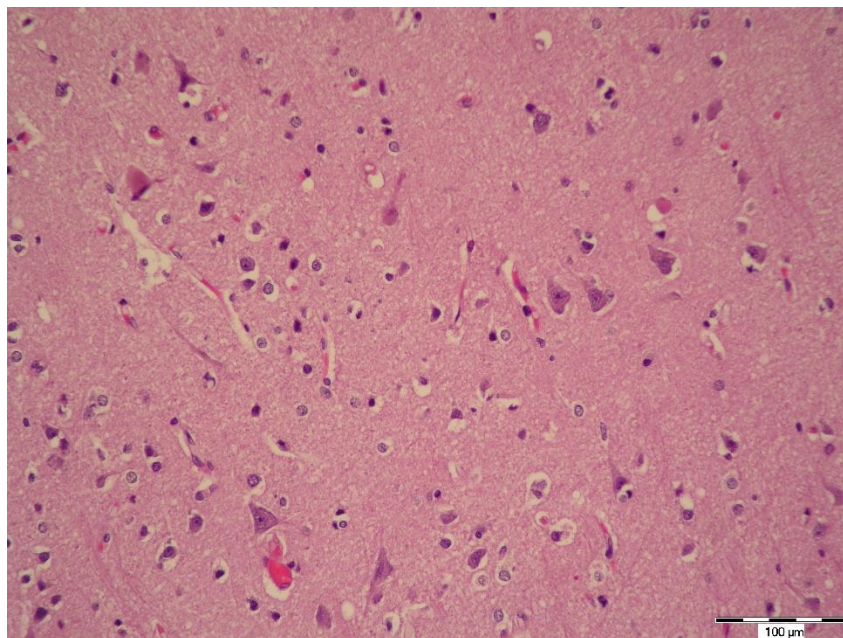
Slika 2. Živčano tkivo deparafinirano reagensom Tissue-Tek Tissue-Clear i bojeno hemalaun-eozinom. Mjerilo: 700 μm (fotografirala autorica)



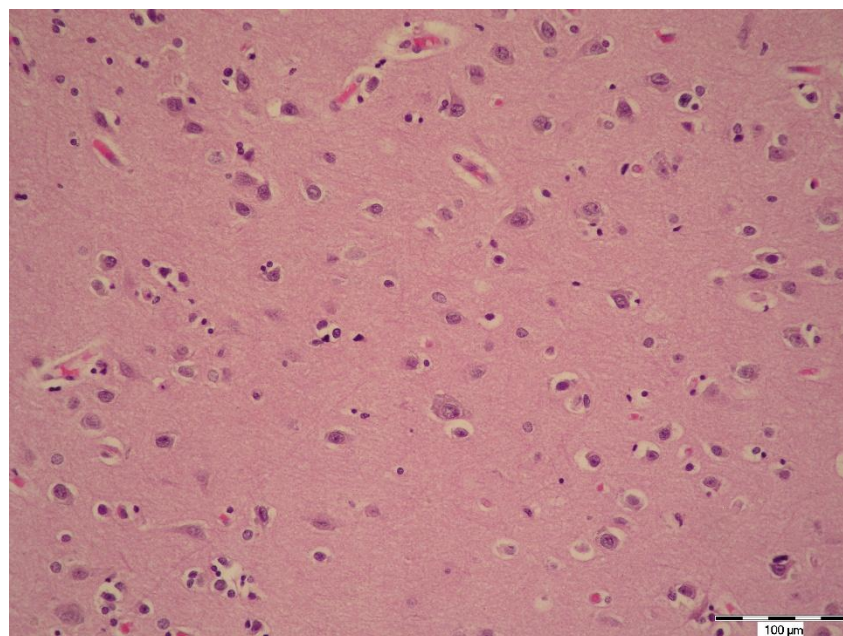
Slika 3. Živčano tkivo deparafinirano Citrosolom i bojeno hemalaun-eozinom. Mjerilo: 700  $\mu\text{m}$  (fotografirala autorica)



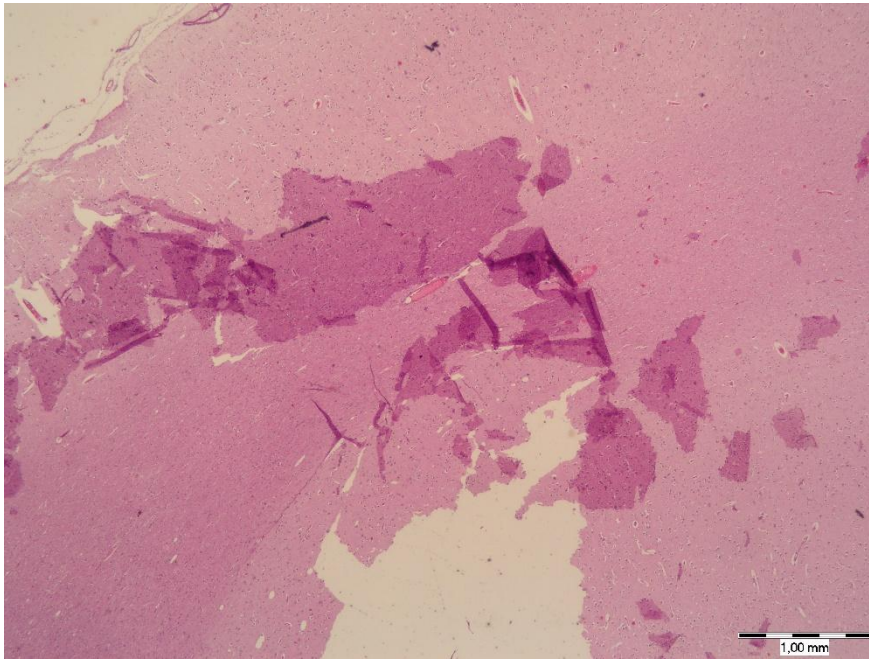
Slika 4. Živčano tkivo deparafinirano ksilolom i bojeno hemalaun-eozinom. Mjerilo: 100  $\mu\text{m}$  (fotografirala autorica)



Slika 5. Živčano tkivo deparafinirano reagensom Tissue-Tek Tissue-Clear i bojeno hemalaun-eozinom. Mjerilo: 100 μm (fotografirala autorica)



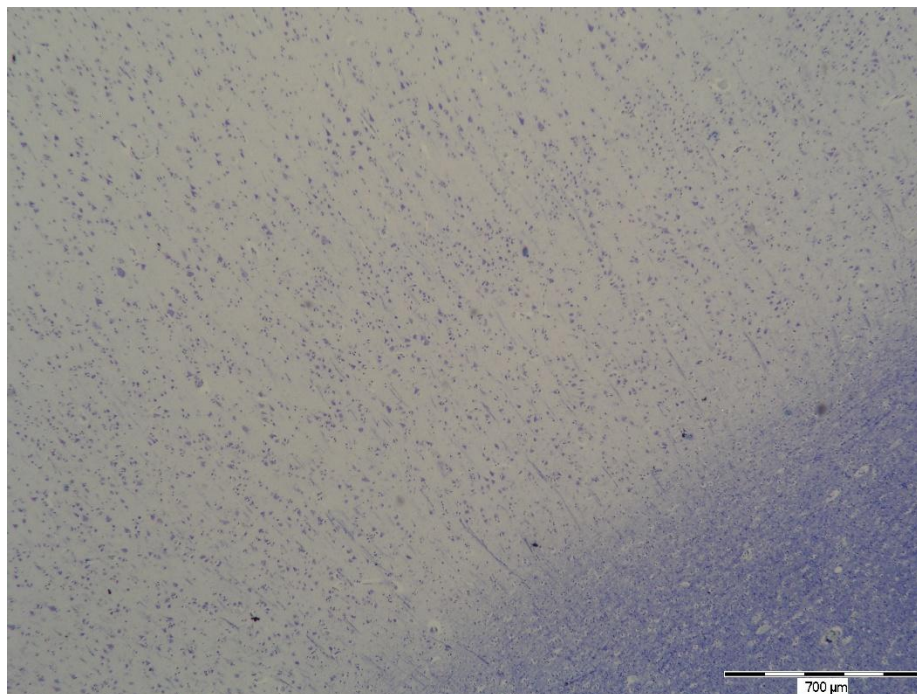
Slika 6. Živčano tkivo deparafinirano Citrosolom i bojeno hemalaun-eozinom. Mjerilo: 100 μm (fotografirala autorica)



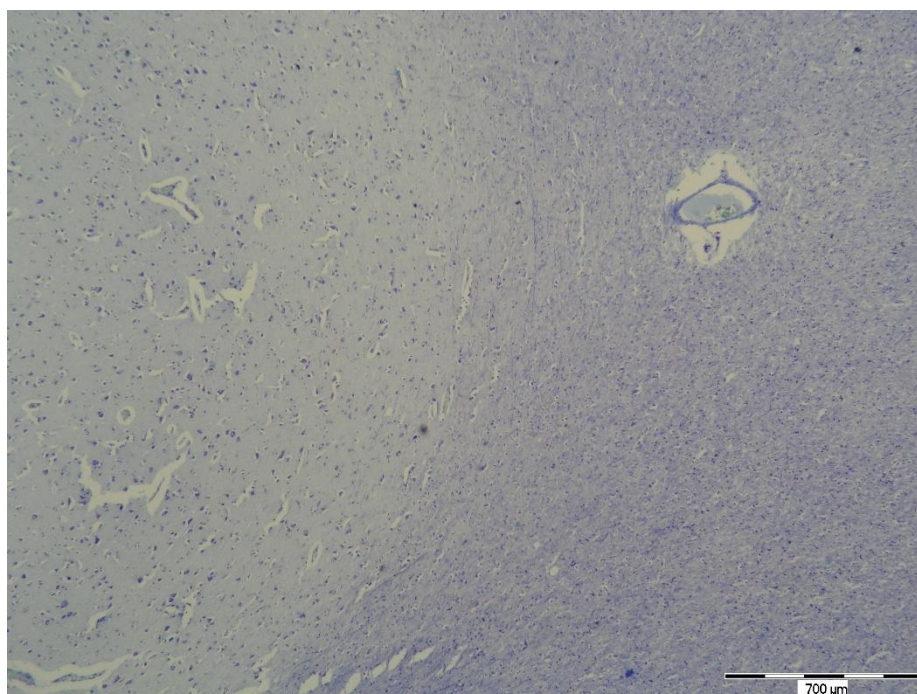
Slika 7. Artefakt u živčanom tkivu deparafiniranom Citrosolom i bojenom hemalaun-eozinom. Mjerilo: 1 mm (fotografirala autorica)

#### 4.2. Bojenje metodom Kluver-Barrera

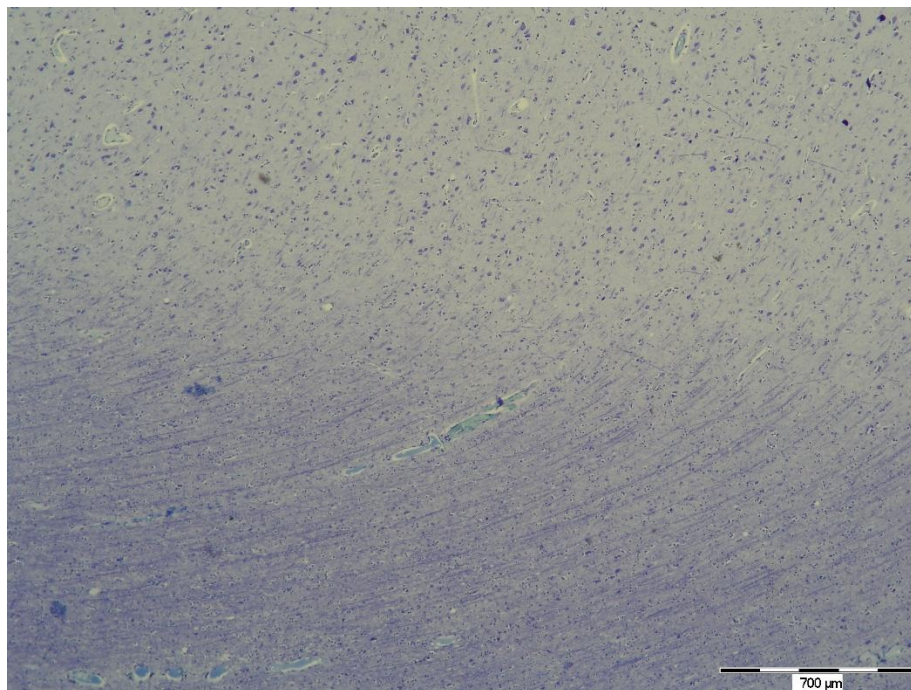
Pri manjim povećanjima je na svim preparatima lako uočljiva razlika između sive i bijele tvari bez obzira na sredstvo deparafiniranja (slika 8, 9, 10). Pri većim povećanjima na većini preparata jasno se vide citoplazmatski nastavci neurona, jezgre i Nisslova tjelešca, a osobito na onima deparafiniranim ksilolom i Citrosolom (slika 11, 12). Detalji u bijeloj tvari također su kvalitetno prikazani. Brojčani podaci za svih 5 kriterija su prikazani u tablici 1 – 5. Za kvalitetu bojenja jezgre i citoplazme te pojavnost artefakata povezanih s metodom nije pronađena statistički značajna razlika između ispitivanih metoda deparafiniranja. Kod oštine struktura na preparatu i ravnomjernosti bojenja, metoda deparafiniranja reagensom Tissue-Tek Tissue-Clear pokazala je lošije rezultate (slika 14 i 15, tablica 3 i 4). Općenit dojam kod deparafiniranja reagensom Tissue-Tek Tissue-Clear je da su preparati nešto mutniji od onih deparafiniranih ksilolom i Citrosolom, a to je bilo izraženije nego u slučaju bojenja hemalaun-eozinom. Na nekim preparatima deparafiniranim reagensom Tissue-Tek Tissue-Clear nastali su brojni artefakti (slika 13), iako, ukupno gledano, ti preparati nisu imali značajno više artefakata od onih deparafiniranih drugim dvjema metodama.



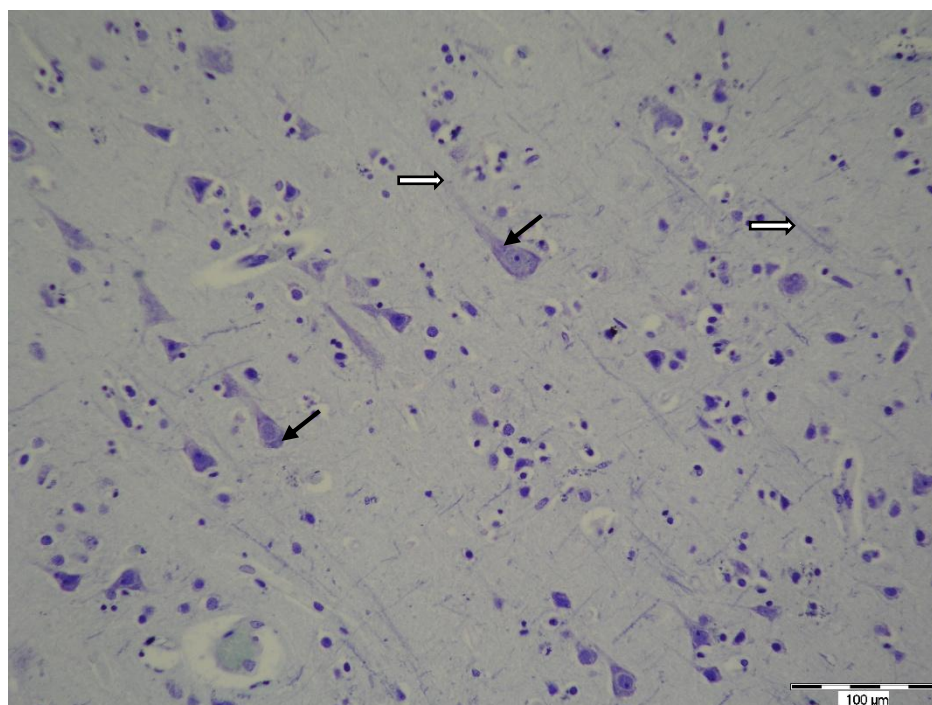
Slika 8. Živčano tkivo deparafinirano ksilolom i obojeno metodom Kluver-Barrera. Mjerilo: 700 μm (fotografirala autorica)



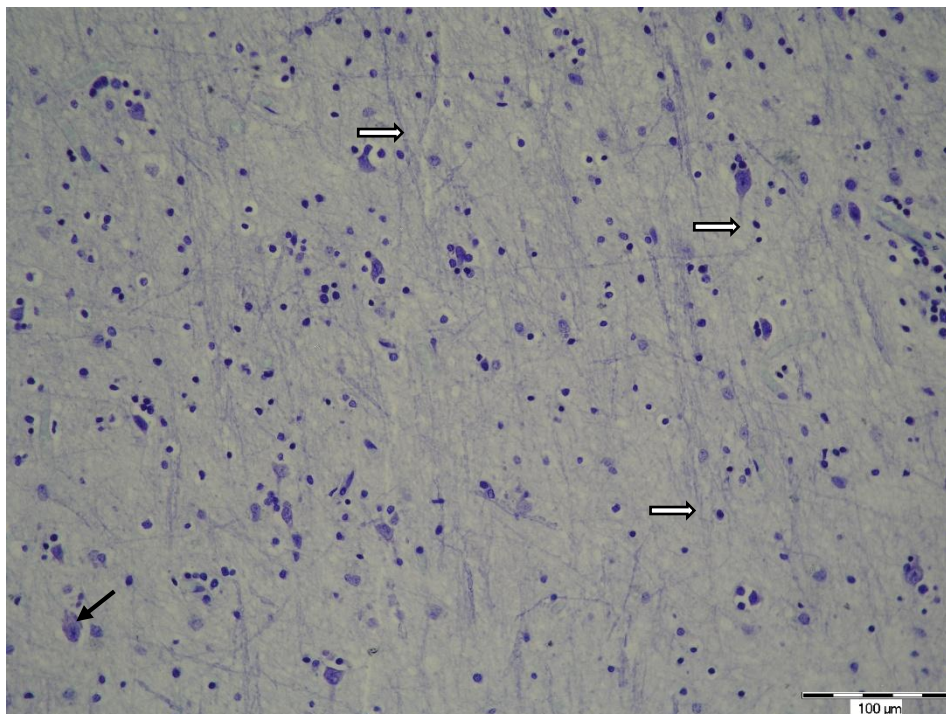
Slika 9. Živčano tkivo deparafinirano reagensom Tissue-Tek Tissue-Clear i obojeno metodom Kluver-Barrera. Mjerilo: 700 μm (fotografirala autorica)



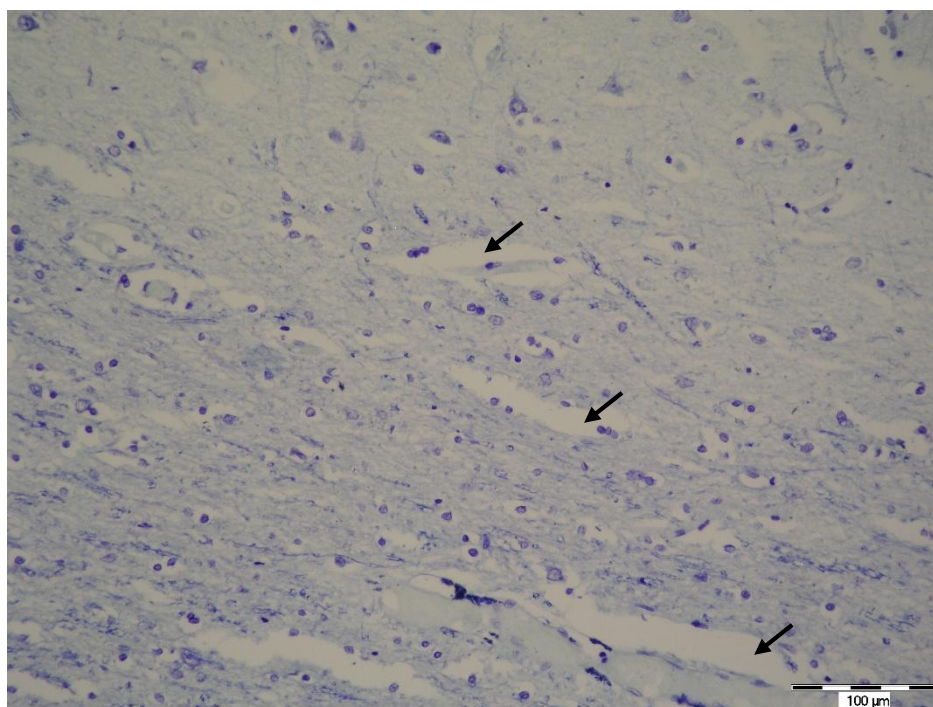
Slika 10. Živčano tkivo deparafinirano Citrosolom i obojeno metodom Kluver-Barrera. Mjerilo: 700 μm (fotografirala autorica)



Slika 11. Živčano tkivo deparafinirano ksilolom i obojeno metodom Kluver-Barrera. Vidljiva su Nisslova tjelešca (→) i citoplazmatski nastavci neurona (⇨). Mjerilo: 100 μm (fotografirala autorica)

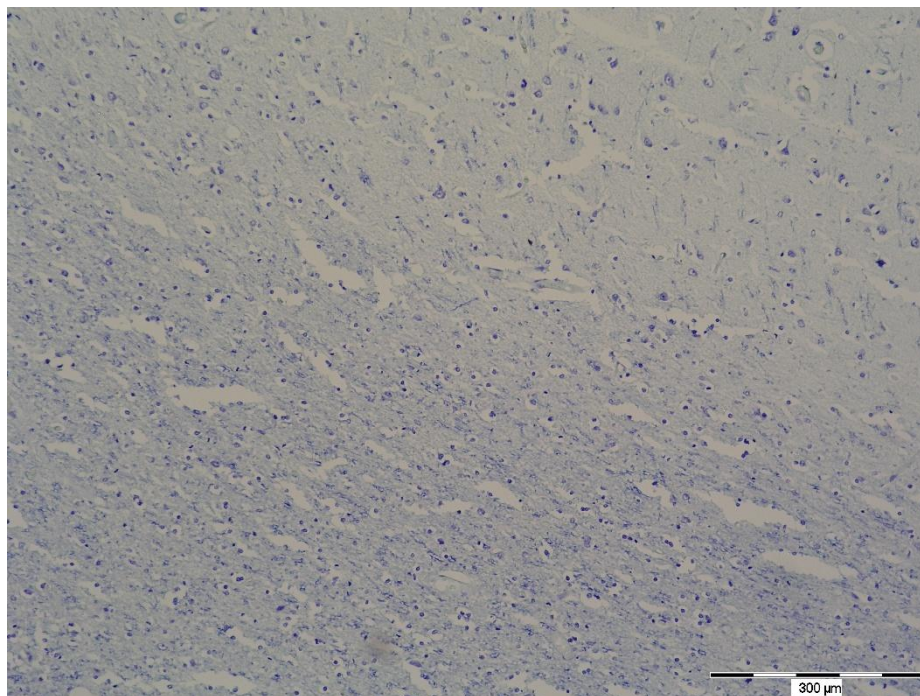


Slika 12. Živčano tkivo deparafinirano Citrosolom i obojeno metodom Kluver-Barrera. Vidljiva su Nisslova tjelešca (→) i citoplazmatski nastavci neurona (⇨). Mjerilo: 100 μm (fotografirala autorica)

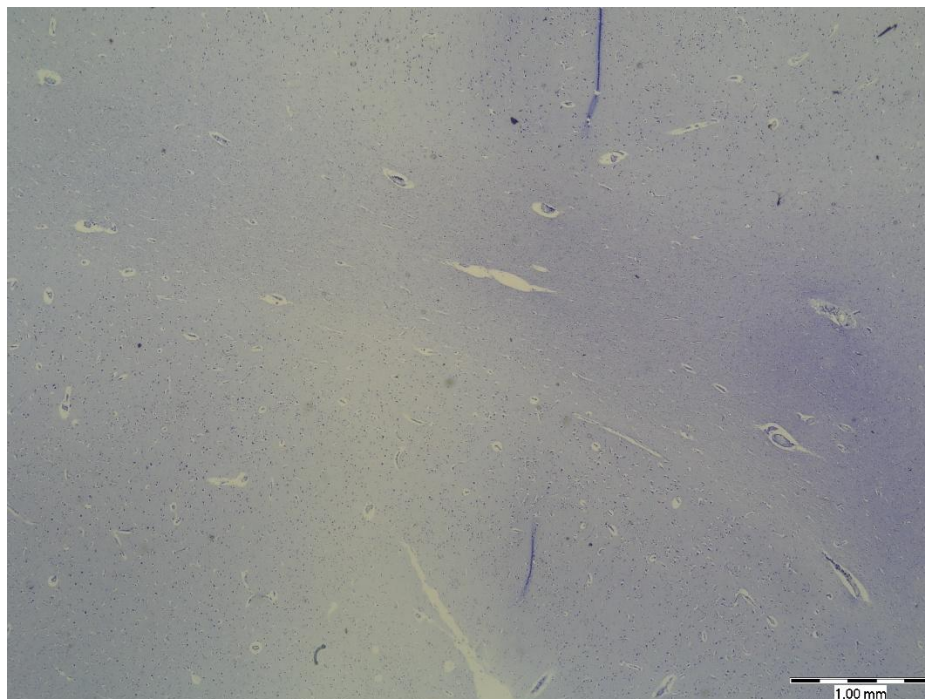


Slika 13. Živčano tkivo deparafinirano reagensom Tissue-Tek Tissue-Clear i obojeno metodom Kluver-Barrera. Artefakti su vidljivi kao pukotine u tkivu (→). Mjerilo: 100 μm (fotografirala autorica)





Slika 14. Živčano tkivo deparafinirano reagensom Tissue-Tek Tissue-Clear i obojeno metodom Kluver-Barrera. Preparat nema zadovoljavajuću oštrinu. Mjerilo: 300  $\mu\text{m}$  (fotografirala autorica)



Slika 15. Živčano tkivo deparafinirano reagensom Tissue-Tek Tissue-Clear i obojeno metodom Kluver-Barrera. Preparat je neravnomjerno obojen. Mjerilo: 1 mm (fotografirala autorica)

Tablica 1. Prikaz podataka dobivenih analizom obojenosti jezgre na preparatima živčanog tkiva deparafiniranih pomoću tri ispitivane metode te obojenima hemalaun-eozinom i metodom Kluver-Barrera. Friedmanov test.

Metoda	n	Hemalaun-eozin		Kluver-Barrera	
		Medijan (interkvartilni raspon)	<i>P</i>	Medijan (interkvartilni raspon)	<i>P</i>
Ksilol	10	2 (2 – 2)	0,13	2 (2 – 2)	0,18
Tissue-Clear	10	2 (2 – 2)		2 (1,67 – 2)	
Citrosol	10	2 (2 – 2)		2 (2 – 2)	

Tablica 2. Prikaz podataka dobivenih analizom obojenosti citoplazme na preparatima živčanog tkiva deparafiniranih pomoću tri ispitivane metode te obojenima hemalaun-eozinom i metodom Kluver-Barrera. Friedmanov test.

Metoda	n	Hemalaun-eozin		Kluver-Barrera	
		Medijan (interkvartilni raspon)	<i>P</i>	Medijan (interkvartilni raspon)	<i>P</i>
Ksilol	10	2 (2 – 2)	0,47	2 (1,67 – 2)	0,16
Tissue-Clear	10	2 (1,67 – 2)		1,67 (1,33 – 2)	
Citrosol	10	2 (2 – 2)		2 (1,67 – 2)	

Tablica 3. Prikaz podataka dobivenih analizom oštine preparata živčanog tkiva deparafiniranih pomoću tri ispitivane metode te obojenima hemalaun-eozinom i metodom Kluver-Barrera. Friedmanov test.

Metoda	n	Hemalaun-eozin		Kluver-Barrera	
		Medijan (interkvartilni raspon)	<i>P</i>	Medijan (interkvartilni raspon)	<i>P</i>
Ksilol	10	1,67 (1,67 – 2)	0,95	2 (1,67 – 2)	< <b>0,001</b>
Tissue-Clear	10	1,67 (1,67 – 2)		1,67 (1,33 – 1,67)	
Citrosol	10	1,67 (1,67 – 2)		2 (1,67 – 2)	

Tablica 4. Prikaz podataka dobivenih analizom ravnomjernosti bojenja preparata živčanog tkiva deparafiniranih pomoću tri ispitivane metode te obojenima hemalaun-eozinom i metodom Kluver-Barrera. Friedmanov test.

		Hemalaun-eozin		Kluver-Barrera	
Metoda	n	Medijan (interkvartilni raspon)	<i>P</i>	Medijan (interkvartilni raspon)	<i>P</i>
Ksilol	10	2 (2 – 2)	0,39	2 (1,67 – 2)	< <b>0,001</b>
Tissue-Clear	10	2 (2 – 2)		1,5 (1 – 1,67)	
Citrosol	10	2 (2 – 2)		2 (1,67 – 2)	

Tablica 5. Prikaz podataka dobivenih analizom pojavnosti artefakata na preparatima živčanog tkiva deparafiniranih pomoću tri ispitivane metode te obojenim hemalaun-eozinom i metodom Kluver-Barera. Friedmanov test.

		Hemalaun-eozin		Kluver-Barrera	
Metoda	n	Medijan (interkvartilni raspon)	<i>P</i>	Medijan (interkvartilni raspon)	<i>P</i>
Ksilol	10	1,5 (1,33 – 1,67)	0,57	1,33 (1 – 1,67)	0,97
Tissue-Clear	10	1,33 (1 – 1,67)		1,50 (0,67 – 1,67)	
Citrosol	10	1,67 (1,33 – 1,67)		1,33 (1,33 – 1,67)	

## 5. RASPRAVA

U ovom su radu analizirani uzorci tkiva velikog mozga, deparafinirani ksilolom te dvjema komercijalnim zamjenama, reagensom Tissue-Tek Tissue-Clear i reagensom Citrosol. Preparati su obojeni dvjema metodama, hemalaun-eozinom i metodom Kluver-Barrera. Načinjeni preparati histomorfološki su analizirani s ciljem ocjenjivanja kvalitete i učinkovitosti deparafiniranja histoloških rezova živčanog tkiva navedenim metodama. Analizirane su i uspoređene morfološke karakteristike preparata, oštrina struktura na preparatu, ravnomjerno bojenje, obojenost jezgre i citoplazme i prisutnost artefakata koji bi mogli biti povezani s metodom deparafiniranja. Na svim preparatima bilo je jasno o kojem tkivu je riječ, a na većini preparata su u dovoljnoj mjeri bile uočljive i prepoznatljive sve strukturne sastavnice tkiva potrebne za adekvatnu analizu i u dijagnostičkom i u znanstveno-istraživačkom smislu.

Pri bojenju hemalaun-eozinom, nije bilo značajnih razlika u ocjenama između tri ispitivane metode. Kod bojenja metodom Kluver-Barrera, ocjene oštrine preparata bile su značajno niže u preparata deparafiniranih reagensom Tissue-Tek Tissue-Clear u odnosu na preparate deparafinirane ksilolom i Citrosolom. Isto je i s ocjenama ravnomjernosti bojenja. Moguće je da u nekim preparatima reagens Tissue-Tek Tissue Clear nije u potpunosti uklonio parafin iz tkiva te da je zbog toga oštrina i ravnomjernost bojenja bila lošija. Kod preparata deparafiniranih komercijalnim reagensima artefakti su brojniji nego kod ksilola, ali većina preparata je ipak zadovoljavajuće kvalitete.

Brojna druga istraživanja provedena su u svrhu utvrđivanja kvalitete preparata deparafiniranih različitim zamjenama za ksilol. Utvrđeno je da brojne tvari mogu uspješno zamijeniti ksilol u kliničkoj primjeni, uključujući i deterdžent za pranje posuđa. Ankle i Joshi su 2011. godine proveli istraživanje koje je opisalo uspješno deparafiniranje preparata vezivnog i epitelnog tkiva deterdžentom za pranje posuđa (17), a 2015. Negi i suradnici proveli su slično istraživanje koje je pokazalo jednako uspješne rezultate (18). U oba istraživanja kvaliteta preparata bila je zadovoljavajuća i deterdžent za pranje posuđa se pokazao kao dovoljno dobra, manje štetna zamjena za ksilol. Mikić je 2018. provela istraživanje u svrhu utvrđivanja kvalitete preparata živčanog tkiva deparafiniranih deterdžentom za pranje posuđa. Iako su rezultati deparafiniranja deterdžentom dobiveni u tom istraživanju nešto lošiji, vjerojatno su posljedica nježnije strukture živčanog tkiva koje se lako oštećuje prilikom obrade (19).

Langman je u svom istraživanju 1995. godine dokazao da je d-limonen vrlo učinkovit u svrhu deparafiniranja, iako su opisane iritacije dišnog sustava i moguć negativan utjecaj na središnji živčani sustav (12). Citrosol, sredstvo za deparafiniranje na bazi d-limonena, u ovom

je istraživanju pokazalo vrlo dobre rezultate. Preparati deparafinirani Citrosolom bili su gotovo jednako kvalitetni onima deparafiniranima ksilolom, a značajno kvalitetniji od preparata deparafiniranih reagensom Tissue-Tek Tissue-Clear. U daljnjim istraživanjima potrebno je dodatno potvrditi efikasnost deparafiniranja Citrosolom na različitim vrstama tkiva i pri korištenju različitih metoda bojenja te utvrditi ima li Citrosol negativne učinke na ljudsko zdravlje kakve je pokazao d-limonen u Langmanovom istraživanju.

Swamy i suradnici su 2015. godine proučavali efikasnost deparafiniranja tkiva maslinovim, mrkvanim, ružinim i borovim uljem. Iako su sva ulja imala sposobnost ukloniti parafin iz tkiva, borovo ulje pokazalo je najbolje rezultate (6). Sravya i suradnici su u svom istraživanju 2018. godine pokazali da sezamovo ulje u kombinaciji s deterdžentom za pranje posuđa daje jednake rezultate kao i standardno deparafiniranje ksilolom (7). Sva ova istraživanja dokazala su da se ksilol može vrlo uspješno zamijeniti različitim ekološki prihvatljivim i po zdravlje sigurnijim sredstvima za prosvjetljavanje i deparafiniranje tkiva.

Prednost komercijalnih reagensa kao što su Tissue-Tek Tissue-Clear i Citrosol je ta što se smatraju neškodljivim ili manje škodljivim po ljudsko zdravlje od ksilola. Također, za razliku od prirodnih ulja, imaju jasno definiran sastav, a za razliku od deterdženata za posuđe, sastav ne varira od proizvođača do proizvođača. Negativne strane su što Tissue-Tek Tissue-Clear ostavlja preparate nešto mutnijima, što može ometati analizu u određenoj mjeri. Citrosol je pokazao bolje rezultate od reagensa Tissue-Tek Tissue-Clear, ali u obzir treba uzeti i njegovu visoku cijenu, zbog koje neki laboratoriji radije biraju jeftinije alternative za ksilol.

Od sredstava ispitivanih u ovom radu, ksilol se još uvijek smatra standardom kvalitete, a njegova niska cijena čini ga i dalje jednim od najkorištenijih reagensa u izradi histoloških preparata. S druge strane, sredstva poput deterdženta za pranje posuđa su jeftina i lako dostupna, ali pokazuju nešto lošije rezultate. To se osobito može zapaziti na nježnim i osjetljivim tkivima, kao što je živčano. S obzirom na važnost histološke tehnike u znanosti i dijagnostici, potrebno je osigurati kvalitetne, ekonomične i neškodljive reagense za rad u histološkom laboratoriju te u tom smjeru treba voditi buduće napore u unapređivanju histološke tehnike.

## 6. ZAKLJUČAK

Na temelju provedenog istraživanja i dobivenih rezultata izvedeni su sljedeći zaključci:

- kvaliteta preparata živčanog tkiva deparafiniranih reagensom Citrosol podjednaka je kvaliteti preparata deparafiniranih ksilolom
- pri bojenju hemalaun-eozinom, kvaliteta preparata živčanog tkiva deparafiniranih reagensom Tissue-Tek Tissue-Clear podjednaka je kvaliteti preparata deparafiniranih ksilolom
- pri bojenju metodom Kluver-Barrera, kvaliteta preparata živčanog tkiva deparafiniranih reagensom Tissue-Tek Tissue-Clear slabija je od kvalitete preparata deparafiniranih ksilolom i reagensom Citrosol, no ipak zadovoljavajuća
- preparati živčanog tkiva deparafinirani pomoću sve tri metode primjerene su kvalitete za korištenje u dijagnostici i znanstveno-istraživačkom radu.

## 7. SAŽETAK

**CILJ ISTRAŽIVANJA:** Ciljevi ovog istraživanja bili su ocijeniti efikasnost deparafiniranja histoloških rezova dvjema komercijalnim zamjenama za ksilol te usporediti kvalitetu preparata velikog mozga deparafiniranih trima ispitivanim metodama.

**USTROJ STUDIJE:** Presječna studija.

**MATERIJAL I METODE:** Istraživanje je provedeno na uzorcima iz arhive Kliničkog zavoda za patologiju i sudsku medicinu Kliničkog bolničkog centra Osijek. 10 uzoraka živčanog tkiva uklopljeno je u parafin i izrezano mikrotomom na preparate debljine 6 µm. Od svakog uzorka načinjeno je 6 rezova. Rezovi su podijeljeni u 3 skupine po 20 od kojih je jedna deparafinirana ksilolom, druga reagensom Tissue-Tek Tissue-Clear, a treća reagensom Citrosol. Polovica preparata obojena je hemalaun-eozinom, a druga metodom Kluver-Barrera. Kvalitetu preparata ocijenila su tri histologa, a ocjene su obuhvatile bojenje jezgre i citoplazme, oštrinu struktura na preparatu, ravnomjernost bojenja i pojavu artefakata.

**REZULTATI:** Na preparatima živčanog tkiva bojenih hemalaun-eozinom nije nađena statistički značajna razlika u kvaliteti preparata deparafiniranih ispitivanim metodama. Pri bojenju metodom Kluver-Barrera, preparati deparafinirani reagensom Tissue-Tek Tissue-Clear imali su slabiju ravnomjernost bojenja i lošiju oštrinu od preparata deparafiniranih ksilolom i Citrosolom. Unatoč tome, i Tissue-Tek Tissue-Clear i Citrosol pokazali su se dovoljno dobrim sredstvima za zamjenu ksilola.

**ZAKLJUČAK:** Citrosol je jednako učinkovito sredstvo za deparafiniranje kao i ksilol. Tissue-Tek Tissue-Clear nešto je lošiji od Citrosola i ksilola, ali sve tri metode primjerene su kvalitete za korištenje u dijagnostici i znanstveno-istraživačkom radu.

**KLJUČNE RIJEČI:** ksilol, histološki preparat, živčano tkivo, deparafiniranje

## 8. SUMMARY

### **A comparison of xylene and commercial xylene substitutes in preparing permanent histological slides of nervous tissue**

**OBJECTIVES:** The aim of this study was to assess the quality of histological slides deparaffinized with xylene and commercial alternatives to xylene and to compare the quality of slides of human brain deparaffinized using these methods.

**STUDY DESIGN:** Cross-sectional study.

**MATERIAL AND METHODS:** The study was conducted on tissue samples from the Clinical Institute of Pathology and Forensic medicine, University Hospital Osijek. Ten samples of nervous tissue were embedded in paraffin and cut on a microtome into 6 µm sections. Each sample was cut into 6 sections. The sections were divided into three groups of 20 sections: one group was deparaffinized with xylene, the second group was deparaffinized with Tissue-Tek Tissue-Clear, and the third group was deparaffinized with Citrosol. One half of all sections was stained with hematoxylin-eosin stain, and the other half was stained using the Kluver-Barrera staining method. The quality of slides was evaluated by three histologists and the following parameters were evaluated: nuclear staining, cytoplasm staining, staining crispness, uniformity of the staining and method-related artifacts.

**RESULTS:** Hematoxylin-eosin stained nervous tissue slides showed no statistically significant difference in quality, regardless of the method of deparaffinization. However, slides stained using the Kluver-Barrera method and deparaffinized with Tissue-Tek Tissue-Clear provided significantly poorer results regarding crispness and uniformity of staining compared to the slides deparaffinized with xylene and Citrosol. Despite that, both Tissue-Tek Tissue-Clear and Citrosol proved to be sufficiently efficient to replace xylene.

**CONCLUSION:** When it comes to deparaffinization, Citrosol proved to be as efficient as xylene. Tissue-Tek Tissue-Clear provided somewhat poorer results than Citrosol and xylene; however, all three methods provided are sufficient quality for use in both diagnostics and scientific research.

**KEY WORDS:** xylene, histological slide, nervous tissue, deparaffinization



**9. LITERATURA**

1. Durst-Živković B. Praktikum iz histologije. 4. prerađeno izdanje. Zagreb: Školska knjiga; 1998.
2. Junqueira LC, Carneiro J. Osnove histologije. Zagreb: Školska knjiga; 1995.
3. Bancroft JD. Theory and Practice of Histological Techniques. Amsterdam: Elsevier Health Sciences; 2008.
4. Culling CFA. Handbook of Histopathological and Histochemical Techniques. 3. izdanje. Amsterdam: Elsevier; 1974.
5. Titford M. The long history of hematoxylin. *Biotech Histochem.* 2005;80(2):73–8.
6. Swamy SRG, Nandan SRK, Kulkarni PG, Rao TM, Palakurthy P. Bio-Friendly Alternatives for Xylene – Carrot oil, Olive oil, Pine oil, Rose oil. *J Clin Diagn Res* 2015;9(11):ZC16-ZC18.
7. Sravya T, Rao GV, Kumari MG, Sagar YV, Sivaranjani Y, Sudheerkanth K. Evaluation of biosafe alternatives as xylene substitutes in hematoxylin and eosin staining procedure: A comparative pilot study. *J Oral Maxillofac Pathol.* 2018;22(1):148.
8. Pubchem. Xylene (mixed isomers) [Internet]. [citirano 20. prosinac 2018.]. Dostupno na: <https://pubchem.ncbi.nlm.nih.gov/compound/6850715>
9. Kandyala R, Raghavendra SPC, Rajasekharan ST. Xylene: An overview of its health hazards and preventive measures. *J Oral Maxillofac Pathol.* 2010;14(1):1–5.
10. ATSDR - Medical Management Guidelines (MMGs): Xylenes [Internet]. [citirano 20. prosinac 2018.]. Dostupno na: <https://www.atsdr.cdc.gov/mmg/mmg.asp?id=291&tid=53>
11. ATSDR - Public Health Statement: Xylenes [Internet]. [citirano 20. prosinac 2018.]. Dostupno na: <https://www.atsdr.cdc.gov/phs/phs.asp?id=293&tid=53>
12. Langman JM. d-Limonene: Is It A Safe, Effective Alternative to Xylene? *J Histotechnol.* 1995;18(2):131–7.

13. Buesa RJ, Peshkov MV. Histology without xylene. *Ann Diagn Pathol*. 2009;13(4):246–56.
14. Sakura Europe - Tissue-Tek® Tissue Clear® Xylene Substitute [Internet]. [citirano 15. srpanj 2019.]. Dostupno na: <https://www.sakura.eu/en/Products/Processing/Tissue-Clear-Xylene-Substitute.html>
15. Citrosol (Substitute of Xylene) for clinical diagnosis - ITW Reagents [Internet]. [citirano 15. srpanj 2019.]. Dostupno na: [https://www.itwreagents.com/iberia/en/product/h\\_clearing/citrosol+%28substitute+of+xylene%29+for+clinical+diagnosis/253139](https://www.itwreagents.com/iberia/en/product/h_clearing/citrosol+%28substitute+of+xylene%29+for+clinical+diagnosis/253139)
16. Kluver H, Barrera E. A method for the combined staining of cells and fibers in the nervous system. *J Neuropathol Exp Neurol*. 1953;12(4):400–3.
17. Ankle MR, Joshi PS. A study to evaluate the efficacy of xylene-free hematoxylin and eosin staining procedure as compared to the conventional hematoxylin and eosin staining: An experimental study. *J Oral Maxillofac Pathol*. 2011;15(2):161–7.
18. Negi A, Puri A, Gupta R, Chauhan I, Nangia R, Sachdeva A. Biosafe alternative to xylene: A comparative study. *J Oral Maxillofac Pathol*. 2013;17(3):363–6.
19. Mikić J. Analiza kvalitete histoloških preparata živčanog tkiva deparafiniranih bez ksilola. Završni rad – preddiplomski studij. Osijek: Medicinski fakultet, 2018

## 10. ŽIVOTOPIS

### OSOBNI PODACI:

Marina Relatić, studentica 3. godine, Preddiplomski sveučilišni studij Medicinsko laboratorijska dijagnostika

Datum i mjesto rođenja: 24. srpnja 1997., Virovitica

Kućna adresa: Banovačka 36, 33520 Slatina

Tel. +385 97 666-1327

E-mail: marina.relastic1@gmail.com

### OBRAZOVANJE:

2004. – 2012. Osnovna škola Josipa Kozarca Slatina

2012. – 2016. Srednja škola Marka Marulića Slatina, opća gimnazija

2016. – 2019. Medicinski fakultet u Osijeku, Preddiplomski sveučilišni studij Medicinsko laboratorijska dijagnostika