

# UTJECAJ MORFOLOGIJE KALCIFIKATA ROTATORNE MANŠETE NA BOL I FUNKCIJU RAMENA

---

**Cesarec, Gordana**

**Doctoral thesis / Disertacija**

**2020**

*Degree Grantor / Ustanova koja je dodijelila akademski / stručni stupanj:* **Josip Juraj Strossmayer University of Osijek, Faculty of Medicine Osijek / Sveučilište Josipa Jurja Strossmayera u Osijeku, Medicinski fakultet Osijek**

*Permanent link / Trajna poveznica:* <https://um.nsk.hr/um:nbn:hr:152:028237>

*Rights / Prava:* [In copyright](#) / [Zaštićeno autorskim pravom.](#)

*Download date / Datum preuzimanja:* **2024-07-10**



*Repository / Repozitorij:*

[Repository of the Faculty of Medicine Osijek](#)



SVEUČILIŠTE JOSIPA JURJA STROSSMAYERA U OSIJEKU

MEDICINSKI FAKULTET OSIJEK

Gordana Cesarec

**UTJECAJ MORFOLOGIJE KALCIFIKATA ROTATORNE MANŠETE  
NA BOL I FUNKCIJU RAMENA**

Doktorska disertacija

**Osijek, 2020.**

SVEUČILIŠTE JOSIPA JURJA STROSSMAYERA U OSIJEKU

MEDICINSKI FAKULTET OSIJEK

Gordana Cesarec

**UTJECAJ MORFOLOGIJE KALCIFIKATA ROTATORNE MANŠETE  
NA BOL I FUNKCIJU RAMENA**

Doktorska disertacija

**Osijek, 2020.**

Mentor rada: Nikola Čičak, Izv. prof. dr. sc. dr. med.

Komentor rada: Žarko Bakran, doc. dr. sc. dr. med.

Rad ima 76 stranica.

Disertacija je izrađena u Poliklinici za fizikalnu medicinu i rehabilitaciju Specijalne bolnice za medicinsku rehabilitaciju Krapinske Toplice.

Zahvaljujem mentoru, prof. dr. sc. Nikoli Čičku, na velikoj pomoći i susretljivosti koju mi je pružio prilikom osmišljavanja i tijekom izrade disertacije.

Posebnu zahvalu upućujem svojoj obitelji i kolegama na uvijek pruženoj potpori.

## SADRŽAJ

Popis oznaka i kratica.....	III
Popis tablica.....	V
Popis slika.....	VII
1. UVOD.....	1
1.1. Anatomija rotatorne manšete .....	1
1.2. Kalcificirajuća tendinopatija rotatorne manšete .....	3
1.3. Dijagnostika kalcificirajuće tendinopatije .....	6
1.3.1. Klinička dijagnostika .....	6
1.3.2. Radiološka dijagnostika.....	7
1.3.3. Ultrazvučna dijagnostika .....	7
1.3.4. Magnetska rezonanca.....	8
1.3.5. Kompjuterizirana tomografija.....	9
1.4. Liječenje kalcificirajuće tendinopatije .....	9
1.4.1. Konzervativno liječenje .....	10
1.4.2. Operativno liječenje.....	15
2. HIPOTEZA .....	18
3. CILJ ISTRAŽIVANJA .....	19
4. ISPITANICI I METODE.....	20
4.1. Ustroj studije.....	20
4.1. Ispitanici.....	21
4.2. Metode .....	21
4.3. Statističke metode .....	25
5. REZULTATI .....	26
5.1. Opća i klinička obilježja ispitanika.....	26

5.2. Ultrazvučna morfologija kalcifikata u bolesnika s kalcificirajućom tendinopatijom rotatorne manšete .....	29
5.3. Rezultat na vizualno analognoj skali boli i ultrazvučna morfologija kalcifikata .....	30
5.4. Rezultat na vizualno analognoj skali boli i veličina kalcifikata .....	31
5.5. Funkcija ramena i veličina kalcifikata rotatorne manšete .....	31
5.6. Funkcija ramena i ultrazvučna morfologija kalcifikata rotatorne manšete.....	32
5.7. Funkcija ramena i nalaz „osnaženog“ Dopplera.....	37
5.8. Nalaz „osnaženog“ Doppler oko kalcifikata i rezultat na vizualno analognoj skali boli ..	40
5.9. Nalaz „osnaženog“ Doppler i ultrazvučna morfologija kalcifikata rotatorne manšete ...	41
5.10. Ultrazvučna morfologija kalcifikata i izljev oko duge glave bicepsa.....	43
5.11. Nalaz „osnaženog“ Doppler oko kalcifikata i subakromilani subdeltoidni burzitis .....	44
5.12. Ultrazvučna morfologija kalcifikata rotatorne manšete i pokretljivost ramena .....	45
5.13. Razlike u poprečnom promjeru tetive supraspinatusa .....	47
5.14. Radiološka klasifikacija kalcifikata prema morfologiji kalcifikata.....	47
5.15. Rezultati funkcijskih upitnika godinu dana po uključivanju u istraživanje.....	48
6. RASPRAVA .....	53
7. ZAKLJUČAK.....	59
8. SAŽETAK .....	60
9. SUMMARY.....	62
10. LITERATURA .....	64
11. ŽIVOTOPIS.....	73
12. PRILOZI .....	76

## POPIS OZNAKA I KRATICA

B prikaz	( prema engl. <i>brightness mode</i> )
BMP	koštani morfofenetski protein ( prema engl. <i>bone morphogenetic proteins</i> )
CMS	Constant Murley upitnik ( prema engl. <i>Constant Murley score</i> )
CSS	Constant upitnik za rame ( prema engl. <i>Constant Shoulder Score</i> )
CT	kompjutorizirana tomografija ( prema engl. <i>computerized tomography</i> )
EDV	krajnja dijastolička brzina ( prema engl. <i>end-diastolic velocity</i> )
ESWT	ekstrakorporalna šok val terapija ( prema engl. <i>Extracorporeal Shock Wave Therapy</i> )
IL	interleukin ( prema engl. <i>interleukin</i> )
MRI	magnetska rezonancija ( prema engl. <i>magnetic resonance imaging</i> )
M	aritmetička sredina
N	broj ispitanika
NSAR	nesteroidni atireumatici
OSS	Oxford upitnik za rame ( prema engl. <i>Oxford Shoulder Score</i> )
PD	“osnaženi” Doppler ( prema engl. <i>power Doppler</i> )
PSV	maksimalna sistolička brzina ( prema engl. <i>peak systolic velocit</i> )
Quick DASH	kratka verzija upitnika Nesposobnost ruke, ramena i šake ( prema engl. <i>Quick Disabilities of the Arm, Shoulder and Hand</i> )
rhBMP	rekombinantnog humanog koštanog morfofenetskog proteina (prema eng. <i>recombinant human bone morphogenetic protein</i> )
RI	indeks otpora ( prema engl. <i>resistance indeks</i> )
SASD	subakromijalna-subdeltoidna ( prema engl. <i>subacromial-subdeltoid</i> )
SD	standardna devijacija



TENS	transkutana električna živčana stimulacija (prema engl. <i>Transcutaneous electrical nerve stimulation</i> )
UGPL	ultrazvučno vođeno perkutano ispiranje ( prema engl. <i>Ultrasound – guided percutaneous lavage</i> )
UZV	ultrazvuk (prem engl. <i>Ultrasound</i> )
VAS	vizalno analagona skala ( prema engl. <i>visual analog scale</i> )

## POPIS TABLICA

Tablica 1.1.Algoritam terapijskog pristupa bolesnicima oboljelim od klacificirajuće tendinopatije.....	17
Tablica 4.1.Radiološka kalcifikacija prema veličini kalcifikata.....	22
Tablica 4.2.Radiološka klasifikacija koja odgovara Uthoff-fazama bolesti.....	23
Tablica 4.3.Ultrazvučna klasifikacija na temelju morfologije kalcifikata.....	24
Tablica 4.4.Semikvantifikacija nalaza „osnaženog“ Dopplera.....	24
Tablica 5.1.Pojavnost kalcificirajuće tendinopatije na dominantnoj ruci.....	26
Tablica 5.2.Trajanje simptoma u bolesnika s kalcificirajućom tendinopatijom.....	27
Tablica 5.3.Noćna bol u bolesnika s kalcificirajućom tendinopatijom.....	27
Tablica 5.4.Frekvencija uzimanja nesteroidnih antireumatika u bolesnika s kalcificirajućom tendinopatijom.....	28
Tablica 5.5.Ultrazvučna morfologija kalcifikata u ispitanika s kalcificirajućom tendinopatijom.....	29
Tablica 5.6.Rezultat na vizualno analognoj skali boli i ultrazvučna morfologija kalcifikata rotatorne manšete.....	30
Tablica 5.7.Rezultat na vizualno analognoj skali boli i veličina kalcifikata rotatorne manšete.....	31
Tablica 5.8.Rezultat Oxford upitnika za rame i veličina kalcifikata rotaorne manšete.....	32
Tablica 5.9.Rezultat Constant uputnika za rame i ultrazvučna morfologija kalcifikata rotatorne manšete.....	33
Tablica 5.10.Ultrazvučna morfologija kalcifikata i rezultat Constant upitnika za rame.....	34
Tablica 5.11.Rezultat Oxford upitnika za rame u bolesnika s različitom morfologijom kalcifikata.....	35
Tablica 5.12.Rezultat Oxford upitnika za rame u bolesnika s različitom morfologijom kalcifikata.....	36

Tablica 5.13.Rezultat Oxford upitnika za rame u bolesnika s različitim stupnjem protoka zabilježenim „osnaženim“ Dopplerom .....	38
Tablica 5.14.Rezultat kratke verzije upitnika Nesposobnost ruke, ramena, šake i nađenog stupnja protoka oko kalcifikata .....	39
Tablica 5.15.Analiza varijance za grupe iz tablice 5.14. u rezultatu kratke verzije upitnika Nesposobnost ruke, ramena, šake u ispitanika sa zabilježenim različitim stupnjem protoka oko kalcifikata.....	39
Tablica 5.16.Nalaz „osnaženog“ Dopplera i rezultata na vizalno analognoj skali boli.....	40
Tablica 5.17.Nalaz „osnaženog“ Dopplera i ultrazvučna morfologija kalcifikata .....	41
Tablica 5.18.Ultrazvučna morfologija kalcifikata rotatorne manšete i izljev oko duge glave mišića bicepsa brachii .....	43
Tablica 5.19.Subakromijalni subdeltoidni burzitis u ispitanika s nalazom „osnaženog“ Dopplera 3. stupnja .....	44
Tablica 5.20.Mjere pokretljivosti ramena i ultrazvučna morfologija kalcifikata .....	45
Tablica 5. 21.Mjere pokretljivosti ramena i ultrazvučna morfologija kalcifikata .....	46
Tablica 5.22.Razlika poprečnog promjera tetive supraspinatusa ispitanika s fragmentiranim kalcifikatom između bolnog i kontrolnog ramena. ....	47
Tablica 5.23.De Palma Kruper radiološka klasifikacija na temelju morfologije.....	48
Tablica 5.24.Rezultat na Oxford upitniku za rame godinu dana po uključivanju u istraživanje .....	50
Tablica 5.25.Rezultat Oxford upitniku za rame i kratke verzije upitnika Nesposobnost ruke, ramena, šake na početku istraživanja i nakon godinu dana .....	51
Tablica 5.26.Rezultat Oxford upitnika za rame i kratke verzije upitnika Nesposobnost ruke, ramena, šake na početku istraživanja i nakon godinu dana .....	51

## POPIS SLIKA

Slika 1.1. Evolucija kalcificirajuće tendinopatije .....	4
Slika 1.2. Prikaz ramenog zgloba magnetskom rezonancom s kalcifikatom u tetivi supraspinatusa .....	8
Slika 1.3. Prikaz mjesta aplikacije subakromijalne injekcije .....	11
Slika 1.4. Artroskopsko uklanjanje kalcifikata: a)pasta b)prah .....	16
Slika 5.1. Raspodjela ispitanika oboljelih od kalcificirajuće tendinopatije po rezultatu na vizualno analagnoj skali boli .....	28
Slika 5.2. Prikaz ultrazvučne morfolgije kalcifikata ispitanika: a) Lučni kalcifikat b) Nodularan kalcifikat c) Oblačast kalcifikat s nalazom „osnaženog“ Dopplera 3. stupnja .....	29
Slika 5.3. Rezultat Constant upitnika za rame u ispitanika s različitom moroflogijom kalcifikata .....	34
Slika 5.4. Rezultat Oxford upitnika za rame u ispitanika s različitom ultrazvučnom morfologijom kalcifikata .....	36
Slika 5. 5. Rezultat kratke verzije upitnika Nesposobnost ruke, ramena, šake u bolesnika s različitom morfologijom kalcifikata .....	37
Slika 5.6. Prikaz fragmetiranog oblačastog kalcifikata u tetivi supraspinatusa ispitanika s nalazom „osnaženog „ Dopplera“ 3. stupnja .....	42
Slika 5.7. Prikaz fragmentiranog oblačastog kalcifikata u tetivi supraspinatusa ispitanika s manjim lučnim dijelom koji još nije zahvaćen resorpcijom; dio kalcifikata je lučnog izgleda s akustičnom sjenom .....	42
Slika 5.8. Radiografska snimka lijevog ramena ispitanika s vidljivim kalcifikatom uz veliki tuberkul; De Palma i Kruper: Tip I, Bosworth: veliki kalcifikat > 1,5 cm.....	49
Slika 5.9. Radiografska snimka istog ispitanika lijevog ramena nakon godinu dana; u potpunosti resorbiran kalcifikat .....	49

## 1. UVOD

### 1.1. Anatomija rotatorne manšete

Rotatorna manšeta ramenog zgloba najvažnija je funkcionalna struktura ramena. Sačinjavaju je tetive mišića subskapularisa, supraspinatusa, infraspinatusa i teres minora. Osnovna joj je funkcija dinamička stabilizacija glave humerusa pri pokretima ruke i formiranje hipomohliona pri kontrakcijama deltoidnog mišića ramena. Osim za pokretanje ruke i stabilizaciju ramena, hvatišta tetiva rotatorne manšete važna su za krvnu opskrbu koštane strukture proksimalnog humerusa (1). Iako rotatornu manšetu sačinjavaju pojedinačni mišići, čije se niti mogu dobro razlikovati u površinskim slojevima, duboki slojevi tetivnih niti povezani su međusobno čineći jednu cjelinu. **Mišić supraspinatus** najaktivniji je mišić rotatorne manšete. Leži u fosi supraspinati koju potpuno ispunjava. Mišić polazi s medijalnog dijela fose supraspinatae i s fascije supraspinatae. Prednji je dio mišića snažniji i voluminozniji, pa je prilikom njegove aktivnosti na prednjem dijelu tetive supraspinatusa izraženo i veće naprezanje, što može objasniti zašto rupture ove tetive započinju upravo na tom dijelu. Tetiva supraspinatusa spaja se s nitima mišića infraspinatusa straga i dijelom korakohumeralnog ligamenta u prednjem dijelu. Niti ovoga ligamenta nalaze se s artikularne strane tetive supraspinatusa, križajući njezine niti gotovo okomito u smjeru prema tetivi infraspinatusa, tvoreći pritom luk. Tetiva supraspinatusa hvata se na velikom tuberkulu humerusa u području koje se zbog svojega karakterističnog oblika naziva „otisak stopala“ (engl. *footprint*). Supraskapularni živac inervira mišić supraspinatus, a glavnu krvnu opskrbu osigurava supraskapularna arterija. Živac prolazi kroz incizuru skapule ispod transverzalnog skapularnog ligamenta, a arterija prolazi iznad ligamenta. Zajedno ulaze u mišić blizu njegovog srednjeg dijela, a medijalni dio supraspinatusa prima krvnu opskrbu i od ogranaka dorzalne skapularne arterije. Područje hvatišta tetive supraspinatusa je relativno avaskularno, točnije krvna opskrba je najslabija u prednjem dijelu tetive s artikularne strane. Velik dio krvne opskrbe tetive u tom području odvija se putem periostalnih kolateralnih žila, te preko subakromijalne burze. Mišić supraspinatus je aktivan u svim kretnjama koje uključuju elevaciju ruke (2). Naj snažniji je u položaju od 30° elevacije, a zajedno s ostalim mišićima rotatorne manšete provodi stabilizaciju lopatice. **Mišić infraspinatus** je drugi po aktivnosti važan mišić rotatorne manšete. Polazi s medijalne tri četvrtine fose infraspinatae i donje strane spine skapule, te s fascije infraspinatae i međumišićne pregrade koja ga odjeljuje od mišića

teres minora. Tetiva mu završava na hvatištu sa stražnje strane velikog tuberkula humerusa i spaja se s tetivama supraspinatusa i teres minora. Infraspinatus je najvažniji vanjski rotator ramena, koji ukupnoj vanjskoj rotaciji ramena pridonosi s oko 60%. Ovisno o položaju ruke, infraspinatus ima različite funkcije; u položaju unutarnje rotacije infraspinatus je važan stražnji stabilizator, a u položaju ruke u abdukciji i vanjskoj rotaciji sprječava prednju subluksaciju. Inervira ga supraskapularni živac nakon što prođe kroz spinoglenoidalni utor, koji može biti nadsvođen spinoglenoidalnim ligamentom. Krvna opskrba mišiću dolazi od dvije velike krvne žile koje se odvajaju od supraskapularne arterije, iako ga često opskrbljuje i subskapularna arterija preko svoje dorzalne ili cirkumfleksne skapularne arterije. **Mišić subskapularis** nalazi se u prednjem dijelu ramena, polazi iz subskapularne fose lopatice i tetivno završava na malom tuberkulu humerusa sa 60% kranijalnoga dijela tetive. Distalnih 40% tetive subskapularisa hvata se ispod malog tuberkula. Ovu granicu u lateralnom dijelu mišića markira položaj prednjih humeralnih cirkumfleksnih žila, dok se distalno i ispod mišića provlače aksilarni živac i stražnja cirkumfleksna humeralna arterija. Funkcija mišića subskapularisa je stabilizacija glave humerusa, pasivna prevencija prednje subluksacije, depresija glave humerusa pri funkciji deltoideusa i supraspinatusa, te unutrašnja rotacija humerusa. Inerviraju ga subskapularni živci, a krvnu opskrbu dobiva putem subskapularne arterije, dijelom preko prednje cirkumfleksne humeralne arterije te dijelom od gornje subskapularne arterije (3). Mišić teres minor malen je mišić priljubljen uz donji rub mišića infraspinatusa, te se zajedno s njegovom tetivom hvata na fasetu stražnjega dijela velikoga tuberkuluma humerusa. Duboki sloj tetive teres minora čvrsto je prirastao uz zglobnu čahuru (4). Mišić pridonosi 45% ukupnoj vanjskoj rotaciji ramena i funkcionira kao dinamički stabilizator sprječavajući prednju subluksaciju ramena. Inervira ga aksilarni živac, a krvnu opskrbu mogu mu osiguravati različite krvne žile u regiji, no najstalniji su ogranci stražnje cirkumfleksne skapularne arterije. Funkcija rotatorne manšete u cijelosti je višestruka. Svi mišići zajedno povlače glavu humerusa u glenoid čineći efekt konkavitetne kompresije čime stvaraju hipomohlion u kretanjama cijele ruke. Mišići osiguravaju međusobni balans u kojem svaka aktivnost pojedinih mišića ili dijelova mišića dovodeći ruku u određen položaj može promijeniti smjer i vrstu djelovanja drugih mišića ili njihovih pojedinih dijelova. Na taj način neki mišići, ovisno o svojem položaju, mogu imati potpuno različitu funkciju u različitim položajima ruke.

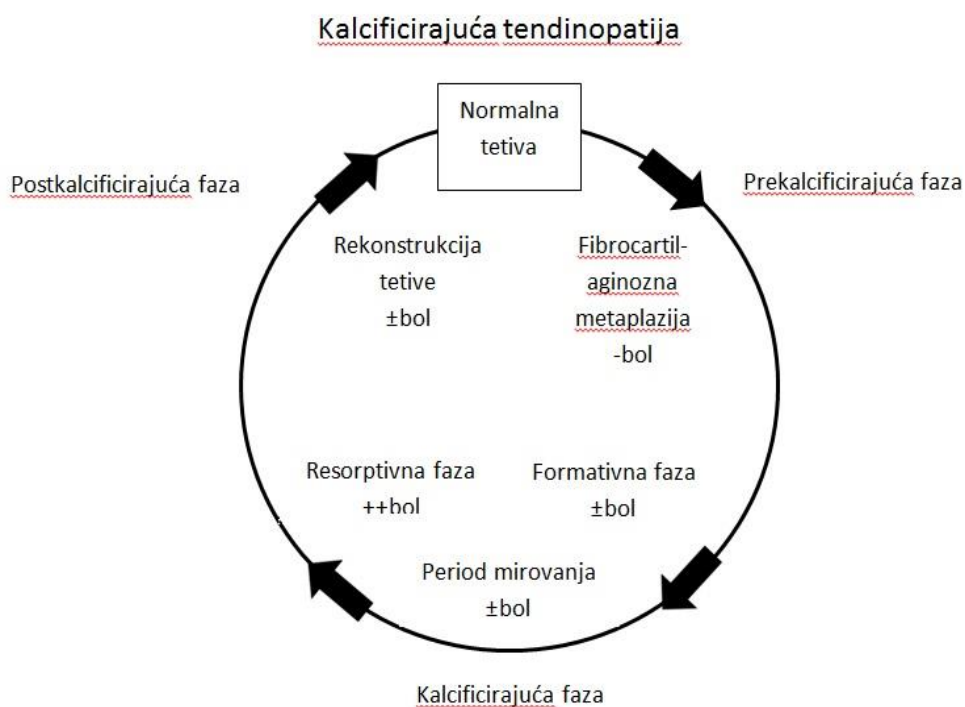
## 1.2. Kalcificirajuća tendinopatija rotatorne manšete

Kalcificirajuću tendinopatiju ramena karakterizira prisutnost makroskopskih depozita kalcijeva hidroksiapatita (kristali kalcijeva fosfata) u tetivama rotatorne manšete, spontana resorpcija kalcifikata i posljedično cijeljenje tetive. Razlozi za pojavu tih depozita su nejasni. U moguće uzroke ubrajaju se ishemija, metabolički poremećaji i fibro-hrskavičava transformacija tkiva tetive. Za vrijeme resorpcije kalcifikata, bolesnici mogu doživjeti akutne simptome, uključujući teške bolove i ograničenje pokretljivosti, obično trajanja oko dva tjedna. Bol može postati i kronična, kad zbog veličine kalcifikata dolazi do sindroma subakromijalnog sraza (5). Često akutnim epizodama kalcificirajuće tendinitoparije prethodi trauma niske razine, a amorfne kalcifikacije mogu biti pogrešno prepoznate kao neoplastični proces (6).

Uthoff Loehr opisao je kalcificirajuću tendinopatiju kao bolest koja prolazi kroz nekoliko faza: **Formativna faza:** kao posljedica nepoznatog okidača, dio tetive prolazi fibrokartilaginoznu transformaciju i stvara se kalcifikat. Tegobe bolesnika su neznatne, a javljaju se u obliku nelagode. Kalcifikat se s vremenom povećava. **Faza mirovanja:** jednom stvoreni kalcifikat ulazi u period mirovanja. Kalcifikat može i ne mora biti bolan, također može uzrokovati mehaničke smetnje u vidu subakromijalnog sindroma sraza. **Resorptivna faza:** stvara se upalna reakcija. Na periferiji depozita stvara se vaskularno tkivo. Makrofagi imultinuklearne orijaške stanice resorbiraju kalcifikat. Ovu fazu karakterizira izrazita bolnost uz ograničenje pokretljivosti. **Postkalcificirajuća faza:** nakon što je kalcifikat resorbiran, fibroblasti rekonstruiraju kolagen tetive (7) (slika 1.1.).

Dvije glavne karakteristike razlikuju kalcificirajuću tendinopatiju od degenerativnih kalcifikata: kod kalcificirajuće tendinopatije formiranje kalcifikata je stanično posredovan (eng. induced) proces; nalazi se u živom tkivu, dok se kod distrofičnih, degenerativnih kalcifikata soli kalcija talože u degenerativno promijenjenoj tetivi. Histološke, imunohistokemijske i ultrastrukturalne dokaze o stanično-induciranoj resorpciji podupire kliničko promatranje spontanog nestanka kalcifikata, fenomena koji se nikada ne događa u degeneričnim kalcifikatima (8). Četiri su ključna histološka izgleda dominantna kod kalcificirajuće tendinopatije: fibrokartilaginozna metaplazija tijekom prekalcificirajuće faze, depoziti kalcijevih kristala u fibrokartilaginoznom matriksu tijekom formativne faze, stanično

posredovana resorpcija kalcificirajućih depozita tijekom resorptivne faze i restitucija tetive tijekom postkalcificirajuće faze (9).



**Slika 1.1.** Evolucija kalcificirajuće tendinopatije (autorsko djelo)

Etiologija kalcificirajuće tendinopatije je nepoznata. Mogući patoetiološki čimbenici su: upala, degeneracija, fibro-hrskavična transformacija, preopterećenje ili nedovoljno opterećenje, vanjska iritacija, kombinacija unutrašnjih i vanjskih čimbenika, posturalnih varijacija, prehrambeni i sistemski čimbenici i genetika (7, 10). Vrlo je vjerojatno da je patoetiologija i patohistologija boli i disfunkcije tetiva rotatorne manšete složena i multifaktorijalna. Postoje različite teorije o etiopatogenezi, posljednjih godina publiciraju se radovi koji govore o hondralnoj metaplaziji (11). Pretklinička i klinička ispitivanja jasno su pokazala da je formiranje kalcifikata u kalcificirajućoj tendinopatiji stanično posredovan proces. Mogući patogeni mehanizam heterotopične osifikacije je poremećena diferencijacija matičnih stanica tetivnog porijekla (12). Mehaničko opterećenje ili ponavljana mikrotrauma dovodi do pojačane ekspresije koštanog morfogenetskog proteina (BMP-2, prema engl. *bone morphogenetic protein*) i porasta aktivnosti alkalne fosfataze što dovodi do poremećene



diferencijacije matičnih stanica u hondrocite i osteoblaste umjesto u tenocite. BMP-2 detektiran je kao ključan element u patogenezi kalcificirajuće tendinopatije (13). Na animalnim modelima dokazano je da ubrizgavanje rekombinantnog humanog koštanog morfogenetskog proteina (2-rhBMP, prem engl. *2-recombinant human bone morphogenetic protein*) u tetive dovodi do ektopičnog formiranja kosti (14). Nedavne studije dokazale su prisutnost tiroidnih receptora na tenocitima (15). Njihovu ulogu u proliferaciji i apoptozi tenocita tek treba odrediti. Hipotiroidizam uzrokuje nakupljanje glikosaminoglikana u ekstracelularnom matriksu što može pogodovati nastanku kalcifikata u tetivi (16). Sengar i sur. otkrili su povezanost između HLA-A1 gena i kalcificirajućeg tendinitisa, što upućuje na genetsku predispoziciju bolesti (17). Daljnja istraživanja trebala bi utvrditi mogućnosti pogrešne transdiferencijacije tetivnih fibroblasta te ulogu mehaničkog opterećenja, čimbenika rasta, citokina i izvanstaničnog matriksa u patogenezi ove bolesti.

Izvještaji o ukupnoj učestalosti kalcificirajuće tendinopatije značajno variraju. Incidencija kalcificirajuće tendinopatije ramena u općoj je populaciji 8 – 20%. Najviša je incidencija u odraslih u dobi od 30 do 50 godina života (4). Najčešće mjesto kalcifikata je tetiva supraspinatusa, rjeđe u tetivi infraspınatusa, subscapularisa i teres minor. Subscapularis je uključen u manje od 10% slučajeva, a teres minor vrlo rijetko (18). Žene su pogođene nešto češće od muškaraca i desno rame nešto češće nego lijevo. Bilateralna prezentacija kalcificirajuće tendinopatije ramena nije neuobičajena, pojavljuje se kod 5 – 23% pacijenata (19, 20, 21).

U pregledu Merolla i suradnika opisuju se različite komplikacije povezane s kalcificirajućom tendinopatijom. Kao komplikaciju navode kroničnu bol, rupturu rotatorne manšete koja se javlja tijekom primarne bolesti ili poslije kirurške intervencije, osificirajući miozitis nakon kirurškog odstranjivanja depozita kalcija, nadalje adhezivni kapsulitis i ostolitičke lezije velikog tuberkuluma te u literaturi opisan jedan slučaj osteonekroza humeralne glave (22). Osteoliza velikog tuberkuluma manje je poznata i često nije prepoznata na radiogramima ili ultrazvukom, stoga je potrebno učiniti magnetsku rezonancu kod pacijenata s trajnom kroničnom boli i suspektnim nalazom na standardnim rendgenskim snimkama. Osificirajući miozitis je vrlo rijedak i tek nedavno prijavljen kao komplikacija koja bi se trebala razmotriti i istražiti kod subjekata s kalcificirajućom tendinopatijom koji su već tretirani konzervativnim ili operativnim mjerama. Prilikom liječenja tendinopatije ne smijemo uzeti u obzir samo redoviti tijek već i komplikacije koje se moraju dijagnosticirati i liječiti.

Ne postoje dostupne studije koje bi precizirale specifičan terapijski tretman ovisno o fazi kalcificirajuće tendinopatije. Nedostatni su podaci o utjecaju morfologije kalcifikata na simptome odnosno funkciju ramena i bol što je i temeljni cilj ovog istraživanja. Depoziti kalcija prikazuju se kao hiperehogeni fokus u tetivi rotatorne manšete. Prisutnost akustične sjene ovisi o gustoći i veličini kalcifikata. Homogeni kalcifikat u kroničnoj fazi jasno je vidljiv kao hiperehogeni fokus s akustičnm sjenom. Inhomogeni kalcifikat u akutnoj fazi sadržava manju količinu kalcija te se prikazuje smanjenom ehogenošću. Dosadašnja istraživanja pokazala su jasnu razliku u pojavi hipervaskularizacije u simptomatskih i asimptomatskih ramena s dijagnozom kalcificirajuće tendinopatije (23, 24.). Nema za sada objavljenih istraživanja o utjecaju morfologije kalcifikata rotatorne manšete na funkciju ramena. Ovim istraživanjem dokazao bi se utjecaj određene morfologije kalcifikata na simptome odnosno na bol i funkciju, što bi pomoglo jasnom razlikovanju faza kalcificirajuće tendinopatije. Istraživanje predviđa praćenje evolucije kalcifikata pomoću „osnaženog“ Dopplera (PD, prema engl. *power Doppler*) kao pokazatelja upalnog procesa u samoj tetivi odnosno pokazatelja spontane resorpcije kalcifikata. Definiranjem stadija kalcificirajuće tendinopatije olakšat će odabir modaliteta liječenja te prognozirati tijek bolesti.

### 1.3. Dijagnostika kalcificirajuće tendinopatije

#### 1.3.1. Klinička dijagnostika

Početni stadij formiranja depozita kalcija uzrokuje neznatne tegobe bolesniku u obliku nelagode. Za vrijeme resorpcije kalcifikata nastaje vaskularna proliferacija uz porast intertendinoznog tlaka što uzrokuje bol. Dodatna se bol stvara zbog povećanja volumena tetive koja se tada sudara s korakoakromijalnim lukom. Za vrijeme formativne faze, bolesnik se žali na bol i lokalnu osjetljivost koja iradira u područje hvatišta deltoidnog mišića. Pokretljivost ramena smanjena je zbog boli, bolesnik ne može ležati na bolesnoj strani. Za vrijeme akutne resorptivne faze bol je toliko jaka da bolesnik drži ruku uz tijelo i ne dopušta nikakav pokret (25). Bol može postati kronična što se povezuje s veličinom kalcifikata i razvojem sindroma subakromijalnog sraza (23).

### 1.3.2. Radiografska dijagnostika

Standardna radiografija u anteriorno-posteriornom prikazu (tzv. „prava“ AP) te snimke u unutrašnjoj i vanjskoj rotaciji omogućuju lokalizaciju i procjenu teksture i morfologije naslaga. Depozit kalcija u akutnoj je fazi mutan, slabo ograničen, inhomogen. U kroničnoj, formativnoj fazi depozit je gust, dobro ograničen, homogen (26). Postoje razne radiološke klasifikacije na temelju veličina depozita, morfologije kalcifikata i prema stadiju bolesti. Predloženo je nekoliko klasifikacija. Međutim, činjenica da postoje brojne klasifikacije ukazuje na ni jedna ne odgovara savršeno radiološkoj slici i simptomatologiji pacijenta. Jedna od najčešće korištenih radioloških klasifikacije na temelju veličine kalcifikata je Bosworth-ova klasifikacija koja dijeli kalcifikate na: velike  $>1,5$  cm, srednje 0,5 - 1,5 cm i male  $< 0,5$  cm (27). De Plama i suradnici na temelju morfoloških značajki dijele kalcifikate u tri tipa: tip I - pahuljasti amorfnii, loše definiran, tip II - dobro definiran i homogen kalcifikat (28, 29). Gartner i suradnici dijele kalcifikata temeljem morfoloških značajki na: tip I-dobro demarkiran, gust, tip II - mekih kontura, gustih ili oštih kontura, proziran i tip III -mekih kontura, proziran i oblačast kalcifikat (30). Najčešće korištena radiološka kalcifikacija na temelju morfologije je ona Francuskog društva za artroskopiju (engl. *French Arthroscopy Association*) koja razlikuje: tip A - gust, homogen, oštro obrubljen kalcifikat, tip B - multilobularan, radiološki gust, oštar, tip C - svijetao, heterogen, nepravilnih kontura, pahuljast i tip D - distrofičan kalcifikat (31).

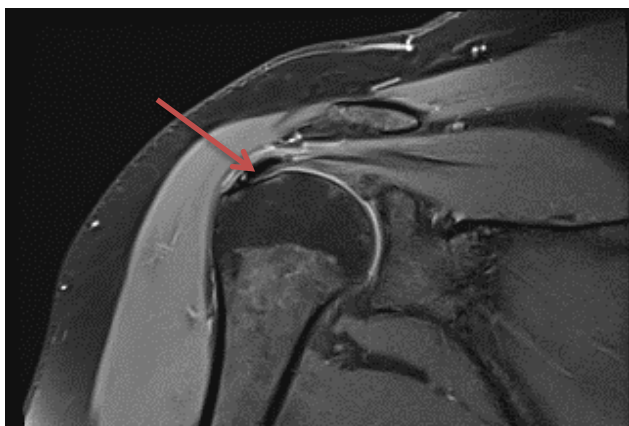
### 1.3.3. Ultrazvučna dijagnostika

U posljednjih nekoliko godina ultrazvuk je važna metoda pregleda i praćenja pacijenata s oštećenjima sustava za kretanje jer je široko dostupan, jeftin, omogućuje dinamički prikaz promjena u paraartikularnim strukturama, upalnih promjena sinovije i izljeva u zglobu te prikaz mišića, tetiva kao i površine kosti. Ultrazvuk je dijagnostička metoda koja točno može odrediti veličinu i lokalizaciju kalcifikata. Ima prednost u dijagnostici jer pomaže otkriti i druga povezana stanja kao što su ruptura rotatorne manšete i tendovaginitis duge glave bicepsa. Depoziti kalcija prikazuju se kao hiperehogeni fokus u tetivi rotatorne manšete. Prisutnost akustične sjene ovisi o gustoći i veličini kalcifikacije. U akutnom tendinitisu tetiva je oko kalcifikata edematozana, hipoehogena (23). Prema

morfologiji kalcifikata, ultrazvukom možemo razlikovati dobro definirane kalcifikate s jakom akustičnom sjenom te one sa slabom ili odsutnom sjenom. Chiou i sur. klasificiraju kalcifikate u četiri oblika: oblik luka (hiperehogeni luk s jasnom sjenom), fragmentirani ili punktatni oblik (najmanje dva odvojena ehogena mjesta s ili bez sjenke), nodularni oblik (ehogeni čvor bez zasjenjenja) i cistični oblik (podebljani ehogeni zid s anehogenim područjem ili slojevit sadržaj (24). Doplerom se može prikazati vaskularizacija i sve se više publiciraju radovi u kojima se obojeni (engl. *Color*) i „osnaženi“ Doppler koriste za otkrivanje, prikaz i kvantifikaciju promjena u prokrvljenosti zglobova u upalnim bolestima muskuloskeletnog sustava (32,33). Doppler pokazuje povećanu vaskularizaciju oko naslaga u određenim fazama kalcificirajuće tendinopatije što korelira s histopatološkim nalazima Uthoffa i suradnika, koji je dokazao kako su, tijekom faze reapsorpcije, depoziti okruženi fagocitima i istodobno postoji proliferacija vaskularnih kanala oko naslaga (7).

### 1.3.4. Magnetska rezonanca

Magnetska rezonanca (MRI, prema engl. *magnetic resonance imaging*) ne smije se koristiti kao modalitet prvog reda jer se depoziti pojavljuju kao nejasna područja niskih intenziteta signala na T1 i T2 slikama, a mogu se i ne prepoznati. MRI je dodatni, ali ne i bitan alat jer u većini slučajeva ne daje dodatne informacije. Područja povećanog intenziteta signala mogu se naći oko naslaga u T2 prikazu i označavaju edem oko naslaga u resorptivnoj fazi što se može pogrešno interpretirati kao ruptura rotatorne manšete (22) (slika 1.2.).



**Slika 1.2.** Prikaz ramenog zgloba magnetskom rezonancom s kalcifikatom u tetivi supraspinatusa

### 1.3.5. Kompjuterizirana tomografija

Potreban je oprez pri interpretaciji nalaza u resorptivnoj fazi jer se amorfni kalcifikati mogu proglasiti neoplastičnim procesom zbog prisutne hipervaskularizacije.

Kompjuterizirana tomografija (CT, prema engl. *computerized tomography*) ima izvrsnu rezoluciju za otkrivanje kalcifikata, ali trošak i izloženost zračenju ograničavaju njegovu upotrebu. CT je indiciran u slučajevima kada je nedostupna ultrazvučna dijagnostika ili kada je sonografski nalaz negativan i ne slaže se s pozitivnim kliničkim nalazom te u mlađih bolesnika nakon traume i složenih ozljeda ramena (34, 35).

### 1.4. Liječenje kalcificirajuće tedinopatije

Prva linija je konzervativno liječenje. Konzervativni tretman obuhvaća primjenu nesteroidnih antireumatika (NSAR), subakromijalnu aplikaciju steroida, fizikalne terapijske intervencije, aspiraciju iglom i lavažu. U bolesnika s jakim boli i gustim, dobro ograničenim kalcifikatom, refraktornim na konzervativno liječenje indicirano je kirurško liječenje, prvenstveno artroskopsko, ponekad u kombinaciji s akromioplastikom i/ili rekonstrukcijom rotatorne manšete. Prvi cilj u liječenju je oslobađanje od boli, koristeći fizikalne modalitete za smanjenje boli i upale i NSAR-e. Nakon smanjenja upale cilj je očuvanje i obnova pokreta, zatim jačanja mišića i izdržljivosti. Konačni cilj rehabilitacije je korištenjem različitih intervencija postići funkcionalnu restituciju zahvaćenog ramena te omogućiti pacijentu nesmetano odvijanje aktivnosti dnevnog života i društveno sudjelovanje bez ograničenja. Prediktori loše prognoze su: ženski spol, zahvaćena dominantna ruka, bilateralna bolest, trajanje simptoma duže od tri mjeseca i višestruke kalcifikacije, po nekim autorima i lokalizacija kalcifikata u prednjem dijelu supraspinatusa i postojanje subakromijalnog impingementa (36, 37). Pristup liječenju ovisi o jačini simptoma i strpljenju liječnika i pacijenta. Algoritam terapijskog djelovanja mora biti različit ovisno radi li se o akutnoj, subakutnoj ili kroničnoj boli (tablica 1.1.)

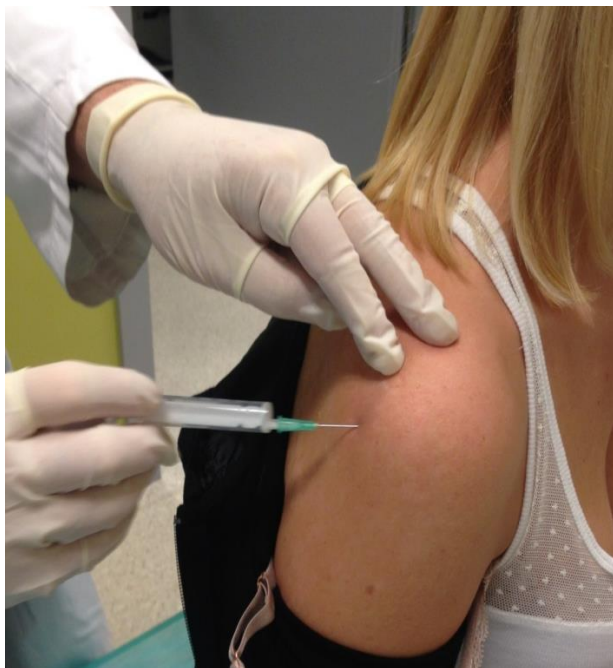### 1.4.1. Konzervativno liječenje

#### Farmakološko liječenje

Oralni NSAR-i se desetljećima intenzivno koriste za liječenje boli u akutnim fazama tendinopatija. Dokazi koji se navode u literaturi sugeriraju da su i oralni i lokalni NSAR-i razumna opcija za kontrolu akutne boli povezane s tendinopatijama, ali da nisu učinkoviti dugoročno (38). Nesteroidni protuupalni lijekovi propisuju se u akutnoj i subakutnoj fazi kalcificirajuće tendinopatije u protuupalnoj dozi, kraće razdoblje 7 – 10 dana. Kod kroničnih simptoma NSAR propisujemo po potrebi. Ostali analgetici se rijetko propisuju osim ako se pomoću NSAR-a ne postigne zadovoljavajuća analgezija (39, 40).

#### Lokalne injekcije

Lokalne subakromijalne injekcije kortikosteroida koriste se akutnoj, hiperalgezijskoj fazi i u kratkom roku dovode do značajnog smanjenja boli. Subakromijalne injekcije imaju nekoliko prednosti: jeftin su postupak i nose mali rizik od komplikacija. Lokalne intrabursalne kortikosteroidne injekcije ne koriste se u bolesnika s kroničnim simptomima. U dobroj kliničkoj praksi, injekcije steroida trebalo bi davati kako bi se smanjila bol, samo u hiperalgijskoj fazi i kada postoji sindrom subakromijalnog impingementa (41). Postoje istraživanja u kojima se lokalna primjena kortikosteroida u odnosu na primjenu oralnih NSAR-a nije dokazala učinkovitijom na bol i funkciju ramena (42, 43). Lokalna aplikacija kortikosteroida dovodi u kratkom razdoblju do regresije boli, no istovremeno sprječava vaskularnu proliferaciju, lokalnu hiperemiju i aktivnost makrofaga što bi moglo spriječiti potpuno resorpciju kalcifikata. Unatoč mnogim randomiziranim kontroliranim studijama o utjecaju kortikosteroidnih injekcija za bol u ramenu, njihove male veličine uzoraka, varijabilna metodološka kvaliteta i heterogenost ukazuju na to da postoji niska razina cjelokupnih dokaza koji bi odredili liječenje. Postoji potreba za daljnjim ispitivanjem učinkovitosti injekcija kortikosteroida na bol i funkciju ramena. Važna pitanja koja još treba razjasniti uključuju: anatomsko mjesto aplikacije, učestalost, doza i vrsta kortikosteroida (42) (slika 1.3.).



**Slika 1.3.** Prikaz mjesta aplikacije subakromijalne injekcije (vlastiti izvor)

### **Ekstrakorporealna šok val terapija**

Ekstrakorporealna šok val terapija (ESWT, engl. *Extracorporeal Shock Wave Therapy*) se uspješno koristi tijekom posljednjih 25 godina kod ljudi s bolestima tetiva i mišića (44, 45). Dahmen je 1992. g. prvi opisao primjenu udarnog vala u liječenju kalcificirajuće tendinopatije (46). Šok valovi mogu se generirati elektrohidrauličnim, elektromagnetnim ili piezoelektričnim mehanizmima. Puls tlaka velike amplitude generira se izvan bolesnikova tijela, a njegova se energija koncentrira na ciljano područje u tijelu. Aplikatori udarnog vala mogu biti fokusirani ili radijalni. Kinetička energija pretvara se u akustičnu energiju valova visoke amplitude, kratkog trajanja i naglog povećanja tlaka. Fokusirani udarni valovi konvergiraju u jednu središnju točku zvanu žarište ili spot u kojoj se očituje maksimalna tlačna energija. Dubina prodiranja može se precizno odrediti u zoni između 5 – 60 mm ispod površine kože, ovisno o promjeru aplikatora i frekvenciji. Najvažniji terapijski parametar predstavlja gustoća energije. Kod nefokusiranih, radijalnih udarnih valova energija se s površine aplikatora radijalno širi u tkivo. Najveća je energija na površini aplikatora s proporcionalnim slabljenjem do najvećeg dosega u dubinu do 35 mm. Radijalnom primjenom ne iskorištavaju se toliko destruktivne sposobnosti udarnog vala koliko trofičke sposobnosti izazivanja hiperemije. Cilj tretmana je pojačanje vaskularizacije i pospješenje prirodnog *wash-outa* organizma.

Najvažniji terapijski parametar koji određuje primjenu nefokusiranih udarnih valova je tlak (47). Mehanizam kojim ESWT proizvodi klinički učinak još je uvijek nepoznat. Predloženo je nekoliko teorija: mehanički učinak koji uzrokuje fragmentaciju kalcifikata, molekularni učinak s indukcijom upalnog odgovora s neovaskularizacijom i zatim kemotaktičnim djelovanjem, fagocitozom i analgetskim učinkom inhibicije aktivacije serotonergičkog sustava i periferne denervacije. Najčešće spominjani biološki učinci udarnog vala su reakcija hiperemije, angiogeneza, stimulacija fibroblasta, tenocita, osteoblasta i hondrocita te mehanizam mehanodestrukcije. Vjerojatno kombinacija angiogenih i analgetskih učinaka objašnjava sveukupni učinak na ciljnim tkivima (48 - 54). U radu Farra i suradnika utvrđena je podjela energije primijenjenih valova: niska energija  $< 0,08 \text{ mJ / mm}^2$ , srednja  $0,08 - 0,28 \text{ mJ / mm}^2$  i visoka  $0,28 - 0,60 \text{ mJ / mm}^2$  (55). Nuspojave, zabilježene kao posljedica djelovanja ESWT-a jačine između  $0,04$  i  $0,22 \text{ mJ / mm}^2$  na tkivo su bol, lokalni edem mekog tkiva, erozije kože, eritem, petehijalna krvarenja, potkožni hematomi. Ako se aplicira ESWT visoke energije, potrebna je promjena lokalna anestezije. Samo je jedan slučaj izvješća osteonekroze glave nadlaktične kosti nakon aplikacije ESWT-a (56). Kontraindikacije za ESWT su podijeljene na generalne i lokalne. Generalne kontraindikacije su: infekcije, elektrostimulator, trudnoća ili lokalni tumori. Lokalne kontraindikacije jesu avaskularna nekroza glave humerusa, heterotopična osifikacija, osteomijelitis, nesrasla ploča rasta. Nekoliko je studija potvrdilo prednosti ESWT-a za liječenje kalcificirajućeg tendinitisa na ramenu. Posebno je zabilježeno da je visoka energija ESWT ( $\geq 0,28 \text{ mJ/mm}^2$ ) učinkovitija od doza niske energije ( $< 0,28 \text{ mJ/mm}^2$ ) u poboljšanju funkcije ramena i regresije boli. Gerdesmayer et al. upisali su 144 bolesnika s randomiziranom razinom energije (visoka ili niska). Obje vrste ESWT-a rezultirale su značajnim poboljšanjem u 6-mjesečnoj evaluaciji, ali viša energija ESWT-a izazvala je bolji rezultat prema Constant Murley upitniku (CMS, engl. *Constant Murley score*) (57, 58). Analizom 54 randomizirana klinička ispitivanja utvrđeno je da je primjena fokusiranih i radijalnih udarnih valova učinkovita pri primjeni visokih razina energije dovodeći do smanjenja boli i resorpcije kalcifikata (59). ESWT dovodi do boljeg odgovora bolesnika s tipom II prema Gartner klasifikaciji. Rezultati liječenja s ESWT-om usporedivi su s rezultatima postignutim kirurškim zahvatom. Uloga ESWT-a kao jedne od fizikalnih terapijskih intervencija tek treba biti otkrivena daljnjim velikim i dobro osmišljenim istraživanjima budući da do sada randomizirano multicentrično istraživanje nije objavljeno. Jasne indikacije ovisne o fazi, formativna/resorptivna, tek trebaju biti definirane. Nema nikakvog generalnog slaganja u vezi s optimalnom energijom ili frekvencijom.



### **Terapijski ultrazvuk**

Neka su istraživanja izvijestila o učinkovitosti terapije ultrazvukom odnosno da ultrazvučna terapija dovodi do ublažavanja boli i funkcionalnog poboljšanja unutar 2 mjeseca primjene (60). Isto tako postoje istraživanja u bolesnika s kalcificirajućom tendinopatijom gdje se terapija ultrazvukom nije pokazala učinkovitijom od placeba (61).

Primjenom terapijskog ultrazvuka nije dokazna resorpcija kalcifikata ili bolji oporavak funkcije (62).

### **Laser**

Primjena lasera kod boli u ramenu učinkovitija je od placeba, međutim nema razlike između primjene laserske terapije + fizioterapije te placeba + fizioterapije (63).

Nema dokaza da ovaj način liječenja ubrzava nestanak kalcifikata.

### **Transkutana električna živčana stimulacija**

Transkutana električna živčana stimulacija (TENS, engl. *Transcutaneous electrical nerve stimulation*) primjenjuje se za ublažavanje boli u akutnoj fazi (64). Rezultatima ažuriranja Cochrane pregleda „Physiotherapy interventions for shoulder pain“ za sintezu dostupnih dokaza o prednostima i štetnosti elektroterapijskih modaliteta za liječenje osoba s bolestima rotatorne manšete nije dokazano da je TENS ni bilo koja druga elektroprocedura (laser niskog intenziteta, ultrazvuk, pulsna elektromagnetna terapija) bolja od placeba. Isto tako nisu prijavljene značajnije nuspojave (65). Nema čvrstih dokaza da različiti fizikalni modaliteti kao što su primjena topline, hladnoće, terapijskog ultrazvuka ili TENS-a imaju bilo kakav utjecaj na prirodni tijek bolesti. Povjerenje liječnika u liječenje pojedinim fizikalnom modalitetima ima slabu povezanost s dostupnim znanstvenim dokazima (66).

### **Terapijske vježbe**

Dobro koncipirani terapijski programi imaju cilj smanjiti bol, održati/povećati opseg pokreta i postići/održati samostalnost u aktivnostima dnevnog života. U akutnoj fazi nužna je poštediti kako bi se izbjeglo oštećenje zdravih anatomskih struktura. Ubrzo po prestanku akutne boli trebaju biti propisane vježbe: pasivne i aktivno-potpomognute radi odražavanja opsega pokreta. Kasnije je potrebno uključiti vježbe s otporom za jačanje mišića rotatorne manšete. Terapijski programi vježbanja, ako su dobro koncipirani, mogu dovesti do poboljšanja. Jednostavne vježbe opsega pokreta i snaženja stabilizatora ramena izvođene kod

kuće uz periodičku stručnu provjeru mogu biti učinkovitije od intenzivne fizioterapije (67). Ne postoji dostupne studije koje bi precizirale specifične terapijske vježbe.

### **Ultrazvučno vođena perkutana aspiracija i ispiranje**

Ultrazvučno vođena perkutana aspiracija i ispiranje (UGPL prema engl. *Ultrasound guided percutaneous lavage*) može biti učinkovita samo u slučaju radiološki ili ultrazvučno dokazane resorpcije. Mjesto insercije igle temelji se na mjestu maksimalne osjetljivosti, radiološke i ultrazvučne lokalizacije. Posljednjih godina prednost se daje ultrazvučno vođenoj tehnici (eng. *ultrasonic-guided fine-needle technique*) zbog boljih rezultata. Neki autori predlažu davanje kortikosteroida, dok drugi upozoravaju da kortikosteroidi sprečavaju vaskularnu proliferaciju, lokalnu hiperemiju i aktivnost makrofaga što vraća naslage kalcija u statičnu fazu. Ultrazvučno vođeni perkutani postupci sigurni su i brzo olakšavaju bol i restituiraju funkciju osobito kod srednje velikih kalcifikata u resorptivnoj fazi u mladih, odraslih osoba. De Witte i suradnici opisali su razlike između grupa pacijenta liječenih ultrazvučno vođenom perkutanom aspiracijom i ispiranjem i skupine bolesnika liječenih subakromijalnom injekcijom kortikosteroida. Godinu dana nakon liječenja perkutanom aspiracijom skupina je pokazala bolji oporavak funkcije procijenjen pomoću CMS-a od skupine liječenih steroidnom injekcijom. Nadalje, u bolesnika liječenih perkutanom aspiracijom (13 od 23 bolesnika) češće je došlo do potpune resorpcije nego kod onih liječenih kortikosteroidnom injekcijom (36). Sustavnim pregledom (eng. *Cochrane Collaboration*) na uzorku veličine 1450 ramena utvrđeno je da je ultrazvučno vođena perkutana aspiracija kalcifikata iz rotatorne manšete siguran i učinkovit postupak s procijenjenim značajnim smanjenjem boli (68). Sustavni pregled i metaanaliza usporedbe liječenja ESWT, UGPL, primjene kortikosteroidnih injekcija i kombiniranih tretmana ukazala je da UGPL + kortikosteroidna injekcija u odnosu na ostale načine liječenja dovode do značajnijeg poboljšanja u funkciji prema CMS-u, značajno smanjene boli procijenjene prema vizualno analognoj skali te do smanjenja veličine kalcifikata (69).

### Ostali oblici liječenja

#### Plazma bogata trombocitima

U dostupnoj literaturi nađen je jedna izvještaj o primjeni plazme bogate trombocitima (PRP, engl. *Platelet rich plasma*). Seijas i suradnici izvijestili su slučaj 44-godišnje žene u kojoj su koristili injekcije plazme bogate trombocitima, gdje su tri tretmana primijenjena u intervalima od dva tjedna. Svi prethodni tretmani u ove bolesnice nisu uspjeli. Regresija simptoma nastupila je u roku od šest tjedana, a korist se održala tijekom godine dana (70).

#### Liječenje matičnim stanicama

U literaturi postoje izvještaji o liječenju tendinopatija matičnim stanicama, no izvještaja o liječenju kalcificirajuće tendinopatije za sada nema. Primjena tehnologije matičnih stanica u liječenju tendinopatija tek treba biti istražena. Teoretski, pluripotentne matične stanice mogu se izolirati i zatim aplicirati na područje degenerativno promijenjenih tetiva. Kada su matične stanice na željenom mjestu, lokalno signaliziranje ili dodavanje egzogenih čimbenika može potaknuti pluripotentne stanice da se diferenciraju u potrebnu staničnu liniju. Chong i suradnici primijenili su matične stanice dobivene iz koštane srži na zečjem modelu za popravak Ahilove tetive. Oni su izvijestili da je dodavanje matičnih stanica u fibrinskom nosaču rezultiralo poboljšanom organizacijom kolagena u usporedbi s tetivama kontrole (71).

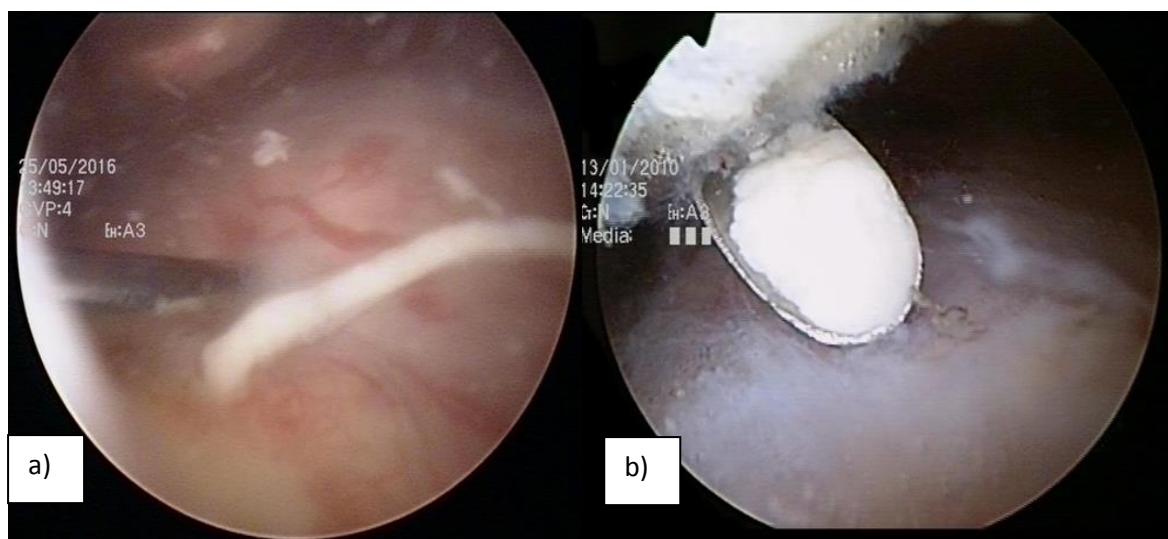
#### 1.4.2. Operativno liječenje

Otpriblike 10% bolesnika otporno je na konzervativni tretman i u tim je slučajevima potrebna operacija radi uklanjanja kalcifikata. Operativno liječenje indicirano je u bolesnika s teškim simptomima koji traju više od šest mjeseci. Dostupne su dvije vrste kirurških zahvata: artroskopsko uklanjanje kalcifikata i otvorena operacija koja se posljednjih godina napušta (72, 73). Indikacije za operaciju: progresija simptoma, konstantna bol koja ometa radnu aktivnost i aktivnosti svakodnevnog života te odsutnost poboljšanja simptoma nakon konzervativne terapije. Operacija nije indicirana u akutnoj fazi kada priroda pokušava i obično uspijeva u uklanjanju kalcifikata.

## Artroskopija

Artroskopija je postala uobičajena tehnika za odstranjenje kalcifikata iako je artroskopski pristup zahtjevan. Postoji nekoliko mogućih prednosti u odnosu na otvorenu kirurgiju: manja disekacija i bol, vizualizacija dodatne patologije i potencijalno kraće razdoblje oporavka. Preoperativno, ultrazvučno se određuje lokalizacija kalcifikata bilo kao udaljenost kalcifikata od tetive bicepsa ili tehnikom kvadranta. Tehnika kvadranta dijeli akromion od prednjeg do stražnjeg dijela u četiri jednaka kvadranta. Subakromijalna dekompresija provodi se samo ako je prisutna povezana patologija, kao što je oštar akromijalni kraj, osteofiti ili znakovi subakromijalnog sraza. Artroskopsko uklanjanje kalcifikata bez akromioplastike daje povoljne ishode i dovodi do brze remisije boli bez obzira na akromijalnu morfologiju. Međutim, oporavak ramene funkcije zahtijeva u prosjeku gotovo 3 mjeseca (74).

Postoperativno, održava se opseg pokreta. Rehabilitacija se započinje 24 sata nakon artroskopije vježbama opsega pokreta. Zapčinje se s pendularnim vježbama, a zatim i aktivnim asistiranim vježbama. Nakon trećeg dana zapčinje se s aktivnim vježbama po toleranciji pacijenta. Pacijenti se vraćaju na posao u prosjeku za 3 mjeseca, a za 6 mjeseci dolazi do punog funkcionalnog oporavaka. Artroskopija je zlatni standard kirurškog tretmana (75) (slika 1.4.).



**Slika 1.4.** Artroskopsko uklanjanje kalcifikata: a) pasta b) prah (vlastiti izvor)

**Tablica 1.1.** Algoritam terapijskog pristupa bolesnicima oboljelim od klacificirajuće tendinopatije (autorsko djelo)

Terapija	Učinci
<p><b>Akutna bol</b></p> <p>Utrazvučno vođena perkutana aspiracija i ispiranje</p> <p>Jedna kortizonska injekcija</p> <p>Mirovanje u abdukciji</p>	<p>Dekompresija</p> <p>Smanjenje fagocitoze, smanjenje hiperemije</p> <p>Istezanjem smanjiti pritisak, povećati protok krvi</p>
<p><b>Subakutna bol</b></p> <p>Pendularne vježbe</p> <p>Vježbe opsega pokreta</p> <p>Vježbe jačanja</p>	<p>Spriječiti pojavu „smrznutog ramena“ i slabosti mišića</p>
<p><b>Kronična bol</b></p> <p>Konzervativna terapija</p> <p>Izbjegavati kortikosteroide</p> <p>Operativno liječenje ako je konzervativna terapija neuspješna i ako postoje ograničenja za rad i aktivnosti svakodnevnog života</p>	<p>Održavati opseg pokreta i snagu</p>

### 2. HIPOTEZA

Osnovna istraživačka hipoteza je da fragmentirani, oblačasti kalcifikati izazivaju jaču bol i smanjenje funkcije ramena u odnosu na lučne i nodularne kalcifikate.

Sekundarna hipoteza je da pojačan protok zabilježen „osnaženim“ Dopplerom, bitno utječe na simptome kalcificirajuće tendinopatije uzrokujući jaču bol i smanjenje funkcije ramena.

### 3. CILJ ISTRAŽIVANJA

U vezi s hipotezom postavljeni su opći i specifični ciljevi istraživanja.

OPĆI CILJ: Odrediti utjecaj morfologije kalcifikata na bol i funkciju ramena kod bolesnika s kalcificirajućom tendinopatijom rotatorne manšete.

SPECIFIČNI CILJEVI:

- Utvrditi konvencionalne (B prikaz) ultrazvučne karakteristike kalcifikata kod oboljelih od kalcificirajuće tendinopatije;
- Utvrditi pomoću „osnaženog“ Dopplera jačinu vaskularizacije oko kalcifikata;
- Usporediti morfološke i doplerske nalaze s kliničkim nalazom aktivnosti bolesti pomoću tri funkcijska upitnika.

### 4. ISPITANICI I METODE

#### 4.1. Ustroj studije

Istraživanje je ustrojeno kao prospektivna studija s planiranim brojem ispitanika, najmanje 50, u dobi 20 - 60 godina. Veličina uzorka izabrana je na temelju raspoloživog broja ispitanika sa potrebnom dijagnozom kalcificirajuće tendinopatije ramena, a prema metodologiji rada francuskih autora koji su uspoređivale ultrazvučne i nalaze PD između simptomatskih i asimptomatskih ramena ispitanika sa dijagnozom kalcificirajuće tendinopatije (23). Ispitivanu populaciju čine osobe s kliničkom dijagnozom jednostrane kalcificirajuće tendinopatije postavljene na ultrazvučnom i radiološkom pregledu u Poliklinici za fiziklanu medicinu i rehabilitaciju Specijalne bolnice za medicinsku rehabilitaciju Krapinske Toplice. Kriteriji za isključivanje sudionika: 1) ultrazvučno i radiološki postavljena dijagnoza kalcificirajuće tendinopatija suprotnog ramena 2) ruptura rotatorne manšete bilo kojeg ramena 3) upalne reumatske bolesti 4) nestabilnost ramena 5) intrartikularne ili periartikularne injekcije u posljednjih 3 mjeseca 6) fizikalna terapija u posljednjih 6 tjedana 7) prijelom ramenog obruča 8) otvorene rane ili kožne infekcije u području ramena. Kontrolnu skupinu čini asimptomatsko „zdravo“ kontralateralno rame.

Dopuštenje za izvođenje ovog istraživanja odobrilo je Etičko povjerenstvo SB za medicinsku rehabilitaciju Krapinske Toplice i Etičko povjerenstvo za istraživanja Sveučilišta Josipa Jurja Strossmayera u Osijeku, Medicinskog fakulteta Osijek (klasa:602-04/14-08/06 ur.broj: 2158-61-07-14-02).

Istraživanje je provedeno u dvije faze: pri uključivanju ispitanika u istraživanje i nakon godinu dana po uključivanju. Uključivanjem u istraživanje, za svakog ispitanika zabilježeni su anamnestički podaci i fizikalni pregled oba ramena, radiološka i ultrazvučna dijagnostika te nalaz „osnažeog“ Dopplera ( PD, eng. engl. *power Doppler*). Zabilježena je dob, spol, zanimanje, dominantna ruka, noćna bol, trajanje simptoma, procjena boli pomoću vizualno-analogne skale boli (VAS, engl. *visual analog scale*), uzimanje nesteroidnih protuupalnih lijekova (NSAR) i funkcionalna pokretljivost oba ramena te tri funkcijska upitnika. Isti postupak ponovljen je godinu dana po uključivanju u istraživanje.



### 4.2. Ispitanici

U istraživanje su inicijalno uključena 52 ispitanika, 34 žena i 18 muškaraca. Jedan je ispitanik isključen iz istraživanja jer je podvrgnut artroskopskom uklanjanju kalcifikata 6 mjeseci po uključivanju u studiju.

Ispitivanu populaciju čine osobe s kliničkom dijagnozom jednostrane kalcificirajuće tendinopatije postavljene na ultrazvučnom i radiološkom pregledu Poliklinici za fizikalnu medicinu i rehabilitaciju Specijalne bolnice za medicinsku rehabilitaciju Krapinske Toplice. Svi sudionici bili su informirani o istraživanju i svojim pravima te su potpisali pristanak o sudjelovanju u studiji.

### 4.3. Metode

Za svakog ispitanika zabilježena je:

1. Dob, spol, zanimanje, dominantna ruka, noćna bol, šećerna bolest, trajanje simptoma, uzimanje nesteroidnih antireumatika.
2. Procjena boli pomoću vizualno-analogne skale boli je jednostavna i često korištena metoda za procjenu varijacija u intenzitetu boli. U kliničkoj praksi često se koristi kao mjera učinkovitosti liječenja. Intenzitet bolova pacijent određuje na 10-centimetarskoj vizualno-analognoj skali gdje je nulom „0“ označeno „nema boli“ i desetkom „10“ najgora bol koju možete zamisliti. Procjenu i bilježenje boli obavili su sami pacijenti. Bol je procijenjena kao: blaga-VAS 1-3, umjerena-VAS 4-7 i jaka VAS 8-10 (24).
3. Funkcionalna pokretljivost oba ramena – aktivno mjerenje u oba ramena izvođeno je u stojećem položaju pacijenta. Aktivan pokret mjeren je do kraja raspona pokreta ili do trenutka povećanja boli koje onemogućuje daljnje kretanje. Aktivna pokretljivost mjerena je pomoću inklinometra.
4. **Oxford upitnik za rame** (OSS, *engl. Oxford Shoulder Score*) (**Prilog 1**) – 12 pitanja o ograničenjima ispitanika, s ocjenom u rasponu od 0 do 48, gdje 0 - 19 predstavlja maksimalnu onesposobljenost, 20 - 29 umjerenu, 30 - 39 blagu onesposobljenost i 40 - 48 zadovoljavajuću funkciju zgloba (76). Upitnik popunjava sam ispitanik.
5. **Kratka verzija upitnika Nesposobnost ruke, ramena i šake** (Quick DASH, *engl. Disabilities of the Arm, Shoulder and Hand*) (**Prilog 2**) – 11 pitanja za mjerenje

funkcioniranja u aktivnostima svakodnevnog života i simptoma vezanih za gornji ekstremitet. Rezultat se svodi na raspon 0 – 100 gdje viši rezultat upućuje na veću nesposobnost (77). Upitnik popunjava sam ispitanik.

6. **Constant upitnik za rame (CSS, engl. *Constant Shoulder Score*) (Prilog 3)** - 8 pitanja koje se odnose na bol, aktivnosti svakodnevnog života (neometan san, rekreacija/sport, posao), snagu abdukcija i pokretljivost (antefleksija, elevacija iz abdukcije, vanjska i unutrašnja rotacija (23, 24). Upitnik obuhvaća subjektivnu i objektivnu procjenu u jedan rezultat. Objektivni parametri uključuju opseg pokreta i snagu (65 bodova), a subjektivni uključuju bol i utjecaj na aktivnosti svakodnevnog života (35 bodova). Što je rezultat bodovanja viši, to je bol manja i bolja je funkcija ramena. Ukupni rezultat očitava se kao razlika bodovanja bolesnog i zdravog ramena. Razlika > 30 ukazuje na lošu funkciju ramena, rezultat 21 - 30 slabu, 11 - 20 dobru, razlika bolesnog i zdravog ramena < 11 ukazuje na odličnu funkciju. Upitnik popunjava ispitivač (78, 79).

Prilozi upitnika nalaze se na kraju teksta u zasebnom poglavlju.

7. **Standardna radiografija ramena:** učinjena je anteroposteriorna snimka („prava“), snimka u unutrašnjoj i vanjskoj rotaciji („modificirani Grashey“) bolesnog i anteroposteriorna snimka kontralateralnog, zdravog ramena. U istraživanju su se koristile sljedeće radiološke klasifikacije (26, 27) (tablica 4.1. i tablica 4.2.).

**Tablica 4.1.** Radiološka kalcifikacija prema veličini kalcifikata

Radiološka klasifikacija po <b>Bosworthu</b>	
Mali	< 0,5cm
Srednji	0,5 – 1,5cm
Veliki	> 1,5cm

**Tablica 4.2.** Radiološka klasifikacija koja odgovara Uthoff-fazama bolesti

	De Palma i Kruper	Faze tendinopatije
Tip I	Heterogen kalcifikat s loše definiranom periferijom	Resorptivna faza
Tip II	Homogen kalcifikat	Formativna faza

8. **Ultrazvučni pregled** oba ramena sastojao se od konvencionalnog pregleda u B prikazu ( B mode, prema engl. *brightness mode* ) i od procjene vaskularizacije PD. Sve preglede je provodio sam autor kao liječnik ispitivač, pomoću Siemens- Acuson X500 uređaja. Prilikom pregleda pacijent sjedi uspravno i ispitivač skenira s prednje strane. Korištena je linearna sonda frekvencije 5-13 MHz u B modu i korištenjem PD za semikvantifikaciju protoka. Ultrazvučni pregled proveden je prema smjernicama Europskog društvo za mišićno-koštanu radiologiju (engl. *European Society of Musculoskeletal Radiology*, ESSR), Utrazvučne skupine Europskog društvo za mišićno-koštanu radiologiju (engl. *Ultrasound group European Society of Musculoskeletal Radiology*) prema protokolima ultrazvučne skupine (eng. *Ultrasound Group Protocols*) (80). Pregled počinje prikazom tetive bicepsa u poprečnoj i uzdužnoj ravnini. Bolesnik drži šaku u supiniranom položaju na natkoljenici. Nakon toga se vrši pregled akriomioklavikularnog zgloba. Zatim pregled subscapularisa u dvije ravnine uz položaj fleksije u laktu i vanjske rotacije. Postavljanjem pacijentove ruke u stražnji džep, dlan okrenut prema glutealnom mišiću, lakat usmjeren straga, prikazuje se tetiva supraspinatusa u obje ravnine. Stražnji glenohumeralni zglob, m. infraspinatus i m. teres minor prikazuju se uz položaj ruke na suprotnom ramenu.

Bilježila se ehostruktura tetive, pojave heteroehogenih, hiperehogenih i anehogenih žarišta u teiva rotatorne mnašete. Mjeren je poprečni promjer tetive supraspinatusa simptomatske i kontrolne strane. Poprečni promjer supraspinatusa mjeren je od artikulacijske hrskavice okomito do najproksimalnije točke konveksiteta konture. Kao kriterij za tendinitis uzima se razlika u poprečnom promjeru tetive između zahvaćenog i kontralateralnog ramena >2mm. Određivana je lokalizacija kalcifikata unutar tetiva rotatorne manšete, veličina i morfologija kalcifikata (tablica 4.3). Bilježena je distenzija

subakromijalne subdeltoidne burze i nalaz PD u samoj burzi. Burza se smatra distendiranom ako joj je poprečni promjer veći od 2 mm.

**Tablica 4.3.** Ultrazvučna klasifikacija na temelju morfologije kalcifikata

Morfologija	
Tip I	Lučni kalcifikat
Tip II	Fragmentiran ili oblačast
Tip III	Nodularan

9. **Nalaz „osnaženog“ Dopplera (700Hz)** koristio se otkrivanje, prikaz i kvantifikaciju protoka u tetivama i SASD burzi. Bilježena je pojava doplerskog signala uz sam kalcifikat, unutar tetive ili periburzalno (18) (tablica 4.4.).

**Tablica 4.4.** Semikvantifikacija nalaza „osnaženog“ Dopplera

Semikvantifikacija nalaza „osnaženog“ Dopplera	
<b>Stupanj 0</b>	bez signala
<b>Stupanj 1</b>	blag protok, signal u jednoj ili dvije žile
<b>Stupanj 2</b>	umjeren, nekoliko (3 - 6) štapićastih signala
<b>Stupanj 3</b>	jak, više (> 6) signala u žilama

### 4.4. Statističke metode

Rezultati su obrađeni su pomoću statističkog paketa SPSS 19.0. Izračunata je deskriptivna statistika svake pojedine varijable. Pri tome je deskriptivna statistika za svaku varijablu prikazana tablično ili interpretirana tekstualno. Ponuđeni odgovori na istraživačka pitanja uključivali su usporedbe između podskupina te su isti prikazani grafički ili tablično. Uzorak je podijeljen na poduzorke sukladno istraživačkom pitanju koje se ispitalo, a zatim je provedeno testiranje razlika među poduzorcima. Razina statističke značajnosti koja je korištena iznosi 5%.

Prije obrazloženja odgovora na istraživačka pitanja izračunat je postotak odgovora koji nedostaju, no ni za jednog ispitanika nije nedostajalo više od 10% odgovora, stoga su svi ispitanici uključeni u daljnju analizu. Kod varijable "Morfologija kalcifikata" četiri ispitanika imala su dvije morfologije kalcifikata, te su stoga isključeni iz analiza koje se odnose na uzročno-posljedično zaključivanje o utjecaju vrste kalcifikata na simptome.

Kod analize varijabli kategorijalnog tipa na nominalnim i ordinalnim skalama, korištena je metoda neparametrijske statistike: hi-kvadrat test. Rezultati hi-kvadrat testova prikazani su tablično te je prezentirana interpretacija rezultata.

Kod usporedbi varijabli na omjernoj mjernoj skali korišteni su parametrijski Studentov t-test za usporedbu dvije skupine te jednosmjerna analiza varijance za usporedbu između više od dvije skupine za ispitivanje statističke značajnosti razlika među skupinama podataka. Kod t-testa je Leveneovim testom za jednakost varijanci ispitano je da li varijable zadovoljavaju uvjete za provedbu testa.

Za usporedbu rezultata na bolesnom i zdravom (kontrolnom) ramenu korišteni su Studentov t-test i jednosmjerna analiza varijance za zavisne uzorke.

## 5. REZULTATI

### 5.1. Opća i klinička obilježja ispitanika

U istraživanje je inicijalno uključeno 52 ispitanika. Jedan ispitanik isključen je iz istraživanja, jer je šest mjeseci po uključivanju u istraživanje bio podvrgnut artroskopskom uklanjanju kalcifikata. Više od jedne morfologije kalcifikata imalo je 8 % ispitanika odnosno 4 ispitanika. Ispitanici koji su imali više od jedne morfologije kalcifikata izdvojeni su u zasebnu grupu čiji rezultati nisu interpretirani vezano za utjecaj morfologije na funkciju ramena. Dob ispitanika bila je u rasponu od 34 do 59 godina, medijan dobi iznosio je 47. U istraživanju je sudjelovalo 33 % muških te 67 % ženskih ispitanika (34 žene i 17 muškaraca). Kalcificirajuća tendinopatija rotatorne manšete podjednako je nađena na dominantnoj i nedominantnoj ruci (tablica 5.1). Među ispitanicima, njih 51 % ima srednju stručnu spremu, 37 % visoku stručnu spremu, a 12 % su nekvalificirani radnici. Šećernu bolest ima 7 ispitanika ili 14 % od ukupnog broja ispitanika. Većini ispitanika simptomi na početku istraživanja traju dulje od 3 mjeseca (45 %) a samo devet ispitanika ima tegobe zadnjih tjedan dana (tablica 5.2.). Noćne bolove ima 94 %, a samo troje ispitanika (6 %) nema (tablica 5.3.). Najveći udio ispitanika izražava jaku bol na VAS-i boli (njih 49 %). Gotovo podjednak broj ispitanika ima umjerenu bol, a samo 4 %, odnosno dvoje ispitanika javlja blagu bol (slika 5.1). Većina ispitanika uzima nesteroidne antireumatike (tablica 5.4.). Više od polovice ispitanika (51 %) ima veličinu kalcifikata u rasponu od 0,5 do 1,5 cm. 41 % bolesnika ima kalcifikat veći od 1,5 cm, a samo 8 % manji od 0,5 cm.

**Tablica 5.1.** Pojavnost kalcificirajuće tendinopatije na dominantnoj ruci

	Frekvencija	%
Da	25	49
Ne	26	51
Ukupno	51	100

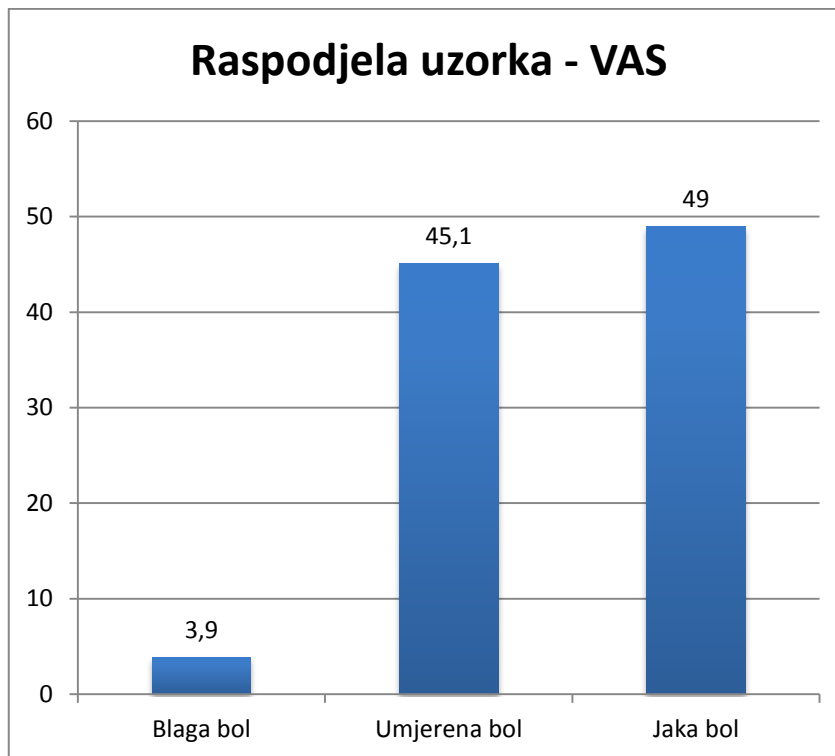
**Tablica 5.2.** Trajanje simptoma u bolesnika s kalcificirajućom tendinopatijom

	Frekvencija	%
3 dana	1	2
1 tjedan	8	16
3 tjedna	9,8	18
1 mjesec	4	8
2 mjeseca	6	12
3 mjeseca	23	45
Ukupno	51	100

**Tablica 5.3.** Noćna bol u bolesnika s kalcificirajućom tendinopatijom

	Frekvencija	%
Da	48	94
Ne	3	6
Ukupno	51	100

Najčešće zahvaćena tetiva kalcifikatom bila je tetiva supraspinatusa (42/51 ispitanika), u manjem broju slučajeva bila je zahvaćena tetiva subskapularisa (5/51 ispitanika). U dvoje ispitanika u kojih je nađeno više od jedne morfologije kalcifikata nađen je istovremeno kalcifikat u tetivi supraspinatusa i infraspinatusa te u dvoje ispitanika u tetivi supraspinatusa i subskapularisa.



**Slika 5.1.** Raspodjela ispitanika oboljelih od kalcificirajuće tendinopatije po rezultatu na vizualno analognj skali boli

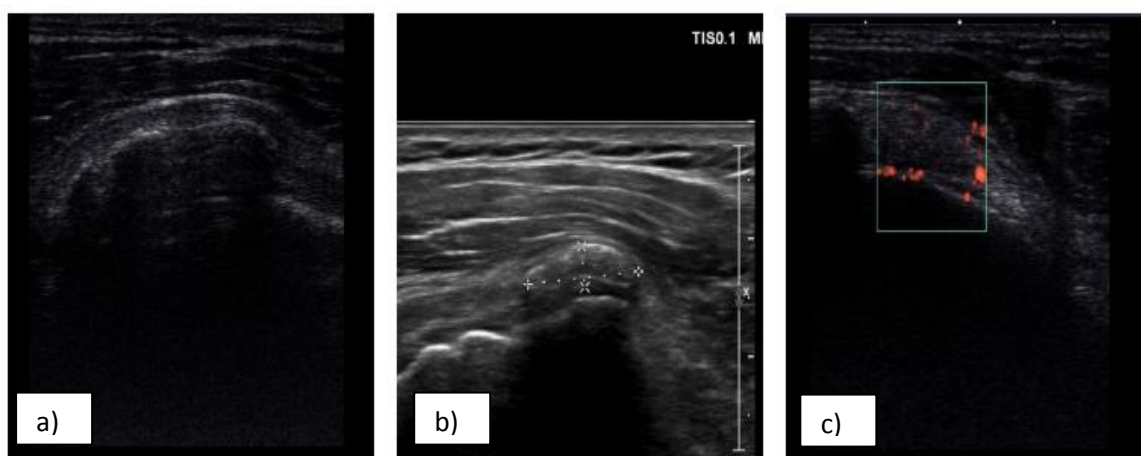
**Tablica 5.4.** Frekvencija uzimanja nesteroidnih antireumatika u bolesnika s kalcificirajućom tendinopatijom

	Frekvencija	%
Da	32	63
Ne	19	37
Ukupno	51	100



### 5.2. Ultrazvučna morfologija kalcifikata u bolesnika s kalcificirajućom tendinopatijom rotatorne manšete

U ispitanika najčešća nađena morfologija kalcifikata bila je fragmentiran, oblačast kalcifikat (u 37 % ispitanika). 29 % ispitanika ima lučni kalcifikat, a najmanji udio ispitanika ima nodularan kalcifikat, njih 26 %. Četrnaest ispitanika (8 %) imali su dva kalcifikata različite morfologije (slika 5.2.) (tablica 5.5.). Ispitanici koji su imali više od jedne morfologije kalcifikata izdvojeni su u zasebnu grupu čiji rezultati nisu interpretirani.



**Slika 5.2.** Prikaz ultrazvučne morfologije kalcifikata ispitanika: a) Lučni kalcifikat b) Nodularan kalcifikat c) Oblačast kalcifikat s nalazom „osnaženog“ Dopplera 3. stupnja

**Tablica 5.5.** Ultrazvučna morfologija kalcifikata u ispitanika s kalcificirajućom tendinopatijom

	Frekvencija	%
Dvije vrste kalcifikata	4	8
Lučni	15	29
Fragmentiran oblačast	19	37
Nodularan	13	26
Ukupno	51	100

### 5.3. Rezultat na vizualno analognoj skali boli i ultrazvučna morfologija kalcifikata

Razina boli prema VAS bila je statistički značajno različita na razini manjoj od 1 % ( $\chi^2 = 30,929$ ;  $df = 4$ ;  $p < 0,001$ , Hi-kvadrat test) u bolesnika s različitom morfologijom kalcifikata. Rezultati istraživanja ukazuju da se jaka bol najčešće javlja u bolesnika s fragmentiranim kalcifikatom. Umjerena bol najčešće se javlja kod ispitanika s lučnim kalcifikatom (tablica 5.6.).

**Tablica 5.6.** Rezultat na vizualno analognoj skali boli i ultrazvučna morfologija kalcifikata rotatorne manšete

Vizualno analogna skala boli		Ultrazvučna morfologija kalcifikata				
		Lučni	Fragmentirani oblačasti	Nodularni	Ukupno	
Blaga bol	Broj	2	0	1	3	
	%	66,7	0,0	33,3%	100,0	
Umjerena bol	Broj	13	1	7	21	
	%	61,9	4,8	33,3%	100,	
Jaka bol	Broj	0	18	5	23	
	%	0,0	78,3	21,7%	100,0	
Ukupno		Broj	15	19	13	47
		%	31,9	40,4	27,7%	100,0

\*Hi-kvadrat test ( $\chi^2=30,929$ ;  $df=4$ ;  $p < 0,001$ )

#### 5.4. Rezultat na vizualno analognoj skali boli i veličina kalcifikata

Nije nađena statistički značajna razlika u rezultatu na VAS između ispitanika s različitom veličinom kalcifikata ( $\chi^2=1,696$ ;  $df=6$ ;  $p=0,945$ , Hi-kvadrat test) (tablica 5.7).

**Tablica 5.7.** Rezultat na vizualno analognoj skali boli i veličina kalcifikata rotatorne manšete

			Radiološki utvrđena veličina kalcifikata				Ukupno
			>1 kalcifikat	< 0.5 cm	0.5-1.5 cm	> 1.5 cm	
Vizualno analogna skala boli	Blaga bol	Broj	0	0	1	1	2
		%	0,0	0,0	50,0	50,0	100,0
	Umjeren bol	Broj	1	2	12	8	23
		%	4,3	8,7	52,2	34,8	100,0
	Jaka bol	Broj	0	2	12	11	25
		%	0,0	8,0	48,0	44,0	100,0
Ukupno		Broj	1	4	25	20	50
		%	2,0	8,0	50,0	40,0	100,0

\*Hi kvadrat test ( $\chi^2=1,696$ ;  $df=6$ ;  $p^*=0,945$ )

#### 5.5. Funkcija ramena i veličina kalcifikata rotatorne manšete

Razlika u rezultatu funkcijskih upitnika između ispitanika s različitom veličinom kalcifikata nije statistički značajna. Nema statistički značajne razlike između ispitanika s različito velikim kalcifikatima u rezultatu na CSS-u ( $\chi^2=12,615$ ;  $df=9$ ;  $p=0,181$ , Hi-kvadrat test) i OSS-u ( $\chi^2=8,246$ ;  $df=9$ ;  $p^*=0,510$ , Hi-kvadrat test) (tablica 5.8.).

Tablica 5.8. Rezultat Oxford upitnika za rame i veličina kalcifikata rotatorne manšete

			Radiološki utvrđena veličina kalcifikata				Ukupno
			>1kalci- fikat	< 0.5 cm	0.5-1.5 cm	> 1.5 cm	
Oxford upitnik za rame	0-19	Broj	0	2	11	9	22
		%	0,0	9,1	50,0	40,9	100,0
	20-29	Broj	1	0	4	6	11
		%	9,1%	0,0	36,4	54,5	100,0
	30-39	Broj	0	2	8	3	13
		%	0,0	15,4	61,5	23,1	100,0
	40-48	Broj	0	0	3	2	5
		%	0,0	0,0	60,0	40,0	100,0
Ukupno		Broj	1	4	26	20	51
		%	2,0	7,8	51,0	39,2	100,0

\*Hi kvadrat test ( $\chi^2=8,246$ ;  $df=9$ ;  $p^*=0,510$ );

### 5.6. Funkcija ramena i ultrazvučna morfologija kalcifikata rotatorne manšete

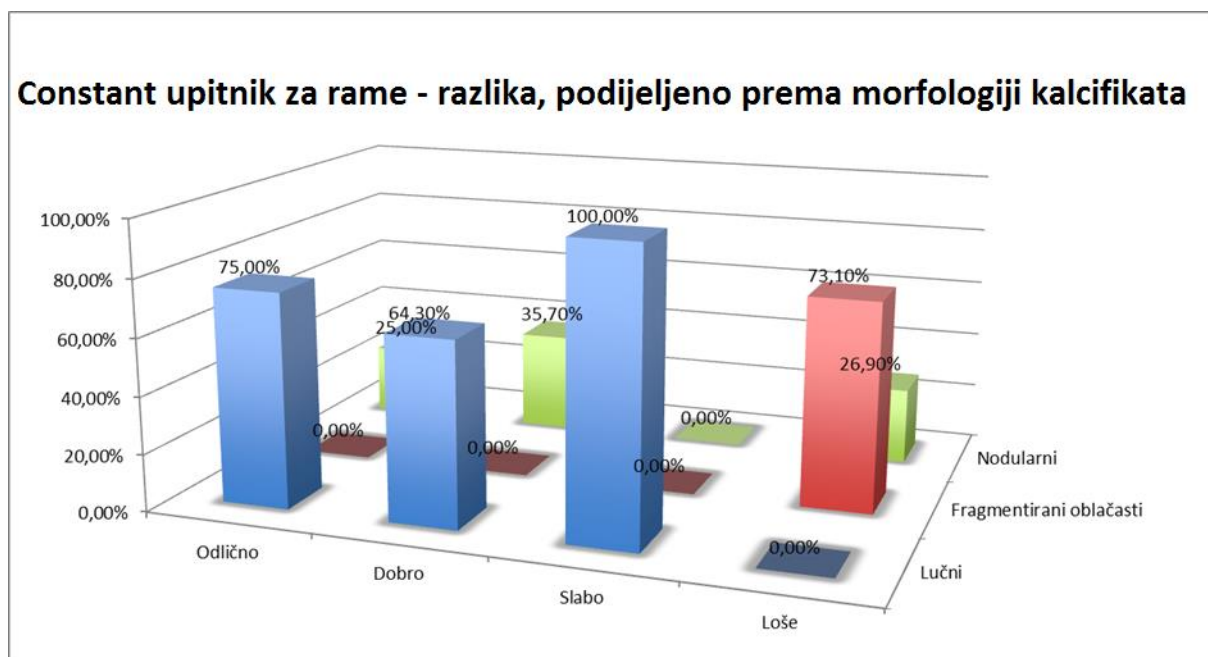
Rezultati pokazuju da ispitanici s fragmentiranim kalcifikatom postižu lošiji rezultat funkcijskih upitnika: CSS, OSS i Quick DASH. Najbolje rezultate postižu ispitanici s lučnim kalcifikatom dok su rezultati funkcijskog bodovnja ispitanika s nodularnim kalcifikatom između rezultata ispitanika s lučnim i fragmentiranim kalcifikatom. Razlika između pacijenata s tri različite morfologije kalcifikata u CSS rezultatu statistički je značajna na razini manjoj od 1% ( $\chi^2=36,098$ ;  $df=6$ ;  $p<0,001$ , Hi-kvadrat test). Rezultat "Odlično" javlja se najčešće kod

ispitanika s lučnim, a rezultat "Loše" kod ispitanika s fragmentiranim, oblačastim kalcifikatom (tablica 5.9. tablica 5.10. slika 5.3.).

**Tablica 5.9.** Rezultat Constant upitnika za rame i ultrazvučna morfologija kalcifikata rotatorne manšete

			Ultrazvučna morfologija kalcifikata			
			Lučni	Fragmentiran oblačast	Nodularan	Ukupno
Constant upitnik za rame	Odlično	Broj	3	0	1	4
		%	75,0	0,0	25,0	100,0
	Dobro	Broj	9	0	5	14
		%	64,3	0,0	35,7	100,0
	Slabo	Broj	3	0	0	3
		%	100,0	0,0	0,0	100,0
	Loše	Broj	0	19	7	26
		%	0,0	73,1	26,9	100,0
Ukupno		Broj	15	19	13	47
		%	31,9	40,4	27,7	100,0

\*Hi kvadrat test ( $\chi^2 = 36,098$ ;  $df = 6$ ;  $p^* < 0,001$ )



**Slika 5.3.** Rezultat Constant upitnika za rame u ispitanika s različitom morfologijom kalcifikata (frekvencija)

**Tablica 5.10.** Ultrazvučna morfologija kalcifikata i rezultat Constant upitnika za rame

Constant upitnik za rame	Morfologija kalcifikata		
	Lučni	Fragmentirani oblačasti	Nodularni
Odlično	75,0%	0,0%	25,0%
Dobro	64,30%	0,00%	35,7%
Slabo	100,0%	0,0%	0,0%
Loše	0,0%	73,1%	26,9%

Razlika između pacijenata s tri različite vrste kalcifikata u rezultatu Oxford upitnika statistički je značajna na razini manjoj od 5% ( $\chi^2 = 25,250$ ;  $df = 6$ ;  $p < 0,001$ , Hi-kvadrat test). Jaka onesposobljenost (rezultat 0 - 19) javlja se najčešće kod ispitanika s fragmentiranim kalcifikatom, a zadovoljavajuća funkcija zgloba (rezultat 40 - 48) u ispitanika s lučnim kalcifikatom (tablica 5.11., tablica 5.12.) (slika 5.4.).

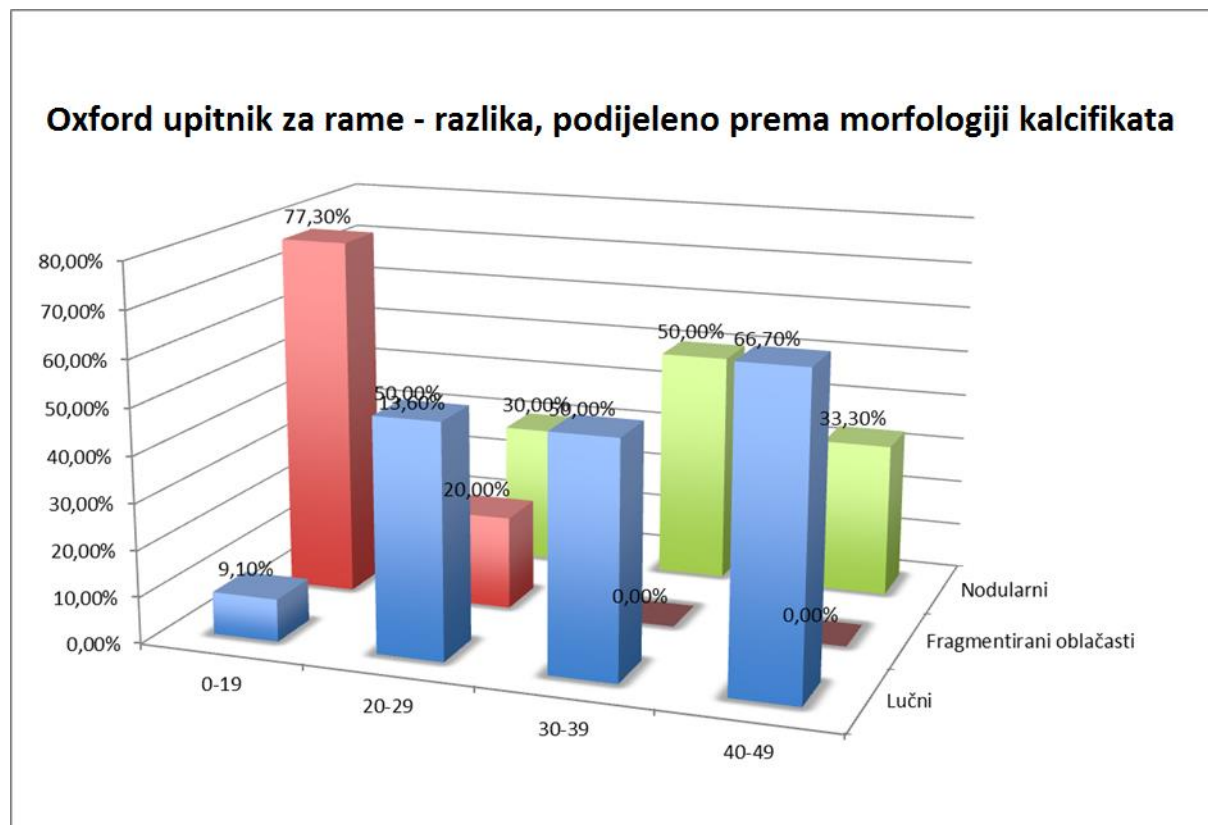
**Tablica 5.11.** Rezultat Oxford upitnika za rame u bolesnika s različitom morfologijom kalcifikata

			Ultrazvučna morfologija kalcifikata			
			Lučni	Fragmentiran Oblačast	Nodularan	Ukupno
Oxford upitnik za rame	0 - 19	Broj	2	17	3	22
		%	9,1	77,3	13,6	100,0
	20 - 29	Broj	5	2	3	10
		%	50,0	20,0	30,0	100,0
	30 - 39	Broj	6	0	6	12
		%	50,0	0,0	50,0	100,0
	40 - 48	Broj	2	0	1	3
		%	66,7	0,0	33,3	100,0
Ukupno		Broj	15	19	13	47
		%	31,9	40,4	27,7	100,0

\*Hi kvadrat test ( $\chi^2 = 25,250$ ;  $df = 6$ ;  $p^* < 0,001$ )

**Tablica 5.12.** Rezultat Oxford upitnika za rame u bolesnika s različitom morfoloijom kalcifikata

Oxford upitnik za rame	Lučni	Fragmentiran oblačast	Nodularan
0-19	9,1%	77,3%	13,6%
20-29	50,0%	20,0%	30,0%
30-39	50,0%	0,0%	50,0%
40-48	66,7%	0,0%	33,3%

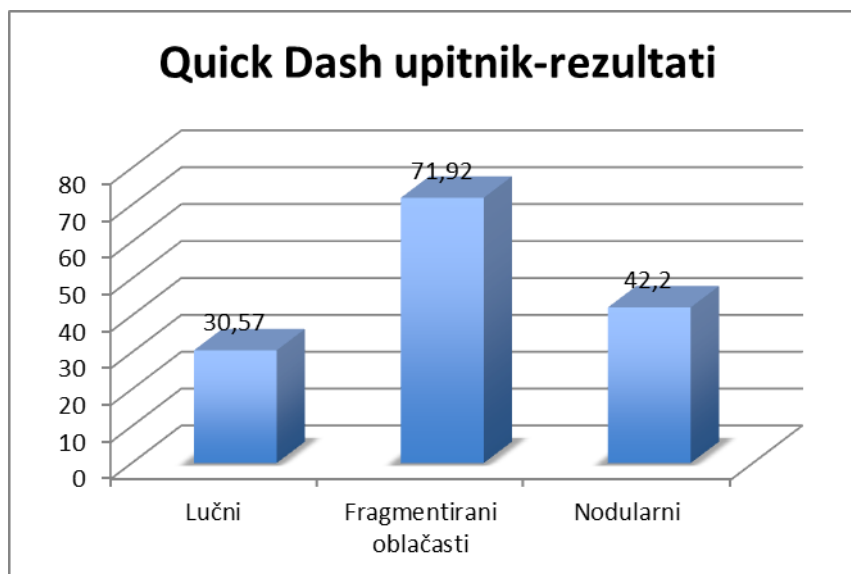


**Slika 5.4.** Rezultat Oxford upitnika za rame u ispitanika s različitom ultrazvučnom morfoloijom kalcifikata

Dokazana je statistički značajna razlika između ispitanika s različitom morfoloijom kalcifikata u rezultatu na Quick DASH upitniku ( $F = 7,930$ ;  $df = 50$ ;  $p < 0,001$ , Analiza varijanci razlika). Post hoc analize pokazuju da ispitanici s lučnim ( $p < 0,001$ ) i nodularnim



( $p = 0,033$ ) kalcifikatom imaju veći Quick DASH rezultat od onih s fragmentiranim oblačastim (slika 5.5.).



**Slika 5. 5.** Rezultat kratke verzije upitnika Nesposobnost ruke, ramena, šake u bolesnika s različitom morfologijom kalcifikata

### 5.7. Funkcija ramena i nalaz „osnaženog“ Dopplera

Razlika između pacijenata koji imaju različit stupnja protoka zabilježen „osnaženim“ Dopplerom u rezultatu na Oxford upitniku za rame statistički je značajna na razini manjoj od 5% ( $\chi^2 = 19,229$ ;  $df = 9$ ;  $p = 0,023$ , Hi-kvadrat test). Ispitanici koji imaju PD nalaz 0. stupnja češće ostvaruju viši rezultat (30 do 48), dok ispitanici koji imaju PD nalaz 3. stupnja češće ostvaruju najlošiji funkcijski rezultat (0 - 19) na OSS-u (tablica 5.13.).

**Tablica 5.13.** Rezultat Oxford upitnika za rame u bolesnika s različitim supnjem protoka zabilježenim „osnaženim“ Dopplerom

			Nalaz „osnaženog“ Doppler				Ukupno
			0. stupnja	1. stupnja	2. stupnja	3. stupnja	
Oxford upitnik za rame	0-19	Broj	7	0	4	9	20
		%	35,0	0,0	20,0	45,0	100,0
	20-29	Broj	6	2	1	2	11
		%	54,5	18,2	9,1	18,2	100,0
	30-39	Broj	11	1	1	0	13
		%	84,6	7,7	7,7	0,0	100,0
	40-48	Broj	3	0	2	0	5
		%	60,0	0,0	40,0	0,0	100,0
Ukupno	Broj	27	3	8	11	49	
	%	55,1	6,1	16,3	22,4	100,0	

\*Hi-kvadrat test ( $\chi^2=19,229$ ;  $df=9$ ;  $p*=0,023$ )

Razlika između pacijenata koji imaju različit stupnja protoka zabilježen PD-om u rezultatu na Quick DASH upitniku statistički je značajna na razini manjoj od 5 % ( $F = 10,768$ ;  $df = 3;45$ ;  $p < 0,001$ ). Provedena analiza varijanci razlika između grupa i Scheffe post hoc test. Ispitanici koji imaju PD nalaz 3. stupnja ostvaruju značajno viši rezultat u odnosu na ispitanike koji imaju PD nalaz 0. stupnja. Za ostale stupnjeve Dopplera razlika nije značajna (tablica 5.14. tablica 5.15.).

**Tablica 5.14.** Rezultat kratke verzije upitnika Nesposobnost ruke, ramena, šake i nađenog stupnja protoka oko kalcifikata

Nalaz „osnaženog“ Dopplera		N Broj ispitanika	Minimum	Maximum	M Aritmetička sredina	SD Standardana devijacija
0.	Quick DASH stupnja	27	2,3	84,1	36,044	22,7236
1.	Quick DASH stupnja	3	18,2	55,0	42,733	21,2465
2.	Quick DASH stupnja	8	4,5	93,2	53,950	36,9733
3.	Quick DASH stupnja	11	68,2	100,0	84,345	13,7632

**Tablica 5.15.** Analiza varijance za grupe iz tablice 5.14. u rezultatu kratke verzije upitnika Nesposobnost ruke, ramena, šake u ispitanika sa zabilježenim različitim stupnjem protoka oko kalcifikata

	Suma kvadrata	df	Aritmetička sredina na kvadrat	F-F omjer	P*
Između grupa	18515,019	3	6171,673	10,768	<0,001
Unutar grupa	25791,741	45	573,150		
Ukupno	44306,760	48			

\*Analiza varijance (F = 10,768; df = 3;45; p\* < 0,001); df - broj stupnjeva slobode

Razlika između ispitanika koji imaju različit stupanj protoka zabilježen PD-om i rezultata na Constant upitniku za rame nije statistički značajna ( $\chi^2 = 16,152$ ;  $df = 9$ ;  $p = 0,064$ , Hi-kvadrat test).

### 5.8. Nalaz „osnaženog“ Dopplera oko kalcifikata i rezultat na vizualno analognoj skali boli

Razlika između pacijenata koji iskazuju različite razine boli na VAS boli i nađenog stupnja protoka zabilježenog PD statistički je značajna na razini manjoj od 1% ( $\chi^2 = 31,124$ ;  $df = 6$ ;  $p < 0,001$ , Hi-kvadrat test). PD nalaz 0. stupnja javlja se najčešće kod ispitanika s umjerenom boli, a PD nalaz 3. stupnja kod ispitanika s jakom boli (tablica 5.16.).

**Tablica 5.16.** Nalaz „osnaženog“ Dopplera i rezultata na vizualno analognoj skali boli

			Vizualno analagona skala boli			Ukupno
			Blaga bol	Umjerena bol	Jaka bol	
Nalaz „osnaženog“ Dopplera	0. stupnja	Broj	1	20	5	26
		%	3,8	76,9	19,2	100,0
	1. stupnja	Broj	0	3	0	3
		%	0,0	100,0	0,0	100,0
	2. stupnja	Broj	0	0	7	7
		%	0,0	0,0	100,0	100,0
	3. stupnja	Broj	0	0	11	11
		%	0,0	0,0	100,0	100,0
Ukupno		Broj	1	23	23	47
		%	2,2	48,9	48,9	100,0

\*Hi- kvadrat test ( $\chi^2 = 31,124$ ;  $df = 6$ ;  $p^* < 0,001$ )

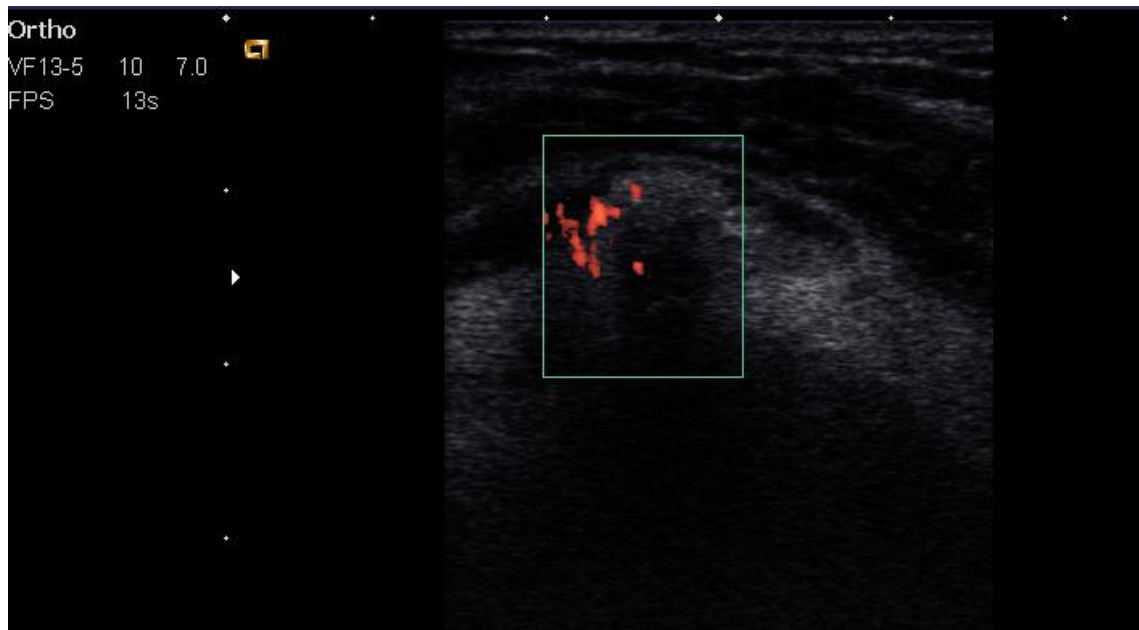### 5.9. Nalaz „osnaženog“ Dopplera i ultrazvučne morfologije kalcifikata rotatorne manšete

Rezultati istraživanja ukazuju da ispitanici s fragmentiranim kalcifikatom imaju statički značajno viši stupanj PD ( $\chi^2 = 35,685$ ;  $df = 9$ ;  $p < 0,001$ , Hi-kvadrat test). PD 0. stupnja javlja se najčešće kod lučnih, a PD 2. i 3. stupnja kod ispitanika s fragmentiranim, oblačastim kalcifikatom (tablica 5.17.) (slika 5.6., slika 5.7.).

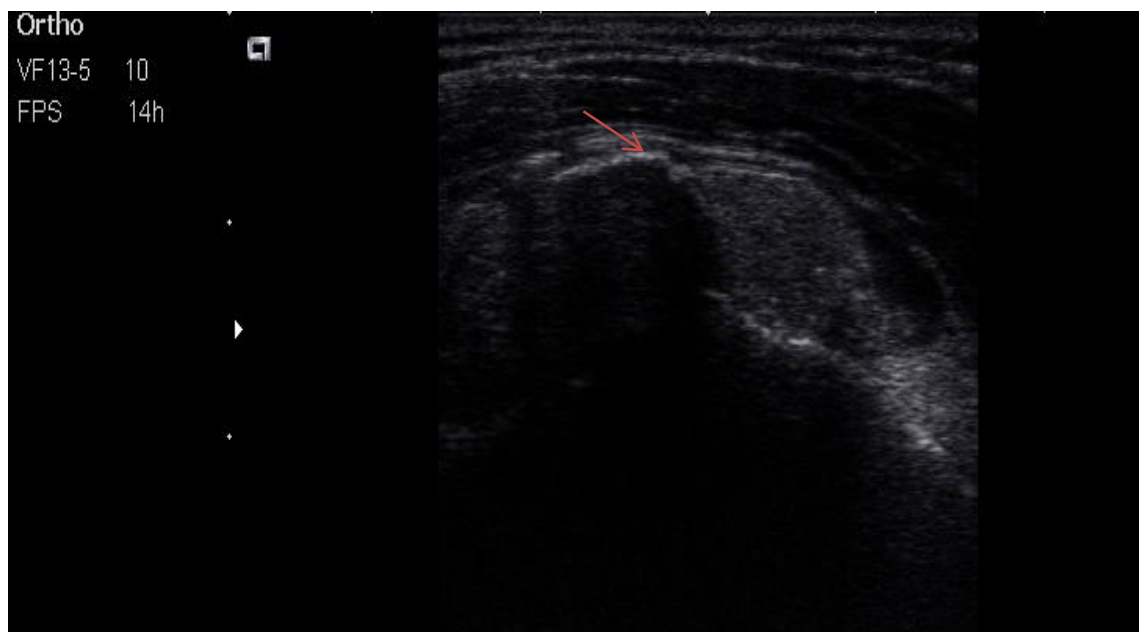**Tablica 5.17.** Nalaz „osnaženog“ Dopplera i ultrazvučna morfologija kalcifikata

			Ultrazvučna morfologija kalcifikata				Ukupno
			>1 kalcifikat	Lučni	Fragmentiran oblačast	Nodularan	
„Osnaženi“ Doppler	0.	Broj	2	10	4	11	27
	stupnja	%	7,4	37,0	14,8	40,7	100,0
	1.	Broj	0	3	0	0	3
	stupnja	%	0,0	100,0	0,0	0,0	100,0
	2.	Broj	1	0	6	0	7
	stupnja	%	14,3	0,0	85,7	0,0	100,0
	3.	Broj	2	0	9	0	11
	stupnja		18,2	0,0	81,8	0,0	100,0
Ukupno		Broj	5	13	19	11	48
		%	10,4	27,0	39,6	22,9	100,0

\*Hi kvadarat test ( $\chi^2=35,685$ ;  $df=9$ ;  $p*<0,001$ )



**Slika 5.6.** Prikaz fragmetiranog oblačastog kalcifikata u tetivi supraspinatusa ispitanika s nalazom „osnaženog „ Dopplera“ 3. stupnja



**Slika 5.7.** Prikaz fragmentiranog oblačastog kalcifikata u tetivi supraspinatusa ispitanika s manjim lučnim dijelom koji još nije zahvaćen resorpcijom; dio kalcifikata je lučnog izgleda s akustičnom sjenom (označeno strelicom)

## 5.10. Ultrazvučna morfologija kalcifikata i izljev oko duge glave bicepsa

Nema statistički značajne razlike između onih bolesnika koji imaju fragmentirani oblačasti i onih koji imaju nodularni ili lučni kalcifikat u učestalosti pojave izljeva oko duge glave bicepsa ( $\chi^2 = 0,141$ ;  $df = 1$ ;  $p = 0,707$ , Hi-kvadrat test) ( tablica 5.18.).

**Tablica 5.18.** Ultrazvučna morfologija kalcifikata rotatorne manšete i izljev oko duge glave mišića bicepsa brachii

Ultrazvučna morfologija kalcifikata			Izljev oko bicepsa		Ukupno
			ne	da	
Fragmentirani oblačasti kalcifikati	0	Broj	14	11	25
		% unutar Fragmentirani oblačasti kalcifikati	56,0	44,0	100,0
	1	Broj	8	8	16
		% unutar Fragmentirani oblačasti kalcifikati	50,0	50,0	100,0
Ukupno		Broj	22	19	41
		% unutar Fragmentirani oblačasti kalcifikati	53,7	46,3	100,0
Ukupno		Broj	22	19	41
		% unutar Fragmentirani oblačasti kalcifikati	53,7	46,3	100,0

\*Hi kvadarat test ( $\chi^2=0,141$ ;  $df=1$ ;  $p*=0,707$ )

### 5.11. Nalaz „osnaženog“ Doppler oko kalcifikata i subakromilani subdeltoidni burzitis

Razlika između pacijenata koji imaju zabiljen različit supanj osnaženog Dopplera i pojave SASD burzitisa statistički je značajna na razini manjoj od 5% ( $\chi^2=6,437$ ;  $df=1$ ;  $p=0,011$ , Hi-kvadrat test). Ispitanici kod kojih je nađen nalaz PD 3. stupnja imaju češće SASD burzitis (tablica 5.19.).

**Tablica 5.19.** Subakromijalni subdeltoidni burzitis u ispitanika s nalazom „osnaženog“ Dopplera 3. stupnja

		Nalaz „Osnaženog“ Doppler 3.stupnja		Ukupno
		0	1	
Subakromijalni Ne subdeltoidni burzitis	Broj	38	6	44
	%	86,4	13,6	100,0
Da	Broj	2	3	5
	%	40,0	60,0	100,0
Ukupno	Broj	40	9	49
	%	81,6	18,4	100,0



### 5.12. Ultrazvučna morfologija kalcifikata rotatorne manšete i pokretljivost ramena

Ne postoji statistički značajna razlika između ispitanika s različitom morfologijom kalcifikata u mjerama pokretljivosti ramena (tablica 5.20., tablica 5.21.)

**Tablica 5.20.** Mjere pokretljivosti ramena i ultrazvučna morfologija kalcifikata

Vrsta kalcifikata		N	Minimum	Maksimum	M	SD
Lučni	Antefleksija	15	30	180	117,00	59,696
	Abdukcija	15	10	170	107,33	59,728
	Vanjska rotacija	15	0	90	52,67	35,349
	Unutarnja rotacija	15	0	80	43,33	31,885
	N	15				
Fragmentirani oblačasti	Antefleksija	19	30	180	120,00	55,252
	Abdukcija	19	10	180	110,26	60,975
	Vanjska rotacija	19	0	90	55,00	32,575
	Unutarnja rotacija	19	0	90	45,79	31,192
	N	19				
Nodularni	Antefleksija	13	30	180	118,46	62,296
	Abdukcija	13	10	180	108,85	70,656
	Vanjska rotacija	13	0	90	50,77	40,458
	Unutarnja rotacija	13	0	90	40,77	36,449
	N	13				

M - aritmetička sredina; SD - standardna devijacija; N - broj ispitanika

Tablica 5.21. Mjere pokretljivosti ramena i ultrazvučna morfologija kalcifikata

		df	F	p*
Pokretljivost - Antefleksija	Između grupa	2	0,011	0,989
	Unutar grupa	44		
	Ukupno	46		
Pokretljivost - Abdukcija	Između grupa	2	0,009	0,991
	Unutar grupa	44		
	Ukupno	46		
Pokretljivost - Vanjska rotacija	Između grupa	2	0,056	0,946
	Unutar grupa	44		
	Ukupno	46		
Pokretljivost - Unutarnja rotacija	Između grupa	2	0,091	0,914
	Unutar grupa	44		
	Ukupno	46		

\*ANOVA, p – statistička značajnost; F-F omjer; df – broj stupnjeva slobode

### 5.13. Razlike u poprečnom promjeru tetive supraspinatusa

Razlika između razlike prosjeka poprečnog promjera tetive supraspinatusa ispitanika s fragmentiranim kalcifikatom između bolnog i kontrolnog ramena i fiksne vrijednosti od 2 mm statistički je značajna na razini manjoj od 1 % ( $t = -6,123$ ;  $df = 49$ ;  $p < 0,001$ ). Zabilježena razlika između bolesnog i kontrolnog ramena statistički je značajno manja od broja 2 (tablica 5.22.). Kriterij za tendinitis je razlika u poprečnom promjeru tetive između zahvaćenog i kontralateralnog ramena  $> 2\text{mm}$ .

**Tablica 5.22.** Razlika poprečnog promjera tetive supraspinatusa ispitanika s fragmentiranim kalcifikatom između bolnog i kontrolnog ramena.

	Testna vrijednost* = 2					
	t	df	p*	Razlika	Granice 95 % raspona pouzdanosti	
					Donja	Gornja
Razlika rame	-6,123	49	<0,001	-1,00800	-1,3388	-0,6772

T-test\* - usporedba s određenom vrijednošću

### 5.14. Radiološka klasifikacija kalcifikata prema morfologiji kalcifikata

Većina nodularnih kalcifikata je zbog loše definirane periferije i amorfne strukture svrstana u tip I kao i svi fragmentirani kalcifikati (tablica 5.23.).

**Tablica 5.23.** De Palma Kruper radiološka klasifikacija na temelju morfologije

		Vrsta kalcifikata			
		Lučni	Fragmentirani oblačasti	Nodularni	Ukupno
Tip I	Broj	0	19	10	29
	%	0,0	65,5	34,5	100,0
Tip II	Broj	15	0	3	18
	%	83,3	0,0	16,7	100,0
Ukupno	Broj	15	19	13	47
	%	31,9	40,4	27,7	100,0

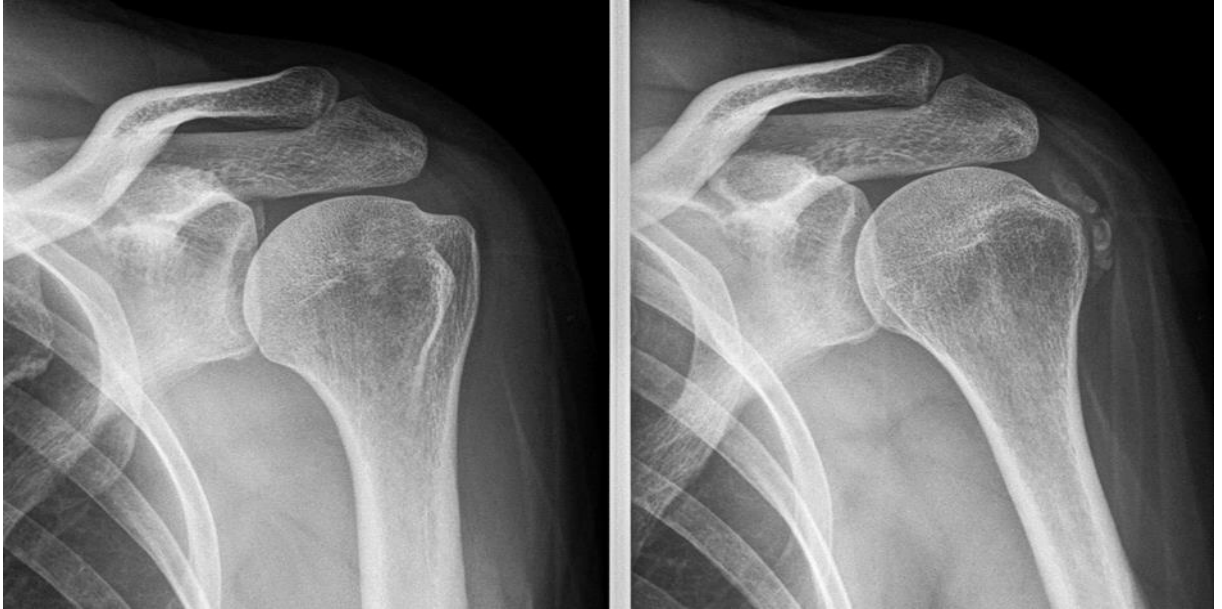### 5.15. Rezultati funkcijskih upitnika godinu dana po uključivanju u istraživanje

Godinu dana po uključivanju u istraživanje u potpunosti je nestao kalcifikat u 84 % (18 ispitanika) koji su na početku istraživanja imali fragmentirani kalcifikat te u 54 % (7 ispitanika) koji su imali nodularni kalcifikat (slika 5.8. slika 5.9.). Samo jedan kalcifikat klasificiran po morfologiji kao lučni na početku istraživanja, nakon godinu dana je poprimio nodularnu morfologiju.

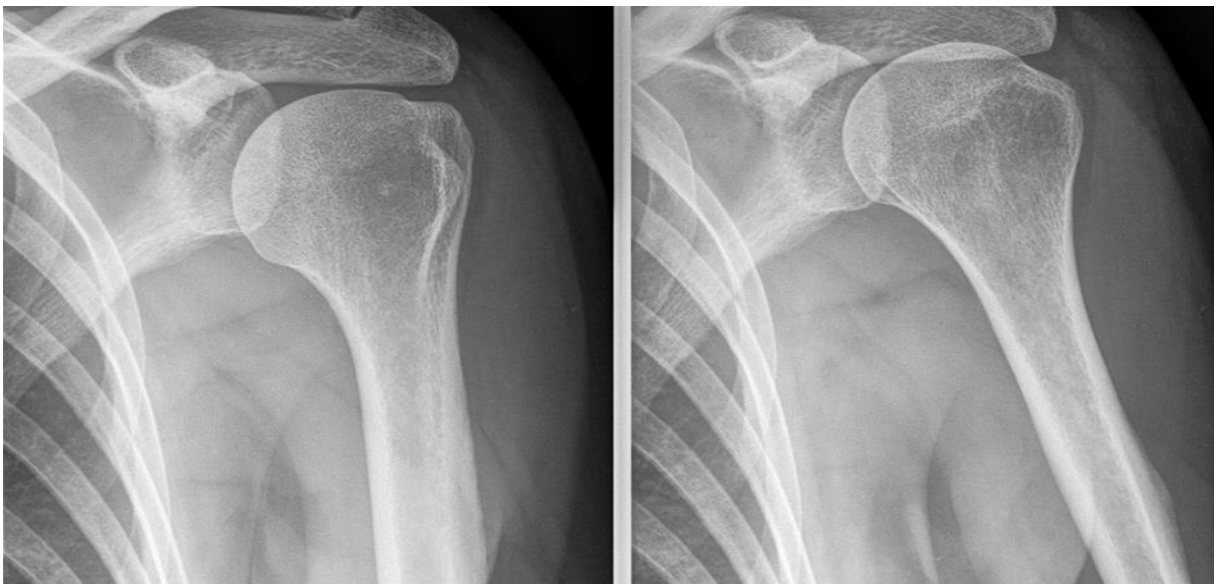#### Funkcija ramena nakon godinu dana

U tablici je prikazana usporedba rezultata ispitanika na Oxford upitniku za rame u razmaku od godinu dana. Vidljivo je da je došlo do promjene u simptomima jer u prvom mjerenju većina ispitanika postiže rezultat u rasponu od 0 do 19 bodova (43 %) te od 20 do 39 bodova (47 %). U drugom mjerenju zabilježeno je značajno poboljšanje odnosno većina

ispitanika postiže rezultat u rasponu od 30 do 48 bodova (90 %), a samo 10 % od 0 do 29 bodova (tablica 5.24.).



**Slika 5.8.** Radiografska snimka lijevog ramena ispitanika s vidljivim kalcifikatom uz veliki tuberkul; De Palma i Kruper: Tip I, Bosworth: veliki kalcifikat > 1,5 cm



**Slika 5.9.** Radiografska snimka istog ispitanika lijevog ramena nakon godinu dana; u potpunosti resorbiran kalcifikat

**Tablica 5.24.** Rezultat na Oxford upitniku za rame godinu dana po uključivanju u istraživanje

	Prvo mjerenje	Godinu dana po uključivanju u istraživanje
0 - 19	43,1	2,0
20 - 29	21,6	7,8
30 - 39	25,5	43,1
40 - 48	9,8	47,1
Ukupno	100,0	100,0

Razlika između rezultata na Oxford upitniku u dva mjerenja statistički je značajna na razini manjoj od 1% ( $t = 6,894$ ,  $df = 50$ ;  $p < 0,001$ ,  $t$  - test). Rezultat na OSS bolji je nakon godinu dana, odnosno tijekom drugog mjerenja. Razlika između rezultata na Quick DASH upitniku u dva mjerenja statistički je značajna na razini manjoj od 1% ( $t = 5,778$ ,  $df = 50$ ;  $p < 0,001$ ,  $t$  - test). Ukupni rezultat na Quick DASH upitniku nakon godinu dana pokazuje bolji funkcijski rezultat (tablica 5.25, tablica 5.26.).

**Tablica 5.25.** Rezultat Oxford upitniku za rame i kratke verzije upitnika Nesposobnost ruke, ramena, šake na početku istraživanja i nakon godinu dana

	M	N	SD	Standardna pogreška aritmetičke sredine
Usporedba 1 OSS* 1	22,78	51	14,086	1,972
OSS* 2	37,53	51	7,231	1,013
Usporedba 2 Quick DASH† 1	51,727	51	30,7903	4,3115
Quick DASH† 2	23,676	51	18,3050	2,5632

\* Oxford upitnik za rame: 1- prvo mjernje, 2- nakon godinu dana;

† Kratka verzije upitnika Nesposobnosr ruke, ramena i šake: 1- prvo mjerenje, 2- nakon godinu dana;

M - aritmetička sredina; SD - standardna devijacija; N - broj ispitanika

**Tablica 5.26.** Rezultat Oxford upitnika za rame i kratke verzije upitnika Nesposobnost ruke, ramena, šake na početku istraživanja i nakon godinu dana

						t	df	p*
				Granice 95 % raspona pouzdanosti				
	M	SD	Standardna pogreška aritmetičke sredine	Donja	Gornja			
Usporedba OSS† 1	-	15,27	2,139	-19,041	-10,449	-	50	<0,001
OSS† 2	14,74	5				6,89		
	5					4		
Usporedba Quick DASH† 1	28,05	34,66	4,855	18,300	37,802	5,77	50	<0,001
Quick DASH† 2	10	97				8		

\*T - test razlika za zavisne uzorke; †Oxford upitnik za rame: 1- prvo mjernje, 2- nakon godinu dana;

‡ Kratka verzije upitnika Nesposobnosr ruke, ramena i šake: 1- prvo mjerenje, 2- nakon godinu dana;

M - aritmetička sredina; SD - standardna devijacija; df- stupnjevi slobode



## 6. RASPRAVA

Rezultati našeg istraživanja ukazuju da ispitanici s fragmentiranim, oblačastim kalcifikatom imaju lošiji rezultat sva tri funkcijska upitnika i prijavljuju viši stupanj boli čime je potvrđena primarna hipoteza ovog istraživanja. Tijekom faza razvoja kalcificirajuće tendinopatije dešava se evolucija morfologije kalcifikata o čemu u dostupnoj literaturi postoji vrlo malo objava. Četiri su ključna histološka izgleda dominantni kod kalcificirajuće tendinopatije: fibrokartilaginozna metaplazija tijekom prekalcificirajuće faze, depoziti kalcijevih kristala u fibrokartilaginom matriksu tijekom formativne faze, stanično posredovana resorpcija kalcifikata tijekom resorptivne faze uz proliferacija vaskularnih kanala i restitucija tetive tijekom postkalcificirajuće faze (8). Tijekom spomenutih faza dešava se evolucije morfologije kalcifikata (24). Temeljni stanični mehanizmi koji dovode do nastanka kalcifikata, mehanizmi koji dovode do početka resorptivne faze, spontanog rješavanja upale i nestanka kalcifikata nisu poznati. Postoje istraživanja o patogenezi nastanka kalcifikata u tetivi, a tek malobrojna o uzrocima samog početka resorpcije kalcifikata ili uzrocima nepotpune resorpcije (81, 82). U in vivo i in vitro eksperimentima dokazano je da kristali apatita mogu inducirati priliv leukocita i oslobađanje interleukina, IL-1 $\beta$  i IL-18 (IL, prema engl. *interleukin*) koji su važni aktivatori upale. Upala izazvana kristalima dovodi do njihovog nestanka, uključene su ostoklastima slične multinuklearne orijaške stanice i citokini iz interleukin-1 obitelji. Međutim, mehanizmi koji vode do spontanog rješavanja upale za vrijeme resorptivne faze i nestanka kalcifikata još uvijek nisu poznati (83). Nedavni znanstveni dokazi pokazuju da je kalcificirajuća tendinopatija ramena stanično posredovana bolest s taloženjem kalcijevog hidroksiapatita, često praćenom resorpcijom depozita tako da se mnogi slučajevi mogu riješiti spontano i ne zahtijevaju poseban tretman (84).

U našem istraživanju dokazana je statistički značajna razlika između ispitanika koji iskazuju različite razine boli na VAS boli i nađenog stupnja protoka oko kalcifikata. „Osnaženi“ Doppler 3. stupnja javlja se najčešće kod ispitanika s jakom boli. Također je dokazana statistički značajna razlika između ispitanika koji imaju različit stupanj protoka zabilježen PD-om u rezultatu funkcijskih upitnika. Ispitanici koji imaju PD nalaz 3. stupnja češće ostvaruju lošiji funkcijski rezultat čime je potvrđena sekundarna hipoteza ovog istraživanja. U istraživanju Uhthoffa i suradnika dokazano je da resorptivna faza kalcificirajuće tendinopatije ima istodobnu proliferaciju vaskularnih kanala (85). Za vrijeme

spontane resorpcije kalcifikata, vaskularna proliferacija unutar tetive lako se otkriva pomoću PD što nam olakšava određivanje faze kalcificirajuće tendinopatije. U našem istraživanju dokazano je da fragmentirani, oblačasti kalcifikati imaju statistički značajno češće zabilježen viši stupanj „osnaženog“ Dopplera (2. i 3. stupnja) što ukazuje na resorptivnu fazu.

Ovim istraživanjem, za razliku od dosadašnjih provedenih istraživanja, utvrdili smo radiološke, ultrazvučne i doplerske karakteristike kalcifikata različite morfologije kod oboljelih od kalcificirajuće tendinopatije te utvrdili utjecaj morfologije kalcifikata na bol i funkciju ramena.

Moguća limitiranost ovog istraživanja je što za sada nema objavljenih istraživanja koja jasno istražuju utjecaj morfologije kalcifikata na funkciju ramena, isto tako ne postoji opće prihvaćena podjela ultrazvučne morfologije kalcifikata pa razni autori u istraživanjima koriste različite klasifikacije. Ovim istraživanjem nisu bile zabilježene primijenjene terapijske intervencije između dvije vremenske točke istraživanja, a koje su eventualno mogle utjecati na resorpciju kalcifikata. Prema dosadašnjim znanstvenim spoznajama njihov utjecaj je minoran (42,46,63-68). Moguća daljnja ograničenja studije je relativno mali broj ispitanika i to što ispitivač nije bio slijep na simptome. Rezultat našeg istraživanja bio bi još sigurniji kada bi se istraživanje provodilo na većem broju ispitanika i kada bi se mjerili kvantitativni doplerski parametri protoka oko kalcifikata.

Bol je u istraživanju proizvoljno procijenjena u tri kategorije: blaga bol: VAS 1 - 3, umjerena: VAS 4 - 7 i jaka bol: VAS 8 - 10 što je prihvaćena definicija u sličnim istraživanjima (24, 86). VAS boli je „latentni kontinuum“, teoretski se dopušta beskonačan broj stupnjevanja (engl. *graduation*) između krajnjih točaka (87). U istraživanju su korištena tri funkcijska upitnika. Uputama i odvojenom analizom nastojali smo postići što veću točnost odgovora i usporedivost rezultata. Constant upitnik za rame je jedan od najčešće korištenih upitnika za kliničku procjenu funkcije ramena, jer objedinjuje subjektivnu i objektivnu procjenu u jedan rezultat i ispunjava ga ispitivač. U istraživanju su korištena još dva upitnika koje ispunjava sam ispitanik, a odnose se na simptome i ograničenja funkcioniranja u svakodnevnom životu: Oxford upitnik za rame i kratka verzija upitnika Nesposobnost ruke, ramena i šake (76-78). Tri radiografska projekcije („AP snimka“, snimka u unutrašnjoj i vanjskoj rotaciji zahvaćenog ramena) opravdana su s metodološke strane, budući da dolazi do preklapanja struktura i lažno negativnih nalaza. Isto je nađeno u sličnim istraživanjima o kalcificirajućoj tendinopatiji (82). Svi su ispitanici pregledani na istom aparatu od jednog

ispitivača, s maksimalno standardiziranom tehnikom pregleda i bez tzv. „interobserver“ varijabilnosti (varijabilnosti između različitih pregledavača). Svi parametri skeniranja (gain, elektronsko fokusiranje, dinamički raspon i sl.) bili su potpuno jednaki pri svakom pregledu. U literaturi su objavljena istraživanja kod reumatoidnog artritisa gdje su za određivanje protoka kroz sinoviju analizirani multipli kvantitativni doplerski pokazatelji poput indeksa otpora (RI, engl. *resistance indeks*) maksimalne sistoličke brzine (PSV, engl. *peak systolic velocity*) i end-dijastoličke brzine (EDV, engl. *end-diastolic velocity*). Odustali smo od mjerenja kvantitativnih doplerskih pokazatelja budući da u svim tetivama nismo imali pozitivan doplerski signal ili je on bio preslab da bismo ga mogli točno kvantificirati zbog čega smo se odlučili za semikvantifikaciju doplerskog nalaza (88). Na današnjim ultrazvučnim aparatima, napredovanjem tehničkih mogućnosti aparata, gotovo da nema razlike u „osnaženom“ (engl. *Power*) Doppleru i obojenom (engl. *Color*) Doppleru (89).

U radu Chiou i suradnika dokazana je snažna povezanost između nalaza PD višeg stupnja i simptoma što je u skladu s rezultatom našeg istraživanja. U njihovom istraživanju nijedno asimptomatsko rame nije imalo pozitivan nalaz Dopplera. Isti autori preporučaju PD kao dobar modalitet za procjenu mogućnosti resorpcije kalcifikata i praćenja evolucije kalcifikata te preporučaju konzervativno liječenje kod svih ispitanika koji su imali PD nalaz  $\geq 1$ . stupnja (24, 90). Chiou je također utvrdio da ultrazvuk može imati prognostičku vrijednost. U 68 ispitanika koji su u njegovoj studiji liječeni konzervativno, u 82% ispitanika s pozitivnim nalazom Dopplera postignuta je smanjenje simptoma nakon prosječno 2,5 mjeseca dok je do isto takvog smanjenja simptoma došlo u samo 3,1% ispitanika u skupini bez pozitivnog Dopplera. U istraživanju nisu korišteni funkcijski upitnici, simptomi su proizvoljno bili podijeljeni na temelju procijene boli i mjera pokretljivosti ramena. U istraživanju Le Goff i suradnici otkrili su da je fragmentiran izgled kalcifikata dva puta češći kod simptomatske kalcificirajuće tendinopatije (23). Ovi su rezultati konzistentni našima i s rezultatima Chioua i suradnika, koji su otkrili da je fragmentacija kalcifikata češća u bolesnika s boli (24). Ti su autori također izvijestili da je fragmentacija kalcifikata povezana i s pogoršanjem boli i sa spontanom smanjivanjem simptoma. Chou i suradnici izvještavaju da postoji povezanost između fragmentiranih kalcifikata i pozitivnog PD nalaza što je u skladu s našim rezultatima (91). U tom istraživanju autori su promatrali da li je nalaz PD pozitivan ili negativan oko kalcifikata, nisu provodili semikvantifikaciju nalaza. Kod asimptomatskih ramena nalaz PD je bio negativan što je istovjetno našim rezultatima gdje ispitanici s lučnim kalcifikatom postižu bolji rezultat funkcijskih upitnika ( u odnosu na rezultate ispitanika s fragmentiranim i

nodularnim kalcifikatima ) i u njihovoj okolini imamo negativan doplerski nalaz. Isti autori sugeriraju da je ultrazvučna morfologija kalcifikata uz nalaz PD dobar modalitet za utvrđivanje da li je kalcifikat doista odgovoran za bol. Naši ispitanici s fragmentiranim kalcifikatom subjektivno procjenjuju bol kao jaku ( VAS 8-10 ) što je u skladu s dosadašnjim istraživanjima u kojima je objavljeno da ispitanici s fragmentiranim kalcifikatima u odnosu na druge morfologije kalcifikata javljaju češće umjerenu do jaku bol (24, 92). Bol je u tim istraživanjima procijenjena u tri kategorije: blaga, umjerena i jaka bol pomoću vizualno analogne skale boli, istovjetno našem istraživanju. Bosworth je u istraživanju na ukupno 122 ramena u kojih je radiološki verificiran kalcifikat dokazao da se simptomi najčešće javljaju kod bolesnika s kalcifikatom promjera većim od 1,5 cm (27). Postoji izvještaj u kojem je ultrazvučno verificirana veličina kalcifikata koji također utvrđuje su veći kalcifikati češće simptomatski (23). Našim rezultatima nije dokazano da veći kalcifikati izazivaju viši stupanj boli i nema statistički značajne razlike između ispitanika s različitom veličinom kalcifikata u rezultatima sva tri funkcijska upitnika. Napominjemo da je u našem istraživanju 41,2% od ukupnog broja ispitanika imalo kalcifikat veći od 1,5 cm. Opsežniji kalcifikati mogu povećati volumen tetive, što dovodi do sindroma subakromijalnog sraza (engl. *Impingement syndrome*) koji je u tom slučaju uzrok tegoba, a ne sam kalcifikat odnosno resorptivna faza kalcificirajuće tendinopatije (93).

Neka od tipičnih stanja koja mogu biti prisutna u kalcificirajućoj tendinopatiji rotatorne manšete su: subakromijalni subdeltoidni burzitis s akutnom upalom i snažnom Dopplerovom pozitivnošću. Fragmenti kalcifikata premještaju se u burzu pojačavajući bursitis i izljev u burzi (94). Bursitis može nastati kao posljedica širenja upale oko kalcifikata tijekom njegove resorpcije. Naši ispitanici u kojih je nađen nalaz PD oko kalcifikata 3. stupnja imaju statistički značajno češće SASD burzitis i obrnuto, što je u skladu s već spomenutim istraživanjem Le Goff i suradnika gdje je zabilježena veća frekvencija SASD burzitisa u simptomatskih ramena (23). Ovi su rezultati dosljedni onima Aine i suradnika koji su prijavili prisutnost SASD burzitisa u 23 % njihovih bolesnika sa simptomatskom kalcificirajućom tendinopatijom (95). Rezultat našeg istraživanja ukazuje da nema statistički značajne razlike između ispitanika koji imaju fragmentiran, oblačast i onih koji imaju nodularan ili lučni kalcifikat u učestalosti pojave izljeva oko duge glave mišića bicepsa brachii. Dosadašnja istraživanja izvijestila su da se izljev oko bicepsa češće pojavljuje u kombinaciji s drugom patologijom ramena, uključujući bolesti rotatorne manšete, burzitisa, smrznutog ramena i osteoartritisa humeroskapularnog zgloba (96). Ukupan rezultat funkcijskih upitnika naših ispitanika nakon

godinu dana pokazuju da je došlo do statistički značajnog poboljšanja funkcije. Godinu dana po uključivanju u istraživanje u potpunosti je nestao kalcifikat u većine ispitanika koji su imali fragmentiran, oblačast kalcifikat. U nešto više od polovine ispitanika u kojih je kod uključivanja u istraživanje nađen nodularan kalcifikat isti je također u potpunosti nestao nakon godinu dana. Samo jedan kalcifikat klasificiran po morfologiji kao lučni na početku istraživanja, nakon godinu dana je poprimio nodularnu morfologiju što ukazuje na evoluciju morfologije kalcifikata. Pojedini kalcifikati nakon resorptivne faze nisu se razgradili u potpunosti, ali je došlo do njihovog smanjenja, negativnog nalaza PD-a i poboljšanja u funkcijskim upitnicima. Nepoznati su razlozi nepotpune resorpcije, neki od mogućih su primjena NSAR-a u protuupalnoj dozi, infiltracija glukokortikoida i primjena fizikalnih terapijskih intervencija (83, 97).

Ono što nije predviđeno ovim istraživanjem jest da u pojedinih ispitanika postoji više od jednog kalcifikata različite morfologije; ukupno su četiri ispitanika imala više od jednoga kalcifikata različite morfologije. Iz daljnje analize vezane za utjecaj morfologije kalcifikata na funkciju isključeni su ti ispitanici, jer je kod njih onemogućeno zaključivanje o uzročno-posljedičnom odnosu između morfologije kalcifikata i funkcije ramena kao i između prijavljenoj stupnja boli i morfologije kalcifikata. Pregledom dosadašnje literature nismo naišli na podatak u izvještajima da istovremeno postoje kalcifikati različite morfologije u tetivama rotatorne manšete. Malo je studija koje su procijenile povezanost između ultrazvučnih i kliničkih nalaza, ultrazvučnih i nalaza „osnaženog“ Dopplera između simptomatskih i asimptomatskih ramena. Simptomi su procjenjivani samo kroz bol i eventualno pokretljivost, a ne i funkciju ramena (90).

Značaj naše studije je da je utvrdila utjecaj morfologije kalcifikata na bol i funkciju ramena što nam omogućuje razlikovanje faza kalcificirajuće tendinopatije. Određivanjem ultrazvučne morfologije kalcifikata i koristeći PD možemo razlikovati faze i pratiti klinički tijek bolesti. Značajno je i uvođenje nalaza Dopplera i njegova semikvantifikacija u algoritam praćenja bolesnika s kalcificirajućom tendinopatijom. Iz naših rezultata je vidljivo da ispitanici s fragmentiranim oblačastim kalcifikatom s pozitivnim nalazom PD 2. i 3. stupnja ostvaruju najlošiji funkcijski rezultat i javljaju jaku bol iz čega možemo zaključiti da je riječ o resorptivnoj fazi. Rezultati koje smo dobili trebali bi dati jasne smjernice kliničarima za raspoznavanje faza kalcificirajuće tendinopatije što je od izrazite važnosti prilikom odabira terapijskih intervencija i prognozi bolesti. Četo se zaboravlja prirodni tijek bolesti i bolesnici se nepotrebno podvrgavaju dugotrajnim, često i nepotrebnim terapijskim intervencijama.

Ultrazvuk i „osnaženi“ Doppler preporučamo kao modalitet ne samo dijagnostike veći i praćenja kalcificirajuće tendinopatije ramena.

Daljnja istraživanja mogla bi se raditi na većem uzorku, kao promatrani uzorak uzeti samo ispitanike s fragmentiranim oblačastim kalcifikatom, pratiti trajanje pozitivnog Doppler nalaza oko kalcifikata, trajanja akutnih tegoba, nestanak ili smanjenje kalcifikata, evaluirati primjenu pojedinih terapijskih intervencija ovisno o fazi (formativna/resorptivna) kalcificirajuće tendinopatije.

Uspjeh liječenja bolesnika s kalcificirajućom tendinopatijom ovisi o temeljitom razumijevanju prirodnog tijeka bolesti. Dokaz povezanosti kvantitativnih doplerskih pokazatelja s kliničkim stupnjem aktivnosti bolesti mogao bi dovesti do uvođenja doplerskog ultrazvuka i doplerskih kvantitativnih parametara u algoritam praćenja bolesnika s kalcificirajućom tendinopatijom, sljedeća istraživanja moguća su i u tom smjeru. Definiranjem faza kalcificirajuće tendinopatije određuje se način liječenja, prognozira tijek bolesti i izbjegava nepotrebna, dugotrajna fizikalna terapija. Ultrazvuk i Doppler treba rutinski koristiti u dijagnostici i praćenju bolesnika s kalcificirajućom tendinopatijom

### 7. ZAKLJUČAK

Temeljem provedenog istraživanja i dobivenih rezultata mogu se izvesti sljedeći zaključci:

1. Ispitanici s fragmentirani oblačastim kalcifikatima javljaju jaku bol ( VAS 8 – 10 ) i ostvaraju lošiji rezultat funkcijskih upitnika u odnosu na lučne i nodularne kalcifikate i imaju češće nalaz „osnaženog“ Dopplera 2. i 3. stupnja.
2. Ispitanici s lučnim kalcifikatom ostvaraju najbolji rezultat funkcijskih upitnika uz negativan nalaz „osnaženog“ Dopplera. Ispitanici s nodularnim kalcifikatom po rezultatima funkcijskih upitnika nalaze se između lučnih i fragmentiranih kalcifikata.
3. Pojačan protok zabilježen „osnaženim“ Dopplerom oko kalcifikata utječe na ekspresiju boli u ispitanika s kalcificirajućom tendinopatijom, PD 3. stupnja javlja se najčešće kod ispitanika s jakom boli ( VAS 8 – 10 ), a PD 0. stupnja kod ispitanika s umjerenom boli ( VAS 4 – 7 ).
4. Zabilježeni stupanj „osnaženog“ Dopplera oko kalcifikata utječe na rezultat funkcijskih upitnika. Ispitanici sa zabilježenim nalazom PD nalazom 3. stupnja ostvaraju lošiji rezultat funkcijskih upitnika.
5. „Osnaženi“ Doppler i njegova semikvantifikacija omogućuju procjenu stupnja prokrvljenosti oko samog kalcifikata i omogućuje nam određivanje faza kalcificirajuće tendinopatije.
6. Istovremeno, u jednoj ili više tetiva rotatorne manšete može postojati više kalcifikata različite morfologije. Četriti ispitanika imali su dva kalcifikata različite morfologije.
7. Uz određivanje morfologije kalcifikata konvencionalnim ultrazvukom preporučuje se rutinska primjena „osnaženog“ Dopplera u dijagnostici i liječenju bolesnika oboljelih od kalcificirajuće tendinopatije.

## 8. SAŽETAK

**Cilj rada:** Odrediti utjecaj morfologije kalcifikata na bol i funkciju ramena kod bolesnika s kalcificirajućom tendinopatijom rotatorne manšete.

**Nacrt studije:** prospektivno istraživanje.

**Ispitanici i metode:** Analizirani su radiološki, ultrazvučni i doplerski parametri 52 ispitanika oboljelih od jednostrane kalcificirajuće tendinopatije na početku istraživanja i nakon godinu dana. Jedan ispitanik podvrgnut je artroskopskom uklanjanju kalcifikata zbog čega je isključen iz studije. Učinjen je klinički pregled ramena, procjena boli pomoću vizualno analogne skale boli te tri funkcijska upitnika: Oxford upitnika za rame, kratka verzija upitnika Nesposobnost ruke, ramena i šake -Quick DASH i Constant upitnik za rame. Korištena je metoda neparametrijske statistike: hi-kvadrat test. Dogovorena razina statističke značajnosti bila je  $p < 0,05$ .

### Rezultati:

Razina boli prema VAS bila je statistički značajno različita na razini manjoj od 1% ( $\chi^2 = 30,929$ ;  $df = 4$ ;  $p < 0,001$ ) u bolesnika s različitom morfologijom kalcifikata. Jaka bol (VAS 8 - 10) javlja se najčešće u ispitanika s fragmentiranim, oblačastim kalcifikatima što je u skladu s dosad objavljenim istraživanjima. Razlika između pacijenata s različitom morfologijom kalcifikata u CSS rezultatu statistički je značajna na razini manjoj od 1% ( $\chi^2 = 36,098$ ;  $df = 6$ ;  $p < 0,001$ ). Rezultat „Odlično“ javlja se najčešće kod lučnih (75 %), a rezultat „Loše“ kod fragmentiranih kalcifikata (73 %). Razlika između pacijenata s različitom morfologijom kalcifikata u rezultatu OSS statistički je značajna na razini manjoj od 5% ( $\chi^2 = 25,250$ ;  $df = 6$ ;  $p < 0,001$ ). Jaka onesposobljenost (rezultat 0 - 19) javlja se najčešće (77 %) kod ispitanika s fragmentiranim kalcifikatom, a zadovoljavajuća funkcija (rezultat 40 - 48) u ispitanika s lučnim kalcifikatom (67 %). Rezultati Quick DASH-a pokazuju da lošiji funkcijski rezultat postižu pacijenti s fragmentiranim kalcifikatom ( $F = 7,930$ ;  $df = 3$ ;  $p < 0,001$ ). Nema do sada objavljenih istraživanja koja su usmjerena na izravni utjecaj morfologije kalcifikata na funkciju ramena. Fragmentirani kalcifikati imaju statički značajno viši stupanj „osnaženog“ Dopplera ( $\chi^2 = 35,685$ ;  $df = 9$ ;  $p < 0,001$ ). PD 2. stupnja (86 %) i 3. stupnja (81,8%) javlja se najčešće kod fragmentiranih kalcifikata.



**Zaključci:** Ovo istraživanje je pokazalo da ispitanici s fragmentiranim, oblačastim kalcifikatom postižu statistički značajno lošije rezultate na funkcijskim upitnicima, prijavljuju jaču bol i imaju zabilježen viši stupanj „osnaženog“ Dopplera.

**Ključne riječi:** kalcificirajuća tendinopatija; morfologija kalcifikata; osnaženi Doppler; rame; ultrazvuk

### 9. SUMMARY

#### **Impact of the morphology of calcified deposits within the rotator cuff on the pain and functioning of the shoulder**

##### **Objectives:**

The aim of the study is to examine the influence of the morphology of the calcium deposits on pain and function of the shoulder in patients with the calcific tendinopathy of the rotator cuff.

**Study Design:** Prospective survey.

##### **Subjects and Methods**

Radiological, ultrasound and Doppler parameters of 52 subjects with unilateral calcific tendinopathy were analysed, at the beginning of the study, and one year after inclusion in the study. One of the subjects underwent arthroscopic removal of calcium deposits, and was therefore excluded from the study. A clinical examination of both shoulders and pain estimation using a visual analogue pain scale were performed including the conducting of three functional questionnaires, specifically the Oxford shoulder score, Quick DASH and Constant Shoulder Score. Nonparametric statistics was used, i.e., the Chi-squared test. The agreed level of statistical significance was  $p < 0.05$ .

##### **The results:**

A statistically significant difference of less than 1% was demonstrated among patients with different morphology of deposits and the level of pain on the VAS scale ( $\chi^2 = 30.929$ ;  $df = 4$ ;  $p < 0.001$ ). Severe pain (VAS 8-10) occurs most commonly in subjects with fragmented, cloudy deposits, which is consistent with previous published studies. The difference between patients with three different morphologies of deposits on the CSS score is statistically significant at less than 1% ( $\chi^2 = 36.098$ ;  $df = 6$ ;  $p < 0.001$ ). The result "Excellent" was most commonly described in cases with arch-shaped deposits (75 %), and the result "Poor" in cases with fragmented, cloudy deposits (73 %). The difference between patients with three different types of deposits measured by the Oxford Shoulder Score is statistically significant at less than 5% ( $\chi^2 = 25.250$ ;  $df = 6$ ;  $p < 0.001$ ). Severe disability (score 0-19) occurs most often in patients with fragmented deposits and proper functioning (score 40-48) in patients with arch-shaped deposits (67 %). Quick DASH results show that subjects with fragmented deposits

achieve a poorer functional result ( $F = 7.930$ ;  $df = 3$ ;  $p < 0.001$ ). So far, there have been no published studies focusing on the direct impact of deposit morphology on the functioning of the shoulder. A statistically significant higher grade of the Power Doppler, most commonly grade 2. and grade 3., was found in patients with fragmented deposits ( $\chi^2 = 35.685$ ,  $df = 9$ ,  $p < 0.001$ ).

### **Conclusion**

This research has shown that subjects with fragmented, cloudy deposits achieve statistically significantly worse results on functional questionnaires, experience stronger pain and have higher Power Doppler grades.

Key words: calcific tendinopathy; morphology of calcific deposits; Power Doppler; shoulder; ultrasonography

### 10. LITERATURA

1. Rockwood C, Wirth M, Rockwood C. The Shoulder, 3. izd. Philadelphia: Saunders Elsevier; 2004.
2. Jobe CM, Coen MJ. Gross Anatomy of the Shoulder. U: Matsen F, urednik. The Shoulder. Philadelphia: Saunders Elsevier; 2004. str. 33-95.
3. Keros P, Pećina M. Funkcijska anatomija lokomotornog sustava. Zagreb: Naklada Ljevak; 2006.
4. Uthoff HK, Trudel G, Himori K. Relevance of pathology and basic research to the surgeon treating rotator cuff disease. *J Orthop Sci.* 2003;8:449–56.
5. Lewis JS. Rotator cuff tendinopathy model for the continuum of pathology and related management. *Br J Sports Med.* 2010;44:918-23
6. Zibis AH, Giannis D, Malizos KN, Kitsioulis P, Arvanitis DL. Acute calcific tendinitis of the longus colli muscle: case report and review of the literature. *European Spine Journal.* 2013;22(3):434–8.
7. Uthoff HK, Sarkar K. Calcifying tendinitis. *Baillieres Clin Rheumatol.* 1989;3:567-81.
8. Rockwood C. Jr, i sur. The Shoulder, 4. izd, Philadelphia: Saunders Elsevier; 2008.
9. Mohr W, Bilger S. Basic morphologic structures of calcified tendinopathy and their significance for pathogenesis. *Zeitschrift für Rheumatologie.* 1990; 49:346-55.
10. Speed CA, Hazleman BL. Calcific tendinitis of the shoulder. *N Engl J Med.* 1999; 340:1582–4.
11. Francesco O, Alessio GV, Nicola M. Physiopathology of intratendinous calcific deposition. *BMC Med.* 2012;10:95.
12. Rui YF1, Lui PP, Ni M, Chan LS, Lee YW, Chan KM. Mechanical loading increased BMP-2 expression which promoted osteogenic differentiation of tendon-derived stem cells. *J Orthop Res.* 2011;29:390-6.
13. Rui YF1, Lui PP, Chan LS, Chan KM, Fu SC, Li G. Does erroneous differentiation of tendon-derived stem cells contribute to the pathogenesis of calcifying tendinopathy. *Chin Med J (Engl).* 2011;124:606-10.

14. Hashimoto Y, Yoshida G, Toyoda H, Takaoka K. Generation of tendon-to-bone interface 'entheses' with the use of recombinant BMP-2 in a rabbit model. *J Orthop Res.* 2007;25:1415–24.
15. Oliva F, Berardi AC, Misiti S, Maffulli N. Thyroid hormones and tendon: current views and future perspectives. Concise review. *Muscles Ligaments Tendons J.* 2013;3:201–3.
16. Oliva F, Berardi AC, Misiti S, Verza Felzacappa C, Iacone A, Maffulli N. Thyroid Hormones Enhance Growth and Counteract Apoptosis in Human Tenocytes Isolated From Rotator Cuff Tendons. *Cell Death Dis.* 2013;4:705.
17. Sengar DPS, McKendry RJ, Uthoff HK. Increased frequency of HLA-A1 in calcifying tendinitis. *Tissue Antigens.* 1987;29:173–4.
18. Clavert P, Sirveaux F. Shoulder calcifying tendinitis. *Revue de Chirurgie Orthopedique et Reparatrice de l'Appareil Moteur.* 2008;94:336–55.
19. Ebenbichler GR, Erdogmus CB, Resch KL, Funovics MA, Kainberger F, Barisani G, et al. Ultrasound therapy for calcific tendinitis of the shoulder. *N Engl J Med.* 1999; 40:1533–8.
20. Harvie P, Pollard TCB, Carr AJ. Calcific tendinitis: natural history and association with endocrine disorders. *Journal of Shoulder and Elbow Surgery.* 2007;16:169–73.
21. Cho NS, Lee BG, Rhee YG. Radiologic course of the calcific deposits in calcific tendinitis of the shoulder: does the initial radiologic aspect affect the final results? *Journal of Shoulder and Elbow Surgery.* 2010;19(2):267–72.
22. Merolla G, Singh S, Paladini P, Porcellini G. Calcific tendinitis of the rotator cuff: state of the art in diagnosis and treatment. *J Orthop Traumatol.* 2016; 17: 7–14.
23. Le Goff B, Berthelot JM, Guillot P, Glémarec J, Maugars Y. Assessment of calcific tendonitis of rotator cuff by ultrasonography: comparison between symptomatic and asymptomatic shoulders. *Joint Bone Spine.* 2010 May;77(3):258–63.
24. Chiou HJ, Chou YH, Wu JJ, Hsu CC, Huang DY, Chang CY. Evaluation of calcific tendonitis of the rotator cuff—role of color doppler ultrasonography. *J Ultrasound Med.* 2002;21:289–95.
25. Čičak N. Rame i nadlaktica. U: Pećina M, urednik. *Ortopedija.* Zagreb: Naklada Ljevak; 2004. str. 232–50.
26. Saboeiro GR. Sonography in the Treatment of Calcific Tendinitis of the Rotator Cuff. *J Ultrasound Med.* 2012;31:1513–8.

27. Bosworth BM. Calcium deposits in the shoulder and subacromial bursitis: a survey of 12122 shoulder JAMA.1941;116:2477-82.
28. DePalma AF, Kruper KS. Long term study of shoulder joints afflicted with and treated for calcific tendinitis. Clin Ortho. 1961;20:61–72.
29. Lippmann RK. Observations concerning the calcific cuff deposit. Clin Orthop. 1961;20:49–60.
30. Gärtner J, Simons B. Analysis of calcific deposits in calcifying tendinitis. Clin Orthop Relat Res. 1990;254:111-20.
31. Papatheodorou A, Ellinas P, Takis F, Tsanis A, Maris I, Batakis N. US of the shoulder: rotator cuff and non-rotator cuff disorders. Radiographics. 2006;26:23.
32. Wakefield RJ, Brown AK, O'Connor PJ, Emery P. Power Doppler sonography: improving disease activity assessment in inflammatory musculoskeletal disease. Arthritis Rheum. 2003;48:285-8.
33. Schmidt WA. Doppler sonography in rheumatology. Best Pract Res Clin Rheumatol. 2004;18:827-46.
34. Maier M, Schmidt-Ramsin J, Glaser C, Kunz A, Küchenhoff H, Tischer T. Intra- and interobserver reliability of classification scores in calcific tendinitis using plain radiographs and CT scans. Acta Orthop Belg. 2008;74:590–95.
35. Hanneschläger G, Riedelberger W, Neumüller H, Schwarzl G. Computed tomography of the rotator cuff-comparison with other imaging methods. Fortschr Röntgenstr. 1989;150: 643-649.
36. De Witte PB, Adrichem RA, Selten JW, Nagels J, Reijnierse M, Radiological and clinical predictors of long-term outcome in rotator cuff calcific tendinitis. Eur Radiol. 2016; 26:3401–11.
37. De Witte PB, Selten JW, Navas A, Nagels J, Visser CP, Nelissen RG, i sur. Calcific tendinitis of the rotator cuff: a randomized controlled trial of ultrasound-guided needling and lavage versus subacromial corticosteroids. Am J Sports Med. 2013; 41:1665-73
38. Andres BM, Murrell GA. Treatment of tendinopathy: what works, what does not, and what is on the horizon. Clin Orthop Relat Res. 2008;466:1539-54.
39. Van der Windt DA, van der Heijden GJ, Scholten RJ, Koes BW, Bouter LM. The efficacy of non-steroidal anti-inflammatory drugs (NSAIDS) for shoulder complaints. J Clin Epidemiol. 1995;48:691-704.

40. Mitchell C, Adebajo A, Hay E, Carr A. Shoulder pain: diagnosis and management in primary care. *BMJ*. 2005;331:1124.
41. Andres BM, Murrell GA. Treatment of tendinopathy: what works, what does not, and what is on the horizon. *Clin Orthop Relat Res*. 2008; 466:1539-54.
42. Buchbinder R, Green S, Youd JM. Corticosteroid injections for shoulder pain. *Cochrane Database Syst Rev*. 2003;2003(1):CD004016.
43. Arroll B, Goodyear-Smith F. Corticosteroid injections for painful shoulder: a meta-analysis. *Br J Gen Pract*. 2005;55:224-8.
44. Rompe JD, Wirth CJ. Applications of extracorporeal shockwave therapy in orthopedics: Where do we stand 10 years later? *Orthopade*. 2002;31:609.
45. Gerdesmeyer L, Wagenpfeil S, Haake M, Maier M, Loew M, Wörtler K, i sur. Extracorporeal shock wave therapy for the treatment of chronic calcifying tendonitis of the rotator cuff: a randomized controlled trial. *JAMA*. 2003;19:290:2573-80
46. Auersperg V, Dorotka R , Sabeti-Aschraf M , Dohnalek C , Wanke S , Schaden W. Extrakorporale Stoßwellentherapie (ESWT) aus orthopädischer und traumatologischer Sicht. *Extracta Orthop*. 1992;11:25-7.
47. Avancini-Dobrović V, Pavlović I, Frlan-Vrgoč Lj, Schnurrer-Luke-Vrbanić T. Clinical application of extracorporeal shock wave therapy in the treatment of shoulder calcific tendinitis: focal vs. radial shock waves. *Medicina fluminensis*. 2012;48:480-87.
48. Ho C. Extracorporeal shock wave treatment for chronic rotator cuff tendonitis (shoulder pain) *Issues in Emerg Health Technol*. 2007;96:1–4.
49. Carulli C, Tonelli F, Innocenti M, Gambardella B, Muncibì F, Innocenti M. Effectiveness of extracorporeal shockwave therapy in three major tendon diseases. *J Orthop Traumatol*. 2016;17;15–20.
50. Wang CJ, Huang HY, Pai CH. Shock wave enhances neovascularization at the tendon-bone junction. *J Foot Ankle Surg*. 2002;41:16–22.
51. Lian Q, Dahl J, Ackermann PW, Frihagen F, Engebretsen L, Bahr R. Pronociceptive and antinociceptive neuromediators in patellar tendinopathy. *Am J Sports Med*. 2006;34:1801-8.
52. Ohtori S, Inoue G, Mannoji C, Saisu T, Takahashi K, Mitsuhashi S, i sur. Shock wave application to rat skin induces degeneration and reinnervation of sensory nerve fibres. *Neurosci Lett*. 2001;23:315:57-60.

53. Wang FS, Yang KD, Chen RF, Wang CJ, Sheen-Chen SM. Extracorporeal shock wave promotes growth and differentiation of bone-marrow stromal cells towards osteoprogenitors associated with induction of TGF-beta1. *J Bone Joint Surg Br.* 2002;84:457-61.
54. Chen YJ, Wurtz T, Wang CJ, Kuo YR, Yang KD, Huang HC, i sur. Recruitment of mesenchymal stem cells and expression of TGF-beta 1 and VEGF in the early stage of shock wave-promoted bone regeneration of segmental defect in rats. *J Orthop Res.* 2004;22:526-34
55. Farr S, Sevelde F, Mader P, Graf A, Petje G, Sabeti-Aschraf M. Extracorporeal shockwave therapy in calcifying tendinitis of the shoulder. *Knee Surg Sports Traumatol Arthrosc* 2010;19:2085–89.
56. Durst HB, Blatter G, Kuster MS. Osteonecrosis of the humeral head after extracorporeal shock-wave lithotripsy. *J Bone Joint Surg.* 2002;84;744–746.
57. Carulli, C, Tonelli F, Innocenti M, Gambardella B, Muncibi F, Innocenti M. Effectiveness of extracorporeal shockwave therapy in three major tendon diseases. *Journal of Orthopaedics and Traumatology.* 2016;17:15-20.
58. Cacchio A, Paoloni M, Barile A, Don R, de Paulis F, Calvisi V, i sur. Effectiveness of radial shock-wave therapy for calcific tendinitis of the shoulder: single-blind, randomized clinical study. *Phys Ther.* 2006;86(5):672-82.
59. Mouzopoulos G, Stamatakos M, Mouzopolus D, Tzurbakis M. ESWT for shoulder calcific tendonitis: a systematic review. *Skeletal Radiol* 2007;36:803-11.
60. Philadelphia Panel Evidence-Based Clinical Practice Guidelines on Selected Rehabilitation Interventions for Shoulder Pain. *Phys Ther.* 2001;81:1719-30.
61. Van der Windt DA, Koes BW, de Jong BA, Bouter LM. Shoulder disorders in general practice: incidence, patient characteristics and management. *Ann Rheum Dis.* 1995;54:959-64.
62. Perron M, Malouin F. Acetic acid iontophoresis and ultrasound for the treatment of calcifying tendinitis of the shoulder: randomized controlled trial. *Arch Phys Med Rehabil.* 1997;78:379-84.
63. Yamaguchi K, Bindra R. Disorders of the biceps tendon. U: Iannotti JP, Williams GR, Jr. *Disorders of the Shoulder: Diagnosis and Management.* Philadelphia: Lippincott, Williams and Wilkins; 1999.



64. Varela E, Valero A, Küçükdeveci AA, Oral A, Ilieva E, Berteanu M, i sur. Shoulder pain management. The role of physical and rehabilitation medicine physicians. *Eur J Phys. Rehabil. Med.* 2013;49:743-51.
65. Page MJ, Green S, Mrocki MA, Surace SJ, Deitch J, McBain B, i sur. Electrotherapy modalities for rotator cuff disease. *Cochrane Database Syst Rev.* 2016 Jun 10;(6):CD012225.
66. Johansson K, Oberg B, Adolfsson L, Foldevi M. A combination of systematic review and clinicians' beliefs in interventions for subacromial pain. *Br J Gen Pract.* 2002;52:145–52.
67. Diehl P, Schauwecker J. Calcific tendinitis of the Shoulder: Operative and nonoperative treatment options. *Tendinosis calcarea: Schmerzhafter Schulter - Ist es Kalk?*. *MMW-Fortschritte der Medizin.* 2014;156:56-59.
68. Lanza E, Banfi G, Serafini G, Lacelli F, Orlandi D, Bandirali M, i sur. Ultrasound-guided percutaneous irrigation in rotator cuff calcific tendinopathy: what is the evidence? A systematic review with proposals for future reporting. *Eur Radiol.* 2015;25(7):2176-83.
69. Arirachakaran A, Boonard M, Yamaphai S, Prommahachai A, Kesprayura S, Kongtharvonskul J. Extracorporeal shock wave therapy, ultrasound-guided percutaneous lavage, corticosteroid injection and combined treatment for the treatment of rotator cuff calcific tendinopathy: a network meta-analysis of RCTs. *European Journal of Orthopaedic Surgery and Traumatology.* 2016;1-10.
70. Seijas R, Ares O, Alvarez P, Cusco X, Garcia-Balletbo M, Cugat R. Platelet-rich plasma for calcific tendinitis of the shoulder: a case report. *J Orthop Surg (Hong Kong).* 2012;20:126-30.
71. Chong AK, Ang AD, Goh JC, Hui JH, Lim AY, Lee EH, Lim BH. Bone marrow-derived mesenchymal stem cells influence early tendon-healing in a rabbit achilles tendon model. *J Bone Joint Surg Am.* 2007;89:74–81.
72. McLaughlin HL. The selection of calcium deposits for operation; the technique and results of operation. *Surg Clin North Am.* 1963;43:1501–04.
73. Neer CS II, editor. *Shoulder Reconstruction.* Philadelphia: Saunders; 1990.
74. Clement ND, Watts, AC, Phillips C, McBirnie JM. Short-Term Outcome after Arthroscopic Bursectomy Debridement of Rotator Cuff Calcific Tendinopathy with and Without Subacromial Decompression: A Prospective Randomized Controlled Trial *Arthroscopy - Journal of Arthroscopic and Related Surgery.* 2015;31:1680-87.

75. De Carli, A, Pulcinelli, F, Rose G.D, Pitino D, Ferretti A. Calcific tendinitis of the shoulder. *Joints*. 2014;2:130-136.
76. Dawson J, Fitzpatrick R, Carr A. Questionnaire on the perceptions of patients about shoulder surgery. *J Bone Joint Surg Br*. 1996;78:593-600.
77. Hudak PL, Amadio PC, Bombardier C. Development of an upper extremity outcome measure: the DASH (disabilities of the arm, shoulder and hand) [corrected]. The Upper Extremity Collaborative Group (UECG) *Am J Ind Med*. 1996;29(6):602-8.
78. Constant CR, Murley AH. A clinical method of functional assessment of the shoulder. *Clin Orthop Relat Res*. 1987;214:160-4.
79. Fabre T, Piton C, Leclouerec G, Gervais-Delion F, Durandea A. Entrapment of the suprascapular nerve. *J Bone Joint Surg Br*. 1999;81(3):414-9.
80. European Society of MusculoSkeletal Radiology. Musculoskeletal Ultrasound Technical Guidelines. Dostupno na adresi: <https://essr.org/content-essr/uploads/2016/10/shoulder.pdf>. Datum pristupa 04.04.2015.
81. Chen W, Deng Y, Zhang J, Tang K. Uniaxial repetitive mechanical overloading induces influx of extracellular calcium and cytoskeleton disruption in human tenocytes. *Cell Tissue Res*. 2015;359:577-87.
82. Cho N, Kim JO, Lee S, Choi S, Kim J, Ko MS, i sur. Alternative splicing induces cytoplasmic localization of RBFOX2 protein in calcific tendinopathy. *Exp Mol Pathol*. 2019;109:36-41.
83. Darrieutort-Laffite C, Blanchard F, Le Goff B. Calcific tendonitis of the rotator cuff: from formation to resorption, *Joint Bone Spine*. 2018;85:687-92.
84. Sansone V, Maiorano E, Galluzzo A, Pascale. Calcific tendinopathy of the shoulder: clinical perspectives into the mechanisms, pathogenesis, and treatment. *Ortop Res Rev*. 2018;10:63-72.
85. Uhthoff HK, Sarkar K, Maynard JA. Calcifying tendonitis: a new concept of its pathogenesis. *Clin Orthop* 1976;118:164–8.
86. Hawker GA, Mian S, Kendzerska T, French M. Measures of adult pain: Visual Analog Scale for Pain (VASPain), Numeric Rating Scale for Pain (NRS Pain), McGill Pain Questionnaire (MPQ), Short-Form McGill Pain Questionnaire (SF-MPQ), Chronic Pain Grade Scale (CPGS), Short Form-36 Bodily Pain Scale (SF-36 BPS), and Measure of Intermittent and Constant Osteoarthritis Pain (ICOAP) *Arthritis Care Res*. 2011;63:240–52.

87. Baur N. Bivariate Statistik, Drittvariablenkontrolle und das Ordinalskalensproblem. Eine Einführung in die Kausalanalyse und in den Umgang mit zweidimensionalen Häufigkeitsverteilungen mit SPSS für Windows. Bamberg: Otto-Friedrich-Universität; 2003.
88. Sreerangaiah D, Grayer M, Fisher BA, Ho M, Abraham S, Taylor PC. Quantitative power Doppler ultrasound measures of peripheral joint synovitis in poor prognosis early rheumatoid arthritis predict radiographic progression. *Rheumatology (Oxford)*. 2016; 55:89–93.
89. Naredo E, Bonilla G, Gamero F, Uson J, Carmona L, Laffon A. Assessment of inflammatory activity in rheumatoid arthritis: a comparative study of clinical evaluation with grey scale and power Doppler ultrasonography. *Ann Rheum Dis*. 2005;64:375-81.
90. Chiou HJ, Chou YH, Wu JJ, Huang TF, Ma HL, Hsu CC i sur. The role of high-resolution ultrasonography in management of calcific tendonitis of the rotator cuff. *Ultrasound Med Biol*. 2001;27(6):735-43.
91. Chiou HJ, Chou YH, Wu JJ, Hsu CC, Huang DY, Chang CY. Evaluation of calcific tendonitis of the rotator cuff: role of color Doppler ultrasonography. *J Ultrasound Med*. 2002;21:289-95.
92. Naredo E, Bonilla G, Gamero F, Uson J, Carmona L, Laffon A. Assessment of inflammatory activity in rheumatoid arthritis: a comparative study of clinical evaluation with grey scale and power Doppler ultrasonography. *Ann Rheum Dis*. 2005;64:375-81.
93. Porcellini G, Paladini P, Campi F, Paganelli M. Arthroscopic treatment of calcifying tendinitis of the shoulder: clinical and ultrasonographic follow-up findings at two to five years. *J Shoulder Elbow Surg*. 2004;13:503-8.
94. Oudelaar BW, Schepers-Bok R, Ooms EM, Huis In 't Veld R, Vochteloo AJ. Needle aspiration of calcific deposits (NACD) for calcific tendinitis is safe and effective: Six months follow-up of clinical results and complications in a series of 431 patients. *Eur J Radiol*. 2016;85:689–94.
95. Aina R, Cardinal E, Bureau NJ, Aubin B, Brassard P. Calcific shoulder tendinitis: treatment with modified US-guided fine-needle technique. *Radiology*. 2001;22:455-61.
96. Nho SJ, Strauss EJ, Lenart BA, Provencher MT, Mazzocca AD, Verma NN, Romeo AA. Long head of the biceps tendinopathy: diagnosis and management. *J Am Acad Orthop Surg*. 2010;18:645-56.

97. Greis AC, Derrington SM, McAuliffe M. Evaluation and nonsurgical management of rotator cuff calcific tendinopathy. *Orthop Clin North Am.* 2015;46:293–302.

### 11. ŽIVOTOPIS

#### **Opći podaci:**

Gordana Cesarec, dr. med.

Specijalist za fizikalnu medicinu i rehabilitaciju

Poliklinika za fizikalnu medicinu i rehabilitaciju

SB za medicinsku rehabilitaciju Krapinske Toplice

Ljudevita Gaja 2a, 49 217 Krapinske Toplice

e-mail: gordana.cesarec@sbkt.hr

Mjesto i datum rođenja: Zabok, 16.04.1971.

#### **Zaposlenje:**

1997. - 1998. Pripravnički staž SB za med. rehabilitaciju Krapinske Toplice

1998. - 2003. Liječnik na Odjelu za kardiološku rehabilitaciju

2003. - 2007. Specijalizantica iz fizikalne medicine i rehabilitacije

2007. - 2010. Specijalist u Poliklinici za fizikalnu medicinu i rehabilitaciju

2010. - 2020. Odjel za rehabilitaciju ortopedskih i traumatoloških bolesnika

2014. - 2020. Voditeljica Poliklinike za fizikalnu medicinu i rehabilitaciju

#### **Školovanje:**

1978. - 1986. Osnovna škola Krapinske Toplice

1986. - 1990. Škola za farmaceutске tehničare, Zagreb

1990. - 1997. Medicinski fakultet Sveučilišta u Zagrebu

2003. - 2007. Specijalizacija iz fizikalne medicine i rehabilitacije

2006. - 2007. Stručni poslijediplomski studij iz fizikalne medicine i rehabilitacije,  
Medicinski fakultetu Sveučilišta u Zagrebu

2010. - 2013. Znanstveni poslijediplomski studij Biomedicina i zdravstvo, Medicinski fakultet Osijek, Sveučilište Josipa Jurja Strossmayera u Osijeku

2012. Izbrana u naslovno zvanje asistenta u znanstvenom području biomedicina i zdravstvo, polje kliničke medicinske znanosti, znanstvene grane fizikalna medicina i rehabilitacija na Katedri za ortopediju i fizikalnu i rehabilitacijsku medicinu Medicinskog fakultet u Osijeku, Sveučilište Josipa Jurja Strossmayera u Osijeku

### Usavršavanje:

2009. Osnovni tečaj UZV lokomotornog sustava na Klinici za traumatologiju, KBC Sestre Milosrdnice

2012. 3rd Interdisciplinary Musculoskeletal Ultrasound Course Vienna, Medical University of Vienna

2015. Prva škola MRI koljena- Klinički centar Univerziteta u Sarajevu, Klinika za radiologiju, međunarodni tečaj

2015. Musculoskeletal Ultrasound, workshop, KBC Dubrava, Zagreb u organizaciji Croatian Medical Association & ESSR-a – European Society of Musculoskeletal Radiology

2019. Tečaj stalne medicinske izobrazbe „Oslikavanje ramena“ u organizaciji Sekcije za muskuloskeletnu radiologiju Hrvatskog društva radiologa.

### Članstvo:

Hrvatske liječničke komore

Hrvatskog liječničkog zbora

Hrvatskog društva za fizikalnu i rehabilitacijsku medicinu

Sekcije za muskuloskeletnu radiologiju pri Hrvatskom društvu radiologa

### Stručne aktivnosti i publikacije:

1. Cesarec G, Martinec S, Čičak N. Calcifying tendinopathy: the morphology of calcium deposits directly affects on pain and function of the shoulder. *Acta Clin Croat.*2020.
2. Martinec S, Cesarec G, Tomecak Krilic AM, Radosevic T, Bakran Z, Mejaski Bosnjak V. Functional Classification of Children with Cerebral Palsy in Zagorje County. *Acta Clinica Croatica.* 2020.
3. Cesarec G, Martinec S, Bašić I, Jakoplić D. Effect of Exercises on Quality of Life in Women with Osteoporosis and Osteopenia. *Coll. Antropol.* 2014;1: 247–54.
4. Cesarec G, Martinec S, Čičak N. Kalcificirajuća tendinopatija rotatorne manšete – evolucija morfologije kalcifikata. *Med Jad.* Med Jad 2019;49:149-56.

5. Martinec S, Cesarec G. Power Doppler usage for early diagnostics and follow up of post-traumatic myositis ossificans. *Med Jad.* 2020;50:55-64.
6. Martinec S, Cesarec G. “Effectiveness of exercise program for osteoporosis on quality of life. 12th Congress of European Forum for Research in Rehabilitation, Istanbul, Turkey, 2013. Oralna prezentacija
7. Martinec S, Cesarec G. Osteoporoza-nefarmakološki pristup. Treći proljetni susreti u Klanjcu 2011, U organizaciji Akademije medicinskih znanosti Hrvatske. Zbornik radova. Oralna prezentacija
8. Belina S, Pavlović R, Cesarec G. Ultrazvučna dijagnostika bolesti šake. IV Hrvatski kongres fizikalne i rehabilitacijske medicine, Varaždinske Toplice, 2008. Oralna prezentacija
9. Ištvanović N, Cesarec G. Komplikacije tokom stacionarne kardiološke rehabilitacije u bolesnika sa disfunkcijom lijeve klijetke. IV Hrvatski kongres fizikalne i rehabilitacijske medicine, Varaždinske Toplice, 2008. Poster
10. Ištvanović N, Kamenečki Puclin G, Fučkar M, Cesarec G. Udio bolesnika D-tipa ličnosti na stacionarnoj kardiološkoj rehabilitaciji nakon preboljelog infarkta miokarda. IV Hrvatski kongres fizikalne i rehabilitacijske medicine, Varaždinske Toplice, 2008. Poster
11. Martinec S, Pavic-Haluzan V, Cesarec G. Post-traumatic Myositis Ossificans: A Case Report of Spastically Quadriplegic 16-Year Old Patient after Traumatic Brain Injury, *Pediatrics, Congent Medicine.* 2016;3:1265203. Poster presentation.
12. Martinec S, Cesarec G. “ Effectiveness of exercise program for osteoporosis on quality of life in relation to body mass index. 38th ISMH World Congress, Lanjaron, Granada, Spain, 2012. *Medical Hydrology and Balneology: Environmental Aspect.* Poster presentation.
13. Cesarec G, Martinec S, Kern I. Post-Traumatic Myositis Ossificans : Imaging Methods Diagnostics and Follow up, *European Journal of Physical and Rehabilitation Medicine;* April 2016, Vol. 52 - Suppl. 1 to No. 2. Poster presentation
14. Cesarec G, Martinec S. Posttraumatski osificirajući miozitis – Upotreba ultrazvuka i power Dopplera za procjenu zrelosti osifikata. *Fiz. rehabi. med.* 2018; 31 (1-2): I-XXII. 7. Hrvatski kongres fizikalne i rehabilitacijske medicine, Šibenik. Poster.

## 12. PRILOZI

1. Oxford upitnik za rame
2. Kratka verzija upitnika Nesposbnost ruke, ramena i šake-Quick DASH
3. Constant upitnik za rame



## 1. Oxford upitnik za rame-OSS

# Oxford Shoulder Score

Kliničar: \_\_\_\_\_ Pacijent: \_\_\_\_\_

U protekla 4 tjedna...

Za svaki odgovor stavite kvačicu u jednu kućicu

1.	<b>Kako bi opisali najgoru bol koja se javlja u ramenu?</b>
	Nema      Slaba      Umjerenjena      Jaka      Nepodnošljiva
	<input type="checkbox"/> <input type="checkbox"/> <input type="checkbox"/> <input type="checkbox"/> <input type="checkbox"/>
2.	<b>Jeste li imali problema s oblačenjem zbog ramena?</b>
	Nikakvih      Neznatnih      Umjerenih      Velikih      Nemoguće
	<input type="checkbox"/> <input type="checkbox"/> <input type="checkbox"/> <input type="checkbox"/> <input type="checkbox"/>
3.	<b>Jeste li imali problema sa ulaskom/izlaskom iz auta ili u javnom prijevozu zbog ramena</b>
	Nikakvih      Neznatnih      Umjerenih      Velikih      Nemoguće
	<input type="checkbox"/> <input type="checkbox"/> <input type="checkbox"/> <input type="checkbox"/> <input type="checkbox"/>
4.	<b>Možete li koristiti nož i vilicu - istovremeno?</b>
	Da, lako      Malo teže      Umjerenjeno teško      Jako teško      Ne mogu uopće
	<input type="checkbox"/> <input type="checkbox"/> <input type="checkbox"/> <input type="checkbox"/> <input type="checkbox"/>
5.	<b>Možete li samostalno otići u kupovinu namirnica?</b>
	Da, lako      Malo teže      Umjerenjeno teško      Jako teško      Ne mogu uopće
	<input type="checkbox"/> <input type="checkbox"/> <input type="checkbox"/> <input type="checkbox"/> <input type="checkbox"/>
6.	<b>Možete li nositi pladanj sa tanjurom hrane iz jedne sobe u drugu?</b>
	Da, lako      Malo teže      Umjerenjeno teško      Jako teško      Ne mogu uopće
	<input type="checkbox"/> <input type="checkbox"/> <input type="checkbox"/> <input type="checkbox"/> <input type="checkbox"/>

U protekla 4 tjedna...

Za svaki odgovor stavite kvačicu u jednu kućicu

7.	<b>Možete li počešljati kosu sa bolesnom rukom?</b>
	Da, lako      Malo teže      Umjereno teško      Jako teško      Ne mogu uopće
	<input type="checkbox"/> <input type="checkbox"/> <input type="checkbox"/> <input type="checkbox"/> <input type="checkbox"/>
8.	<b>Kako bi opisali bol koja se obično javlja u ramenu?</b>
	Nema      Slaba      Umjerena      Jaka      Nepodnošljiva
	<input type="checkbox"/> <input type="checkbox"/> <input type="checkbox"/> <input type="checkbox"/> <input type="checkbox"/>
9.	<b>Možete li objesiti odjeću na vješalicu bolesnom rukom?</b>
	Da, lako      Malo teže      Umjereno teško      Jako teško      Ne mogu uopće
	<input type="checkbox"/> <input type="checkbox"/> <input type="checkbox"/> <input type="checkbox"/> <input type="checkbox"/>
10	<b>Možete li se oprati i obrisati ispod obje ruke (pazuha)?</b>
	Da, lako      Malo teže      Umjereno teško      Jako teško      Ne mogu uopće
	<input type="checkbox"/> <input type="checkbox"/> <input type="checkbox"/> <input type="checkbox"/> <input type="checkbox"/>
11	<b>Utječe li bol u ramenu na Vaš posao (uključujući i kućanske poslove)?</b>
	Uopće ne      Malo      Umjereno      Mnogo      U potpunosti
	<input type="checkbox"/> <input type="checkbox"/> <input type="checkbox"/> <input type="checkbox"/> <input type="checkbox"/>
12	<b>Utječe li bol u ramenu noću na Vaš san?</b>
	Uopće ne      Rijetko      Ponekad      Većinu noći      Svaku noć
	<input type="checkbox"/> <input type="checkbox"/> <input type="checkbox"/> <input type="checkbox"/> <input type="checkbox"/>

Rezultat: \_\_\_\_\_

## 2. Kratka verzija upitnika Nesposobnost ruke, ramena i šake -Quick DASH

### QuickDASH

Molimo vas da ocenite vašu sposobnost odgovarajućih aktivnosti obavljenih u poslednjih nedelju dana zaokruživanjem broja ispod odgovarajućeg odgovora.

	BEZ TEŠKOĆA	UZ MALO TRUDA	SREDNJE TEŠKO	UZ MNOGO TRUDA	NE MOGU DA OBAVLJAM POSAO
1. Otvaranje poklopca na tegli.	1	2	3	4	5
2. Obavljanje težih kućnih poslova (pranje podova, usisavanje, pranje prozora...).	1	2	3	4	5
3. Nošenje kese ili ručne torbe.	1	2	3	4	5
4. Pranje leđa.	1	2	3	4	5
5. Korišćenje noža u kuhinji.	1	2	3	4	5
6. Bavljenje sportom koji zahteva korišćenje povređene ruke (tenis, košarka, golf, rukomet...).	1	2	3	4	5

	NI MALO	MALO	SREDNJE	PRILIČNO	MNOGO
7. Koliko su vam u poslednjih nedelju dana tegobe vezane za vašu povredu ometale normalne društvene aktivnosti sa porodicom, prijateljima, komšijama i drugim grupama?	1	2	3	4	5

	NI MALO	MALO	SREDNJE	PRILIČNO	MNOGO
8. Da li ste u poslednjih nedelju dana bili ograničeni u obavljanju vašeg posla ili svakodnevnih aktivnosti, a vezano za vašu povredu.	1	2	3	4	5

Molimo vas da ocenite intenzitet navedenih tegoba u poslednjih nedelju dana (zaokruži broj)	NI MALO	MALO	SREDNJE	PRILIČNO	MNOGO
9. Da li imate bol u ruci?	1	2	3	4	5
10. Da li osećate trnjenje, golicanje ili peckanje u ruci?	1	2	3	4	5

	NI MALO	MALO	SREDNJE	MNOGO	IMAM TOLIKO TEGOBE DA NE MOGU DA SPAVAM
11. Da li ste imali problema sa spavanjem poslednjih nedelju dana zbog tegoba vezanih za vašu povredu?	1	2	3	4	5

QuickDASH nesposobnost/simptom skor =  $\left[ \frac{\text{zbir dodeljenih vrednosti od n odgovora}}{n} - 1 \right] \times 25$ , gde je n jednak broju odgovorenih pitanja

QuickDASH skor ne može da se izračuna ako nije odgovoreno na više od jednog pitanja.

### 3. Constant upitnik za rame

## Constant Shoulder Score

Kliničar: \_\_\_\_\_

Pacijent: \_\_\_\_\_

Odgovorite na sva pitanja na način da odaberete jedno polje (odaberite više polja samo ako je naznačeno)

U protekla 4 tjedna...

#### 1. Bol

- Jako
- Umjereno
- Slabo
- Nema

#### 2. Stupanj aktivnosti (jedno ili više polja)

- Neometan san
- Rekreacija/Sport
- Posao

#### 3. Podizanje ruke

- Do struka
- Do prsne kosti
- Do vrata
- Do tjemena
- Iznad glave

#### 4. Snaga abdukcije (Pounds)

- 0
- 1-3
- 4-6
- 7-9
- 10-12
- 13-15
- 16-18
- 19-21
- 22-24
- >24

OPSEG POKRETA

#### 5. Fleksija

- 31-60 stupnjeva
- 61-90 stupnjeva
- 91-120 stupnjeva
- 121-150 stupnjeva
- 151-180 stupnjeva

#### 6. Abdukcija

- 31-60 stupnjeva
- 61-90 stupnjeva
- 91-120 stupnjeva
- 121-150 stupnjeva
- 151-180 stupnjeva

#### 7. Vanjska rotacija

- Ruka iza glave, lakat prema naprijed
- Ruka iza glave, lakat prema natrag
- Ruka na tjeme, lakat prema naprijed
- Ruka na tjeme, lakat prema natrag
- Puna elevacija

#### 8. Unutarnja rotacija

- Ruka(dorzum) na stražnji dio bedra
- Ruka(dorzum) na stražnjicu
- Ruka(dorzum) do sakruma
- Ruka(dorzum) do struka (L3)
- Ruka(dorzum) do T12
- Ruka(dorzum) između lopatica (T7)

Rezultat: \_\_\_\_\_