

Diferencijacija stromalnih tumora gastrointestinalnog trakta imunohistokemijskim bojanjem.

Katuša, Lorena

Undergraduate thesis / Završni rad

2017

Degree Grantor / Ustanova koja je dodijelila akademski / stručni stupanj: **Josip Juraj Strossmayer University of Osijek, Faculty of Medicine / Sveučilište Josipa Jurja Strossmayera u Osijeku, Medicinski fakultet**

Permanent link / Trajna poveznica: <https://um.nsk.hr/um:nbn:hr:152:487998>

Rights / Prava: [In copyright](#)/[Zaštićeno autorskim pravom.](#)

Download date / Datum preuzimanja: **2024-07-17**



Repository / Repozitorij:

[Repository of the Faculty of Medicine Osijek](#)



**SVEUČILIŠTE JOSIPA JURJA STROSSMAYERA U OSIJEKU
MEDICINSKI FAKULTET OSIJEK**

**Preddiplomski sveučilišni studij Medicinsko laboratorijske
dijagnostike**

LORENA KATUŠA

**DIFERENCIJACIJA STROMALNIH
TUMORA GASTROINTESTINALNOG
TRAKTA IMUNOHISTOKEMIJSKIM
BOJENJEM**

Završni rad

Osijek, 2017.

SVEUČILIŠTE JOSIPA JURJA STROSSMAYERA U OSIJEKU

MEDICINSKI FAKULTET OSIJEK

**Preddiplomski sveučilišni studij Medicinsko laboratorijske
dijagnostike**

LORENA KATUŠA

**DIFERENCIJACIJA STROMALNIH
TUMORA GASTROINTESTINALNOG
TRAKTA IMUNOHISTOKEMIJSKIM
BOJENJEM**

Završni rad

Osijek, 2017.

Rad je ostvaren u KBC-u Osijek

Mentorica rada: doc.dr.sc. Ksenija Marjanović

Rad ima 23 lista, 8 tablica i 2 slike.

ZAHVALA

Želim iskreno zahvaliti svojoj metorici doc.dr.sc. Kseniji Marjanović na strpljenju, pomoći i vodstvu pri izradi ovog završnog rada. Uz sve obaveze bila je uvijek dostupna i spremna pomoći te mi omogućiti stjecanje novih znanja stručnim mentorstvom i dijeljenjem dugogodišnjeg iskustva.

Najveću zahvalu dugujem svojim roditeljima i braći za bezuvjetnu ljubav i potporu. Zahvaljujem im što su uvijek bili uz mene, puni razumijevanja i strpljenja te što su vjerovali u mene i kad sama nisam vjerovala.

Također želim zahvaliti svojim prijateljima koji su učinili moje studiranje ljepšim i bezbrižnijim te što su obilježili jedno, vrlo bitno, razdoblje moga života.

Sadržaj:

1. UVOD	1
1.1.Epidemiologija.....	1
1.2.Klinička slika.....	2
1.2.1. Makroskopska obilježja	2
1.2.2.Mikroskopska obilježja.....	2
1.2.3. Imunohistokemijska obilježja	4
1.3.Dijagnoza.....	4
1.4.Diferencijalna dijagnoza.....	5
1.5.Liječenje	5
2.CILJ	6
3. ISPITANICI I METODE	7
3.1. Ustroj studije.....	7
3.2.Ispitanici	7
3.3.Metode	7
3.3.1 Obrada tkiva.....	7
3.3.2. Bojenje preparata hematoksilin-eozin tehnikom	9
3.3.3. Imunohistokemijsko bojenje	9
3.4. Statističke metode.....	10
4. REZULTATI.....	11
5. RASPRAVA.....	15
6. ZAKLJUČAK	17
7.SAŽETAK.....	18
8. SUMMARY	19
9. LITERATURA.....	20
10. ŽIVOTOPIS	23

POPIS I OBJAŠNENJE SKRAĆENICA

GIST – gastrointestinalni stromalni tumor (engl. *gastrointestinal stromal tumor*)

PDGFRA – alfa receptor za čimbenik rasta podrijetla trombocita (engl. *platelet-derived growth factor receptor alpha*)

KIT – receptor tirozin kinaze (engl. *tyrosine kinase receptor*)

ATP – adenzin tri fosfat

HE – hematoksilin-eozin

SMA – glatkomišićni aktin (engl. *smooth muscle actin*)

NIH – Nacionalni institut zdravlja (engl. *National Institute of Health*)

1. UVOD

Gastrointestinalni stromalni tumori (GIST) su benigni ili maligni mezenhimalni tumori probavnog sustava. Razvoj GIST-a potječe iz Cajalovih stanica koje reguliraju intestinalni motilitet (1). Kod većine tumora uočena je mutacija gena za c-KIT tirozinsku kinazu ili mutacije gena za PDGFRA, alfa receptor za čimbenik rasta podrijetla trombocita. Ipak, određeni dio GIST-a ne posjeduje mutacije na navedenim genima, zbog čega ih se naziva divljim tipom (2). GIST je klinički najčešće asimptomatski i otkriva se slučajno prilikom endoskopskih i radioloških pretraga, međutim u trenutku otkrivanja bolesti 10 – 20 % pacijenata imaju metastaze. Liječi se kirurški i inhibitorom tirozin kinaze, imatinibom (1).

1.1.Epidemiologija

Incidencija gastrointestinalnih stromalnih tumora iznosi 10 – 20 bolesnika na milijun stanovnika prema podacima studija provedenih u Sjevernoj Europi. Pojavljuje se nešto češće kod muškaraca (55 %) nego kod žena (3). Pojavnost je GIST-a u crnoj populaciji 2 – 3 puta češća nego u bijeloj populaciji (4).

GIST se najčešće pojavljuje u starijoj populaciji, gdje je prosječna dob bolesnika 60 godina. Premda se GIST može pojaviti u svakoj životnoj dobi, u dječjoj je dobi izrazito rijedak (2).

Iako se GIST-i pojavljuju sporadično, uočena je i obiteljska mutacija KIT ili PDGFRA gena. Kod obiteljske mutacije tumori se javljaju u nešto ranijoj životnoj dobi, oko 45-e godine života, i zahvaćeni članovi obitelji razvit će jedan ili više tumora jer je penetracija tih mutacija izrazito visoka. Kod takvih bolesnika uz GIST se pojavljuje hiperpigmentacija kože i bolesti mastocita (5). Veća učestalost GIST-a također je uočena kod bolesnika s nasljednim neoplastičnim sindromima poput neurofibromatoze tipa 1 ili Carneyeve trijade (2).

1.2. Klinička slika

GIST-i mogu biti benigni ili maligni. Benigni se javljaju poput tvrdih čvorića promjera 2 – 3 cm, dok maligni stvaraju velike, mesnate, intramuralne mase koje rastu prema lumenu ili subserozno invadiraju okolne strukture (2).

Prema mjestu nastanka GIST-a najčešći je želudac (60 – 70 %), zatim tanko crijevo (20 – 30 %), a debelo crijevo, jednjak, omentum i mezenterij čine manje od 5 %. Također, u manje od 5 % slučajeva radi se o multicentričnim gastrointestinalnim stromalnim tumorima. Iz benignih u maligne tumore razvije se oko 30 %. Širi se intraabdominalno, dok se udaljene metastaze najčešće nalaze u jetrima, plućima te kostima (5).

Gastrointestinalni stromalni tumori do 4 cm često su asimptomatski te se otkriju slučajno prilikom endoskopskih i radioloških pretraga, dok gastrointestinalni stromalni tumori veći od 4 cm uglavnom imaju simptome koji su posljedica povećanja tumora ili tendencije ulceriranja i krvarenju, poput nadutosti i nelagode u trbuhu, povraćanja, hematemeze, melene, disfagije i posljedičnog gubitka težine (6).

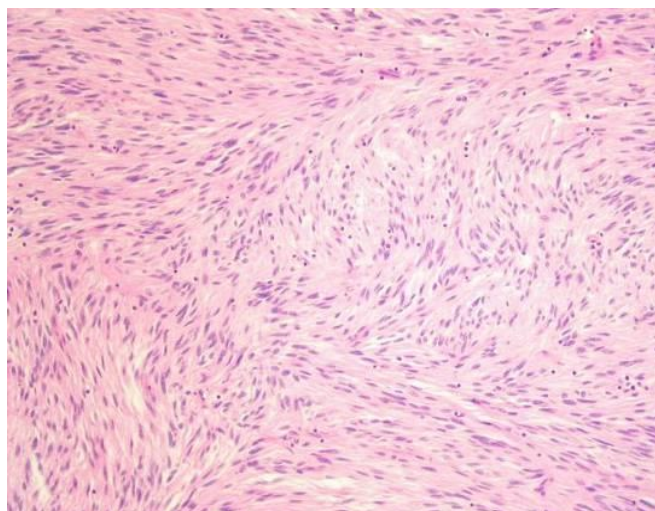
1.2.1. Makroskopska obilježja

Makroskopska obilježja GIST-a očituju se dobro definiranim okruglim masama primarno smještenima u submukozi, ali se mogu nalaziti i u *muskularis mukoze* (5). Pojavljuju se poput seroznih, submukoznih ili intramuralnih čvorova. Veličina tumora kreće se od nekoliko milimetara do više od 40 cm u promjeru. Iako je većina tumora maligna, veličina ne mora kolerirati s malignošću. Benigni tumori uglavnom su sivkasti, dok su maligni bjelkasti s područjima hemoragije, nekroze i/ili miksoidne degeneracije (5).

1.2.2. Mikroskopska obilježja

Morfološki GIST-e dijelimo na tri osnovne histološke podgrupe: tumore građene od vretenastih stanica (70 %), epiteloidnih stanica (20 – 25 %) i mješovite tipove tumora (5).

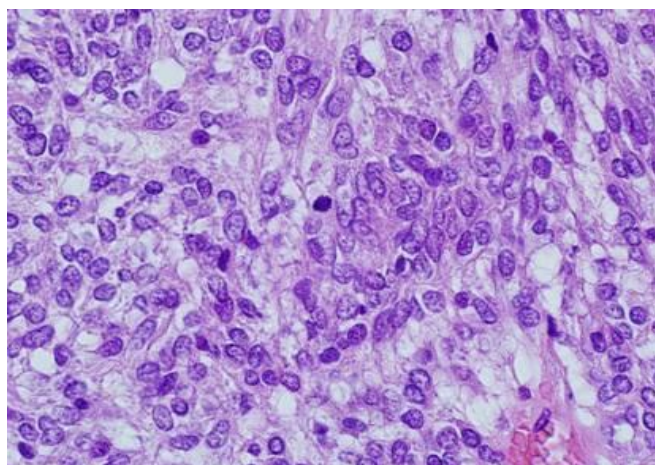
Tumori građeni od vretenastih stanica imaju blijedo eozinofilnu citoplazmu i ovalnu jezgru. Stanice nisu jasno odvojene te izgledaju poput snopića palisada ili vrtloga (Slika 1.), dok u citoplazmi vretenastih stanica može biti izražena perinuklearna vakuolizacija (5).



Slika 1. Vretenasto stanični GIST (PHD 8959-2008, hemalaun-eozin, 100x).

(Izvor: Zavod za patologiju i sudsku medicinu KBC-a Osijek, arhivski materijal)

Epiteloidni tip građen je od okruglih stanica svijetle citoplazme, centralno smještene jezgre, dobro definirane membrane, a može biti miksoidni i solidni (Slika 2.). Ostalih 5 – 10 % tumora ima mješovitu histološku građu s vretenastim i epiteloidnim stanicama (5).



Slika 2. Epitelodni GIST (PHD 3649/2007, hemalaun-eozin, 400x).

(Izvor: Zavod za patologiju i sudsku medicinu KBC-a Osijek, arhivski materijal)

1.2.3. Imunohistokemijska obilježja

CD117 (KIT), genski produkt KIT gena izrazito je osjetljiv imunohistokemijski biljeg GIST-a koji je pozitivan u 95 % tumora. GIST-i koji se ubrajaju u podskupinu s PDGFRA mutacijama ne reagiraju na KIT antitijela i često pokazuju epiteloidnu morfologiju (5).

Od ostalih imunohistokemijskih biljega GIST-a, CD34 je pozitivan u 70 % slučajeva. Pozitivan nalaz također pokazuju i S100, SMA, dezmin i vimetin (1, 5).

Također se određuje Ki-67, pomoću kojega se dobiva uvid u proliferativnu aktivnost normalnog i neoplastičnog tkiva (7).

1.3. Dijagnoza

Sumnja na GIST postavlja se najčešće rutinskim transabdominalnim ultrazvukom ili gornjom endoskopijom probavnog trakta zbog simptoma poput boli u truhu, palpabilne tumorske mase ili drugih nespecifičnih simptoma (1). Također, bitna je patohistološka dijagnoza koja se uspostavlja na temelju uzorka dobivenog aspiracijskom biopsijom.

U histološkom se nalazu opisuje veličina tumora, smještaj, dubina prodora, eventualna nekroza te je potrebno odrediti tip stanica (vretenaste, epiteloidne ili mješovite). Zatim se određuje broj mitozna na 50 vidnih polja velikog uvećanja. Dodatno se radi imunohistokemijsko bojenje pomoću palete antitijela. Tumorske stanice pokazuju imunohistokemijski membranski pozitivan nalaz na CD117 (c-KIT), SMA, S-100, dezmin, CD34 i Ki-67 (1).

Prema smjernicama Nacionalnog instituta za zdravlje (engl. *National Institute of Health* – NIH) iz 2002. godine, procjena rizika za GIST postavlja se na temelju veličine tumora i broja mitozna na 50 vidnih polja velikog uvećanja (Tablica 1.1.) (5).

Tablica 1.1. Procjena rizika GIST-a, 2002. NIH

KATEGORIJA RIZIKA	VELIČINA (cm)	BROJ MITOZA (50 VVP)
Vrlo nizak	< 2	< 5
Nizak	2 – 5	5
Srednji	5	5 – 10
	5 – 10	5
Vrlo visok	> 5	> 5
	> 10	Bilo koji mitotski omjer
	Bilo koja veličina	>10

1.4.Diferencijalna dijagnoza

Diferencijalna dijagnoza utemeljena na mikroskopskim obilježjima s obzirom na vretenaste stanice može biti fibromatoza, leiomiom, leiomiosarkom, švanom, sinovijalni sarkom i sarkomatoidni karcinom. S obzirom na epiteloidni tip stanica u obzir dolaze neuroendokrini tumori, epiteloidni leiomiom, metastatski melanom i angiosarkom (8).

1.5.Liječenje

Liječenju GIST-a pristupa se multidisciplinarno suradnjom patologa, kirurga, onkologa i radiologa. Kirurškim liječenjem uklanja se lokalizirani GIST, iako većina uklonjenih tumora recidivira. Zbog toga se uvodi adjuvantna terapija imatinibom (1, 9). Pri terapijskom liječenju upotrebljavaju se tirozin kinazni inhibitori koji se koriste kod uznapredovalih tumora. Najznačajniji je Glivec (*Imatinib Mesylate*) koji je ujedno i prvi tirozin kinazni inhibitor. Uz Glivec koriste se Sunitinib i Regofabenib (1).

2. CILJ

Ciljevi ovog rada jesu:

1. Utvrditi broj dijagnosticiranih gastrointestinalnih stromalnih tumora (GIST) u desetogodišnjem razdoblju.
2. Utvrditi učestalost GIST-a prema biološkom ponašanju.
3. Utvrditi učestalost GIST-a prema lokalizaciji.

3. ISPITANICI I METODE

3.1. Ustroj studije

Istraživanje je ustrojeno kao presječno, a pri izradi završnog rada koristio se retrospektivni tip studije (10).

3.2. Ispitanici

Podatci o ispitanicima za istraživanje uzeti su iz postojeće medicinske dokumentacije Kliničkog zavoda za patologiju i sudsku medicinu dijagnosticiranih GIST-a u KBC-u Osijek, od 1.1.2007. do 31.12.2016. godine.

Svi ispitanici vođeni su pod šifrom broja biopsije. Obrada materijala nije utjecala na dijagnozu i liječenje bolesnika čiji se materijal koristio u ovom radu.

3.3. Metode

Izvršila se analiza postojeće medicinske dokumentacije Kliničkog zavoda za patologiju i sudsku medicinu dijagnosticiranih gastrointestinalnih stromalnih tumora u KBC-u Osijek, od 1.1.2007. do 31.12.2016. godine. Uzorci tkiva analizirani su morfološki, pomoću mikroskopa marke OLYMPUS® model CX40, na postojećim arhivskim histološkim staklima bojenim standardnim hematoksilin - eozin i imunohistokemijskim bojenjem na KIT (CD117), CD34, SMA i Ki-67.

3.3.1 Obrada tkiva

Prvi korak koji je ujedno i najvažniji za pravilnu obradu tkiva jest fiksacija. Služi za očuvanje tkiva i stanice i održava njihovu strukturu. Pravilno fiksirano tkivo ne sadrži strukturalna oštećenja uzrokovana enzimskom razgradnjom kao što su autoliza – razgradnja staničnim enzimima i putrefakcija – razgradnja izazvana enzimima saprofitnih bakterija. Tijekom fiksacije denaturiraju se enzimski i strukturni proteini dok morfologija drugih tkivnih molekula ne podliježe promjenama i ostaje u prvobitnom stanju. Fiksacija tkiva inaktivira lizosomske enzime, mijenja propusnost staničnih membrana te djeluje na funkcionalnu

strukturu stanice. Standardni je fiksativ neutralno puferirani formalin ili 10 %-tna vodena otopina formaldehida (11). Ako je vodena otopina formalina kisela, taloži se u tkivu, osobito u krvi, gdje nastaje smečkasti zrnati formalinski pigment. Može se ukloniti ispiranjem rehidriranog preparata u zasićenoj alkoholnoj otopini pikrinske kiseline. Karakteristika formalina je ta da brzo prodire u tkivo, ali ga sporo fiksira te je bitno odrediti vrijeme fiksacije koje ovisi o veličini i vrsti tkiva koje se fiksira. Tijekom fiksacije formaldehid se veže za postranične lance stvarajući stabilnu vezu zvanu „metilenski most“, dok se križna reakcija događa između glutamina i spojeva sa slobodnim aktivnim vodikovim atomom (12). Negativan učinak formalina jest kancerogenost, razdvajanje staničnih nakupina, privlačenje citoplazme jezgri i slabo fiksiranje mitotskih figura. Nakon fiksacije slijedi ispiranje uzorka u tekućoj vodi.

Kako više od 70 % stanice čini voda, potrebno ju je ukloniti kako bi se tkivo moglo uklopiti u bezvodni medij, odnosno parafin. Voda se uklanja postupnim uranjanjem u rastuće koncentracije alkohola, najčešće etanola (dehidracija), od 70 %-tnog do apsolutnog alkohola. S obzirom na to da se etanol ne miješa s parafinom, potrebno je otapalo za uklapanje. Kao otapalo za parafin koristi se ksilol koji prožima tkivo i čini ga prozirnim – proces prosvjetljivanja. Ako tkivo nije dovoljno dehidrirano i prosvjetljeno, doći će do neravnomjernog bojanja i nemogućnosti razlikovanja struktura unutar tkiva (11, 12).

Potom slijedi uklapanje tkiva, za što se koristi mješavina lančastih ugljikohidrata s 22 – 28 ugljikovih atoma u lancu, parafin. Ta se metoda koristi za prožimanje tkiva te oblikovanje parafinskog bloka, što omogućuje izradu parafinskih rezova. Nakon prethodne fiksacije, dehidracije i prosvjetljivanja uzorak se miješa s tekućim parafinom u termostatu na temperaturi 58 – 60°C. Parafin prodire u tkiva gdje je prethodno bio ksilol koji je pod utjecajem temperature ispario. Toplina ne utječe na strukture u stanici. Zatim se pripremi metalna kadica s mješavinom voska i parafina te se tkivo utisne na dno kadice i poklopi plastičnom kasetom. Naglim hlađenjem, kako nebi došlo do stvaranja velikih kristala vidljivih u preparatu, parafin se skruti i nastaje parafinski blok koji je spreman za rezanje.

Za rezanje parafinskih blokova koristi se klizni ili rotacijski mikrotom. Parafinski rez najčešće je debljine od 4 – 6 μm . Nakon rezanja rezovi se ravnaju na toploj vodenoj kupelji i montiraju na stakla te se suše u termostatu na temperaturi od 56°C 12 ili više sati.

3.3.2. Bojenje preparata hematoksilin-eozin tehnikom

Svrha bojenja preparata je isticanje pojedinih staničnih struktura i opća bolja vidljivost pod mikroskopom. Boje mogu biti kisele i bazične, pri čemu kisele bolje bojaju bazične strukture, a bazične imaju afinitet za kisele tkivne strukture. Najčešće se upotrebljava kombinacija hematoksilina i eozina (HE). Hematoksilin je bazična boja koja plavo boji bazofilne tkivne strukture kao što je jezgra. Eozin je crvena, kiselna boja, koja boji acidofilne strukture poput citoplazme i kolagena (11). Za bojenje koristi se: Mayerov hematoksilin, 1 %-tna otopina eozina, apsolutni alkohol i ksilol.

Protokol bojenja preparata hematoksilin - eozin tehnikom (13):

1. Deparafinizacija u ksilolu..... 30 - 45 minuta
2. Ispiranje u apsolutnom alkoholu..... 3x 10 minuta
3. Ispiranje pod tekućom vodom..... 5 minuta
4. Nanošenje Mayerov hematoksilin..... 5 minuta
5. Ispiranje pod tekućom vodom..... 10 minuta
6. Nanošenje 1 %-tne otopine eozina..... 1 minutu
7. Ispiranje viška boje pod tekućom vodom
8. Ispiranje u apsolutnom alkoholu..... 3x 10 minuta
9. Izbistravanje u ksilolu..... 2x 10 minuta
10. Pokrivanje medijem za montiranje trajnih preparata

3.3.3. Imunohistokemijsko bojenje

Imunohistokemija je proces lokalizacije specifičnih antigena u tkivu, temelji se na osnovnom principu vezanja antitijela na ciljni antigen te vizualizaciji nastalog imunog kompleksa. Razlikujemo izravnu i neizravnu imunohistokemijsku metodu.

Izravna imunohistokemijska metoda je ona u kojoj je primarno antitijelo obilježeno vizualizacijskim sredstvom – kromogenom. Neizravna imunohistokemija sastoji se od primarnog (neobilježenog) i sekundarnog (obilježenog) antitijela. Reakcija kromogena temelji se na reakciji kromogena DAB (3,3 dianminobenzidintetraklorid) koji je potaknut peroksidaze hrena te nastaje vizualni produkt na veznom mjestu antigen - antitijelo (14).

Za ovaj rad pregledavana su arhivska stakla bojena imunohistokemijskim bojenjem na CD117 (KIT), CD34, SMA i Ki-67. Postupak imunohistokemijskog bojanja proveden je na aparatu Ventana BenchMark Ultra.

Indikacija za određivanje navedenih biljega temelji se na povijesti bolesti pacijenta, morfologiji tumora i ostalih dijagnostičkih testova (15, 16, 17).

Antitijela koja su korištena za imunohistokemijsko bojenje jesu:

1. Anti-c-KIT (CD 117) primarno antitijelo – zečje monoklonsko antitijelo (IgG) usmjereno na c-KIT proteine (15).
2. Anti-CD34 primarno antitijelo – mišje monoklonsko antitijelo (IgG) usmjereno na humane CD34 antigene (16).
3. Anti-Ki-67 primarno antitijelo – zečje monoklonsko antitijelo (IgG) usmjereno na C-terminalni kraj Ki-67 antigena (17).
4. SMA (engl. *Smooth Muscle Actin*) – mišje monoklonsko antitijelo (IgG) usmjereno na glatko-mišićne i mioepitelne tumore (18).

3.4. Statističke metode

Za statističku obradu podataka rabljen je program Microsoft Excel (inačica 14.0, Microsoft, Redmond, WA, SAD).

4. REZULTATI

U istraživanju tijekom desetogodišnjeg razdoblja, od 1.1.2007. do 31.12.2016. godine, prema podacima postojeće medicinske dokumentacije Kliničkog zavoda za patologiju i sudsku medicinu KBC-a Osijek, dijagnosticirano je 57 pacijenata koji imaju GIST-e. Obzirom na spol utvrđeno je 33 (57,9 %) muškaraca i 24 (42,1 %) žene.

GIST-i u ovom istraživanju pojavljuju se u srednjoj i starijoj životnoj dobi. Prosjek godina je 65,5, dok je najčešća učestalost od 70 do 79 godina (38,6 %). Najmlađi pacijent ima 42 godine, a najstariji ima 86 godina (Tablica 4.1.).

Tablica 4.1. Raspodjela dijagnosticiranih GIST-a prema dobnim skupinama.

	40–49	50–59	60–69	70–79	80–89	Ukupno	%
M	2	8	9	13	1	33	57,9
Ž	2	4	7	9	2	24	42,1
Ukupno	4 (7 %)	12 (21 %)	16 (28 %)	22 (38,6 %)	3 (5,4 %)	57	100

Veličina GIST-a najzastupljenija je u području od 5,1 do 10 cm (Tablica 4.2.).

Tablica 4.2. Raspodjela dijagnosticiranih GIST-a prema veličini.

	< 2	2 – 5	5,1 – 10	> 10	Ukupno
Veličina (cm)	10 (17,5 %)	14 (24,6 %)	21 (36,8 %)	12 (21,1 %)	57

Prema lokalizaciji želudac je najčešće sjelo GIST 50,9 %, dok su ostali (49,2 %) lokalizirani u tankom i debelom crijevu (Tablica 4.3.).

Tablica 4.3. Raspodjela dijagnosticiranih GIST-a prema lokalizaciji.

Loklaizacija	Broj	%
Želudac	29	50,9
Tanko crijevo	22	38,6
Debelo crijevo	6	10,5
Ukupno	57	100

Gastrointestinalni stromalni tumori kod ispitanika najviše su imali nizak mitotski indeks (70,1 %). Srednji mitotski indeks je bio kod 14 % ispitanika, a visok mitotski indeks zabilježen je kod 15,9 % ispitanika. Na temelju veličine tumora i broja mitozu učinjena je procjena rizika progresije dijagnosticiranih GIST-a. Većina ispitanika je imala visok rizik (35,1 %) (Tablica 4.4.).

Tablica 4.4. Procjena rizika GIST-a, NIH 2002.

Rizik	Broj	%
Vrlo nizak	10	17,5
Nizak	13	22,8
Srednji	14	24,6
Visoki	20	35,1
Ukupno	57	100

Najčešći GIST-i niskog rizika su bili u području želuca (70 %), dok su se GIST-i sa visokim rizikom najviše javljali u području tankog crijeva 55 % (Tablica 4.5.).

Tablica 4.5. Procjena rizika GIST-a prema lokalizaciji.

	Želudac	Tanko crijevo	Debelo crijevo	Ukupno
Vrlo nizak rizik	7 (70 %)	2 (20 %)	1 (10 %)	10
Niski rizik	10 (76,9 %)	3 (23,1 %)	0	13
Srednji rizik	7 (50 %)	6 (42,9 %)	1 (7,1 %)	14
Visoki rizik	5 (25 %)	11 (55 %)	4 (20 %)	20
Ukupno	29	22	6	57

U trenutku dijagnosticiranja metastaze su uočene kod 16 (28,1 %) pacijenata. Metastaze su najčešće evidentirane u regionalnim limfnim čvorovima (81,2 %). Udaljene metastaze zabilježene su u samo 3 slučaja, u jetri i peritoneumu. S obzirom na rizik metastaze su se najčešće pojavljivale u području visokog rizika (68,8 %) (Tablica 4.6.).

Tablica 4.6. Metastaze GIST-a prema lokalizaciji.

	Vrlo niski rizik	Niski rizik	Srednji rizik	Visoki rizik	Ukupno	%
Limfni čvor	0	0	3	10	13	81,2
Jetra	0	0	1	1	2	12,5
Peritoneum	0	0	1	0	1	6,25
Ukupno	0	0	5	11	16	100

Ki-67 proliferacijski indeks najčešće je bio nizak 70,2 %, dok su srednji (14 %) i visoki (15,8 %) imali gotovo jednaku raspodjelu. Kod ostalih imunohistokemijskih markera najjače pozitivan nalaz uočava se na CD117, koji je pozitivan u 100 % slučajeva (Tablica 4.7.).

Tablica 4.7. Prikaz pozitivnih nalaza imunohistokemijskih markera.

Marker	Broj pacijenata	%
CD117	57	100
CD34	40	70,2
SMA	21	36,8

5. RASPRAVA

GIST-i su rijetki tumori gastrointestinalnog trakta, ali su najčešći mezenhimalni tumori gastrointestinalnog trakta. Čine manje od 1 % svih tumora probavnog trakta i oko 5 % svih sarkoma. Mogu se javiti u cijelom, ali i van gastrointestinalnog trakta (omentum, mezenterij). Nastaju od specijalnih stanica u stijenci gastrointestinalnog trakta tzv. intersticijskih Cajalovih stanica. To su stanice autonomnog živčanog sustava i ponekad ih zovu “pacemakers” stanicama jer šalju signale mišićima GI trakta za motilitet probavne cijevi (5, 19).

GIST-i se najčešće javljaju u srednjoj i starijoj životnoj dobi. Rijetko se uoče prije 40-te godine. Nešto češće se javljaju u muškaraca (20, 21). Češća zastupljenost muškaraca (57 %) bila je i u istraživanjima Pandurengan i sur., kao i u studiji provedenoj na Islandu gdje su muškarci bili zastupljeni u 57,9 % (21, 22). U ovom istraživanju provedenom u KBC-u Osijek od 2007. do 2016. godine dijagnosticirano je 57 gastrointestinalnih stromalnih tumora, od čega je muškarca bilo 57,9 %, a žena 42,1 %. Najmlađi ispitanik je imao 42, a najstariji 86 godina, sa prosječnom dobi 65,5 godina, što se podudaralo s istraživanjem na Islandu (prosječna dob 65,8 godina), za razliku od istraživanja Pandurengana i sur. gdje je prosječna dob 56,7 godina (21, 22).

Imunohistokemijski oko 95 % GIST-a je pozitivno na receptor tirozin kinaze KIT (poznatog kao CD117), što ga čini specifičnim i senzitivnim markerom u diferencijaciji od drugih mezenhimalnih tumora gastrointestinalnog trakta (7, 23). Svi GIST-i u našem istraživanju su bili CD117 pozitivni.

Većina GIST-a je smještena u području želuca, koji mogu biti različite veličine, od par milimetara do > 40 cm. Oko 30 % u jejunum, 5 % u duodenumu, a oko 4 % u kolorektumu. Jednjak i crvuljak su vrlo rijetke lokalizacije GIST-a (24). Najčešća lokalizacija GIST-a u našem istraživanju je bio želudac (50,9 %), najmanji tumor bio je 0,6 cm s lokalizacijom u želucu, a najveći 32 cm u području debelog crijeva.

2002. godine postignut je konsenzus da su najvažniji prognostički faktori za GIST-e veličina tumora i mitotska aktivnost, te da je prikladnije gastrointestinalne tumore graduirati kao niskog, srednjeg i visokog rizika, nego kao benigne vs. maligne. Smjernice konsenzusa smatraju da svi GIST-i imaju maligni potencijal, a kao najvažniji indikator agresivnog kliničkog ponašanja smatra se tumor od 5 cm i 5 mitoza na 50 vidnih polja velikog uvećanja (25). Institut za nacionalno zdravlje podijelio je GIST-e u 4 kategorije: vrlo niskog rizika,

niskog rizika, srednjeg i visokog rizika, u kojima se postotak visokog rizika kontinuirano smanjuje do vrlo niskog rizika što je potvrđeno i u našem istraživanju (5). Najviše ispitanika u našoj studiji imalo je visok rizik progresije (35,1 %). Srednji rizik progresije evidentiran je u 24,6 % ispitanika, nizak u 22,8 %, a vrlo nizak u 17,5 %. Uspoređujući lokalizaciju tumora i rizik progresije, u ovom istraživanju, utvrđeno je da najzastupljeniji tumori, tumori želuca, imaju vrlo nizak rizik progresivnosti, dok najveći rizik imaju tumori u području tankog crijeva. Oni čine 55 % svih tumora visokog rizika. Tumori srednjeg i visokog rizika imaju tendenciju stvaranja metastaza, dok tumori nižeg rizika vrlo rijetko stvaraju metastaze (21). U studiji provedenoj u KBC-u Osijek 28,1 % ispitanika je imalo metastaze koje su prema riziku progresivnosti zastupljene u srednjem i visokom riziku. Metastaze su najčešće evidentirane u regionalnim limfnim čvorovima (81,2 %), dok su kod 18,8 % ispitanika zabilježene udaljene metastaze s lokalizacijom u jetri i peritoneumu.

6. ZAKLJUČAK

Na temelju provedenog istaživanja mogu se izvesti sljedeći zaključci:

1. Na Zavodu za patologiju i sudsku medicinu KBC-a Osijek u razdoblju od 1.1.2007. do 31.12.2016 dijagnosticirano je 57 gastrointestinalnih stromalnih tumora (GIST).
2. GIST-i su se najčešće javljali u starijoj životnoj dobi, u dobnoj skupini od 70 do 79 godina (38,6 %) sa prosječnom dobi 65,5 godina, češće u muškaraca 57,9 %.
3. Najčešća lokalizacija GIST-a bio je želudac (50,9 %).
4. Obzirom na biološko ponašanje GIST-i su najčešće bili visokog rizika progresije (35,1 %) s najčešćom lokalizacijom u tankom crijevu, gdje su činili 55 % svih tumora visokog rizika.
5. Metastaze su uočene u 28,1 % i to najčešće u regionalne limfne čvorove (81,2 %).
6. CD117 imunohistokemijski marker bio je pozitivan kod svih pacijenata.

7.SAŽETAK

CILJ ISTRAŽIVANJA: Utvrditi broj dijagnosticiranih gastrointestinalnih stromalnih tumora u desetogodišnjem razdoblju, te učestalost prema biološkom ponašanju i lokalizaciji.

USTROJ STUDIJE: Retrospektivna studija.

MATERIJALI I METODE: Izvršila se analiza postojeće medicinske dokumentacije Kliničkog zavoda za patologiju i sudsku medicinu dijagnosticiranih gastrointestinalnih stromalnih tumora u KBC-u Osijek. Uzorci su bojani standardnim hematoksilin-eozin bojenjem i imunohistokemijskim bojenjem. Imunohistokemijski su određeni CD117, CD34, SMA i Ki-67.

REZULTI: U desetogodišnjem razdoblju GIST je dijagnosticiran kod 57 pacijenata, a muškarci su bili više zastupljeni (57,89 %). Lokalizacija tumora najčešća je u želucu, a u ovoj studiji pojavlju se u debelom i tankom crijevu također. Prema NIH-u (engl. *National Institute of Health* – NIH) većina tumora bila je u području visokog rizika. Metastatski procesi uočeni su kod 16 pacijenata sa širenjem bolesti u regionalne limfne čvorove. Imunohistokemijski svi gastrointestinalni stromalni tumori pokazivali su izraženu pozitivnost na CD117.

ZAKLJUČAK: Za dijagnostiku gastrointestinalnih stromalnih tumora neophodna je imunohistokemijska obrada tumorskog tkiva na specifične markere. U ovom istraživanju marker CD117 pokazao se izrazito specifičnim.

KLUČNE RIJEČI: GIST, imunohistokemija, c-KIT.

8. SUMMARY

Differentiation of gastrointestinal stromal tumors by immunohistochemistry

OBJECTIVES: The aim of this study was to determine the number of gastrointestinal stromal tumours in a ten year period, to determine frequency depending on its biological behaviour and localization.

STUDY DESIGN: Retrospective study.

PARTICIPANTS AND METHODS: This study included existing medical record son diagnosed gastrointestinal stromal tumours at the Clinical Department of Pathology and Forensic Medicine at Clinical Hospital Centre Osijek. Samples were stained with standard hemalaun eosin method and immunohistochemistry staining. CD117, CD34, SMA and Ki - 67 were detected by immunohistochemistry methods.

RESULTS: In the ten year period, 57 patients were diagnosed with GIST, most of whom were men (57.89 %). Localization of GIST is the most common on the stomach, but in this study, they also appear on the small and large intestine. According to National Institute of Health the most of tumours were in high risk area. Metastatic processes were present in 16 patients, most of them on regional lymph nodes. Immunohistochemistry indicated positivity on CD117 marker.

CONSLUSION: For proper diagnostics of gastrointestinal stromal tumors immunohistochemistry is necessary in order to detect specific markers on the tumorous tissue. In this study marker CD117 is highly specific.

KEYWORDS: GIST, immunohistochemistry, c-KIT

9. LITERATURA

1. Rustemović N, Jakić-Razumović J, Belev B, Petričević B, Škegro M, Kinda E, Augustin G, Hrštic I, Ostojić R, Štern-Padovan R, Vrbanec D. Prijedlog postupnika za dijagnostiku, liječenje i praćenje oboljelih od gastrointestinalnih stromalnih tumora. Lijec Vjesn. 2011;133:170-176.
2. Damjanov I, Jukić S, Nola M. Patologija. Medicinska naklada. 3. izd. Zagreb; 533-534.
3. Joensuu H. Gastrointestinal stromal tumor. Annals of Oncology. Volumen 17, Issue suppl_10, 2006; 280-286.
4. Hamilton SR, Aaltonen LA. Pathology and genetics of tumors of digestive system, IARC Press, Lyon, France, 2000.
5. Zhao X, Changjun Y. Gastrointestinal stromal tumor. J Gastrointest Oncol. 2012 September; 3(3): 189-208.
6. Gastrointestinal Stromal Tumor – GIST: Symptoms and Signs. Dostupno na adresi: <http://www.cancer.net/cancer-types/gastrointestinal-stromal-tumor-gist/symptoms-and-signs> . Datum pristupa: 25.8.2017.
7. Kindblom LG, Remotti HE, Aldenborg F, Meis-Kindblom JM. Gastrointestinal pacemaker cell tumor (GIPACT): gastrointestinal stromal tumors show phenotypic characteristics of the interstitial cells of Cajal. Am J Pathol. 1998 May;152(5):1259 – 1269.
8. Gastrointestinal Stromal Tumors (GIST) Clinical Presentation. Dostupno na adresi: <http://emedicine.medscape.com/article/278845-clinical#showall> . Datum pristupa: 25.8.2017.
9. de Silva C., Reid R. Gastrointestinal Stromal Tumors (GIST): C-kit Mutations, CD117 Expression, Differential Diagnosis and Targeted Cancer Therapy with Imatinib. Pathology Oncology Research, Vol 9, No 1, 2003;13-19.
10. Marušić M. Uvod u znanstveni rad u medicini. 5.izd. Zagreb: Medicinska naklada; 2013.
11. Junqueira LC, Carneiro J. Osnove histologije. 10.izd. Zagreb: Školska knjiga. 2005; 1-3.
12. Fučkar Čupić D. Kirurška patologija. Medicina fluminensis 2016, Vol. 52, No.3, P. 337-344.

13. Prophet EB, Mills B, Arrington JB, Sobin LH. Laboratory methods in histotechnology. 3. Izd. Washington D.C.:American registry of pathology;1994.
14. Overview of Immunohistochemistry (IHC). Dostupno na adresi: <https://www.thermofisher.com/us/en/home/life-science/protein-biology/protein-biology-learning-center/protein-biology-resource-library/pierce-protein-methods/overview-immunohistochemistry.html>. Datum pristupa: 30.8.2017.
15. Roche. PATHWAY Anti-c-KIT (9.7) Primary Antibody. Dostupno na adresi: <http://www.ventana.com/product/61?type=56>. Datum pristupa: 2.9.2017.
16. Roche. CONFIRM anti-CD34 (QBEnd/10) Primary Antibody. Dostupno na adresi: <http://www.ventana.com/product/43?type=38>. Datum pristupa: 2.9.2017.
17. Roche. CONFIRM anti-Ki-67 (30-9) Rabbit Monoclonal Primary Antibody. Dostupno na adresi: <http://ventana.com/product/114?type=108>. Datum pristupa: 2.9.2017.
18. Roche. Actin, Smooth Muscle (1A4) Mouse Monoclonal Antibody. Dostupno na adresi: <http://www.ventana.com/product/9?type=4>. Datum pristupa: 2.9.2017.
19. American Cancer Society. Dostupno na adresi: www.cancer.org/cancer/gastrointestinal-stromal-tumor/detection-diagnosis-staging/howdiagnosed.html. Datum pristupa: 11.09.2017.
20. Nilsson B, Bumming P, Meis-Kindblom JM, et al. Gastrointestinal stromal tumors: the incidence, prevalence, clinical course, and prognostication in the preimatinib mesylate era--a population-based study in western Sweden. *Cancer* 2005;103:821-829.
21. Tryggvason G, Gislason HG, Magnusson MK, et al. Gastrointestinal stromal tumors in Iceland, 1990-2003: the icelandic GIST study, a population-based incidence and pathologic risk stratification study. *Int J Cancer* 2005;117:289-293.
22. Pandurengan RK, Dumont AG, Araujo DM, Ludwig JA, Ravi V, Patel S. i sur. Survival of patients with multiple primary malignancies: a study of 783 patients with gastrointestinal stromal tumor. *Annals of Oncology* 21:2107-2111, 2010.
23. Hirota S, Isozaki K, Moriyama Y, et al. Gain-of-function mutations of c-kit in human gastrointestinal stromal tumors. *Science* 1998;279:577-580.

24. Miettinen M, Sobin LH, Lasota J. Gastrointestinal stromal tumors of the stomach: a clinicopathologic, immunohistochemical, and molecular genetic study of 1765 cases with long-term follow-up. *Am J Surg Pathol* 2005;29:52-68.
25. Fletcher CD, Berman JJ, Corless C. Diagnosis of gastrointestinal stromal tumors: A consensus approach. *Hum Pathol* 2002;33:459-465.

10. ŽIVOTOPIS

Osobni podatci:

Lorena Katuša

Datum rođenja: 7. prosinac 1995. godine Wiesbaden, Njemačka

Adresa: Splitska 65A, 23 210 Biograd na Moru

E-mail: kusalorena@gmail.com

Obrazovanje:

Osnovna škola Biograd

Opća gimnazija, Srednja škola Biograd

Pohađa Preddiplomski studij Medicinsko laboratorijske dijagnostike na Medicinskom fakultetu u Osijeku od 2014.godine.