

# Dijagnostička vrijednost ultrazvuka vrata u praćenju bolesnika s diferenciranim karcinomom štitnjače

---

Križaić, Karolina

Undergraduate thesis / Završni rad

2022

Degree Grantor / Ustanova koja je dodijelila akademski / stručni stupanj: **Josip Juraj Strossmayer University of Osijek, Faculty of Medicine Osijek / Sveučilište Josipa Jurja Strossmayera u Osijeku, Medicinski fakultet Osijek**

Permanent link / Trajna poveznica: <https://urn.nsk.hr/urn:nbn:hr:152:420561>

Rights / Prava: [In copyright](#)/[Zaštićeno autorskim pravom.](#)

Download date / Datum preuzimanja: **2024-11-18**



Repository / Repozitorij:

[Repository of the Faculty of Medicine Osijek](#)



**SVEUČILIŠTE JOSIPA JURJA STROSSMAYERA U OSIJEKU**

**MEDICINSKI FAKULTET OSIJEK**

**PREDDIPLOMSKI SVEUČILIŠNI STUDIJ MEDICINSKO  
LABORATORIJSKA DIJAGNOSTIKA**

**Karolina Križaić**

**DIJAGNOSTIČKA VRIJEDNOST  
ULTRAZVUKA VRATA U PRAĆENJU  
BOLESNIKA S DIFERENCIRANIM  
KARCINOMOM ŠTITNJAČE**

**Završni rad**

**Osijek, 2022.**

**SVEUČILIŠTE JOSIPA JURJA STROSSMAYERA U OSIJEKU**

**MEDICINSKI FAKULTET OSIJEK**

**PREDDIPLOMSKI SVEUČILIŠNI STUDIJ MEDICINSKO**

**LABORATORIJSKA DIJAGNOSTIKA**

**Karolina Križaić**

**DIJAGNOSTIČKA VRIJEDNOST  
ULTRAZVUKA VRATA U PRAĆENJU  
BOLESNIKA S DIFERENCIRANIM  
KARCINOMOM ŠTITNJAČE**

**Završni rad**

**Osijek, 2022.**

Rad je izrađen u Kliničkom zavodu za nuklearnu medicinu i zaštitu od zračenja Kliničkog bolničkog centra Osijek.

Mentor rada: prof. dr. sc. Ivica Mihaljević, dr. med., redoviti profesor u trajnom zvanju

Rad ima 23 lista, 1 sliku i 3 tablice.

## SADRŽAJ

1. UVOD.....	1
1.1. Anatomija i fiziologija štitnjače .....	1
1.2. Hormoni štitnjače .....	1
1.3. Karcinomi štitnjače.....	2
1.3.1. Papilarni karcinomi.....	2
1.3.2. Folikularni karcinomi.....	2
1.3.3. Anaplastični karcinomi .....	3
1.3.4. Medularni karcinomi.....	3
1.4. Dijagnoza i liječenje bolesnika s diferenciranim karcinomom štitnjače .....	3
1.4.1. Ultrazvuk štitnjače .....	3
1.4.2. Citološka punkcija čvorova u štitnjači .....	4
1.5. Praćenje i liječenje bolesnika s diferenciranim karcinomom štitnjače .....	5
2. CILJ ISTRAŽIVANJA.....	6
3. ISPITANICI I METODE.....	7
3.1. Ustroj studije .....	7
3.2. Ispitanici.....	7
3.3. Metode rada.....	7
3.4. Statističke metode.....	9
4. REZULTATI .....	10
4.1 Dijagnostički testovi.....	10
4.1.2 Dijagnostička scintigrafija cijelog tijela s I-131 (WBS).....	12
4.1.3 UZV vrata.....	12
5. RASPRAVA .....	14

6. ZAKLJUČAK.....	16
7. SAŽETAK.....	17
8. SUMMARY.....	19
9. LITERATURA.....	21
10. ŽIVOTOPIS.....	23

**Popis kratica korištenih u literaturi:**

T4 – tiroksin

T3 – trijodtironin

Tg – tireoglobulin

TPO – tiroidna peroksidaza

MIT – monojodtirozin

DIT – dijodtirozi

rT3 – reverzni T3

TSH – tireoidni stimulirajući hormon

TBPA – tiroksin-vezujući prealbumin

TBG – globulin koji veže tiroksin

sTg – stimulirajući tireoglobulin

MR – magnetska rezonanca

CT – kompjutorizirana tomografija

DTC – diferencirani karcinom štitnjače

UZV – ultrazvuk

CP – citološka punkcija

ATA – Američko udruženje za štitnjaču (prema engl. *American Thyroid Association*)

NPV – negativna prediktivna vrijednost

PPV – pozitivna prediktivna vrijednost

IMA – imunometrijski test (prema engl. *immunometric assay*)

LD – postranična desna projekcija

LS – postranična lijeva projekcija

WBS – scintigrafija cijelog tijela (prema engl. *whole body scan*)

I-131 – jod – 131

anti-Tg – tireoglobulinska protutijela



## 1. UVOD

### 1.1. Anatomija i fiziologija štitnjače

Štitnjača je neparna endokrina žlijezda koja nastaje tijekom embrionalnog razvoja od endoderma kranijalnog dijela probavne cijevi. Leptirastog je oblika i smještena je u prednjem dijelu vrata ispred dušnika i ispod grkljana. Sastoji se od simetričnog lijevog i desnog režnja (lat. *lobus dexter et sinister*), koji su međusobno povezani suženim dijelom, istmusom (lat. *isthmus glandulae thyroideae*). Istmus se nalazi u razini 2. i 4. hrskavice dušnika. Ponekad se tijekom embrionalnog razvoja zna razviti i treći, dodatni režanj štitnjače koji se penje do jezične kosti (lat. *lobus pyramidalis*) (1). Osnovna funkcija štitnjače je sinteza i lučenje hormona štitnjače u krvotok, čija je glavna uloga regulacija metabolizma. Normalna težina štitnjače kod odraslih osoba iznosi oko 20 grama.

Štitnjača je obavijena vezivnom ovojnicom od koje u dubinu žlijezde odlaze vezivne pregrade koje žljezdano tkivo dijele na sitnije režnjiće (lat. *lobuli glandulae thyroideae*) (1). Osnovna strukturna i funkcionalna jedinica štitnjače je folikul, okrugli mjehurić kojeg oblaže jednoslojni epitel, a unutrašnjost mu je ispunjena koloidom. Svaki je folikul okružen gustom mrežom krvnih i limfnih kapilara kako bi se olakšalo lučenje hormona u krvotok. Između folikula nalaze se još i parafolikularne ili C – stanice (2).

### 1.2. Hormoni štitnjače

Tiroksin (T4) i trijodtirozin (T3) tireoidni su hormoni koji se sintetiziraju u štitnjači u četiri faze: sintezom tireoglobulina (Tg), unošenjem jodida iz krvi, aktivacijom unesenog jodida, te jodiranjem tireozinskih ostataka vezanih na tireoglobulin (2). Jodid se unutar tireocita oksidira uz djelovanje enzima tiroidna peroksidaza (TPO) i veže se na tirozinske ostatke na Tg, pri čemu nastaju monojodtirozin (MIT) i dijodtirozin (DIT). Vezanjem jedne molekule MIT – a i jedne molekule DIT – a nastaje T3, a vezanjem dviju molekula DIT – a nastaje T4 (3). T4 prevladava u organizmu, međutim T3 aktivniji je oblik, koji nastaje pretvorbom iz T4 djelovanjem TPO u ciljnim stanicama. Uz T3 također se sintetizira i reverzni T3 (rT3) koji je neaktivan i normalno prisutan u krvi u vrlo malim količinama. Hormoni štitnjače otpuštaju se u krvotok na poticaj tireotropnog hormona (TSH), koji se na temelju negativne povratne sprege izlučuje iz prednje

hipofize. U cirkulaciji su hormoni štitnjače vezani na proteine plazme TBPA (tiroksin – vezujući prealbumin) i TBG (globulin koji veže tiroksin) (3).

Parafolikularne stanice odgovorne su za lučenje kalcitonina, čija je uloga regulacija metabolizma kalcija i fosfata u organizmu (4).

### **1.3. Karcinomi štitnjače**

Karcinomi štitnjače se dijele na papilarne, folikularne, medularne, anaplastične. Papilarni i folikularni spadaju u dobro diferencirane karcinome, i zajedno čine 90 % slučajeva karcinoma štitnjače (1). Veća je učestalost pojave karcinoma kod žena u odnosu na muškarce. Također je, zbog dugotrajne stimulacije TSH, uočena viša učestalost i kod osoba koje boluju od guše ili hipotireoze (4). Od karcinoma štitnjače, 2008. godine, u RH je oboljelo 507 osoba. Zbog napretka tehnologije i samih metoda otkrivanja karcinoma do danas se broj oboljelih povećao, međutim smrtnost se smanjila za gotovo 50 % (5).

#### **1.3.1. Papilarni karcinomi**

Papilarni je karcinom najčešći karcinom štitnjače (70 – 80 %), a najviše se javlja između 25. i 45. godine života. Građen je od resica koje su građene od fibrovaskularne strome obložene jednoslojnim ili dvoslojnim atipičnim kubičnim ili cilindričnim epitelom. Karakterizira ga specifičan izgled jezgara koji se uspoređuje s „mliječnim staklom“, što je zapravo posljedica fino raspršenog kromatina u jezgri. Lezije papilarnog karcinoma rastu polagano i širi se kroz kapsulu štitnjače na okolnu strukturu vrata, a posebno na regionalne limfne čvorove. Prognoza ovisi o veličini početne lezije pa tako tumori manji od 2 cm u promjeru imaju potencijalno izvrstan ishod. Pojava dediferencijacije i anaplastične transformacije je rijetka kod diferenciranih papilarnih karcinoma (2, 4, 6).

#### **1.3.2. Folikularni karcinomi**

Folikularni karcinomi maligni su tumori građeni od stanica koje nalikuju na stanice štitnjače i stvaraju folikule. Predstavljaju oko 15 % od ukupnog broja svih karcinoma štitnjače s vrhom pojavnosti oko 40 – e godine života i češći je kod žena. Postoje dva podtipa karcinoma: minimalno invazivni karcinomi i široko invazivni karcinomi. Minimalno invazivni karcinom invadiraju krvne žile ili prodiru u vezivo čahure, dok široko invazivni karcinomi prodiru u krvne

žile u puno većem opsegu. Metastazira češće hematogenim putem, prvenstveno u kosti, pluća i jetru, gdje metastaze akumuliraju radioaktivni jod kao i normalna štitnjača (6).

### **1.3.3. Anaplastični karcinomi**

Anaplastični karcinomi čine oko 2 % zloćudnih karcinoma štitnjače, a građeni su od anaplastičnih stanica. Češće se pojavljuju kod pacijenata starije životne dobi koji već imaju neke od dobrodiferenciranih karcinoma štitnjače. Karcinom je neizlječiv, a svi pacijenti koji obole od ovog karcinoma umiru unutar dvije godine od pojave bolesti (4).

### **1.3.4. Medularni karcinomi**

Ovaj oblik karcinoma ima dva oblika: sporadični i obiteljski. Čini oko 5 % zloćudnih karcinoma štitnjače. Sporadični oblik se pojavljuje kod ljudi koji su starije životne dobi, dok se obiteljski oblik može pojaviti u ranijoj životnoj dobi i podjednako obolijevaju i žene i muškarci. Karakterističan je po svom lučenju kalcitonina i kalcitoninu sličnih peptida što dovodi do povišene koncentracija kalcitonina u krvi. U 50 % do 70 % slučajeva širi se limfogeno (pozitivan limfni čvor se nalazi u oko 70 % bolesnika), a hematogeno u svega 10 %. Sijela metastaza su jetra, pluća i kosti, a rjeđe mozak i koža (4).

## **1.4. Dijagnoza i liječenje bolesnika s diferenciranim karcinomom štitnjače**

Prilikom kliničke obrade pacijenta potrebno je uz pregled obaviti i laboratorijsku obradu (hormonalni status štitnjače, Tg, anti – Tg) te dijagnostičke pretrage koje uključuju: ultrazvuk vrata, ev. citološku punkciju pod kontrolom ultrazvuka, scintigrafiju štitnjače i eventualno CT ili MR vrata. Određivanje Tg – a nema veliki dijagnostički značaj zbog svoje nespecifičnosti, međutim dobro je obilježje za kasnije praćenje bolesnika. Liječenje bolesnika s DTC – om obuhvaća kiruršku operaciju, radiojodnu ablacijsku terapiju s I – 131 i dugoročnu supresiju TSH – a hormonima štitnjače (1, 3).

### **1.4.1. Ultrazvuk štitnjače**

Ultrazvuk štitnjače trenutno je najosjetljivija metoda pri procjeni čvorova štitnjače, te se smatra „zlatnim standardom“ za otkrivanje promjena u strukturi štitnjače. Tijekom pregleda pacijent leži na leđima s hiperekstenzijom vrata. Korištenjem visokofrekventne linearne sonde (7,5 – 10 MHz) dobivamo uvid u anatomske građu štitnjače. Potrebno je obaviti cjeloviti pregled žlijezde

(longitudinalni i transverzalni presjek), identificirati i izmjeriti lezije, te dokumentirati prisutnost uvećanih limfnih čvorova. Obilježja koja se trebaju opisati prilikom ultrazvuka su:

- lokalizacija promjene (na kojem se dijelu režnja nalazi čvor)
- veličina te oblik čvorova
- ehogenost čvorova (hipoehogeni, izoehogeni, hiperehogeni)
- eventualni sadržaj u čvoru
- izgled rubova
- prokrvljenost čvorova (Color – Dopplerskom metodom)

Čvorovi u štitnjači su čest nalaz kod ultrazvučnih pregleda no samo 5 % njih je maligno, stoga postoje različita obilježja koja nam pomažu u procjeni malignosti čvorova. Velika većina benignih čvorova štitnjače je hiperehogena ili izoehogena. Dosadašnja su istraživanja pokazala da je najspecifičnije obilježje u procjeni malignosti čvorova prisutnost mikrokalcifikacija, koje su tri puta češće kod malignih čvorova. Ukoliko postoji vjerojatnost malignih čvorova, radi se citološka punkcija kako bi se postavila definitivna dijagnoza. Budući da su karcinomi štitnjače skloni metastaziranju, preoperativna UZV evaluacija centralnih i lateralnih limfnih čvorova vrata potrebna je kod svih bolesnika s citološki verificiranim malignim tumorom u štitnjači (1, 5, 6, 7).

#### **1.4.2. Citološka punkcija čvorova u štitnjači**

Sumnju na malignost čvora najčešće potvrđujemo pomoću citološke punkcije (CP). Prije same citološke punkcije potrebno je obaviti kliničku procjenu kojom će se utvrditi da li je CP doista indicirana. Prije odluke o upućivanju potrebno je:

- uzeti kompletnu anamnezu
- obaviti fizikalni pregled vrata te limfnih čvorova
- odrediti koncentraciju tireotropina u serumu
- obaviti ultrazvuk štitnjače

Prema ATA (engl. *American Thyroid Assotiation*) smjernicama – preporuke za daljnju obradu sumnjivih čvorova štitnjače uzimaju u obzir njihovu veličinu, UZV karakteristike i kliničku sliku. Čvorovi koji imaju promjer koji je veći od 1,5 cm ili su ultrazvukom utvrđeni kao suspektne čvorove bez obzira na veličinu indikacija su za CP. Čvorove je potrebno punktirati i u

slučaju da anamnestički podaci ili nalazi fizikalnog pregleda upućuju na veći rizik od malignosti. To mogu biti obiteljske anamneze tumora štitnjače, prethodna zračenja glave ili vrata te tvrdi čvorovi prilikom palpacije. Citološka punkcija ima i nekoliko ograničenja uključujući neadekvatno uzorkovanje, ovisnost o operatoru i lažno negativne citološke nalaze (1, 5, 7).

### **1.5. Praćenje i liječenje bolesnika s diferenciranim karcinomom štitnjače**

Inicijalni tretman diferenciranog karcinoma štitnjače podrazumijeva totalnu tireoidektomiju (s ili bez odstranjenja limfnih čvorova vrata), te ablacijsku radiojodnu terapiju jodom – 131. Daljnje praćenje bolesnika s DTC – om bazira se na mjerenju koncentracije serumskog tireoglobulina (bazalni i stimulirajući Tg), dijagnostičkoj scintigrafiji cijelog tijela jodom – 131 (WBS), te ultrazvuku vrata s ev. citološkom punkcijom. Dopunski dijagnostički alati su: PET/CT (F18 – FDG), scintigrafija kostiju s Tc99m – MDP, CT, MR i dr. Prvo veće testiranje (tzv. „velika“ kontrola) radi se 6 – 12 mjeseci od inicijalnoga tretmana u svrhu ranog otkrivanja recidiva karcinoma štitnjače. Mjerenje stimulirajućeg serumskog tireoglobulina i izvođenje scintigrafije cijelog tijela s I – 131 najčešće podrazumijeva prekid terapije, odnosno prestanak unosa tireoidnih hormona (ukoliko TSH stimulacija nije postignuta rekombinantnim TSH). TSH stimulacija pospešuje izvođenje tih testova odnosno značajno povećava njihovu senzitivnost. Prestanak unosa tireoidnih hormona (4 – 5 tjedana) često uzrokuje simptomatsku hipotireozu uz privremene poteškoće pri radu i smanjenu kvalitetu života te opasnost po zdravlje starijih i imunokompromitiranih bolesnika. Također, izlaganje bolesnika radijacijskom zračenju (dijagnostička scintigrafija cijelog tijela s I – 131), predstavlja dodatni rizik za bolesnika. Svi ovi čimbenici upućuju na važnost individualne prilagodbe i optimiziranja dijagnostičkih testova tijekom praćenja bolesnika s diferenciranim karcinomom štitnjače. Za kvalitetan nadzor i optimalno praćenje bolesnika s diferenciranim karcinomom štitnjače važno je precizno odrediti stupanj i težinu bolesti odnosno pripadajuću skupinu rizika bolesnika – najčešće prema ATA (engl. *American Thyroid Association*) smjernicama za određivanje rizičnih skupina (1, 8, 9, 10).

## **2. CILJ ISTRAŽIVANJA**

Cilj ovoga istraživanja je evaluirati dijagnostičku vrijednost ultrazvuka vrata tijekom praćenja bolesnika s diferenciranim karcinomom štitnjače (DTC). Usporedit će se dijagnostička vrijednost ultrazvuka vrata u detekciji strukturnog recidiva bolesti kod bolesnika s diferenciranim karcinomom štitnjače u odnosu na ostale dijagnostičke testove – stimulirajući serumski tireoglobulin i dijagnostičku scintigrafiju cijeloga tijela s I – 131. Za sve dijagnostičke testove utvrdit će se sljedeća dijagnostička obilježja: osjetljivost, specifičnost, negativna prediktivna vrijednost (NPV) te pozitivna prediktivna vrijednost (PPV).

### 3. ISPITANICI I METODE

#### 3.1. Ustroj studije

Presječna studija.

#### 3.2. Ispitanici

Istraživanje obuhvaća 393 bolesnika s diferenciranim karcinomom štitnjače liječenih i kontroliranih u Kliničkom zavodu za nuklearnu medicinu Kliničkog bolničkog centra Osijek u periodu od 2004. do 2018. godine. Pet pacijenata isključeno je tijekom istraživanja zato što nakon inicijalnoga tretmana nisu nastavili obavljati kontrole i praćenje u našoj ustanovi. Svi pacijenti bili su izloženi inicijalnom tretmanu koji obuhvaća primjenu totalne tireoidektomije i ablacijske radiojodne terapije s I – 131. Standardni postupak kod svih analiziranih bolesnika s diferenciranim karcinomom štitnjače obuhvaćao je najmanje 3 godine periodičnih testiranja u uvjetima TSH stimulacije. Kod navedenog godišnjeg testiranja (tzv. „velika“ kontrola) učinjeno je mjerenje stimulirajućeg serumskog tireoglobulina (uz anti – Tg), izvršena je scintigrafija cijeloga tijela s I – 131 kao i ultrazvuk vrata uz ev. citološku punkciju.

Uključujući kriteriji su bili sljedeći: dobro diferencirani karcinom štitnjače (papilarni, folikularni ili Hürthle), kirurški opseg operacije – minimalno totalna tireoidektomija, pacijenti koji su dobili radiojodnu ablacijsku terapiju s I – 131, minimalno trogodišnje redovito praćenje i kontroliranje koje je podrazumijevalo najmanje tri uzastopna godišnja pregleda uz TSH stimulaciju (3 „velike“ kontrole).

Isključujući kriteriji su bili: slabo diferencirani karcinom štitnjače, te druge podvrste karcinoma koje ne pripadaju dobro diferenciranim karcinomima štitnjače podrijetlom od folikularnog epitela (medularni, anaplastični karcinom, metastaze drugih primarnih tumora i dr.), kirurški opseg operacije koji nije uključivao minimalno totalnu tireoidektomiju, pacijenti koji nisu dobili radiojodnu terapiju s I – 131, neredovito praćeni i kontrolirani pacijenti bez tri uzastopna godišnja pregleda uz TSH stimulaciju.

#### 3.3. Metode rada

Praćenje dobro diferenciranoga karcinoma štitnjače (DTC) uključivalo je periodičko mjerenje koncentracije serumskog tireoglobulina (bazalni i stimulirajući tireoglobulin), dijagnostičku

scintigrafiju cijeloga tijela s I – 131, te ultrazvuk vrata, eventualno s citološkom punkcijom (na kliničku indicaciju). Analizirana je učinkovitost i vrijednost dijagnostičkih testova nakon godinu dana (1. „velike“ kontrole), te nakon tri godine izvođenja i ponavljanja tih testova (3 „velike“ kontrole). Posebna pažnja je stavljena na ultrazvuk vrata i usporedbu s ostalim dijagnostičkim testovima te je učinjeno određivanje njihove zajedničke negativne prediktivne vrijednosti kod procjene trajne remisije bolesti. Korišteno je nekoliko različitih testova za mjerenje serumskog tireoglobulina iz grupe imunometrijskih testova (IMA), međutim svi su testovi imali vrlo visoku osjetljivost – minimalna funkcionalna osjetljivost < 0,9 ng/ml. Negativan nalaz stimulirajućeg serumskog tireoglobulina podrazumijevao je nedetektabilan ili vrlo niski Tg, manji od 1 ng/ml, dok je pozitivan nalaz stimulirajućeg tireoglobulina podrazumijevao  $Tg \geq 2$  ng/ml. Vrijednosti sTg između 1 i 2 ng/ml smatrane su graničnim, nespecifičnim nalazom i svrstane su u kategoriju bolesnika s neodređenim odgovorom na inicijalnu terapiju. Pacijenti s povišenim tireoglobulinskim protutijelima (anti – Tg) čije prisustvo interferira s nalazom tireoglobulina, bili su izostavljeni iz studije kod evaluacije testova koji su uključivali serumski tireoglobulin. Dijagnostička scintigrafija cijeloga tijela s I – 131 izvodila se 3. do 5. dan nakon aplikacije testne doze od 2 – 5 mCi I – 131. Korištena je gama kamera širokog vidnog polja s visokoenergetskim kolimatorom. Svim je bolesnicima učinjeno najmanje šest scintigrama koji su obuhvaćali područje glave i vrata – prednja (AP) i postranična desna i lijeva (LD i LS) projekcija, područje toraksa (AP i PA) te područje abdomena (AP projekcija). Pozitivan nalaz podrazumijevao je patološko nakupljanje aktivnosti (akumulaciju joda) u područjima izvan tireoidnoga ostatka (anatomskog ležišta štitnjače), dok je eventualno postojanje aktivnosti u projekciji ležišta štitnjače smatrano nespecifičnim nakupljanjem aktivnosti (funkcionalni poslijeoperacijski ostaci tkiva štitnjače). Ultrazvučna dijagnostika vrata rađena je ultrazvučnim aparatima proizvođača Siemens (Acuson X – 150) s linearnim sondama visoke frekvencije 7 – 15 MHz. Ultrazvukom vrata je osobito analizirano područje ležišta štitnjače te područje prednje i lateralne regije vrata kako bi se procijenio status limfnih čvorova vrata. Pozitivan nalaz ultrazvuka vrata podrazumijevao je citološkom punkcijom dokazan lokalni recidiv karcinoma štitnjače ili metastatski limfni čvor vrata.



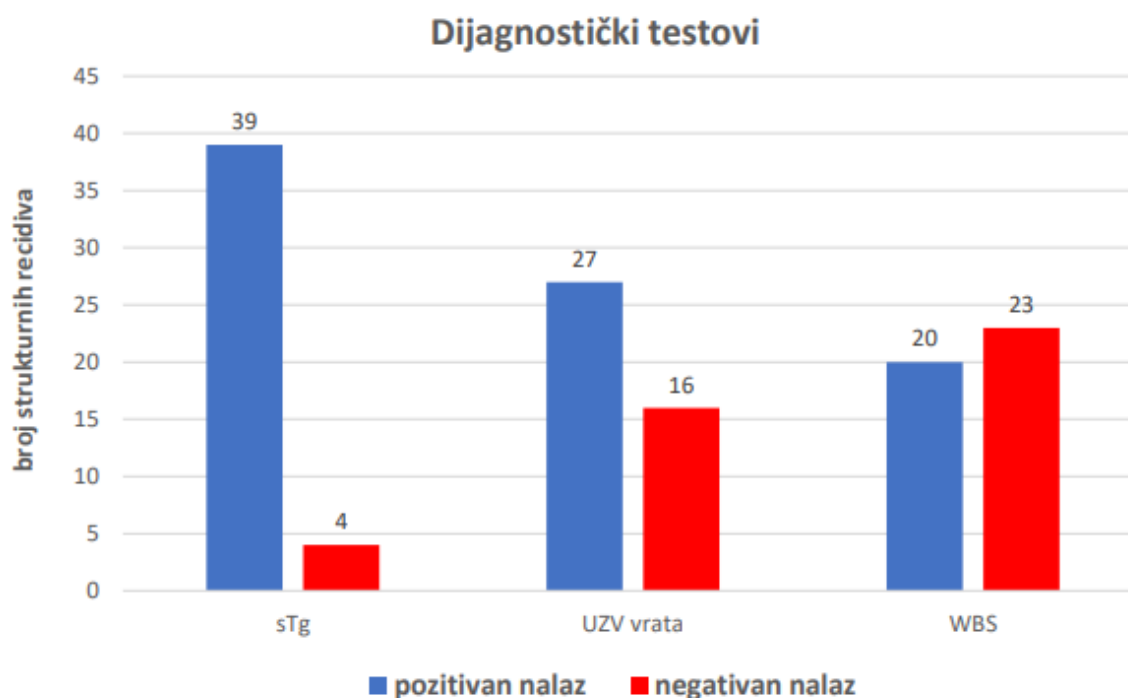
### **3.4. Statističke metode**

Za procjenu učinkovitosti dijagnostičkih testova korištene su sljedeće mjere dijagnostičke točnosti: osjetljivost, specifičnost, negativna prediktivna vrijednost (NPV), te pozitivna prediktivna vrijednost (PPV).

## 4. REZULTATI

### 4.1 Dijagnostički testovi

Od ukupno 43 strukturalna recidiva u bolesnika s DTC – om, najviše ih je detektirano stimulirajućim tireoglobulinom (sTg > 2 ng/mL) – 39 pozitivnih nalaza (90,7 %), zatim ultrazvukom vrata uz citološku punkciju (CP) – 27 pozitivna nalaza (62,8 %), te dijagnostičkom scintigrafijom cijelog tijela s I – 131 (WBS) – 20 pozitivnih nalaza (46,5 %), Slika 1.



**Slika 1.** Dijagnostički testovi – stimulirajući tireoglobulin (sTg), ultrazvuk vrata (UZV) i dijagnostička scintigrafija cijelog tijela s I – 131 (WBS) u detekciji strukturalnih recidiva kod bolesnika s diferenciranim karcinomom štitnjače

Nakon uredne prve kontrole u uvjetima TSH stimulacije, utvrđeno je u samo troje bolesnika naknadni strukturalni recidiv bolesti.

#### 4.1.1 Stimulirajući serumski tireoglobulin

**Tablica 1.** Strukturni recidivi (uključujući strukturnu perzistirajuću bolest) kod bolesnika s diferenciranim karcinomom štitnjače i nalaz stimulirajućeg tireoglobulina (sTg)

strukturni recidiv	sTg ( + )*	sTg ( - )†
da	39	4
ne	44	271

\* (+) pozitivan nalaz: sTg  $\geq$  2 ng/mL

† (-) negativan nalaz: sTg < 1 ng/mL

Mjere valjanosti dijagnostičkog testa za stimulirajući serumski tireoglobulin u detekciji strukturnih recidiva (uključujući strukturnu perzistirajuću bolest) bile su: osjetljivost 90,7 %, specifičnost 86 %, negativna prediktivna vrijednost (NPV) 98,5 %, pozitivna prediktivna vrijednost (PPV) 47 % (tablica 1.).

Analiza dijagnostičkog testa sTg učinjena je nakon izostavljanja trideset bolesnika koji su imali pozitivna tireoglobulinska protutijela (anti – Tg) na prvome testiranju u stimulirajućim uvjetima (prva „velika“ kontrola), te je ukupan broj bolesnika za procjenu iznosio 358.

Samo su četiri bolesnika s negativnim sTg na prvoj „velikoj“ kontroli tijekom praćenja razvili jasan strukturni recidiv bolesti (od ukupno 275 sTg negativnih bolesnika na prvoj „velikoj“ kontroli).

#### 4.1.2 Dijagnostička scintigrafija cijelog tijela s I-131 (WBS)

**Tablica 2.** Strukturni recidivi (uključujući strukturnu perzistirajuću bolest) kod bolesnika s diferenciranim karcinomom štitnjače i nalaz dijagnostičke scintigrafije cijelog tijela s I – 131 (WBS)

strukturni recidiv	WBS ( + )*	WBS ( - )
da	20	23
ne	2	313

\* (+) pozitivan nalaz: patološko nakupljanje aktivnosti izvan ležišta štitnjače

Tijekom praćenja bolesnika s DTC – om, dijagnostička scintigrafija cijelog tijela s I – 131 detektirala je strukturni recidiv bolesti kod 20 od 43 bolesnika. Osjetljivost dijagnostičke scintigrafije cijelog tijela s I – 131 (WBS) iznosila je 46,5 % , a pozitivnim nalazom smatralo se nakupljanje aktivnosti izvan anatomsoga ležišta štitnjače. Ostale mjere valjanosti testa za dijagnostičku scintigrafiju cijelog tijela s I – 131 u detekciji strukturnih recidiva (uključujući strukturnu perzistirajuću bolest) bile su: specifičnost 99,4 %, negativna prediktivna vrijednost (NPV) 93,2 %, pozitivna prediktivna vrijednost (PPV) 90,9 % (tablica 2.).

Dijagnostička scintigrafija cijelog tijela s I – 131 kod bolesnika s negativnim stimulirajućim Tg – om nije imala dodatnu dijagnostički vrijednost u detekciji strukturnog recidiva bolesti, odnosno svaki od četiri bolesnika s recidivom bolesti koji je imao negativan sTg, bio je negativan i na dijagnostičkoj scintigrafiji cijelog tijela s I – 131.

#### 4.1.3 UZV vrata

**Tablica 3.** Strukturni recidivi (uključujući strukturnu perzistirajuću bolest) kod bolesnika s diferenciranim karcinomom štitnjače i nalaz ultrazvuka vrata (UZV) s citološkom punkcijom (CP)

strukturni recidiv	UZV vrata (CP) +	UZV vrata (CP) -
da	27	6
ne	0	345

Mjere valjanosti dijagnostičkog testa i dijagnostička vjerojatnost za ultrazvuk vrata u detekciji strukturnih recidiva bile su: osjetljivost 81,8 %, specifičnost 100 %, negativna prediktivna vrijednost (NPV) 98,3 %, pozitivna prediktivna vrijednost (PPV) 100 % (tablica 3.). Kod analize učinkovitosti UZV – a vrata s CP – om nisu evaluirani bolesnici koji su imali isključivo udaljene metastaze (deset bolesnika), te je ukupan broj strukturnih recidiva kod zasebnoga vrednovanja ultrazvučnog dijagnostičkog testa činio 33 bolesnika. Ultrazvuk vrata detektirao je strukturne recidive u području ležista štitnjače ili u limfnim čvorovima prednje i lateralne regije vrata u 27 od 33 bolesnika. Kod preostalih šest bolesnika lokalni recidiv je detektiran CT – om odnosno PET/CT-om. NPV ultrazvuka vrata s CP – om u kombinaciji sa stimulirajućim Tg iznosila je 99,3 %.

## 5. RASPRAVA

Od 388 bolesnika s diferenciranim karcinomom štitnjače tijekom razdoblja praćenja utvrđeno je 43 strukturalna recidiva (uključujući strukturalnu perzistirajuću bolest). Nakon uredne prve kontrole u uvjetima TSH stimulacije, utvrđeno je u samo troje bolesnika naknadni strukturalni recidiv bolesti. Niti jedan naknadni strukturalni recidiv bolesti nije detektiran tzv. stimulirajućim dijagnostičkim testovima (stimulirajućim serumskim tireoglobulinom i dijagnostičkom scintigrafijom cijeloga tijela s I – 131), nego su detektirani ostalim dijagnostičkih pretragama – UZV – om vrata (jedan bolesnik) te dodatnim slikovnim pretragama: CT – om i scintigrafijom kostiju s Tc99m – MDP (dva bolesnika). Istraživanje je utvrdilo visoku učinkovitost i izrazito visoku negativnu prediktivnu vrijednost svih zajedno obavljenih standardnih dijagnostičkih testova (kombinirana upotreba svih stimulirajućih dijagnostičkih testova zajedno s UZV vrata) na prvoj kontroli u uvjetima TSH stimulacije u detekciji strukturalnih recidiva (NPV stimulirajućih dijagnostičkih testova i UZV vrata nakon prve kontrole = 99 %), što je u skladu s rezultatima ostalih istraživanja. U smjernicama ATA iz 2015. godine navode se brojna retrospektivna istraživanja u kojima je rizik od recidiva bolesti od DTC-a nakon izvrsnoga odgovora na inicijalnu terapiju (uredni nalazi nakon prvoga testiranja 6 - 18 mjeseci od totalne tireoidektomije i radiojodne terapije) bio u rasponu od 1 % do 4 % (11).

Kod analize učinkovitosti UZV – a vrata, nakon izostavljanja bolesnika koji su imali isključivo udaljene metastaze (deset bolesnika), ultrazvuk vrata s CP – om je detektirao strukturalne recidive vrata s visokom osjetljivošću od 81,8 % (27 od 33 bolesnika). Kod preostalih šest bolesnika lokalni recidiv je detektiran CT – om odnosno PET/CT – om. Određivanje sTg – a pokazalo je iznimno veliku osjetljivost od 90,7 %, te visoku NPV od 98,5 %. Samo je 4 bolesnika imalo lažno negativan sTg na prvoj „velikoj“ kontroli, od čega su kod dvoje bolesnika strukturalni recidivi dokazani ultrazvukom vrata (uz citološku punkciju) te kod dvoje bolesnika scintigrafijom kostiju. NPV prvoga stimulirajućeg Tg – a (na 1. „velikoj“ kontroli) u odnosu na ponavljani stimulirajući Tg (nakon 3. „velike“ kontrole) bio je istovjetne vrijednosti i iznosio je u oba slučaja 98,5 %. Dobiveni rezultati visoke osjetljivosti UZV-a vrata (s CP) i NPV prvoga stimulirajućeg Tg – a u skladu su s rezultatima istraživanja dobivenih kod Tuttle R.M. i sur. (12).

Dijagnostička scintigrafija cijelog tijela s I – 131 pokazala je izrazito nisku osjetljivost od 46,5 %. Kod bolesnika s negativnim stimulirajućim Tg – om dijagnostička scintigrafija cijeloga tijela s I – 131 nije imala dodatnu dijagnostičku vrijednost u detekciji strukturnog recidiva bolesti, odnosno svaki od četiri bolesnika s recidivom bolesti koji je imao negativan sTg, bio je negativan i na dijagnostičkoj scintigrafiji cijelog tijela s I – 131. Vrijednost dijagnostičke scintigrafije cijelog tijela s I – 131 u ovom istraživanju slična je rezultatima istraživanja dobivenih kod Pacini F. I sur. (13).

Mjerenje stimulirajućeg serumskog tireoglobulina i izvođenje scintigrafije cijelog tijela s I – 131 najčešće podrazumijeva prekid terapije, odnosno prestanak unosa tireoidnih hormona. Prekid terapije može uzrokovati kliničku hipotireozu uz poremećaj kognitivnih funkcija, emotivne i tjelesne tegobe, opasnost po zdravlje starijih i imunokompromitiranih bolesnika te poteškoće pri radu. Također, izlaganje bolesnika radijacijskom zračenju (dijagnostička scintigrafija cijelog tijela s I – 131), predstavlja dodatni rizik za bolesnika. Svi ovi čimbenici upućuju na važnost individualne prilagodbe i optimiziranja dijagnostičkih testova tijekom praćenja bolesnika s diferenciranim karcinomom štitnjače.

## 6. ZAKLJUČAK

Temeljem provedenog istraživanja i dobivenih rezultata mogu se izvesti sljedeći zaključci:

- evaluacijom dijagnostičkih testova koji se koriste u praćenju bolesnika s diferenciranim karcinomom štitnjače (dijagnostička scintigrafija cijelog tijela s I – 131, određivanje stimulirajućeg sTg – a i ultrazvuk vrata uz CP), utvrđeno je kako je prva godina praćenja bolesnika najvažnija za procjenu rizika od pojave recidiva bolesti.
- veliki udio bolesnika, prvenstveno (niskorizični) bolesnici s urednom prvom „velikom“ kontrolom mogu se kvalitetno pratiti i liječiti bez ponovnih mjerenja stimulirajućeg serumskog tireoglobulina odnosno bez ponovnog eksponiranja scintigrafiji cijeloga tijela s I – 131. Većinu takvih bolesnika potrebno je redovito pratiti ultrazvukom vrata te mjerenjem serumskog tireoglobulina u uvjetima bez TSH stimulacije.
- potvrđena je visoka osjetljivost ultrazvuka vrata s CP – om kao temeljne pretrage u detekciji strukturnih recidiva vrata tijekom praćenja bolesnika s diferenciranim karcinomom štitnjače.
- obzirom na izrazito visoku negativnu prediktivnu vrijednost kombinirane upotrebe dva dijagnostička alata, ultrazvuk vrata i stimulirajući serumski tireoglobulin predstavljaju najoptimalniji izbor pri procjeni rizika od pojave strukturnog recidiva bolesti tijekom praćenja bolesnika s DTC – om.



## 7. SAŽETAK

### Cilj istraživanja

Cilj ovoga istraživanja je evaluirati dijagnostičku vrijednost ultrazvuka vrata tijekom praćenja bolesnika s DTC – om. Uutvrdila su se sljedeća dijagnostička obilježja; osjetljivost, specifičnost, negativna prediktivna vrijednost (NPV) te pozitivna prediktivna vrijednost (PPV).

### Ustroj studije

Presječna studija.

### Ispitanici i metode

Istraživanje obuhvaća 388 bolesnika s DTC – om. Svi pacijenti bili su izloženi totalnoj tireoidektomiji i ablacijskoj radiojodnoj terapiji s I – 131. Praćenje DTC – a štitnjače uključivalo je periodičko mjerenje koncentracije sTg – a (bazalni i stimulirajući tireoglobulin), dijagnostičku scintigrafiju cijeloga tijela s I – 131 , te ultrazvuk vrata, uz ev. citološku punkciju. Analizirana je vrijednost dijagnostičkih testova nakon godinu dana, te nakon tri godine.

### Rezultati

Dijagnostičkim je testovima najveći postotak recidiva otkriven određivanjem sTg – a (90,7 %), dok je pomoću UZV – a pozitivan nalaz bio prisutan kod 27 bolesnika (81,8 %). Nakon prve velike kontrole, samo je 4 bolesnika imalo lažno negativan sTg, te je bitno naglasiti da su presudnu ulogu u detekciji tih recidiva imali ultrazvuk vrata uz citološku punkciju i dodatne slikovne pretrage (CT i scintigrafija kostiju).

### Zaključak

Potvrđena je visoka osjetljivost ultrazvuka vrata s CP-om (81,8 %) kao temeljne pretrage u detekciji strukturnih recidiva vrata tijekom praćenja bolesnika s DTC – om. Studija je pokazala da se veliki udio s urednom prvom „velikom“ kontrolom mogu kvalitetno pratiti i liječiti bez ponovnih mjerenja sTg – a i eksponiranja scintigrafiji cijeloga tijela s I – 131. Većinu takvih bolesnika potrebno je redovito pratiti ultrazvukom vrata te mjerenjem sTg – a u uvjetima bez TSH stimulacije.

**Ključne riječi**

Diferencirani karcinomi štitnjače, ultrazvuk vrata, citološka punkcija

## **8. SUMMARY**

### **DIAGNOSTIC VALUE OF NECK ULTRASOUND IN THE FOLLOW-UP OF PATIENTS WITH DIFFERENTIATED THYROID CARCINOMA**

#### **Objectives**

The aim of this study is to evaluate the diagnostic value of neck ultrasound during follow-up of patients with DTC. The following diagnostic features were determined; sensitivity, specificity, negative predictive value (NPV) and positive predictive value (PPV).

#### **Study Design**

A cross-sectional study.

#### **Patients and Methods**

The research includes 388 patients with DTC. All patients were exposed to total thyroidectomy and ablation radioiodine therapy with I – 131. Follow – up of thyroid DTC included periodic measurement of sTg concentration (basal and stimulating thyroglobulin), diagnostic scintigraphy of the whole body with I – 131, and ultrasound of the neck, with ev. cytological puncture. The value of diagnostic tests after one year and after three years was analyzed.

#### **Results**

With diagnostic tests, the highest percentage of relapses was detected by determining sTg (90,7 %), while a positive finding was present in 27 patients (81,8 %) using USG. After the first major check – up, only 4 patients had a false negative sTg, and it is important to emphasize that neck ultrasound with cytological puncture and additional imaging tests (CT and bone scintigraphy) played a crucial role in the detection of these recurrences.

#### **Conclusions**

The high sensitivity of neck ultrasound with CP (81,8 %) was confirmed as a basic test in the detection of structural recurrences of the neck during the follow – up of patients with DTC. The study showed that a large proportion with a proper first "big" check – up can be well monitored

and treated without repeated sTg measurements and exposure to scintigraphy of the whole body with I – 131. The majority of such patients need to be regularly monitored with neck ultrasound and sTg measurements in conditions without TSH stimulation.

**Key Words**

Differentiated thyroid cancers, neck ultrasound, cytological puncture

## 9. LITERATURA

1. Wagenhofer V. Dijagnostička vrijednost stimulirajućeg serumskog tireoglobulina i scintigrafije cijelog tijela jodom – 131 u praćenju niskorizičnih bolesnika s diferenciranim karcinomom štitnjače [Disertacija]. Osijek: Medicinski fakultet Osijek Sveučilišta Josipa Jurja Strossmayera u Osijeku 2019.
2. Junqueira LC, Carneiro J, Kelley RO. Osnove histologije, 7. izd. Zagreb: Školska knjiga; 1995.
3. Vučko P. Neopravdanost ponavljanja određivanja koncentracija stimulirajućeg serumskog tireoglobulina u nisko-rizičnih bolesnika s diferenciranim karcinomom štitnjače nakon urednih nalaza prve "velike kontrole" [Završni rad]. Osijek: Medicinski fakultet Osijek Sveučilišta Josipa Jurja Strossmayera u Osijeku 2019.
4. Zubanović P. Uloga scintigrafije s I – 131 i tireoglobulina u serumu u praćenju bolesnika liječenih zbog dobro diferenciranog karcinoma štitnjače [Diplomski rad]. Split: Sveučilište u Splitu, Sveučilišni odjel zdravstvenih studija 2020.
5. Lukić D. Ultrazvuk u dijagnostici tumora štitnjače [Diplomski rad]. Zagreb: Sveučilište u Zagrebu, Medicinski fakultet 2017.
6. Pavlić V. Dijagnostika i liječenje diferenciranih karcinoma štitnjače [Diplomski rad]. Zagreb: Sveučilište u Zagrebu, Medicinski fakultet 2020.
7. Youssef A, Abd-Elmonem MH, Ghazy RAM, Shafei MME, Zahran M. The diagnostic value of ultrasonography in detection of different types of thyroid nodules. *Egypt J Otolaryngol* 2020;36:23.
8. Brassard M, Borget I, Edet-Sanson A, Giraudet AL, Mundler O, Toubeau M i sur. Long-term follow-up of patients with papillary and follicular thyroid cancer: a prospective study on 715 patients. *J Clin Endocrinol Metab.* 2011;96(5):1352-9.
9. Lepoutre-Lussey C, Maddah D, Golmard J, Russ G, Tissier F, Trésallet C i sur. Post-operative neck ultrasound and risk stratification in differentiated thyroid cancer patients with initial lymph node involvement, *European Journal of Endocrinology.* 2014;170(6), 837-846.
10. Dehbi HM, Mallick U, Wadsley J, Newbold K, Harmer C, Hackshaw A. Recurrence after low-dose radioiodine ablation and recombinant human thyroid-stimulating hormone for

- differentiated thyroid cancer (HiLo): long-term results of an open-label, non-inferiority randomised controlled trial. *Lancet Diabetes Endocrinol.* 2019;7(1):44-51.
11. Haugen BR, Alexander EK, Bible KC, Doherty GM, Mandel SJ, Nikiforov YE, et al. 2015 American Thyroid Association Management Guidelines for Adult Patients with Thyroid Nodules and Differentiated Thyroid Cancer: The American Thyroid Association Guidelines Task Force on Thyroid Nodules and Differentiated Thyroid Cancer. *Thyroid.* 2016;26(1):1-133.
  12. Tuttle RM, Tala H, Shah J, Leboeuf R, Ghossein R, Gonen M, et al. Estimating risk of recurrence in differentiated thyroid cancer after total thyroidectomy and radioactive iodine remnant ablation: using response to therapy variables to modify the initial risk estimates predicted by the new American Thyroid Association staging system. *Thyroid.* 2010;20(12):1341-9.
  13. Pacini F, Capezzone M, Elisei R, Ceccarelli C, Taddei D, Pinchera A. Diagnostic <sup>131</sup>-iodine whole-body scan may be avoided in thyroid cancer patients who have undetectable stimulated serum Tg levels after initial treatment. *J Clin Endocrinol Metab.* 2002;87(4):1499-501.

## 10. ŽIVOTOPIS

### OSOBNI PODATCI:

Ime i prezime: Karolina Križaić

Datum i mjesto rođenja: 22.03.2001., Čakovec, Hrvatska

Telefon: 098/ 133 9271

E-mail: karolina.krizaic@gmail.com

### OBRAZOVANJE:

2015.- 2019. Opća gimnazija, Srednja škola Čakovec, Čakovec

20.-2022. Preddiplomski sveučilišni studij Medicinsko laboratorijska dijagnostika na Medicinskom fakultetu Osijek, Sveučilišta Josipa Jurja Strossmayera u Osijeku