

# Značaj scintigrafije skeleta za dijagnostiku koštanih bolesti

---

**Stojanović, Dragana**

**Undergraduate thesis / Završni rad**

**2022**

*Degree Grantor / Ustanova koja je dodijelila akademski / stručni stupanj:* **Josip Juraj Strossmayer University of Osijek, Faculty of Medicine Osijek / Sveučilište Josipa Jurja Strossmayera u Osijeku, Medicinski fakultet Osijek**

*Permanent link / Trajna poveznica:* <https://urn.nsk.hr/urn:nbn:hr:152:406387>

*Rights / Prava:* [In copyright](#)/[Zaštićeno autorskim pravom.](#)

*Download date / Datum preuzimanja:* **2024-07-17**



*Repository / Repozitorij:*

[Repository of the Faculty of Medicine Osijek](#)



**SVEUČILIŠTE JOSIPA JURJA STROSSMAYERA U OSIJEKU**

**MEDICINSKI FAKULTET OSIJEK**

**PREDDIPLOMSKI SVEUČILIŠNI STUDIJ MEDICINSKO**

**LABORATORIJSKA DIJAGNOSTIKA**

**Dragana Stojanović**

**Značaj scintigrafije skeleta za dijagnostiku  
koštanih bolesti**

**Završni rad**

**Osijek, 2022.**

**SVEUČILIŠTE JOSIPA JURJA STROSSMAYERA U OSIJEKU**

**MEDICINSKI FAKULTET OSIJEK**

**PREDDIPLOMSKI SVEUČILIŠNI STUDIJ MEDICINSKO**

**LABORATORIJSKA DIJAGNOSTIKA**

**Dragana Stojanović**

**Značaj scintigrafije skeleta za dijagnostiku  
koštanih bolesti**

**Završni rad**

**Osijek, 2022.**

Rad je ostvaren u Kliničkom bolničkom centru Osijek na Kliničkom zavodu za nuklearnu medicine i zaštitu od zračenja.

Mentor rada: doc. dr. sc. Tomislav Kizivat, dr. med.

Rad ima 22 lista, 6 tablica i 5 slika.

## Predgovor

*Veliko hvala mentoru, doc. dr. sc. Tomislav Kizivat, dr. med., na mentorstvu, strpljenju, vremenu i pomoći koja je uložena u izradu ovog rada.*

*Najveće hvala mojim roditeljima, obitelji i prijateljima, na ljubavi i razumijevanju koju su bezuvjetno pružili da bih danas postala to što jesam.*

*Hvala kolegama sa fakulteta na divne tri godine.*

## Sadržaj

1. UVOD .....	1
1.1 Nuklearna medicina .....	1
1.2 Scintigrafija .....	1
1.3 Koštani sustav - građa i funkcija .....	3
1.4 Bolesti koštanog sustava.....	3
1.4.1 Primjena scintigrafije za dijagnostiku bolesti skeleta.....	4
2. CILJEVI ISTRAŽIVANJA .....	6
3. ISPITANICI I METODE .....	7
3.1 Ustroj studije .....	7
3.2 Ispitanici.....	7
3.3 Metode .....	7
3.4 Statističke metode .....	8
4. REZULTATI.....	9
5. RASPRAVA .....	14
6. ZAKLJUČAK .....	17
7. SAŽETAK .....	18
8. SUMMARY .....	19
9. LITERATURA .....	20
10. ŽIVOTOPIS .....	22

## **Popis kratica**

CT – kompjutorizirana tomografija (od engl. *computerized tomography*)

HMDP – hidroksimetilendifosfonat

KZZNM – Klinički zavod za nuklearnu medicinu i zaštitu od zračenja

MR – magnetna rezonanca

PET/CT – pozitronska emisijska tomografija udružena s CT-om

SPECT – jednofotonska emisijska kompjutorizirana tomografija (od engl. *single-photon emission computerized tomography*)

SPECT/CT – jednofotonska emisijska kompjutorizirana tomografija udružena s CT-om (od engl. *single-photon emission computerized tomography associated with CT*)

Tc-99m-MDP – tehnecij-99m metilendifosfonat

TEP – totalna endoproteza

## 1. UVOD

### 1.1 Nuklearna medicina

Nuklearna medicina predstavlja granu medicine koja se koristi radioaktivnim tvarima, poznavanjem njihove metaboličke preraspodjele u organizmu i specijalnom opremom za dijagnostiku, liječenje i istraživanje bolesti svih organskih sustava (1). Izuzetno je važna za donošenje zaključaka o dijagnozi i napretku bolesti.

Otkrićem X zraka (rendgena) 1895. znanstvenika Wilhelma Roentgena počinje razvoj nuklearne medicine. Daljnjim otkrićima bave se Antoine Henri Becquerel i Curies koji će za svoja otkrića radioaktivnosti i radioaktivnih tvari dobiti Nobelovu nagradu 1903. godine (2). Ocem nuklearne medicine smatra se Georg Charles de Hevesy koji je odgovoran za istraživanje metabolizma fosfora u skeletu štakora i daljnjim razvojem tehnologije omogućava se scintigrafija (2). Njena važnost raste zadnjih desetljeća zbog naglog tehnološkog razvoja i boljeg razumijevanja djelovanja i koristi radionuklida.

Temelje nuklearne medicine je radioaktivnost i radioaktivne tvari. Radioaktivne tvari se u organizmu ponašaju kao i neradioaktivne, kreću se istim metaboličkim putevima. Zbog toga nam služe kao obilježivači koje možemo mjeriti i pratiti te tim putem ispitati te puteve i procese (1). Neke radioaktivne tvari stvaraju gama zraka koje su dovoljno prodorne da stignu iz izvora zračenja u tijelu ispitanika do vanjskog detektora zračenja (1). Radiofarmaci su medicinski pripravci radionuklida koji se daju bolesnicima u dijagnostičke ili terapijske svrhe te predstavljaju otvoren izvor zračenja (1).

### 1.2 Scintigrafija

Scintigrafija je samo jedna od brojnih metoda dijagnostike u nuklearnoj medicini kojom će se baviti ovaj rad, konkretno scintigrafijom skeleta. Jedna je od najčešće korištenih metoda zbog neinvazivnosti i male količine zračenja kojoj je izložen pacijent. Svakog pacijenta treba obavijestiti o mogućim štetnim djelovanjima zračenja i potrebno je potpisati suglasnost za scintigrafiju. Obzirom na opasnosti za plod, scintigrafija je kontraindicirana kod trudnica, mora se posebna pozornost obratiti kod dojilja zbog prolaska određenih radiofarmaka u mlijeko majke.



Scintigrafija je temeljena na primjeni radiofarmaka obilježenih radionuklidom koji je gama emitor. Za scintigrafiju skeleta najčešće se koriste difosfonati obilježeni Tc-99m (metastabilni tehnećij), a u KBC-u Osijek koristi se tehnećij-99m metilendifosfonat (Tc-99m-MDP) (1). Tc-99m-MDP je kombinacija tehnećija sa fosfatnim analogom, Tc-99m-MDP ima kratki poluživot od 6 sati te emitira energiju od 140 keV koju očitava gama kamera. Sadrži P-C-P vezu koja je stabilna i rezistentna na hidrolitično djelovanje alkalne fosfataze pa je stabilna in vivo i lako se ugrađuje u kristal hidroksiapatita iz krvi (1). Osim TC-99m-MDP postoji i Tc-99m hidroksimetilen difosfonat (HMDP) koji također pruža visoku osjetljivost, ali je Tc-99m-MDP češći u rutinskoj upotrebi (3). Postoji nekoliko čimbenika o kojima ovisi akumulacija radiofarmaka u kosti, a to su: prokrvljenost, metabolička aktivnost lezije, koncentracija radiofarmaka u cirkulaciji, propusnost kapilara (4). Tc-99m-MDP se brzo izlučuje bubrežima što smanjuje interferencije iz okolnih tkiva. Iz tog razloga potrebno je da pacijent bude dobro hidriran prije pretrage.

Sami proces scintigrafije skeleta je jednostavan. Nakon tri do četiri sata od intravenoznog unosa radiofarmaka, pomoću posebnih uređaja za akviziciju, gama kamera, dobije se slikovni prikaz prostorne i vremenske bioraspodjele radiofarmaka u organizmu. Što se tiče vremena čekanja, u mlađih osoba čeka se dva sata, dok u starijih, pretilih i osoba sa slabijom bubrežnom funkcijom potrebno je čekati tri do četiri sata (3), a akvizicija scintigrama se može raditi i do 6 sati nakon aplikacije radiofarmaka. Gama zrake se odašilju u svim smjerovima iz organa i te zrake udaraju u pločasti kristal detektora gdje se apsorbira i predaje energiju od 140 keV. Interakcijom gama zraka sa kristalom dolazi do scintilacije (bljeskova) koja se bilježi fotokatodama fotomultiplikatorskih cijevi detektora. Svaki bljesak je proporcionalan intenzitetu energije gama zrake (5). Izlazni signali nose informaciju o položaju u kojem je došlo do međudjelovanja radiofarmaka s detektorskim materijalom. Ti signali dolaze kao analogni signali te se digitaliziraju u analogno-digitalnim pretvaračima (1).

Obzirom na način snimanja razlikujemo 2 vrste scintigrafije skeleta: statičku i dinamičko te dvoetafpu. Dinamičko te dvoetafna scintigrafija snima se u tri etape. Prva etapa snima se neposredno nakon injiciranja radiofarmaka u periodu od jedne minute da se dobije slika dinamičkog krvnog optoka. Druga etapa snima se do 15 minuta nakon injiciranja radiofarmaka i dobije se scintigram krvnih prostora (engl. *blood pool*). Treća etapa je klasična statička scintigrafija 3 sata nakon injiciranja radiofarmaka (4).

Gama kamera građena je od četiri dijela: kolimnatora, scintilacijskog kristala, reda fotomultiplikatorskih tuba i povezanog računala koje prevodi signale u sliku (5).

Slika dobivena ovom pretragom naziva se scintigram. Ostvaruje se prikaz morfološke i funkcionalne preraspodjele radiofarmaka u tijelu ispitanika jer na raspored radiofarmaka ne utječu samo anatomija i građa organa nego i funkcija organa i tkiva. Scintigram zatim ide na daljnju tehnološku obradu kojom dobijemo konačnu sliku. Slika može biti 2D ili 3D, ovisno o kojoj vrsti gama kamere se radi. Za 2D sliku koristi se planarna gama kamera koja ima jedan detektor koji je u fiksnom položaju i snima dio ili cijelo tijelo, dok za 3D sliku koristimo tomografsko snimanje jer se gama kamera sa jednim, dva ili više detektora rotira oko tijela (1).

### **1.3 Koštani sustav - građa i funkcija**

Kostur odraslog čovjeka čini 206 kostiju i 14% mase tijela (6). Koštani sustav ne sastoji se samo od koštanog tkiva nego i od hrskavičnog, vezivnog, krvnožilnog, krvnotvornog, masnog i živčanog tkiva što čini jednu veliku i važnu cjelinu našeg organizma (6). Kost je građena od organskog i anorganskog dijela. Anorganski dio kosti sastoji se od minerala kalcija i fosfata u obliku kristala hidroksiapatita. Organski dio sastoji se od proteina, najviše kolagena (5). Po svom obliku kosti su svrstane u tri grupe: duge, plosnate i kratke kosti (7). Zdrava kost je stalno u pregradnji uz pomoć osteoklasta koji razgrađuju kost i osteoblasta koji ju ponovno izgrađuju. Uz osteoklaste i osteoblaste nalazimo i osteocite koji održavaju homeostazu građevnih elemenata već formirane kosti (7). Zglob je mjesto spajanja dvije ili više kostiju te omogućuju pokret. Zglobove dijelimo na sinovijalne i sinartroze. Sinovijalni zglobovi imaju široku pokretljivost dok sinartroze imaju slabu pokretljivost (7).

### **1.4 Bolesti koštanog sustava**

Bolesti koštanog sustava javljaju se kada dođe do poremećaja procesa koštane pregradnje. Proces koštane pregradnje može biti ubrzan ili usporen patološkim stanjima kostiju kao što su frakture, infekcije, tumori ili metastaze (4). Razlikujemo nekoliko grupa bolesti skeleta: poremećaji razvoja kostiju, metaboličke bolesti, novotvorine kostiju, bolesti zglobova, lomovi i upale (7).

Metaboličke bolesti rezultat su neusklađenosti izgradnje i razgradnje kostiju (6). Najčešće metaboličke bolesti su: osteoporoza, rahitis i osteomalacija, hiperparatireoidizam te Pagetova bolest (7). Osteoporoza je najčešća metabolička bolest kostiju, može biti lokalizirana i generalizirana. Javlja se zbog smanjenja koštane mase te je osoba sklonija prijelomima. Češća

je u žena, posebice u postmenopauzi jer je resorpcija kostiju povećana i do deset puta (7). Pagetova bolest je lokalizirana bolest nepoznate etiologije. Javlja se u odraslih osoba, a rezultat procesa pregradnje kostiju koja počinje prekomjernom pregradnjom kosti i završava neorganiziranim polaganjem nove kosti (6,7).

Novotvorine kostiju mogu biti benigni i maligni tumori, mogu biti tumori koji formiraju kost ili formiraju hrskavicu, tumori koji nastaju od fibroznih stanica, histiocitni tumori, multipli mijelom, leukemije itd (4). Primarni karcinomi drugih lokacija mogu metastazirati u skelet te njima treba pridati dodatnu pažnju ovisno o položaju i uputnoj dijagnozi. Najčešći tumori koji metastaziraju u kosti jesu od karcinoma dojke, prostate, pluća, bubrega i štitnjače (7). Većina tumora može se otkriti dosta rano širokom upotrebom biokemijskih parametara (npr. Prostata specifični antigen u karcinomu prostate) što dodatno povećava osjetljivost scintigrafije.

Bolesti zglobova nose naziv artropatije. Javljaju se u starijih osoba, ali mogu se javiti i u djece. Razlikujemo upalne (artritis) i degenerativne (neupalne) artropatije (7). Reumatoidni artritis je kronična sistemska imunosna bolest koja poglavito zahvaća sinovijalne zglobove, ali može zahvatiti i ostala tkiva i organe. Etiologija ove bolesti nije još poznata, ali se pretpostavlja da u njenom razvoju ulogu imaju neki čimbenici: genetički, imunološki te čimbenici iz okoliša. Osteoartroza je degenerativna zglobna bolest nepoznate etiologije koja dovodi do razaranja i gubitka hrskavice u zglobovima, sekundarnih promjena okolnih kostiju te do poremećaja pokretljivosti (7). Može se javiti u bilo kojoj životnoj dobi, no učestalost pojave najveća je u osoba starijih od 75 godina te su one najčešće bez subjektivnih tegoba.

Osteomijelitis pripada u upalne bolesti kostiju. Najčešće nastaje kao rezultat bakterijske infekcije, ali moguće i od gljiva, parazita i virusa (4). Infekcija može nastati na nekoliko načina: hematogeno, izravnom inokulacijom bakterija ili izravnim širenjem iz zglobova (7). Simptomi gnojnog akutnog osteomijelitisa su, kao i kod većine infekcija: vrućica, bol, oteklina i crvenilo cijelog zahvaćenog područja uz mehaničke poteškoće. Infekcija može prijeći u kronični oblik koji je teže dijagnosticirati i liječiti (7). Prve promjene možemo otkriti već od trećeg dana upale u mekim tkivima (4).

#### **1.4.1 Primjena scintigrafije za dijagnostiku bolesti skeleta**

Scintigrafija skeleta je široko primjenjivana za otkrivanje koštanih bolesti i promjena. Indikacije za scintigrafiju skeleta su: koštane metastaze, lokalizacija metastaza za dijagnostičku

biopsiju, dijagnoza osteomijelitisa prije radioloških promjena, procjena proširenosti zglobne bolesti, pomoć u karakterizaciji benignih koštanih lezija, pomoć u dijagnozi stresnih i kompresijskih fraktura, analiza bolne kosti kada je radiološki nalaz uredan, analiza ishemične nekroze kosti (4).

Scintigrafija je korisna pri karakterizaciji benignih lezija jer omogućava diferencijaciju metaboličke koštane bolesti, sistemske bolesti koja zahvaća kosti i zglobove, traume, degenerativnih promjena te promjena otvorene etiologije (9). Pri otkriću metastaza ima važnu ulogu u određivanju stadija i metaboličkih karakteristika tumora (9).

Bez obzira na sve, scintigrafija je visoko osjetljiva, ali relativno nespecifična. Zajedno sa drugim radiološkim metodama povećava se specifičnost jer kompjutorizirana tomografija (CT) i magnetna rezonanca (MR) imaju prednost u mogućnosti bolje lokalizacije (1). Utvrđeno je da se maligne koštane promjene mogu uočiti 2-18 mjeseci ranije nego radiološkim pretragama te je iz tog razloga scintigrafija skeleta jedna od metoda detekcije metastaza u primarno agresivnih tumora (8).

Na scintigrafiji skeleta razlikujemo „tople“ i „hladne“ lezije. „Hladne“ lezije su opasnije jer su često agresivne, potpuno litične (čisti tumor). Nazivamo ih hladnima zbog slabije metaboličke aktivnosti pa se prikazu bez radiofarmaka „hladnima“ (5). „Topli“ čvorovi su mjesta povećane akumulacije radiofarmaka zbog povećanog stvaranja kosti od strane osteoblasta (9).

Dinamička te dvoetapna scintigrafija primjenjuje se najčešće kod sumnje na infekciju, osteomijelitis, celulitis, kod boli vezane uz totalnu endoprotezu (razlikuje upalu i razlabavljenje endoproteze), traume i frakture, kompleksnog regionalnog bolnog sindroma (3). Inicijalno u postoperativnom praćenju totalne endoproteze (TEP), treba naglasiti da je aktivnost u okolnim tkivima normalna 12 mjeseci nakon zahvata te da svaka aktivnost uočena pomoću scinigrafije ne mora značiti upalu ili razlabavljenje (5).

Statička scintigrafija primjenjuje se kod sumnje na metastaze, evaluaciju bolova u leđima, dijabetično neuroartroptskog stopala i septičnog zgloba (3).

## **2. CILJEVI ISTRAŽIVANJA**

Ciljevi istraživanja su:

1. Ispitati broj scintigrafija skeleta učinjenih na Kliničkom zavodu za nuklearnu medicinu i zaštitu od zračenja (KZZNM) KBC Osijek u ispitivanom razdoblju,
2. Odrediti udjele troetafnih odnosno dinamičko te dvoetafnih i jednoetafnih odnosno statičke scintigrafije skeleta u ukupnom broju scintigrafija,
3. Odrediti povezanost scintigrafija s dobi, spolom i indikacijom za scintigrafiju.

### 3. ISPITANICI I METODE

#### 3.1 Ustroj studije

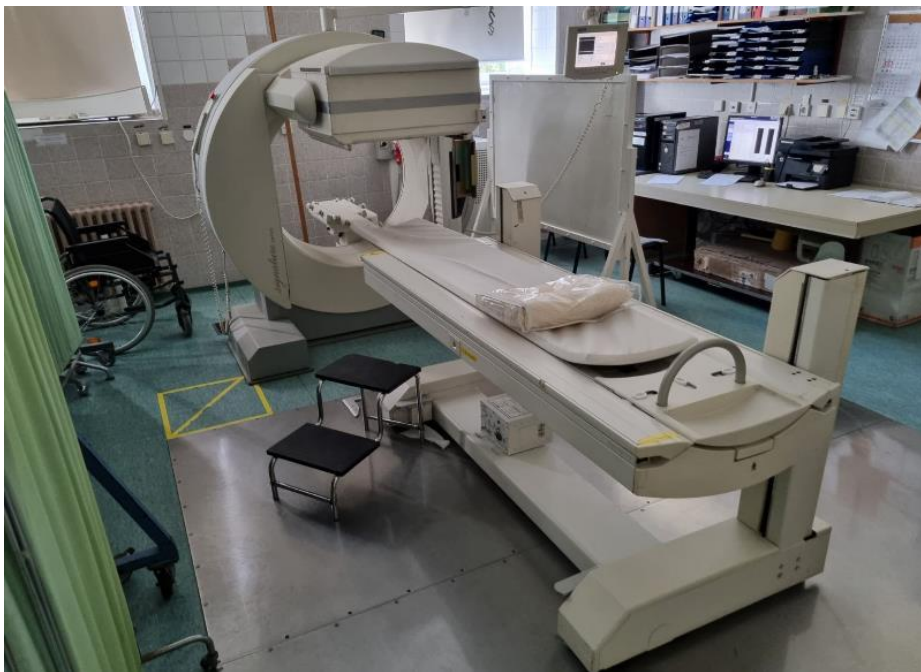Studija je ustrojena kao presječna studija.

#### 3.2 Ispitanici

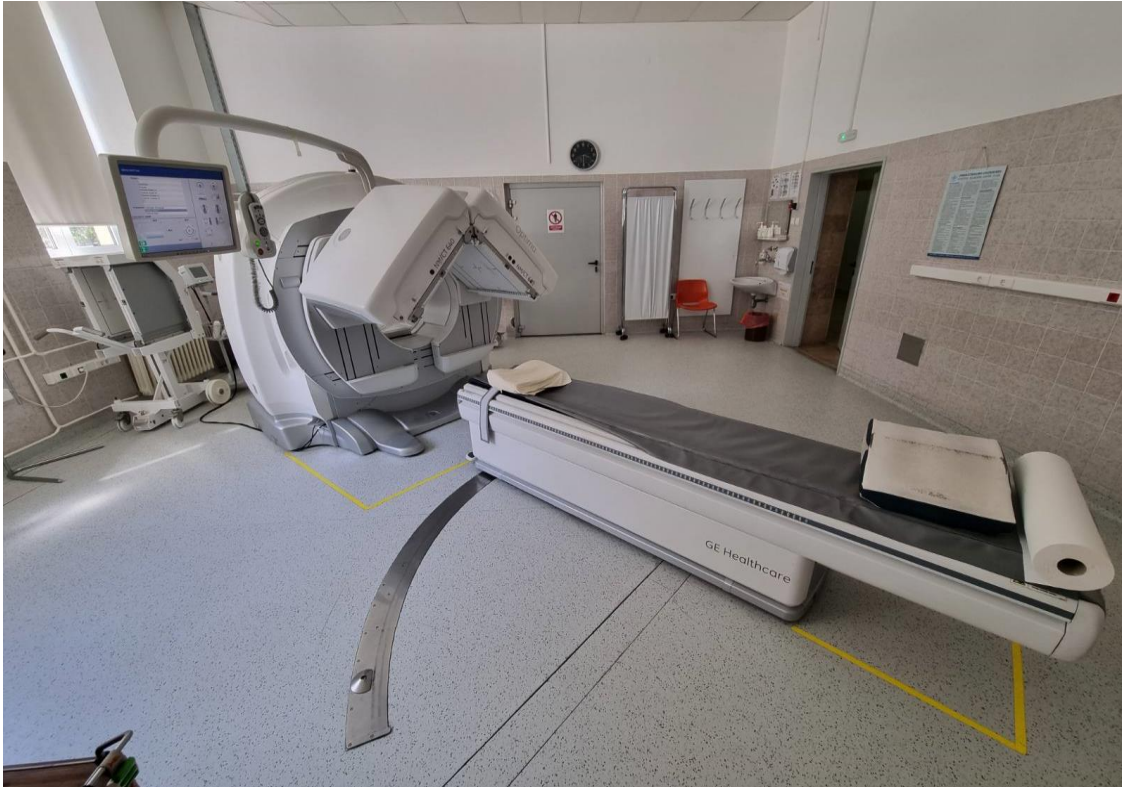Studijom su obuhvaćeni ispitanici kod kojih je na KZZNM u razdoblju od studenog 2020. do studenog 2021. učinjena scintigrafija skeleta. Uveden je sistem šifriranja prema kojemu nije moguće utvrditi identitet osobe čiji su podaci korišteni u istraživanju.

#### 3.3 Metode

Izvršena je analiza postojeće medicinske dokumentacije KZZNM kod pacijenata kod kojih je učinjena scintigrafija skeleta u razdoblju od studenog 2020. do studenog 2021. Scintigrafija skeleta učinjena je pomoću Tc-99m-MDP na uređaju Siemens e-Cam i/ili GE Optima, a scintigrami su obrađeni pomoću programskog sustava SyngoMI VA50B ili Xeleris.



**Slika 1.** Siemens e – Cam. Autor: doc. dr. sc. Tomislav Kizivat, dr. med.



**Slika 2.** GE Optima. Autor: doc. dr. sc. Tomislav Kizivat, dr. med.

### 3.4 Statističke metode

Kategorički podaci su predstavljeni apsolutnim i relativnim frekvencijama. Razlike u kategoričkim podacima testirane su Fisherovim egzaktnim testom. Normalnost raspodjele numeričkih varijabli testirana je Shapiro - Wilkovim testom, a zbog razdiobe koja ne slijedi normalnu, podaci su opisani medijanom i granicama interkvartilnog raspona. Za testiranje razlika kontinuiranih varijabli između dvije nezavisne skupine koristio se Mann Whitney U test (s pripadnim 95% rasponom pouzdanosti), a između tri skupine Kruskal Wallis testom (post hoc Conover). Sve P vrijednosti su dvostrane. Razina značajnosti je postavljena na  $\alpha = 0,05$ . Za analizu podataka korišten je statistički program MedCalc® Statistical Software version 20.100 (MedCalc Software Ltd, Ostend, Belgium; <https://www.medcalc.org>; 2022) i SPSS ver. 23 (IBM Corp. Released 2015. IBM SPSS, Ver. 23.0. Armonk, NY: IBM Corp.)

#### 4. REZULTATI

Istraživanje je provedeno na 324 ispitanika kojima je učinjena scintigrafija skeleta, od kojih je 179 (55,2 %) muškaraca i 145 (44,8 %) žena. Medijan dobi ispitanika je 67 godina (interkvartilnog raspona od 56 do 74 godine) u rasponu od 5 do 89 godina.

S obzirom na vrstu scintigrafije kod najviše ispitanika, njih 242 (74,7 %) bila je statička scintigrafija, a kod 82 (25,3 %) dinamička te dvoetajna. Uputna dijagnoza je za 195 (60,2 %) ispitanika neoplazme, za 59 (18,2 %) ispitanika bolesti mišićno-koštanog sustava i vezivnog tkiva (Tablica 1).

Tablica 1. Osnovna obilježja ispitanika

	Broj (%) ispitanika
Spol	
Muškarci	179 (55,2)
Žene	145 (44,8)
Vrsta scintigrafije	
Dinamička te dvoetajna	82 (25,3)
Statička	242 (74,7)

Među ispitanicima uočeno je da su značajno mlađe žene kojima je rađena scintigrafija skeleta u odnosu na muškarce, medijana dobi 70 godina (interkvartilnog raspona od 61 do 76 godina) (Mann Whitney U test,  $P < 0,001$ ) (Tablica 2).

Tablica 2. Razlika u dobi ispitanika u odnosu na spol

	Medijan (interkvartilni raspon)		Razlika (95 % CI)	$P^*$
	Muškarci	Žene		
Dob ispitanika	70 (61 – 76)	63 (51 - 71)	-6 (-9 do -3)	<b>&lt; 0,001</b>

\*Mann Whitney U test (Hodges-Lehmann razlika medijana)

Ispitanici koji su imali dinamičku te dvoetajnu scintigrafiju su značajno mlađi u odnosu na ispitanike statičke scintigrafije (Mann Whitney U test,  $P < 0,001$ ) (Tablica 3).



Tablica 3. Dob ispitanika u odnosu na vrstu scintigrafije

Vrsta scintigrafije	Medijan (interkvartilni raspon)	P*
Dinamička te dvoetafna	61 (45 – 70)	<b>&lt; 0,001</b>
Statička	69 (60 – 75)	

\*Mann Whitney U test

Nema značajnih razlika u raspodjeli ispitanika prema vrsti scintigrafije i uputnoj dijagnozi u odnosu na spol (Tablica 4).

Tablica 4. Raspodjela ispitanika prema vrsti scintigrafije i uputnoj dijagnozi

	Broj (%) ispitanika			P*
	Muškarci	Žene	Ukupno	
Vrsta scintigrafije				
Dinamička te dvoetafna	41 (23)	41 (28,1)	82 (25,3)	0,30
Statička	137 (77)	105 (71,9)	242 (74,7)	
Uputna dijagnoza				
A - Određene infektivne i parazitske bolesti	1 (1)	1 (1)	2 (0,6)	0,45
C - Neoplazme	115 (64)	80 (55)	195 (60,2)	
D - Dobročudne novotvorine i Novotvorine nesigurne ili nepoznate prirode	4 (2)	4 (3)	8 (2,5)	
G - Bolesti živčanog sustava	3 (2)	0	3 (0,9)	
H - Bolesti oka i adneksa	1 (0,6)	0	1 (0,3)	
I - Bolesti cirkulacijskog (krvožilnog) sustava	0	1 (0,7)	1 (0,3)	
J - Bolesti dišnog (respiracijskog) sustava	1 (1)	0	1 (0,3)	
L - Bolesti kože i potkožnog tkiva	0	1 (1)	1 (0,3)	
M - Bolesti mišićno-koštanog sustava i vezivnog tkiva	29 (16)	30 (21)	59 (18,2)	
N - Bolesti genitalno-urinarnog sustava	5 (2,8)	2 (1,4)	7 (2,2)	
Q - Prirodne malformacije, deformacije i kromosomske abnormalnosti	0	1 (0,7)	1 (0,3)	
R - Simptomi, znakovi i abnormalni klinički i laboratorijski nalazi, neklasificirani drugdje	4 (2,2)	2 (1,4)	6 (1,9)	
S - Ozljede, trovanja i određene druge posljedice s vanjskim uzrokom	3 (1,7)	3 (2,1)	6 (1,9)	
T - Ozljede koje zahvaćaju više dijelova tijela i Komplikacije kirurške i medicinske skrbi, nespecificirane drugdje	1 (0,6)	1 (0,7)	2 (0,6)	
Z - Opći pregled i ispitivanje osoba bez tegoba ili postavljene dijagnoze	12 (6,7)	19 (13,1)	31 (9,6)	

\*Fisherov egzakti test

Najčešće uputne dijagnoze su pod grupama C (Neoplazme), M (Bolesti mišićno-koštanog sustava i vezivnog tkiva) i Z (Opći pregled i ispitivanje osoba bez tegoba ili postavljene dijagnoze) (Tablica 5).

Tablica 5. Raspored najčešće uputne dijagnoze po dobi i spolu.

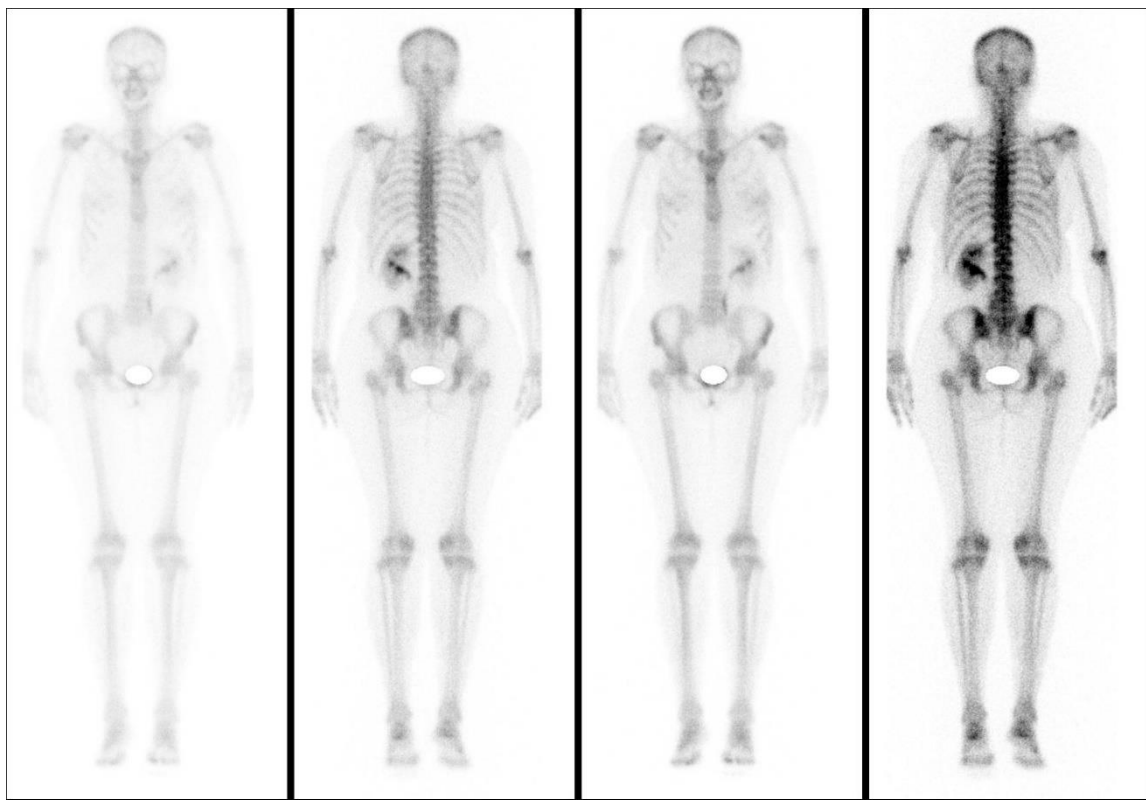
Uputna dijagnoza	Ukupan broj (%)	Najčešća dob	Najčešći spol
C	195 (60,2)	71-80	M
M	59 (18,2)	51-70	Ž
Z	31 (9,6)	61-70	Ž

Od 324 ispitanika, najčešći nalaz su degenerativne promjene uočene u 118 (36,4 %) ispitanika. Nalaz sa promjenama otvorene etiologije imalo je njih 64 (19,7 %), a uredan nalaz 62 (19,1 %). Patološke promjene vidljive su kod 57 (17,4 %) ispitanika, najčešće vezane uz diseminaciju neoplazme u skelet (Tablica 6).

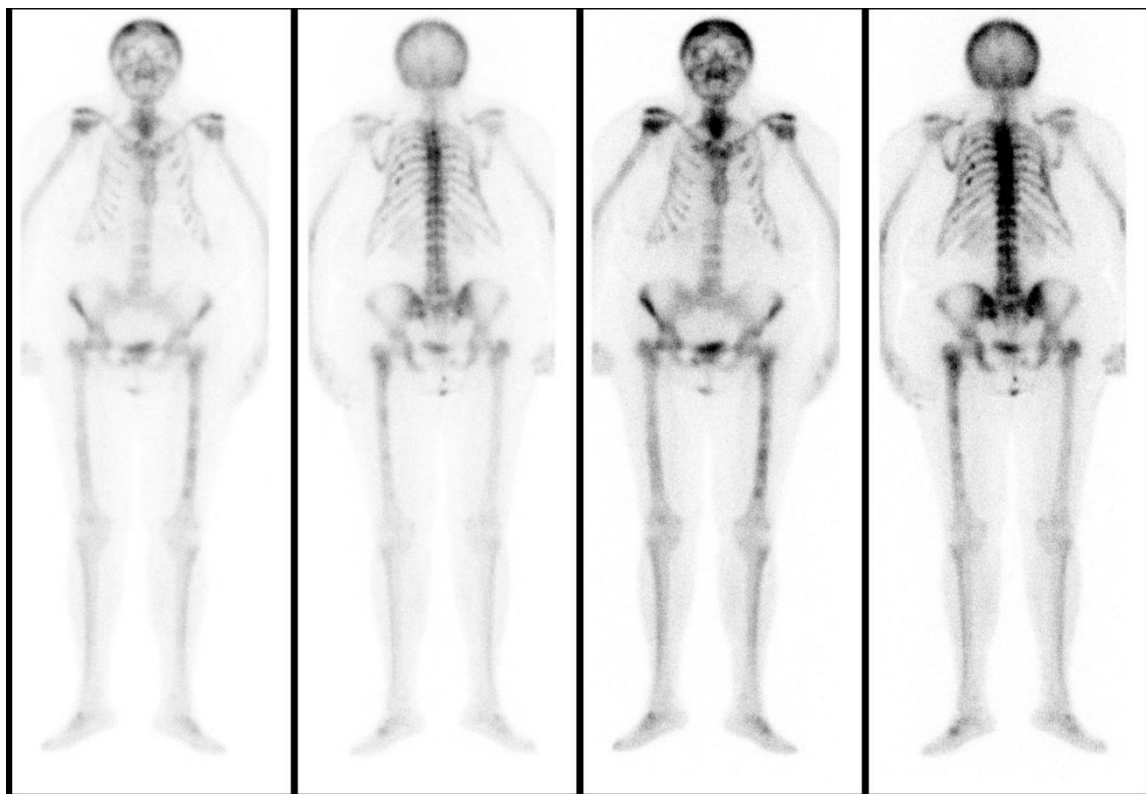
Tablica 6. Zaključci nalaza scintigrafije.

Zaključak	Ukupan broj (%)	Najčešća dob	Najčešći spol	Vrsta scintigrafije	Najčešća dijagnoza
Degenerativne promjene	118 (36,4)	71-80	M	Statička	C
Otvorena etiologija	64 (19,7)	61-70	M	Statička	C
Uredan nalaz	62 (19,1)	61-70	Ž	Statička	C
Patološki nalaz	57 (17,4)	71-80	M	Statička	C
Promjene vezane uz TEP	11 (3,4)	71-80	M	Dinamička te dvoetapna	Z
Fraktura ili trauma	10 (3,1)	81-90	M	Statička	C, M
Osteomijelitis	2 (0,6)	59, 83	M i Ž	Dinamička te dvoetapna	M

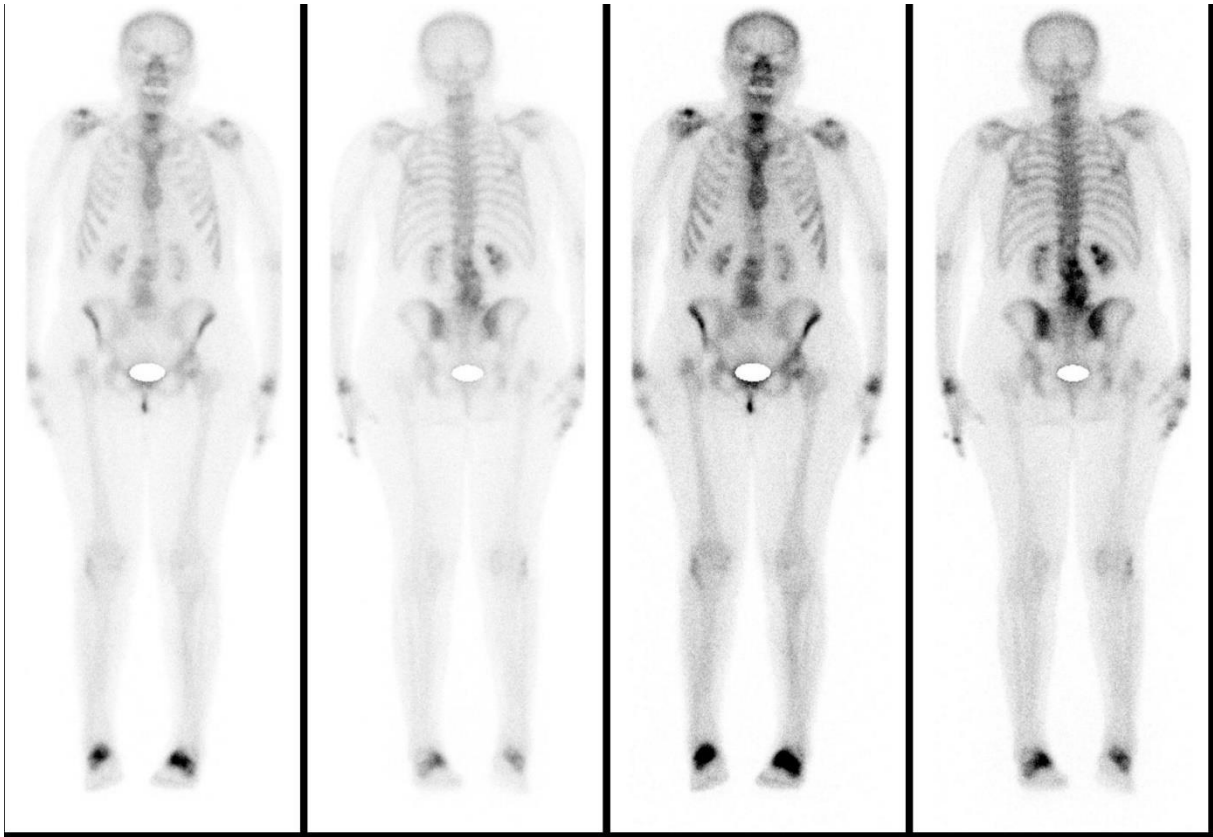
Uredan nalaz prikazan je na Slici 3, a patološki nalaz koji prikazuje ispitanika sa više metastaza na Slici 4. Na Slici 5 prikazan je nalaz razlabavljenja TEP-a.



**Slika 3.** Uredan nalaz scintigrafije skeleta. Autor: doc. dr. sc. Tomislav Kizivat, dr. med.



**Slika 4.** Patološki nalaz scintigrafije skeleta - multiple metastaze u aksijalnom skeletu i dugim kostima. Autor: doc. dr. sc. Tomislav Kizivat, dr. med.



**Slika 5.** Patološki nalaz – razlabavljenje totalne endoproteze desnog kuka. Autor: doc. dr. sc. Tomislav Kizivat, dr. med.

## 5. RASPRAVA

Scintigrafija skeleta jedna je od najčešće korištenih metoda dijagnostike nuklearne medicine zbog jednostavnosti izvođenja, neinvazivnosti te male količine zračenja kojoj je izložen pacijent. Temelji se na primjeni radiofarmaka obilježenim radionuklidima (1). Najčešće korišteni radiofarmak je Tc-99m-MDP koji je također korišten u ovom istraživanju. Široko je primjenjivana u ranom otkrivanju promjena na kostima nastalih od koštanih bolesti. Ima visoku osjetljivost, ali relativnu specifičnost što može povećavati potrebu za specifičnijim radiološkim snimanjima (3).

Bolesti koštanog sustava nastaju kada dođe do poremećaja pregradnje kosti, mnogobrojne su i dijele se u nekoliko grupa, bolje objašnjenima u Uvodu. Daleko najveću pažnju treba pridati osobama koje imaju dijagnozu malignog tumora na drugim lokacijama koje imaju veliku mogućnost diseminacije u skelet, a to su karcinom prostate i dojke (7). Razlog tome je širenje neoplazme te teža klinička slika pa samim time i teže liječenje. Često se uočavaju degenerativne promjene i promjene otvorene etiologije koje su dodatan izazov za pravilno čitanje scintigrama, te se tada poseže za dodatnim radiološkim snimanjima (3, 5, 10). Mogu se postoperativno pratiti promjene vezane uz TEP, obzirom da se pomoću scintigrafije mogu primijetiti promjene vezane uz upalu ili razlabavljenje endoproteza (3, 5).

Statička scintigrafija u ovom istraživanju napravljena je u 242 ispitanika od ukupnih 324, što potvrđuje njenu široku primjenu u dijagnostici koštanih bolesti. Statička scintigrafija doprinosi otkrivanju metastaza što je potvrđeno jer se najčešće primjenjivala pri otkrivanju patološkog nalaza diseminacije neoplazme u skelet (3).

Dinamičko te dvoetapna scintigrafija napravljena je u 82 ispitanika. Uočeno je da su ispitanici kojima je rađena ova vrsta scintigrafije značajno mlađi u odnosu na ispitanike kojima je rađena statička scintigrafija. Također je uočeno da su žene značajno mlađe od muškaraca kojima je rađena scintigrafija skeleta. To može značiti da će se u žena ranije javiti koštane bolesti. Na primjer, u istraživanju Hemmati E i suradnika (2018.) o prevalenciji osteoporoze u postmenopauzalnih žena od 50 do 65 godina u Tabrizu, Iran, od ukupno 445 žena koje su

sudjelovale u istraživanju 24,5 % ima primarnu osteoporozu, 43,6 % ima osteopeniju te je 31,9 % žena imalo normalnu gustoću kostiju (10). U tom istraživanju korištena je denzitometrija kao metoda dijagnostike. Brojni faktori rizika obrađeni su u istraživanju, ali za naše istraživanje bitne su godine starosti žena koje imaju primarnu osteoporozu, a to je od 50 do 65. Taj podatak pokazuje da se osteoporoza može javiti već od pedesete godine starosti žena, što je jedan od mogućih razloga značajno mlađih žena u odnosu na muškarce u ovom istraživanju.

Degenerativne promjene uočene su u 118 ispitanika te predstavljaju najčešći zaključak scintigrama u ovom istraživanju. Degenerativne promjene praćene su bolom, a mogu ih uzrokovati razne neupalne bolesti zglobova. U ovim slučajevima je najčešće korištena statička scintigrafija te se ponovno potvrđuje njena primjena jer se koristi u slučajevima evaluacije bolova u leđima (3). Međutim, u istraživanju provedenom od strane Gurdip K. i suradnika uočeno je da jednofotonska emisijska kompjutorizirana tomografija (SPECT) ima veću osjetljivost od statičke scintigrafije te ima kliničku značajnost, posebice u područjima kralježnice, obzirom da se mogu diferencirati benigne lezije od degenerativnih promjena i metastaza (11). Iz tog razloga, treba uzeti u obzir visoku osjetljivost scintigrafije kao pretrage, ali treba nastojati povećati specifičnost primjenom dodatnih radioloških snimanja da bi se potvrdila sumnja na određeni problem te da bi se smanjila mogućnost za lažno pozitivnim ili negativnim nalazom.

U 64 ispitanika uočene su promjene otvorene etiologije. Nedostatak ovakvog nalaza je što su uočene promjene koje su nepoznate etiologije te mogu biti i benigne i maligne promjene. U ovakvim slučajevima predlažu se dodatna radiološka snimanja koja povećavaju specifičnost scintigrafije, kao što su CT i MR (1). MR ima veću osjetljivost i specifičnost, no u nekim situacijama ne može zamijeniti scintigrafiju: pretili osobe, klaustrofobične osobe, osobe sa bubrežnom insuficijencijom, osobe sa bilo kojom vrstom metalnog implantata (3). Dodatno se mogu koristiti još SPECT i jednofotonska emisijska kompjutorizirana tomografija udružena s CT-om (SPECT/CT) (3).

195 ispitanika imalo je uputnu dijagnozu C (Neoplazme), a od patoloških 57 nalaza najčešća uputna dijagnoza bila je pod navedenom grupom. Pri patološkom nalazu najčešće je utvrđena

diseminacija neoplazme u skelet te scintigrafija skeleta i dalje predstavlja učinkovitu metodu detekcije diseminacije neoplazme. Fonager RF i suradnici su 2017. godine napravili istraživanje gdje su usporedili pozitronsku emisijsku tomografiju udruženu s CT-om (PET/CT), SPECT/CT i statičku scintigrafiju skeleta u 37 ispitanika sa karcinomom prostate (12). Odredili su da je osjetljivost scintigrafije skeleta od 78 %, numerički nadmašena od strane PET/CT i SPECT/CT čija je osjetljivost utvrđena na 89%. Svaka metoda dijagnostike je imala lažno pozitivne ili negativne nalaze u jednog ili više ispitanika. Zaključno, scintigrafija je i dalje glavna dijagnostička metoda metastaze u pacijenata sa karcinomom prostate zbog jednostavnosti i neinvazivnosti, ali da bi se trebalo nastojati uvesti PET/CT i SPECT/CT u osnovnu obradu da bi se povećala osjetljivost i specifičnost (12).

Promjene vezane uz TEP otkrivaju se najčešće dinamičko te dvoetapnom scintigrafijom prema podacima Janis O'Malley i suradnika, što je potvrdilo istraživanje jer je svaka promjena, bila ona upala ili razlabavljenje TEP-a, utvrđena dinamičko te dvoetapnom scintigrafijom (3). Hill DS i suradnici napravili su retrospektivnu studiju 2018. godine u kojoj su istražili 100 pacijenata kojima je učinjena dinamička te dvoetapna scintigrafija sa ciljem evaluacije boli u kuku, a koji imaju TEP u zadnjih 24 mjeseca. Utvrđeno je da je dinamička te dvoetapna scintigrafija ima 95% (izraženo engl. *confidence interval* (CI)) osjetljivost i 95% (CI) specifičnost u detekciji upale ili razlabavljenja TEP-a te se i dalje preporuča kao metoda praćenja uspješnosti TEP-a (13).

Dijagnoza osteomijelitisa u 2 ispitanika u ovom istraživanju također je potvrđena dinamičko te dvoetapnom scintigrafijom. To potvrđuje još jednu od brojnih indikacija za ovom pretragom čiji rezultat je potvrdio da se doista radi o ovoj upalnoj bolesti kostiju (3).

## 6. ZAKLJUČAK

Temeljem provedenog istraživanja i dobivenih rezultata mogu se izvesti sljedeći zaključci:

1. Od studenog 2020. do studenog 2021. godine učinjeno je 324 scintigrafije skeleta
2. Od 324 ispitanika, bilo je 179 (55,2 %) muškaraca i 145 (44,8 %) žena.
3. S obzirom na vrstu scintigrafije kod najviše ispitanika, njih 242 (74,7 %) bila je statička scintigrafija, a kod 82 (25,3 %) dinamička te dvoetapna.
4. Uočena je značajna razlika između dobi i spola ispitanika. Prevladavaju mlađe žene te mlađi ispitanici kojima je rađena dinamičko te dvoetapna u odnosu na statičku scintigrafiju.
5. Najveći broj ispitanika (118) imao je zaključak nalaza degenerativnih promjena, dok je 57 ispitanika imalo patološki nalaz najčešće vezan uz diseminaciju neoplazme u skelet.
6. Poželjno je scintigrafiju kombinirati sa drugim radiološkim snimanjima (CT, MR, SPECT, SPET/CT, PET/CT) da bi se povećala osjetljivost i specifičnost, kada je to potrebno.



## 7. SAŽETAK

**CILJ ISTRAŽIVANJA:** Ispitati broj scintigrafija skeleta učinjenih na KZZNM KBC Osijek u ispitivanom razdoblju, odrediti udjele dinamičko te dvoetafnih i statičke scintigrafije skeleta u ukupnom broju scintigrafija, odrediti povezanost scintigrafija s dobi, spolom i indikacijom za scintigrafiju.

**USTROJ STUDIJE:** Presječna studija

**ISPITANICI I METODE:** Studijom su obuhvaćeni ispitanici kod kojih je na KZZNM KBC-a Osijek od studenog 2020. do studenog 2021. učinjena scintigrafija skeleta te je izvršena analiza postojeće medicinske dokumentacije od navedenih pacijenata. Scintigrafija skeleta učinjena je pomoću Tc-99m-MDP na uređaju Siemens e-Cam i/ili GE Optima, a scintigrami su obrađeni pomoću programskog sustava SyngoMI VA50B ili Xeleris.

**REZULTATI:** Scintigrafija skeleta u periodu od studenog 2020. do studenog 2021. godine učinjena je u 324 ispitanika. Prevladavaju muškarci naspram žena, ali uočeno je da su žene značajno mlađe u odnosu na muškarce. Više se koristila statička scintigrafija koja je korištena u 242 ispitanika. Ukupno 195 ispitanika imalo je uputnu dijagnozu neoplazme od kojih je 57 nalaza bilo patološki povezano najčešće sa diseminacijom neoplazme u skelet. Najčešći zaključak bio je nalaz degenerativnih promjena u 118 ispitanika.

**ZAKLJUČAK:** Scintigrafija skeleta i dalje predstavlja jednu od najčešće korištenih dijagnostičkih pretraga za dijagnozu koštanih bolesti na KZZNM KBC-a Osijek. Razlog toga je visoka osjetljivost ove pretrage koja može otkriti promjene puno ranije u odnosu na ostale radiološke metode, neinvazivnosti i jednostavnosti izvođenja pretrage. Ostale radiološke metode su poželjne da bi se povećala specifičnost scintigrafije.

**KLJUČNE RIJEČI:** bolesti koštanog sustava; dijagnostika; scintigrafija skeleta; nuklearna medicina.

## 8. SUMMARY

### **Skeletal scintigraphy in diagnosis of bone disorders**

**OBJECTIVE OF THE RESEARCH:** To examine the number of performed bone scintigraphies, to determine the shares of dynamic, two-stage and static scintigraphies of the skeleton in the total number of scintigraphies, to determine the association of scintigraphies with age, gender and indication for scintigraphy.

**STUDY DESIGN:** Cross-sectional study

**SUBJECTS AND METHODS:** The study included subjects who underwent skeletal scintigraphy at the Clinical institute for Nuclear Medicine and Radiation Protection of the Clinical Hospital Centre Osijek from November 2020 to November 2021, and an analysis of the existing medical documentation of the aforementioned patients was performed. Skeletal scintigraphy was performed using Tc-99m-MDP on a Siemens e-Cam and/or GE Optima and the scintigrams were processed using the SyngoMI VA50B or Xeleris software system.

**RESULTS:** Skeletal scintigraphy was performed in the period from November 2020 to November 2021 in 324 subjects. Males predominate over females, but females are observed to be significantly younger than males. Static scintigraphy, which was used in 242 subjects, was more commonly used. A total of 195 subjects had a referral diagnosis of neoplasm, of which 57 findings were pathologically related, most often to the dissemination of the neoplasm into the skeleton. The most common conclusion was the finding of degenerative changes in 118 subjects.

**CONCLUSION:** Skeletal scintigraphy is still one of the most frequently used diagnostic tests for the diagnosis of bone diseases at the Clinical institute for Nuclear Medicine and Radiation Protection of the Clinical Hospital Centre Osijek. The reason for this is the high sensitivity of this test, which can detect changes much earlier than other radiological methods, its non-invasiveness and the simplicity of performing the test. Other radiological methods are preferred to increase the specificity of scintigraphy.

**KEY WORDS:** bone system diseases; diagnostic; skeletal scintigraphy; nuclear medicine

## 9. LITERATURA

1. Dodig D, Kusić Z. Klinička nuklearna medicina, Medicinska naklada, Zagreb; 2012.
2. Obaldo, J. M., & Hertz, B. E. (2021). The early years of nuclear medicine: A Retelling. *Asia Oceania journal of nuclear medicine & biology*, 9(2), 207–219. Dostupno na: <https://doi.org/10.22038/aojnmb.2021.55514.1385>
3. O'Malley J, Ziessman H, Thrall, J. Nuclear Medicine and Molecular Imaging, The Requisites. 5. izd. Elsevier; 2020.
4. Hebrang A, Klarić-Čustović R. Radiologija. Medicinska naklada, Zagreb; 2007.
5. Mettler FA, Guiberteau MJ. Essentials of Nuclear Medicine and Molecular Imaging. 7. izd. Elsevier; 2018.
6. Čvorišćec D, Čepelak I. Štrausova medicinska biokemija. Medicinska naklada, Zagreb; 2009.
7. Damjanov I, Seiwerth S, Jukić S, Nola M. Patologija. Peto, prerađeno i dopunjeno izdanje. Medicinska naklada, Zagreb; 2017.
8. Choi J, Raghavan M. Diagnostic Imaging and Image-Guided Therapy of Skeletal Metastases. *Cancer Control*. April 2012;102-112. doi:10.1177/107327481201900204
9. Sudoł-Szopińska I, Cwikła JB. Current imaging techniques in rheumatology: MRI, scintigraphy and PET. *Pol J Radiol*. 2013 Jul;78(3):48-56. doi: 10.12659/PJR.889138. PMID: 24115960; PMCID: PMC3789933.
10. Hemmati E, Mirghafourvand M, Mobasser M, Shakouri SK, Mikaeli P, Farshbaf-Khalili A. Prevalence of primary osteoporosis and low bone mass in postmenopausal women and related risk factors. *J Educ Health Promot*. 2021 Jun 30;10:204. doi: 10.4103/jehp.jehp\_945\_20. PMID: 34395641; PMCID: PMC8318176.

11. Gurdip K. Azad, Gary J. Cook, Multi-technique imaging of bone metastases: spotlight on PET-CT, *Clinical Radiology*, Volume 71, Issue 7, 2016, Pages 620-631, ISSN 0009-9260, <https://doi.org/10.1016/j.crad.2016.01.026>, Dostupno na : <https://www.sciencedirect.com/science/article/pii/S000992601600088X>
12. Fonager RF, Zacho HD, Langkilde NC, Fledelius J, Ejlersen JA, Haarmark C, Hendel HW, Lange MB, Jochumsen MR, Mortensen JC, Petersen LJ. Diagnostic test accuracy study of <sup>18</sup>F-sodium fluoride PET/CT, <sup>99m</sup>Tc-labelled diphosphonate SPECT/CT, and planar bone scintigraphy for diagnosis of bone metastases in newly diagnosed, high-risk prostate cancer. *Am J Nucl Med Mol Imaging*. 2017 Nov 1;7(5):218-227. PMID: 29181269; PMCID: PMC5698615.
13. Hill DS, Naim S, Powell RJ, Kinsella D, Toms AD, Howell J. 3-phase Technicium-99m bone scanning in patients with pain in the hip region after cemented total hip replacement: a multicentre series of 100 cases. *HIP International*. 2018;28(3):259-265. doi:10.5301/hipint.5000572

## 10. ŽIVOTOPIS

### Osobni podaci

Ime i prezime: Dragana Stojanović

Datum i mjesto rođenja: 11. 09. 2000., Osijek

Adresa: Nikole Tesle 27, Beli Manastir

Telefon: 0916013389

E-mail: [d.stojanovic1109@gmail.com](mailto:d.stojanovic1109@gmail.com)

### Obrazovanje

2007. - 2015. Osnovna škola dr. Franje Tuđmana, Beli Manastir

2015. - 2019. Medicinska škola Osijek, Osijek

2019. – 2022. Preddiplomski sveučilišni studij Medicinsko laboratorijska dijagnostika, Medicinski fakultet Osijek, Sveučilište Josipa Jurja Strossmayera u Osijeku

### Dodatne aktivnosti

2021. Likvidator udruge CMLDSA