

Utjecaj kvalitativnih čimbenika medicinskih dijagnostičkih monitora na rano otkrivanje raka dojke kod digitalne probirne mamografije

Stanojlović, Slaven

Master's thesis / Diplomski rad

2022

Degree Grantor / Ustanova koja je dodijelila akademski / stručni stupanj: **Josip Juraj Strossmayer University of Osijek, Faculty of Medicine Osijek / Sveučilište Josipa Jurja Strossmayera u Osijeku, Medicinski fakultet Osijek**

Permanent link / Trajna poveznica: <https://urn.nsk.hr/urn:nbn:hr:152:136390>

Rights / Prava: [In copyright](#) / [Zaštićeno autorskim pravom](#).

Download date / Datum preuzimanja: **2024-07-13**



Repository / Repozitorij:

[Repository of the Faculty of Medicine Osijek](#)



SVEUČILIŠTE JOSIPA JURJA STROSSMAYERA U OSIJEKU
MEDICINSKI FAKULTET OSIJEK
SVEUČILIŠNI INTEGRIRANI PREDDIPLOMSKI I
DIPLOMSKI STUDIJ MEDICINE

Slaven Stanojlović

**UTJECAJ KVALITATIVNIH
ČIMBENIKA MEDICINSKIH
DIJAGNOSTIČKIH MONITORA NA
RANO OTKRIVANJE RAKA DOJKE
KOD DIGITALNE PROBIRNE
MAMOGRAFIJE**

Diplomski rad

Osijek, 2022.

SVEUČILIŠTE JOSIPA JURJA STROSSMAYERA U OSIJEKU
MEDICINSKI FAKULTET OSIJEK
SVEUČILIŠNI INTEGRIRANI PREDDIPLOMSKI I
DIPLOMSKI STUDIJ MEDICINE

Slaven Stanojlović

**UTJECAJ KVALITATIVNIH
ČIMBENIKA MEDICINSKIH
DIJAGNOSTIČKIH MONITORA NA
RANO OTKRIVANJE RAKA DOJKE
KOD DIGITALNE PROBIRNE
MAMOGRAFIJE**

Diplomski rad

Osijek, 2022.

Rad je ostvaren na: Odjelu za radiologiju NMB Vukovar, OŽB Vinkovci, OŽB Našice, Kliničkom zavodu za dijagnostičku i intervencijsku radiologiju KBC Osijek te Domovima zdravlja Osijek, Beli Manastir i Đakovo.

Mentor rada: doc. dr. sc. Damir Štimac, dr. med.

Rad ima 29 listova, 8 tablica i 3 slike.

Predgovor radu

Tijekom studija spoznao sam kako medicina nije zanat, već umjetnost i filozofija života.

Medicina je nešto najuzvišenije čime se čovjek može baviti, spoznajući ono što još nije dovoljno istraženo, istovremeno pomažući sebi i drugima. Ona pridonosi duhovnoj i stvarnoj ljepoti življenja.

Svim mojim spoznajama pridonijeli su meni najbliži i dragi ljudi. Na kraju studija, dobio sam zanimljiv izazov iz područja radiologije i ovom prilikom želim se zahvaliti svom mentoru doc. dr. sc. Damiru Štimcu, dr. med., na izdvojenom vremenu, strpljenju i velikodušnosti. Naravno, neizmjereno sam zahvalan svojoj obitelji, djevojci i prijateljima bez čije potpore i ljubavi ovo ostvarenje ne bi bilo moguće.

SADRŽAJ

1. UVOD.....	1
1.1. Epidemiologija	1
1.2. Čimbenici rizika	1
1.2.1. Dob.....	1
1.2.2. Obiteljska anamneza	1
1.2.3. Reproduktivne značajke.....	2
1.2.4. Hormonski status	2
1.2.5. Čimbenici okoliša	2
1.3. Klinička slika.....	3
1.4. Dijagnostika	3
1.4.1. Digitalna mamografija dojke	3
1.4.2. Digitalna tomografija dojke	4
1.4.3. Ultrazvuk dojke.....	5
1.4.4. Magnetska rezonancija dojke.....	5
1.5. Liječenje	5
2. CILJEVI.....	7
3. MATERIJALI I METODE.....	8
3.1. Ustroj studije	8
3.2. Materijali	8
3.3. Metode.....	8
3.4. Statističke metode	11
4. REZULTATI	12
5. RASPRAVA.....	16
6. ZAKLJUČAK.....	19
7. SAŽETAK.....	20
8. SUMMARY.....	21
9. LITERATURA	22

10. ŽIVOTOPIS.....	28
--------------------	----

POPIS KRATICA

CCFL – pozadinsko osvjetljenje s tehnologijom fluorescentne lampe s hladnom katodom, prema engl. *cold cathode fluorescent lamp*

CRT – zaslon temeljen na tehnologiji staklene katodne cijevi, prema engl. *cathode-ray tube*

CT – kompjuterizirana tomografija, prema engl. *computed tomography*

DZ – Dom zdravlja

HNL – hormonsko nadomjesno liječenje

IPS – vrsta panela s tehnologijom prebacivanja u ravnini, prema engl. *in-plane switching*

KBC – Klinički bolnički centar

LCD – zaslon temeljen na tehnologiji tekućih kristala, prema engl. *liquid crystal display*

LED – pozadinsko osvjetljenje s diodom koja emitira svjetlo, prema engl. *light-emitting diode*

MP – megapiksela, megapiskelnih, megapikselne

NMB – Nacionalna memorijalna bolnica

OŽB – Opća županijska bolnica

PACS – radiološki informacijski sustav, prema engl. *picture archiving and communication system*

RD – rak dojke

RH – Republika Hrvatska

SAD – Sjedinjene Američke Države

TN – zakrenuti nematički panel, prema engl. *twisted nematic*

UK – Ujedinjeno Kraljevstvo

1. UVOD

1.1. Epidemiologija

Rak dojke (RD) predstavlja najčešće sijelo zloćudnih bolesti u žena u Republici Hrvatskoj (RH) koji zahvaća jednu četvrtinu novooboljelih žena od raka (1). Prema podacima za RH, u 2019. godini dijagnosticirano je 2999 novih oboljenja RD-a u žena, a preminule su u 2020. godini 722 žene (1). U 2020. godini je u svijetu RD u žena nadmašio rak pluća na mjestu najčešće dijagnosticiranog raka s procijenjenih 2,3 milijuna novih slučajeva te 700 000 smrtnih ishoda. U žena RD zauzima vodeće mjesto uzroka smrti od malignih oboljenja (2). Posljednjih dvadeset godina prošlog stoljeća incidencija duktalnog in situ karcinoma i invazivnog RD-a se značajno povećala, osobito među ženama starijima od 50 godina, ponajviše kao rezultat povećane primjene probirne digitalne mamografije (3).

1.2. Čimbenici rizika

1.2.1. Dob

Starenje ima važnu ulogu za nastanak RD-a i jedan je od najvažnijih čimbenika rizika. Sa starenjem raste i incidencija RD-a. U 2019. godini, približno 97,2 % svih smrtnih slučajeva povezanih s RD-om u Sjedinjenim Američkim Državama (SAD) zabilježeno je u žena starijih od 40, odnosno 60 godina (4).

1.2.2. Obiteljska anamneza

Između 5 – 10 % novooboljelih pacijentica s RD-om ima obiteljsku povijest RD-a ili raka jajnika (5). Žene koje imaju bliskog srodnika oboljelog od RD-a podložne su ovoj bolesti (6). Provedena kohortna studija u Ujedinjenom Kraljevstvu (UK) pokazala je veći rizik za nastanak ove bolesti u žena s jednim oboljelim srodnikom u prvom koljenu u odnosu na žene bez oboljelih srodnika u prvom koljenu. Nadalje, u žena s dva ili više oboljela srodnika u prvom koljenu rizik se povećava za 2,5 puta (7). Povećani rizik nastanka RD-a kod pozitivne obiteljske anamneze djelomično se pripisuje mutacijama gena povezanih s RD-om kao što su geni BRCA1 i BRCA2 (6).

1.2.3. Reproduktivne značajke

Uočen je povećan rizik za razvoj RD-a u žena s ranim nastupom menarhe, s kasnim nastupom menopauze, u žena koje nisu rađale ili u žena u kojih je prva trudnoća uslijedila u starijoj dobi (8,9). Nasuprot tome, rizik za razvoj RD-a se smanjuje dojenjem (10).

1.2.4. Hormonski status

U patogenezi RD-a bitnu ulogu imaju endogeno proizvedeni i egzogeno uneseni estrogene. Najvažniji organi u proizvodnji endogenog estrogena tijekom reproduktivne dobi žene su jajnici i u rizičnih skupina se može učiniti ovariektomija kao oblik prevencije i smanjenja rizika nastanka RD-a (11). Egzogeni estrogen se unosi oralnom kontracepcijskom terapijom i hormonskim nadomjesnim liječenjem (HNL). Međutim, nije uočena razlika u riziku 10 ili više godina nakon prestanka uzimanja kombinirane oralne kontracepcijske terapije (12). Nasuprot tome, studija na milijun žena u UK-u dokazala je povećan rizik za razvoj RD-a u osoba koje primjenjuju HNL (13). 2003. godine *Women Health Initiative* objavio je rezultate studije o neželjenim štetnim učincima HNL-a što je rezultiralo smanjenjem primjene spomenute terapije te u konačnici padom incidencije RD-a u postmenopauzalnih žena u SAD-u za 6,7 % (14).

1.2.5. Čimbenici okoliša

Na temelju velikog broja istraživanja stvorena je snažna poveznica između konzumacije alkohola i nastanka RD-a (15). Unos alkohola patofiziološki povišuje razine estrogenih hormona u cirkulaciji i aktivira kaskadu događaja posredovanih estrogenim receptorima (6). Studije su pružile podatke o povećanom riziku nastanka RD-a kod dnevnog unosa alkohola u količini od 35 – 44 grama (16). Uz alkohol, prekomjerni unos zasićenih masnih kiselina, koje su dio moderne prehrane i zapadnjačkog načina života, također ima povezanost s povećanim pobolom i lošijom prognozom oboljelih od RD-a (17). Nadalje, u velikoj je studiji dokazano da žene koje konzumiraju alkohol i cigarete nakon dijagnoze primarnog RD-a imaju povećan rizik za razvoj kontralateralnog RD-a (18). Konzumacija cigareta, pogotovo u ranijoj dobi, povećava rizik nastanka RD-a dok fizička aktivnost ima zaštitni učinak (19–21).

1.3. Klinička slika

U najranijim je stadijima RD u pacijentica asimptomatski i otkriva se kao slučajan nalaz probirne digitalne mamografije ili ultrazvuka dojke (22). Razvojem RD-a pojavljuju se simptomi u kliničkoj slici od kojih je najučestaliji palpabilna kvržica (83 %). Slijede abnormalnosti bradavice (7 %) i bol u dojka (6 %). Ostali simptomi nevezani za dojku su bol u leđima (1 %), otežano disanje (0,5 %) i gubitak tjelesne mase (0,3 %) (23).

1.4. Dijagnostika

Unazad nekoliko godina došlo je do značajnog napretka u dijagnostici RD-a. Liječenje RD-a i prognoza bolesti ovise uvelike o stadiju u kojem je bolest dijagnosticirana te zato otkrivanje RD-a u najranijem stadiju ima veliki značaj (24,25).

1.4.1. Digitalna mamografija dojke

Digitalna mamografija dojke najdostupnija je metoda za rano otkrivanje RD-a. Njezin cilj je pravovremeni početak liječenja i bolje preživljenje. Sitni kalcifikati na digitalnoj mamografiji najraniji su znak dukalnog in situ karcinoma, najčešćeg RD-a. Među najbitnijim kvalitativnim čimbenicima digitalne mamografije je prikaz snimke koju uvjetuje kakvoća monitora. Ovisno o razlučivosti i količini nijansi koje mogu prikazati, razlikujemo obične uredske monitore i medicinske dijagnostičke monitore. U dijagnostici RD-a uloga digitalne mamografije je dojku prikazati visokom rezolucijom i kontrastom, a da pritom doze zračenja budu što manje. Razlikujemo dijagnostičku digitalnu mamografiju u karakterizaciji lezija simptomatskih bolesnica te probirnu digitalnu mamografiju u asimptomatskih žena (24). Probirnom digitalnom mamografijom cilj je otkriti RD u ranoj fazi, manjih veličina i prije razvoja udaljenih žarišta. Time se postiže bolja prognoza i preživljenje (25–27). Randomizirane kontrolirane studije pružaju snažne dokaze da probirna digitalna mamografija smanjuje smrtnost od RD-a za najmanje 20 % (28). *American College of Radiology*, *American Cancer Society* i *United States Preventive Services Task Force* smjernice se slažu da bi probirnu digitalnu mamografiju trebalo provoditi u svih žena u dobi 50 – 74 godine te da bi inicijalnu digitalnu mamografiju trebalo učiniti u dobi od 40 godina (29). Nedostatci probirne digitalne mamografije su lažno pozitivni rezultati, izlaganje zračenju, anksioznost, bol i ostali negativni psihološki učinci (30). Digitalna mamografija je visoko osjetljiva kod dijagnosticiranja RD-a s

mikrokalcifikacijama (24). Mikrokalcifikacije su najraniji znak RD-a u nepalpabilnih lezija te se pojavljuju u oko 40 % invazivnih i 80 % duktalnog in situ karcinoma (24,31). Programom probirne digitalne mamografije uočeno je da su jedini prisutni znak u 12,7 % – 41,2 % žena s RD-om bile mikrokalcifikacije (32). Prednosti digitalne mamografije u odnosu na konvencionalnu mamografiju su kontrastna razlučivost te lakše pohranjivanje snimke i prijenos podataka (33). Razvojem tehnologije, digitalne radiološke snimke mogu se očitavati na širokom rasponu uređaja od radnih stanica s monitorima visoke rezolucije dostupnim na odjelima radiologije do uređaja znatno niže rezolucije kao što su uredski monitori i pametni telefoni (34–36). Stariji monitori koji su imali zaslon temeljen na tehnologiji staklene katodne cijevi (CRT, prema engl. *cathode-ray tube*) potisnuti su modernijim monitorima sa zaslonima temeljenim na tehnologiji tekućih kristala (LCD, prema engl. *liquid crystal display*). U medicinskih dijagnostičkih monitora se koristi novija vrsta panela s tehnologijom prebacivanja u ravnini (IPS, prema engl. *in-plane switching*) dok je u uredskih monitora nerijetko prisutan i zakrenuti nematički (TN, prema engl. *twisted nematic*) panel što ovisi o njihovoj kvaliteti i starosti. Nadalje, zbog brojnih prednosti pozadinskog osvjetljenja s diodom koja emitira svjetlo (LED, prema engl. *light-emitting diode*) u odnosu na pozadinsko osvjetljenje s tehnologijom fluorescentne lampe s hladnom katodom (CCFL, prema engl. *cold cathode fluorescent lamp*), LED su monitori postali dominantna tehnologija današnjice. Interpretacija digitalnih mamograma predstavlja veliki izazov za dostupnu tehnologiju. Veličina matrice digitalnih mamograma obično je veća od 4900 x 6400 piksela u usporedbi sa snimkom kompjuterizirane tomografije (CT, prema engl. *computed tomography*) čija rezolucija jednog presjeka je obično 512 x 512 piksela. Rezolucija zaslona i dubina sivih tonova karakteristike su bitne za percepciju detalja na mamografskoj snimci (37). Radne stanice za mamografiju s dva monitora visoke razlučivosti od 5 megapiksela (MP) i 12-bitnim zaslonom dubine sivih tonova koje su odobrene za mamografsku interpretaciju imaju visoku cijenu i stoga je njihova dostupnost na mnogim odjelima ograničena. Monitori niže razlučivosti poput uredskih monitora, prijenosnih računala ili pametnih telefona znatno su jeftiniji i široko dostupni te se danas malo zna o primjerenosti uporabe uređaja niže razlučivosti u interpretaciji mamograma (37).

1.4.2. Digitalna tomografija dojke

Digitalna tomografija dojke ili tomosinteza je novija metoda u dijagnostici bolesti dojke čija je prva uporaba zabilježena 90-ih godina 20. stoljeća (38). Prednost u odnosu na digitalnu mamografiju je smanjena superpozicija tkiva dojke koja se postiže snimanjem serije nisko

doznih snimki prilikom pomicanja izvora X-zraka preko dojke (29). Na taj način se smanjuju lažno pozitivni rezultati i olakšava se detekcija, lokalizacija te karakterizacija lezija (29,39). U probirnom istraživanju na 12 621 ispitanica, detekcija invazivnog RD-a narasla je za 40 % kod istodobne primjene digitalne mamografije i tomosinteze, dok je incidencija lažno pozitivnih rezultata smanjena za 15 % u usporedbi s primjenom samo digitalne mamografije (40).

1.4.3. Ultrazvuk dojke

Ultrazvuk dojke upotpunjuje digitalnu mamografiju u dijagnozi RD-a, ali ima i važnu ulogu u praćenju odgovora RD-a na terapiju (41). Ultrazvuk dojke je ugodan za pacijenticu, nema izlaganja ionizirajućem zračenju te se može ponavljati koliko god je potrebno (24). Time ultrazvuk dojke ima prednost u dijagnostici RD-a kod mladih, trudnih žena te u dojilja (42). Za razliku od digitalne mamografije, ultrazvukom nije moguće sa sigurnošću prikazati mikrokalifikacije koje su rani znak RD-a. Nadalje, ultrazvuk dojke više ovisi o liječniku koji pretragu izvodi, a kod obje dijagnostičke metode veliki značaj imaju kvaliteta aparature i tehnika izvođenja (24). Novije metode kao što su ultrazvuk dojke s primjenom kontrastnog sredstva te ultrazvučna elastografija također se koriste u otkrivanju RD-a (43).

1.4.4. Magnetska rezonancija dojke

Oslikavanje dojke magnetskom rezonancijom uz primjenu kontrastnog sredstva najosjetljivija je metoda u dijagnostici RD-a s osjetljivošću preko 90 % (24,44,45). U visokorizičnih žena za RD, prospektivne studije pokazale su veću osjetljivost magnetske rezonancije dojke (90 – 93 %) od kliničkog pregleda (18 %), digitalne mamografije (33 – 50 %), ultrazvuka (37 – 52 %) ili digitalne mamografije zajedno s ultrazvukom (48 – 63 %) (45,46). Suprotno prvotnim izvješćima, magnetska rezonancija dojke pokazala je visoku osjetljivost u dijagnostici dukalnog in situ karcinoma (47). Magnetska rezonancija dojke je manje učinkovita u karakteriziranju zloćudnosti lezija dojke te je time inferiorna ciljanoj biopsiji (24).

1.5. Liječenje

Liječene RD-a zahtjeva multimodalni pristup koji uključuje kirurško liječenje, neoadjuvantnu, adjuvantnu kemoterapiju, endokrinu terapiju i radioterapiju (48). Kirurški pristup važan je izbor liječenja primarnog oblika lokalne i regionalne maligne bolesti dojke. Radikalna

mastektomija bila je terapija izbora u prvoj polovici 20. stoljeća u žena s dijagnosticiranim RD-om. Uvođenjem mamografskog probira i ranim otkrivanjem RD-a, razvijeni su noviji, poštediti zahvati u kirurgiji dojke (30). Tumorektomija kirurški je zahvat kojim se uklanjaju stanice raka s rubom zdravog tkiva dojke čime se postižu bolji estetski rezultati (49). Radioterapija nakon tumorektomije smanjuje 10-godišnji rizik recidiva i 15-godišnji rizik od smrti uzrokovan RD-om (50). Nadalje, tumorektomija i radioterapija su u liječenju ranog RD-a pokazali jednako preživljenje u odnosu na žene liječene radikalnom mastektomijom (51,52). U većini slučajeva se danas pacijentice nakon učinjene mastektomije odlučuju za primarnu rekonstrukciju dojke (53). Značajan napredak u kirurškom liječenju RD-a je ostvaren prikazivanjem i limfadenektomijom limfnog čvora čuvara čime je zamijenjena do tada konvencionalna disekcija aksilarnih limfnih čvorova (54,55). Disekcijom limfnog čvora čuvara značajno je smanjen rizik nastanka limfedema, komplikacije vezane uz kompletnu disekciju limfnih čvorova aksile (55). U pacijentica s visokim rizikom od nastanka recidiva nakon kirurškog zahvata indicirana je adjuvantna primjena citostatika. Adjuvantna kemoterapija je indicirana i kod RD-a većih dimenzija, sa pozitivnim limfnim čvorovima, u agresivnijih oblika RD-a s negativnim estrogenskim i progesteronskim receptorima, negativnim i pozitivnim HER-2 receptorima (30,56,57). Neoadjuvantna terapija primjenjuje se u lokalno uznapredovalim i neoperabilnim slučajevima te za cilj ima smanjivanje malignoma i neoperabilni rak učiniti operabilnim (30,48).

2. CILJEVI

Ciljevi ovog rada su:

- usporediti kvalitetu prikaza mikrokalcifikacija na običnim i dijagnostičkim medicinskim monitorima različitih specifikacija.
- utvrditi važnost kvalitativnih čimbenika običnih i dijagnostičkih monitora u ranoj dijagnostici raka dojke.

3. MATERIJALI I METODE

3.1. Ustroj studije

Studija je ustrojena kao presječna studija (58).


3.2. Materijali

Istraživanje je provedeno na Kliničkom zavodu za dijagnostičku i intervencijsku radiologiju Kliničkog bolničkog centra (KBC) Osijek, Odjelu za radiologiju Nacionalne memorijalne bolnice (NMB) Vukovar, Opće županijske bolnice (OŽB) Vinkovci, OŽB Našice te u Domu zdravlja (DZ) Osijek, DZ Beli Manastir i DZ Đakovo u razdoblju od veljače 2022. godine do travnja 2022. godine, uz suglasnost svih predstojnika i voditelja odjela te Etičkog povjerenstva Sveučilišta J. J. Strossmayera u Osijeku, Medicinskog fakulteta Osijek.

U studiju su bila uključena 43 LCD dijagnostička medicinska monitora i 18 LCD običnih uredskih monitora.

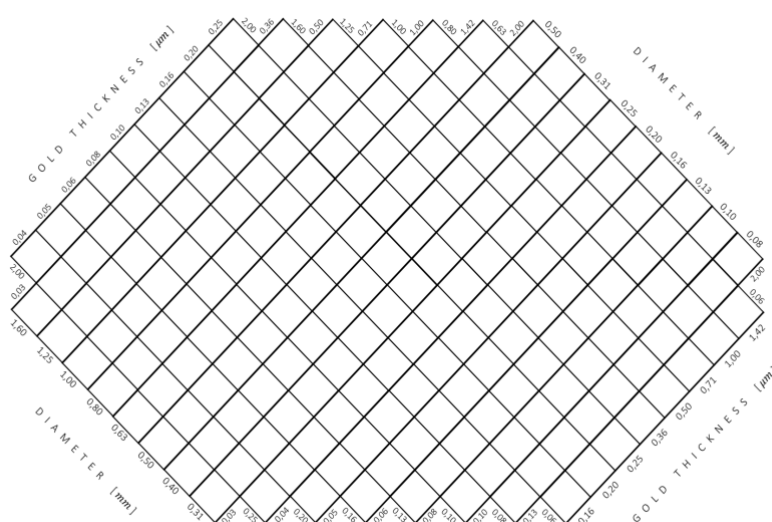
3.3. Metode

Podaci su prikupljeni mjerenjem. Zabilježene su kvalitativne osobine monitora: vrsta panela, pozadinsko osvjetljenje, razlučivost monitora, dubina sivih tonova te je li monitor u boji ili je monokromatski. U procjeni navedenih osobina koristila se mamografska snimka fantoma *Artinis CDMAM 3.4.* dobivena uređajem *AMULET Innovality* proizvođača *Fujifilm* u NMB Vukovar. Fantom sadrži kontrastne detalje i rabi se za kontrolu kvalitete mamografskih sustava. Mamografska snimka fantoma (Slika 1.) predstavlja zlatni standard te je pohranjena na prijenosni medij i uspoređivana je na različitim medicinskim dijagnostičkim i običnim monitorima. Fantom sadrži 205 polja unutar kojih se nalaze zlatni diskovi promjera od 0,06 do 2,0 mm i debljine zlata od 0,03 do 2,0 μm . Svako polje sadrži dva identična diska, jedan u sredini polja i jedan u nasumično odabranom kutu.



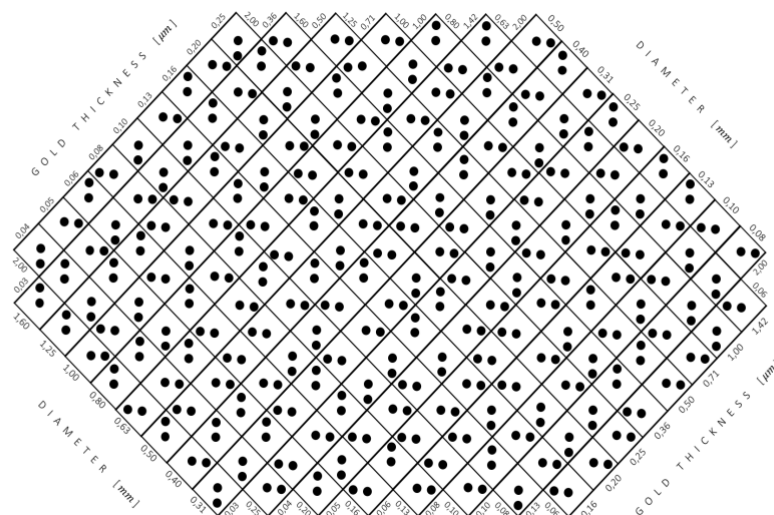
Slika 1. Mamografska snimka fantoma (izvor: izradio autor rada)

Promatrač odabire kut u kojem se nalazi disk izvan središta i bilježi svoje zapažanje na obrazac za bodovanje prikazan na Slici 2.



Slika 2. Obrazac za bodovanje (izvor: izradio autor rada)

Naznačeni položaji diskova izvan središta od strane promatrača uspoređuju se sa stvarnim položajima diskova u fantomu. U tu svrhu se koristio evaluacijski obrazac prikazan na Slici 3.



Slika 3. Evaluacijski obrazac (izvor: izradio autor rada)

U shemi za ispravljanje promatračeva opažanja postoje tri moguća slučaja:

1. T (*true*): ekscentrični disk je označen na pravom položaju.
2. F (*false*): ekscentrični disk je označen na pogrešnom položaju.
3. N (*not indicated at all*): ekscentrični disk nije naznačen.

Dva glavna pravila su:

1. Za točan (T) disk potrebno je 2 ili više točno (T) označenih najbližih susjednih polja da bi tvrdnja ostala istinita.
2. Netočan (F) ili nenaznačen (N) disk smatrat će se istinitim (T) kada ima 3 ili 4 točno (T) označena najbliža susjedna polja.

U slučaju da se promatrano polje nalazi na rubovima fantoma te ima samo 2 susjedna polja, primjenjuju se iznimke od dva glavna gore navedena pravila:

1. Točno naznačen disk (T) koji ima samo 2 najbliža susjedna polja smatrat će se točnim (T) ako je bar 1 najbliže susjedno polje točno (T).
2. Netočan (F) ili nenaznačen (N) disk koji ima samo 2 najbliža susjedna polja smatrat će se točnim (T) samo ako su oba najbliža susjedna polja točna (T).

Na temelju prikupljenih podataka može se prikazati kvaliteta slike svakog pojedinog monitora izračunavanjem omjera ispravno identificiranih pozicija diska (T) i ukupnog broja kvadrata (T + F + N).

Kvaliteta slike = $T / (T + F + N)$.

Za očitavanje mamografske snimke fantoma upotrijebljeni su *INFINITT* i *Sectra* radiološki informacijski sustavi (PACS, prema engl. *picture archiving and communication system*) unutar kojih su korišteni alati za uvećavanje, smanjivanje, prilagođavanje svjetline i kontrasta slike. Uvjeti očitavanja mamografske snimke fantoma bili su prigušeno ambijentalno osvjetljenje bez izravne refleksije svjetlosti na površini monitora.

3.4. Statističke metode

Kategorički podaci su predstavljeni apsolutnim i relativnim frekvencijama. Normalnost raspodjele numeričkih varijabli testirana je Shapiro-Wilkovim testom. Numerički podaci su opisani medijanom i granicama interkvartilnog raspona, zbog raspodjela koje ne slijede normalnu. Za testiranje razlika numeričkih varijabli između dvije nezavisne skupine korišten je Mann-Whitneyev U, a između tri i više skupina Kruskal-Wallisov test (post hoc Coniver). Sve P vrijednosti su dvostrane. Razina značajnosti je postavljena na $\text{Alpha} = 0,05$. Za analizu podataka korišten je statistički program MedCalc® *Statistical Software version 20.026* (*MedCalc Software Ltd, Ostend, Belgium; <https://www.medcalc.org>; 2022*).

4. REZULTATI

Istraživanje je provedeno u sedam zdravstvenih ustanova, na ukupno 61 monitoru. Najviše monitora 15 (25 %) je iz KBC Osijek, iz NMB Vukovar 13 (21 %) i iz OŽB Vinkovci 10 (16 %) monitora. Najviše monitora, 12 (20 %), je EIZO RadiForce GX340, dok su drugi zastupljeni u manjem broju (Tablica 1.).

Tablica 1. Osnovna obilježja

	Broj (%)
Mjesto	
KBC Osijek	15 (25)
NMB Vukovar	13 (21)
OŽB Vinkovci	10 (16)
OŽB Našice	8 (13)
DZ Osijek	7 (12)
DZ Beli Manastir	4 (7)
DZ Đakovo	4 (7)
Naziv monitora	
EIZO RadiForce GX340	12 (20)
EIZO RadiForce GX540	2 (3)
EIZO RadiForce GX550	8 (13)
EIZO RadiForce GX560	4 (7)
EIZO FlexScan EV2450	4 (7)
BARCO Nio Color 2 MP LED (MDNC-2221)	2 (3)
BARCO Nio 2 MP (E-2621 MA)	1 (2)
BARCO Nio 5 MP (MDNG-5121)	2 (3)
BARCO Nio 5 MP LED (MDNG-5221)	2 (3)
NEC MD213MG	1 (2)
Calion KT-D213Q5E	3 (5)
SONY LMD-DM50	2 (3)
DELL 1708FP	1 (2)
DELL E1913	1 (2)
DELL E1913S	3 (5)
DELL 2209wA	1 (2)
DELL E2216H	1 (2)
DELL P2419H	2 (3)
DELL P2720D	1 (2)
BENQ DL2215	2 (3)
ACER KA220HQ	1 (2)
Acer V226HQL	1 (2)
HP EliteDisplay E190i	1 (2)
Lenovo ThinkVision LT1953wA	1 (2)
Lenovo ThinkVision T24i-10	1 (2)
FUJITSU B24-8 TE PRO	1 (2)

Medicinski dijagnostičkih monitora je 43 (71 %). Prema vrsti panela zastupljeniji su IPS paneli kod 50 (82 %) monitora i LED pozadinsko osvjetljenje kod 57 (93 %) monitora. U boji su 27 (44 %) monitora. S obzirom na razlučivost 16 (26 %) monitora je 1536 x 2048, 20 (33 %) ih je razlučivosti 2048 x 2560, a razlučivost 1920 x 1080 ima 13 (21 %) monitora. Ostale razlučivosti nalaze se kod manjeg broja monitora (Tablica 2.).

Tablica 2. Namjena i karakteristike monitora

	Broj (%)
Namjena monitora	
Medicinski dijagnostički monitori	43 (71)
Obični monitori	18 (29)
Vrsta panela	
IPS (<i>engl. in-plane switching</i>)	50 (82)
TN (<i>engl. twisted nematic</i>)	11 (18)
Pozadinsko osvjetljenje	
LED (<i>engl. light-emitting diode</i>)	57 (93)
CCFL (<i>engl. cold cathode fluorescent lamp</i>)	4 (7)
Monitor u boji	
Da	27 (44)
Ne	34 (56)
Dubina sivih tonova	
8-bit	24 (39)
10-bit	37 (61)
Razlučivost	
1536 x 2048	16 (26)
2048 x 2560	20 (33)
1920 x 1080	13 (21)
1280 x 1024	5 (8)
1600 x 1200	3 (5)
2560 x 1440	1 (2)
1440 x 900	2 (3)
1680 x 1050	1 (2)

Značajno bolja kvaliteta slike je kod medicinskih dijagnostičkih monitora u odnosu na obične monitore (55,6 % vs. 43,9 %) (Mann Whitney U test, $P < 0,001$) (Tablica 3.).

Tablica 3. Razlika u kvaliteti slike s obzirom na namjenu monitora

	Medijan (interkvartilni raspon)		Razlika 95 % CI	<i>P</i> *
	Medicinski dijagnostički	Obični monitori		
Kvaliteta slike	0,556 (0,532 – 0,624)	0,439 (0,420 – 0,454)	-0,137 (-0,171 do -0,107)	< 0,001

*Mann Whitney U test

Značajno je bolja kvaliteta slike u monitora s IPS panelom u odnosu na monitore s TN panelom (54,4 % vs. 42,4 %) (Mann Whitney U test, $P < 0,001$) (Tablica 4.).

Tablica 4. Razlika u kvaliteti slike s obzirom na vrstu panela

	Medijan (interkvartilni raspon)		Razlika 95 % CI	<i>P</i> *
	IPS	TN		
Kvaliteta slike	0,544 (0,512 – 0,619)	0,424 (0,409 – 0,443)	-0,127 (-0,176 do -0,093)	< 0,001

*Mann Whitney U test

Nema značajne razlike u kvaliteti slike s obzirom na pozadinsko osvjetljenje (Tablica 5.).

Tablica 5. Razlika u kvaliteti slike s obzirom na pozadinsko osvjetljenje

	Medijan (interkvartilni raspon)		Razlika 95 % CI	<i>P</i> *
	LED	CCFL		
Kvaliteta slike	0,536 (0,461 – 0,610)	0,524 (0,412 – 0,615)	-0,01	0,59

*Mann Whitney U test

Značajno je lošija kvaliteta slike kod monitora u boji u odnosu na one koji nisu (45,4 % vs. 60,7 %) (Mann Whitney U test, $P < 0,001$) (Tablica 6.).

Tablica 6. Razlika u kvaliteti slike s obzirom na to je li monitor u boji ili ne

	Medijan (interkvartilni raspon)		Razlika 95 % CI	<i>P</i> *
	U boji	Nije u boji		
Kvaliteta slike	0,454 (0,427 – 0,510)	0,607 (0,542 – 0,624)	0,112 (0,098 do 0,156)	< 0,001

*Mann Whitney U test

Monitori s dubinom sivih tonova 10-bitna značajno imaju bolju kvalitetu slike u odnosu na monitore koji imaju dubinu sivih tonova 8-bitna (60,5 % vs. 44,6 %) (Mann Whitney U test, $P < 0,001$) (Tablica 7.).

Tablica 7. Razlika u kvaliteti slike s obzirom na dubinu sivih tonova

	Medijan (interkvartilni raspon) u odnosu na nijansu sive		Razlika 95 % CI	<i>P</i> *
	8-bitna	10-bitna		
Kvaliteta slike	0,446 (0,424 – 0,498)	0,605 (0,542 – 0,624)	0,122 (0,102 do 0,161)	< 0,001

*Mann Whitney U test

Najbolja kvaliteta slike je kod monitora razlučivosti 2048 x 2560 (62,4 %). Značajne su razlike u kvaliteti slike između svih vrijednosti s obzirom na razlučivost (Kruskal Wallis test, $P < 0,001$) (Tablica 8.).

Tablica 8. Razlika u kvaliteti slike s obzirom na razlučivost monitora

	Medijan (interkvartilni raspon) prema razlučivosti				<i>P</i> *
	1536 x 2048	2048 x 2560	1920 x 1080	Ostali monitori	
Kvaliteta slike	0,541 (0,532 – 0,549)	0,624 (0,610 – 0,629)	0,454 (0,443 – 0,512)	0,424 (0,412 – 0,493)	< 0,001

*Kruskal Wallis test (post hoc Conover)

†na razini $P < 0,05$ značajno se razlikuju sve razlučivosti međusobno

5. RASPRAVA

U provedenom istraživanju na 61 monitoru signifikantno bolja kvaliteta slike (55,6 %) je u medicinskih dijagnostičkih monitora u odnosu na obične monitore (43,9 %). Bolja kvaliteta slike (62,4 %) je u 5 megapikselnih (MP) monitora u odnosu na 3 megapikselsne (MP) monitore (54,1 %). Snižavanjem rezolucije monitora i kvaliteta slike je manja te u monitora rezolucije 1920 x 1080 iznosi 45,4 %. U ostalih monitora niže rezolucije kvaliteta slike iznosi 42,4 %. U sustavnom pregledu Sveučilišta *Salford* u *Manchesteru* objavljenom 2020. godine otkrivene su prednosti u primjeni monitora više rezolucije čija je optimalna razlučivost 3 – 5 (MP) kako bi se postigla bolja procjena patologije i kvalitete slike u digitalnoj mamografiji (59). Prema većini članaka u sustavnom pregledu, monitori s rezolucijom od 5 MP imali su znatno bolju kvalitetu slike u odnosu na monitore niske razlučivosti. Dodatno, na monitorima s višom razlučivosti može se postići bolja točnost promatrača što ima bitnu ulogu u detekciji mikrokalifikacija, važnih u otkrivanju RD-a u ranom razvoju. U sustavnom pregledu učinjena je i usporedba između monitora niže rezolucije poput monitora 1 i 3 MP koja nije pokazala značajnije razlike u kvaliteti slike. Nadalje, slični rezultati su dobiveni u istraživanju provedenom kroz osam mjeseci na 40 slučajeva u kojem je sudjelovalo 14 specijalista radiologije iz 2 centra za pregled dojki u UK-u (37). Točnost je bila značajno veća na radnoj stanici za mamografiju s 5 MP monitorima u usporedbi sa standardnim LCD monitorom rezolucije 1050 x 1680, a izvedba na oba prethodna monitora je bila značajno veća nego na *iPhone*-u 3 razlučivosti 480 x 320. U istraživanju provedenom na Sveučilištu *Kyushu* u Japanu, čiji su rezultati objavljeni 2006. godine, uspoređivani su LCD monitori rezolucije 3 i 5 MP (33). Rezultati ukazuju na ekvivalentne rezultate promatrača u otkrivanju RD-a na monitorima 3 i 5 MP, ali upućuju na lošije rezultate promatrača u detekciji mikrokalifikacija RD-a kod monitora rezolucije 3 MP u odnosu na 5 MP LCD monitore. Izostanak značajnih razlika između monitora 3 i 5 MP u dijagnostičkoj interpretaciji mamograma pokazala je studija provedena na Sveučilištu *Tohoku* u Japanu objavljena 2008. godine (60). U navedenoj studiji uspoređivani su i parametri dubine sivih tonova te za 3 MP monitor dubina sivih tonova je iznosila 8-bitna, a za 5 MP monitor 10-bitna. Razlika u dubini sivih tonova nije uzrokovala značajnu razliku u otkrivanju RD-a jer je softver za očitavanje mamograma radio na operacijskom sustavu *Windows* te su oba monitora prikazivala samo 8-bitne podatke. U ovom istraživanju, kvaliteta slike monitora s dubinom sivih tonova 10-bitna iznosi 60,5 % u odnosu na kvalitetu slike 44,6 % u monitora 8-bitne vrijednosti dubine sivih tonova. Kod 8-bitnih prikaza veliki dijelovi

informacija sadržanih u slici se ne prikazuju promatraču. Rezultati njemačke studije Sveučilišta *Heidelberg* govore u prilog ovom istraživanju, da radiološki 10 ili 11-bitni zasloni omogućavaju finiju gradaciju i potpuniju prezentaciju sivih nijansi radioloških snimki (61).

Uspoređujući monitore u boji i monokromatske monitore dobivena je značajna razlika u kvaliteti slike. Bolja kvaliteta slike, 60,7 %, zapažena je u monokromatskih monitora u odnosu na monitore u boji čija je kvaliteta slike 45,4 %. Bitno je napomenuti da u ovoj studiji veliki udio monitora u boji čine obični uredski monitori, dok su monokromatski monitori najvećim dijelom medicinski dijagnostički monitori visoke rezolucije. U švedskoj studiji provedenoj u Sveučilišnoj bolnici *Örebro*, uspoređivani su monokromatski medicinski dijagnostički i u boji uredski monitori rezolucije 2 MP (62). U švedskoj studiji za usporedbu monitora su korištene klasične rendgenske snimke lumbosakralne kralježnice te nije otkrivena značajna razlika u kvaliteti slike između uspoređenih monitora. Rezultati navedene studije nisu u skladu s rezultatima ovog istraživanja što se može objasniti korištenjem drugačijeg slikovnog izvora pri uspoređivanju monitora, budući da su mamografske snimke puno veće razlučivosti od konvencionalnih radiografskih snimaka. Glavna prednost monokromatskih monitora medicinske namjene njihovo je visoko osvjetljenje, što olakšava uočavanje većeg gradijenta sivih tonova na slici od crne do bijele dok je njihov nedostatak visoka cijena. U ovom istraživanju cijena takvih monitora nekoliko je puta veća u odnosu na cijene uredskih LCD monitora.

Provedenim istraživanjem uspoređena je vrsta panela u 61 monitora te je otkrivena veća kvaliteta slike u monitora IPS panela (54,4 %) u odnosu na TN panel (42,4 %). Takav rezultat proizlazi iz činjenice da IPS paneli imaju bolje kutove gledanja i reprodukciju boja u odnosu na TN panele koji imaju bolje vrijeme odgovora i niže cijene. U svih medicinskih dijagnostičkih monitora ispitanih u ovom istraživanju bili su zastupljeni IPS paneli.

Osim panela, u istraživanju je ispitan i utjecaj pozadinskog osvjetljenja u obradi mamografski oslikanog fantoma. Nije uočena značajna razlika u kvaliteti slike između novije LED i starije CCFL tehnologije. Međutim, LED tehnologija ima brojne prednosti kao što su povećan životni vijek monitora za 20 – 25 %, smanjeno zagrijavanje panela i potrošnja energije, a time i emisija ugljikovog dioksida. Osim navedenih prednosti, LED je ekološki prihvatljivija tehnologija budući da LED diode ne sadrže živu ili druge štetne materijale.

Ograničenja u provedenom istraživanju su kratko iskustvo promatrača u očitavanju fantoma, samo jedan promatrač te ranije poznavanje vrste i kvalitete monitora od strane promatrača što može dovesti do pristranosti. Kalibracija osvjetljenja monitora nije prethodno učinjena te taj parametar nije ispitivan što može utjecati na širu primjenu provedenog istraživanja.

U budućim istraživanjima moguće je unaprijediti ovu studiju uključivanjem većeg broja iskusnijih promatrača te prikrivanjem identifikacijskih oznaka monitora prilikom ispitivanja kako bi se uklonila promatračeva pristranost. Nadalje, mjerenjem vremena potrebnog promatraču za ispitivanje pojedinog monitora mogu se dobiti korisni podaci o kvaliteti monitora. Ispitati se može i učinak manipulacije mamografske snimke prilikom očitavanja na kvalitetu slike na način da se ispitivanje monitora provede u dva slučaja, s i bez korištenja alata za manipulaciju mamografske snimke kao što su uvećavanje, smanjivanje, prilagođavanje svjetline i kontrasta slike. Dodatne mogućnosti u unaprjeđenju studije su ispitivanje utjecaja starosti monitora na kvalitetu slike te mjerenje ambijentalnog osvjetljenja prostorije prilikom očitavanja nalaza digitalne mamografije dojke.

6. ZAKLJUČAK

Iz rezultata dobivenih provedenim istraživanjem proizlaze sljedeći zaključci:

- Medicinski dijagnostički monitori imaju značajno bolju kvalitetu slike (55,6 %) u odnosu na obične monitore (43,9 %) u detekciji mikrokalifikacija, vrlo važnih u ranom otkrivanju RD-a.
- Monitori s većom rezolucijom imaju veću kvalitetu slike. 5 MP monitori imaju kvalitetu slike 62,4 % dok 3 MP monitori imaju 54,1 %.
- Monitori s 10-bitnom dubinom sivih tonova imaju veću kvalitetu slike (60,5 %) u odnosu na monitore s 8-bitnom dubinom sivih tonova (44,6 %).
- Kvaliteta slike značajno je lošija kod monitora u boji u usporedbi s onima koji nisu (45,4 % vs. 60,7 %).
- Značajno je bolja kvaliteta slike u monitora s IPS panelom u odnosu na monitore s TN panelom (54,4 % vs. 42,4 %).
- Nije uočena značajna razlika u kvaliteti slike između monitora s LED i CCFL pozadinskim osvjetljenjem.

7. SAŽETAK

Cilj istraživanja: Usporediti kvalitetu prikaza mamografske snimke na običnim i dijagnostičkim monitorima različitih specifikacija i utvrditi važnost ovih čimbenika u ranoj dijagnostici raka dojke.

Nacrt studije: Presječna studija

Materijali i metode: Podaci su prikupljeni ispitivanjem 61 monitora iz 7 različitih zdravstvenih ustanova te statistički obrađeni programom *MedCalc 20.026*. Kao zlatni standard u procjeni kvalitete medicinskih dijagnostičkih i običnih monitora koristio se *Artinis CDMAM 3.4*. fantom. Promatrač je rezultate ispitivanja svakog monitora zabilježio na obrazac za bodovanje te potom usporedio s evaluacijskim obrascem iz čega proizlazi izračun za kvalitetu slike.

Rezultati: Značajno bolja kvaliteta slike je kod medicinskih dijagnostičkih monitora u odnosu na obične monitore (55,6 % vs. 43,9 %). Najbolja kvaliteta slike je u monitora razlučivosti 2048 x 2560 (62,4 %). Signifikantne su razlike u kvaliteti slike između svih vrijednosti s obzirom na razlučivost. Monitori s nijansom sive 10-bitna značajno imaju bolju kvalitetu slike u odnosu na monitore koji imaju nijansu sive 8-bitna (60,5 % vs. 44,6 %). Znatno je lošija kvaliteta slike kod monitora u boji u odnosu na one koji nisu (45,4 % vs. 60,7 %). Bolja kvaliteta slike je u monitora s IPS panelom u odnosu na monitore s TN panelom (54,4 % vs. 42,4 %).

Zaključak: Medicinski dijagnostički monitori visoke rezolucije imaju bolju kvalitetu slike, što pomaže boljoj identifikaciji mikrokalifikacija bitnih za rano otkrivanje raka dojke. Boljoj kvaliteti slike pridonose veća rezolucija monitora, veća dubina sivih tonova te vrsta panela.

Ključne riječi: digitalna mamografija; mikrokalifikacije; rak dojke; specifikacije monitora

8. SUMMARY

Influence of Medical Monitors Quality Factors on Early Breast Cancer Detection in Digital Screening Mammography

Objectives: To compare the image quality of mammography on consumer and medical graded monitors of different specifications and establish the importance of these factors in the early diagnosis of breast cancer.

Study Design: Cross-sectional study.

Materials and Methods: Data were collected by examining 61 monitors from 7 different healthcare institutions and statistically processed by MedCalc 20.026. Mammography image of Phantom Artinis CDMAM 3.4 was used as the gold standard in the assessment of the quality of medical and consumer graded monitors. The observer recorded the test results for each monitor on a scoring form, compared it with the evaluation form, and calculated an image quality score.

Results: Significantly better image quality proved to be observed is in medical graded monitors compared to consumer graded ones (55.6 % vs. 43.9 %). The best image quality is in a monitor with resolution of 2048 x 2560 (62.4 %). There are significant differences in image quality between all values with respect to resolution. 10-bit grayscale monitors have significantly better image quality than 8-bit grayscale monitors (60.5 % vs. 44.6 %). The image quality of color monitors is significantly lower than that of non-color monitors (45.4 % vs. 60.7 %). The image quality is better in monitors with IPS panel compared to monitors with TN panel (54.4 % vs. 42.4 %). There is no significant difference in image quality with respect to the backlight.

Conclusion: High-resolution medical graded monitors have better image quality which helps in identifying microcalcifications essential in early breast cancer detection. Higher monitor resolution, greater grayscale depth and panel type contribute to better image quality. An advantage was observed in monochrome monitors while significant differences between LED and CCFL panel types were not found.

Keywords: breast cancer; digital mammography; microcalcifications; monitor specifications;

9. LITERATURA

1. Hrvatski zavod za javno zdravstvo, Registar za rak Republike Hrvatske. Incidencija raka u Hrvatskoj 2019., Bilten 44, Zagreb, 2021.
2. Sung H, Ferlay J, Siegel RL, Laversanne M, Soerjomataram I, Jemal A, et al. Global Cancer Statistics 2020: GLOBOCAN Estimates of Incidence and Mortality Worldwide for 36 Cancers in 185 Countries. *CA: A Cancer Journal for Clinicians*. 2021 May 4;71(3):209–49.
3. DeSantis CE, Ma J, Gaudet MM, Newman LA, Miller KD, Goding Sauer A, et al. Breast cancer statistics, 2019. *CA: A Cancer Journal for Clinicians*. 2019 Nov 2;69(6):438–51.
4. Siegel RL, Miller KD, Fuchs HE, Jemal A. Cancer statistics, 2022. *CA: A Cancer Journal for Clinicians*. 2022 Jan 12;72(1):7–33.
5. Liu L, Hao X, Song Z, Zhi X, Zhang S, Zhang J. Correlation between family history and characteristics of breast cancer. *Sci Rep*. 2021;11(1):6360.
6. Sun YS, Zhao Z, Yang ZN, Xu F, Lu HJ, Zhu ZY, et al. Risk Factors and Preventions of Breast Cancer. *International Journal of Biological Sciences*. 2017;13(11):1387–97.
7. Brewer HR, Jones ME, Schoemaker MJ, Ashworth A, Swerdlow AJ. Family history and risk of breast cancer: an analysis accounting for family structure. *Breast Cancer Res Treat*. 2017 Aug;165(1):193–200.
8. Horn J, Vatten LJ. Reproductive and hormonal risk factors of breast cancer: a historical perspective. *Int J Womens Health*. 2017;9:265–72.
9. Dall GV, Britt KL. Estrogen Effects on the Mammary Gland in Early and Late Life and Breast Cancer Risk. *Front Oncol*. 2017;7:110.
10. Collaborative Group on Hormonal Factors in Breast Cancer. Breast cancer and breastfeeding: collaborative reanalysis of individual data from 47 epidemiological studies in 30 countries, including 50302 women with breast cancer and 96973 women without the disease. *Lancet*. 2002 Jul 20;360(9328):187–95.
11. Endogenous Hormones and Breast Cancer Collaborative Group, Key TJ, Appleby PN, Reeves GK, Travis RC, Alberg AJ, et al. Sex hormones and risk of breast cancer in premenopausal women: a collaborative reanalysis of individual participant data from seven prospective studies. *Lancet Oncol*. 2013 Sep;14(10):1009–19.

12. Washbrook E. Risk factors and epidemiology of breast cancer. *Women's Health Medicine*. 2006 Jan;3(1):8–14.
13. Beral V, Million Women Study Collaborators. Breast cancer and hormone-replacement therapy in the Million Women Study. *Lancet*. 2003 Aug 9;362(9382):419–27.
14. Ravdin PM, Cronin KA, Howlader N, Berg CD, Chlebowski RT, Feuer EJ, et al. The decrease in breast-cancer incidence in 2003 in the United States. *N Engl J Med*. 2007 Apr 19;356(16):1670–4.
15. Singletary KW, Gapstur SM. Alcohol and breast cancer: review of epidemiologic and experimental evidence and potential mechanisms. *JAMA*. 2001 Nov 7;286(17):2143–51.
16. Hamajima N, Hirose K, Tajima K, Rohan T, Calle EE, Heath CW, et al. Alcohol, tobacco and breast cancer--collaborative reanalysis of individual data from 53 epidemiological studies, including 58,515 women with breast cancer and 95,067 women without the disease. *Br J Cancer*. 2002 Nov 18;87(11):1234–45.
17. Makarem N, Chandran U, Bandera E v, Parekh N. Dietary fat in breast cancer survival. *Annu Rev Nutr*. 2013;33:319–48.
18. Knight JA, Fan J, Malone KE, John EM, Lynch CF, Langballe R, et al. Alcohol consumption and cigarette smoking in combination: A predictor of contralateral breast cancer risk in the WECARE study. *Int J Cancer*. 2017;141(5):916–24.
19. Catsburg C, Miller AB, Rohan TE. Active cigarette smoking and risk of breast cancer. *Int J Cancer*. 2015 May 1;136(9):2204–9.
20. Gaudet MM, Carter BD, Brinton LA, Falk RT, Gram IT, Luo J, et al. Pooled analysis of active cigarette smoking and invasive breast cancer risk in 14 cohort studies. *Int J Epidemiol*. 2017;46(3):881–93.
21. Friedenreich CM, Courneya KS, Bryant HE. Influence of physical activity in different age and life periods on the risk of breast cancer. *Epidemiology*. 2001 Nov;12(6):604–12.
22. Matsen CB, Neumayer LA. Breast cancer: a review for the general surgeon. *JAMA Surg*. 2013 Oct;148(10):971–9.
23. Koo MM, von Wagner C, Abel GA, McPhail S, Rubin GP, Lyratzopoulos G. Typical and atypical presenting symptoms of breast cancer and their associations with diagnostic intervals: Evidence from a national audit of cancer diagnosis. *Cancer Epidemiol*. 2017;48:140–6.

24. Hebrang A, Klarić-Čustović R. Radiologija. Zagreb: Medicinska naklada; 2007.
25. Smith RA, Duffy SW, Gabe R, Tabar L, Yen AMF, Chen THH. The randomized trials of breast cancer screening: what have we learned? *Radiol Clin North Am.* 2004 Sep;42(5):793–806, v.
26. Tabár L, Yen AMF, Wu WYY, Chen SLS, Chiu SYH, Fann JCY, et al. Insights from the breast cancer screening trials: how screening affects the natural history of breast cancer and implications for evaluating service screening programs. *Breast J.* 21(1):13–20.
27. Fuller MS, Lee CI, Elmore JG. Breast cancer screening: an evidence-based update. *Med Clin North Am.* 2015 May;99(3):451–68.
28. Oeffinger KC, Fontham ETH, Etzioni R, Herzig A, Michaelson JS, Shih YCT, et al. Breast Cancer Screening for Women at Average Risk. *JAMA.* 2015 Oct 20;314(15):1599.
29. Niell BL, Freer PE, Weinfurtner RJ, Arleo EK, Drukteinis JS. Screening for Breast Cancer. *Radiol Clin North Am.* 2017 Nov;55(6):1145–62.
30. McDonald ES, Clark AS, Tchou J, Zhang P, Freedman GM. Clinical Diagnosis and Management of Breast Cancer. *Journal of Nuclear Medicine.* 2016 Feb 1;57(Supplement 1):9S-16S.
31. Stomper PC, Geradts J, Edge SB, Levine EG. Mammographic predictors of the presence and size of invasive carcinomas associated with malignant microcalcification lesions without a mass. *AJR Am J Roentgenol.* 2003 Dec;181(6):1679–84.
32. Mordang JJ, Gubern-Mérida A, Bria A, Tortorella F, Mann RM, Broeders MJM, et al. The importance of early detection of calcifications associated with breast cancer in screening. *Breast Cancer Res Treat.* 2018;167(2):451–8.
33. Kamitani T, Yabuuchi H, Soeda H, Matsuo Y, Okafuji T, Sakai S, et al. Detection of masses and microcalcifications of breast cancer on digital mammograms: comparison among hard-copy film, 3-megapixel liquid crystal display (LCD) monitors and 5-megapixel LCD monitors: an observer performance study. *Eur Radiol.* 2007 May;17(5):1365–71.
34. Choudhri AF, Radvany MG. Initial experience with a handheld device digital imaging and communications in medicine viewer: OsiriX mobile on the iPhone. *J Digit Imaging.* 2011 Apr;24(2):184–9.

35. Toomey RJ, Ryan JT, McEntee MF, Evanoff MG, Chakraborty DP, McNulty JP, et al. Diagnostic efficacy of handheld devices for emergency radiologic consultation. *AJR Am J Roentgenol*. 2010 Feb;194(2):469–74.
36. Modi J, Sharma P, Earl A, Simpson M, Mitchell JR, Goyal M. iPhone-based teleradiology for the diagnosis of acute cervico-dorsal spine trauma. *Can J Neurol Sci*. 2010 Nov;37(6):849–54.
37. Chen Y, James JJ, Turnbull AE, Gale AG. The use of lower resolution viewing devices for mammographic interpretation: implications for education and training. *Eur Radiol*. 2015 Oct;25(10):3003–8.
38. Niklason LT, Christian BT, Niklason LE, Kopans DB, Castleberry DE, Opsahl-Ong BH, et al. Digital tomosynthesis in breast imaging. *Radiology*. 1997 Nov;205(2):399–406.
39. Chong A, Weinstein SP, McDonald ES, Conant EF. Digital Breast Tomosynthesis: Concepts and Clinical Practice. *Radiology*. 2019;292(1):1–14.
40. Skaane P, Bandos AI, Gullien R, Eben EB, Ekseth U, Haakenaasen U, et al. Comparison of digital mammography alone and digital mammography plus tomosynthesis in a population-based screening program. *Radiology*. 2013 Apr;267(1):47–56.
41. Ozmen N, Dapp R, Zapf M, Gemmeke H, Ruiter N v, van Dongen KWA. Comparing different ultrasound imaging methods for breast cancer detection. *IEEE Trans Ultrason Ferroelectr Freq Control*. 2015 Apr;62(4):637–46.
42. Alcantara D, Leal MP, García-Bocanegra I, García-Martín ML. Molecular imaging of breast cancer: present and future directions. *Front Chem*. 2014;2:112.
43. Jafari SH, Saadatpour Z, Salmaninejad A, Momeni F, Mokhtari M, Nahand JS, et al. Breast cancer diagnosis: Imaging techniques and biochemical markers. *Journal of Cellular Physiology*. 2018 Jul 19;233(7):5200–13.
44. Lehman CD. Role of MRI in screening women at high risk for breast cancer. *J Magn Reson Imaging*. 2006 Nov;24(5):964–70.
45. Sardanelli F, Podo F, Santoro F, Manoukian S, Bergonzi S, Trecate G, et al. Multicenter surveillance of women at high genetic breast cancer risk using mammography, ultrasonography, and contrast-enhanced magnetic resonance imaging (the high breast cancer risk italian 1 study): final results. *Invest Radiol*. 2011 Feb;46(2):94–105.

46. Riedl CC, Luft N, Bernhart C, Weber M, Bernathova M, Tea MKM, et al. Triple-modality screening trial for familial breast cancer underlines the importance of magnetic resonance imaging and questions the role of mammography and ultrasound regardless of patient mutation status, age, and breast density. *J Clin Oncol*. 2015 Apr 1;33(10):1128–35.
47. Kuhl CK, Schrading S, Bieling HB, Wardelmann E, Leutner CC, Koenig R, et al. MRI for diagnosis of pure ductal carcinoma in situ: a prospective observational study. *Lancet*. 2007 Aug 11;370(9586):485–92.
48. Fisusi FA, Akala EO. Drug Combinations in Breast Cancer Therapy. *Pharmaceutical Nanotechnology*. 2019 May 10;7(1):3–23.
49. Schnitt SJ, Moran MS, Giuliano AE. Lumpectomy Margins for Invasive Breast Cancer and Ductal Carcinoma in Situ: Current Guideline Recommendations, Their Implications, and Impact. *J Clin Oncol*. 2020;38(20):2240–5.
50. Early Breast Cancer Trialists' Collaborative Group (EBCTCG), Darby S, McGale P, Correa C, Taylor C, Arriagada R, et al. Effect of radiotherapy after breast-conserving surgery on 10-year recurrence and 15-year breast cancer death: meta-analysis of individual patient data for 10,801 women in 17 randomised trials. *Lancet*. 2011 Nov 12;378(9804):1707–16.
51. Fischer JP, Wes AM, Tuggle CT, Nelson JA, Tchou JC, Serletti JM, et al. Mastectomy with or without immediate implant reconstruction has similar 30-day perioperative outcomes. *J Plast Reconstr Aesthet Surg*. 2014 Nov;67(11):1515–22.
52. Veronesi U, Saccozzi R, del Vecchio M, Banfi A, Clemente C, de Lena M, et al. Comparing radical mastectomy with quadrantectomy, axillary dissection, and radiotherapy in patients with small cancers of the breast. *N Engl J Med*. 1981 Jul 2;305(1):6–11.
53. Cordeiro PG. Breast reconstruction after surgery for breast cancer. *N Engl J Med*. 2008 Oct 9;359(15):1590–601.
54. Kelley MC, Hansen N, McMasters KM. Lymphatic mapping and sentinel lymphadenectomy for breast cancer. *The American Journal of Surgery*. 2004 Jul;188(1):49–61.
55. Lucci A, McCall LM, Beitsch PD, Whitworth PW, Reintgen DS, Blumencranz PW, et al. Surgical complications associated with sentinel lymph node dissection (SLND) plus axillary lymph node dissection compared with SLND alone in the American College of Surgeons Oncology Group Trial Z0011. *J Clin Oncol*. 2007 Aug 20;25(24):3657–63.

56. McGuire WL. Breast cancer prognostic factors: evaluation guidelines. *J Natl Cancer Inst.* 1991 Feb 6;83(3):154–5.
57. McGuire WL, Clark GM. Prognostic factors and treatment decisions in axillary-node-negative breast cancer. *N Engl J Med.* 1992 Jun 25;326(26):1756–61.
58. Marušić M, urednik. *Uvod u znanstveni rad u medicini.* Zagreb: Medicinska naklada; 2008.
59. Papathanasiou S, Walton LA, Thompson JD. A systematic review of viewing conditions and monitor specifications in mammography. *Radiography (Lond).* 2020;26(4):325–31.
60. Yamada T, Suzuki A, Uchiyama N, Ohuchi N, Takahashi S. Diagnostic performance of detecting breast cancer on computed radiographic (CR) mammograms: comparison of hard copy film, 3-megapixel liquid-crystal-display (LCD) monitor and 5-megapixel LCD monitor. *Eur Radiol.* 2008 Nov;18(11):2363–9.
61. Bender S, Lederle K, Weiss C, Schoenberg SO, Weisser G. 8-bit or 11-bit monochrome displays--which image is preferred by the radiologist? *Eur Radiol.* 2011 May;21(5):1088–96.
62. Geijer H, Geijer M, Forsberg L, Kheddache S, Sund P. Comparison of color LCD and medical-grade monochrome LCD displays in diagnostic radiology. *J Digit Imaging.* 2007 Jun;20(2):114–21.

10. ŽIVOTOPIS

OSOBNI PODACI:

Ime i prezime: Slaven Stanojlović

Datum rođenja: 25. travanj 1998.

Mjesto rođenja: Osijek, Hrvatska

Mobitel: 091/1603003

E-mail: stanojlovićslaven@gmail.com

OBRAZOVANJE:

2016. – Sveučilište J.J. Strossmayera u Osijeku, Medicinski fakultet

2012. – 2016. III. gimnazija Osijek

2004. – 2012. Osnovna škola „Mladost“, Osijek

IZVANNASTAVNE AKTIVNOSTI

2019./2020. – 2020./2021. Lokalni dužnosnik za znanstvene razmjene u CroMSIC

2020./2021. – Nacionalni dužnosnik za znanstvene razmjene u CroMSIC

01.08.2019. – 31.08.2019. Međunarodna razmjena studenata CroMSIC – Lodz, Poljska
Klinika za ortopediju u *Centrum Kliniczno-Dydaktyczne Uniwersytetu Medycznego w Łodzi*
(CKD)

18.04.2022. – 22.04.2022. član delegacije CroMSIC kao Nacionalni dužnosnik za znanstvene razmjene na *European Regional Meeting, Povoia de Varzim, Portugal*

2017./2018. – Demonstrator na Katedri za anatomiju

2019./2020. – Demonstrator na Katedri za farmakologiju

13. – 14. veljače 2020. Internacionalni kongres translacijske medicine na Medicinskom fakultetu Osijek – OSCON, „*Sagliker syndrome – case report*“, aktivni sudionik

19. – 20. veljače 2021. Internacionalni kongres translacijske medicine na Medicinskom fakultetu Osijek – OSCON, „*IgM multiple myeloma as a rare hematological entity – case report*“, aktivni sudionik

19. – 20. veljače 2021. Internacionalni kongres translacijske medicine na Medicinskom fakultetu Osijek – OSCON, „*Autoimmune hemolytic anemia and indolent lymphoma – case report*“, aktivni sudionik