

Učestalost i patohistološka obilježja tumora bubrega u KBC-u Osijek u razdoblju od 2017. do 2021. godine

Slobođanac, Eva

Master's thesis / Diplomski rad

2021

Degree Grantor / Ustanova koja je dodijelila akademski / stručni stupanj: **Josip Juraj Strossmayer University of Osijek, Faculty of Medicine Osijek / Sveučilište Josipa Jurja Strossmayera u Osijeku, Medicinski fakultet Osijek**

Permanent link / Trajna poveznica: <https://urn.nsk.hr/urn:nbn:hr:152:185942>

Rights / Prava: [In copyright](#) / [Zaštićeno autorskim pravom.](#)

Download date / Datum preuzimanja: **2024-07-18**



Repository / Repozitorij:

[Repository of the Faculty of Medicine Osijek](#)



**SVEUČILIŠTE JOSIPA JURJA STROSSMAYERA U OSIJEKU
MEDICINSKI FAKULTET OSIJEK
INTEGRIRANI PREDDIPLOMSKI I DIPLOMSKI
SVEUČILIŠNI STUDIJ MEDICINE**

Eva Slobodanac

**UČESTALOST I PATOHISTOLOŠKA
OBILJEŽJA TUMORA BUBREGA
U KBC-U OSIJEK U RAZDOBLJU
OD 2017. DO 2021. GODINE**

Diplomski rad

Osijek, 2021.

**SVEUČILIŠTE JOSIPA JURJA STROSSMAYERA U OSIJEKU
MEDICINSKI FAKULTET OSIJEK
INTEGRIRANI PREDDIPLOMSKI I DIPLOMSKI
SVEUČILIŠNI STUDIJ MEDICINE**

Eva Slobodanac

**UČESTALOST I PATOHISTOLOŠKA
OBILJEŽJA TUMORA BUBREGA
U KBC-U OSIJEK U RAZDOBLJU
OD 2017. DO 2021. GODINE**

Diplomski rad

Osijek, 2021.

Rad je ostvaren u: Klinički bolnički centar Osijek, Zavod za urologiju

Mentor rada: doc. dr. sc. Bojan Sudarević, dr. med.

Rad ima 29 listova, 10 tablica i 1 sliku.

ZAHVALE

Iskreno zahvaljujem mentoru, doc. dr. sc. Bojanu Sudareviću, dr. med., koji mi je u svakom trenutku spremno pomogao, a svojim stručnim savjetima i usmjeravanjem sudjelovao u pisanju i izradi ovog diplomskog rada.

Najveće hvala mojim roditeljima, sekama i Loli, koji su bili velika potpora sve ove godine. Mama i tata, isprike za sve sijede vlasi čiji sam rast potaknula svojim jesenskim rokovima!

Hvala svim divnim ljudima koji su bili uz mene tijekom ovog nezaboravnog putovanja, ali i Bubiju koji je pažljivo slušao jadicovke i učio medicinu za vrijeme dugih šetnji!

SADRŽAJ

POPIS KRATICA	ii
1. UVOD.....	1
1.1. Anatomija i histologija bubrega.....	1
1.2. Tumori bubrega.....	2
1.2.1. Benigni tumori.....	2
1.2.2. Maligni tumori.....	3
1.3. Dijagnostika	4
1.4. Liječenje	5
1.4.1. Parcijalna nefrektomija	6
1.4.2. Radikalna nefrektomija	6
2. CILJEVI RADA	7
3. ISPITANICI I METODE	8
3.1. Ustroj studije.....	8
3.2. Ispitanici i metode.....	8
3.3. Statističke metode	10
4. REZULTATI.....	11
5. RASPRAVA	17
6. ZAKLJUČAK	21
7. SAŽETAK	22
8. SUMMARY	23
9. LITERATURA.....	24
10. ŽIVOTOPIS	29

POPIS KRATICA

AML = angiomiolipom

CT = kompjutorizirana tomografija (engl. *computed tomography*)

MRI = magnetna rezonanca (engl. *magnetic resonance imaging*)

PB = perkutana biopsija

PN = parcijalna nefrektomija

POK = postoperativna komplikacija

RN = radikalna nefrektomija

UZV = ultrazvuk

WHO = Svjetska zdravstvena organizacija (engl. *World Health Organization*)

1. UVOD

Karcinom bubrega ozbiljna je maligna bolest čija incidencija, ali i mortalitet rastu iz godine u godinu, kako u svijetu tako i u Hrvatskoj. Prema podacima Europskog informacijskog sustava za rak, u 2010. godini stopa incidencije karcinoma bubrega u Hrvatskoj iznosila je 14,9 dok je u 2020. godini taj broj porastao na 20,1. Istovremeno, ali u manjoj mjeri, rasla je i stopa smrtnosti koja je 2010. iznosila 8,1, a 2020. 9,3 (1). Takav odnos odraz je šire upotrebe radioloških slikovnih metoda, prvenstveno ultrazvuka (UZV), ali i bržih kirurških intervencija, odnosno pronalaska bolesti u ranijem stadiju.

Slijedom navedenog, postavilo se pitanje učestalosti ovog maligniteta, ali i ostalih tipova tumora bubrega na području Osijeka i šire okolice. Ovim radom ćemo prikazati trenutno stanje te usporediti rezultate sa svjetskim podacima.

1.1. Anatomija i histologija bubrega

Bubreg (grč. *nephros*, lat. *ren*) je retroperitonealni organ koji se proteže od 12. torakalnog do 3. lumbalnog kralješka (2). Obavijen je vezivnom čahuricom, a zajedno s nadbubrežnom žlijezdom ga dodatno obavijaju sloj masnog tkiva i Gerotina ovojnica. Ispod vezivne čahure smještena je bubrežna kora koja okružuje bubrežnu srž. Kora sadrži grane krvnih i limfnih žila, živčane završetke te oko 1,4 milijuna nefrona koji čine osnovnu funkcionalnu jedinicu bubrega. Svaki nefron je građen od bubrežnog tjelešca, proksimalnog tubula, Henleove petlje, distalnog tubula i sabirnog kanala (3). Samo bubrežno tjelešće sastoji se od dvije strukture – glomerula i Bowmanove čahure. Glomerul izgrađuju dvije vrste stanica: fenestrirane endotelne koje omogućuju proces filtracije te mezangijalne, modificirane glatkomišićne stanice, koje svojim kontrakcijama potiskuju krv kroz glomerularne kapilare. Na glomerul se naslanja visceralni list Bowmanove čahure građen od podocita, koji svojim izdancima pomažu kretanje malih molekula iz glomerula u Bowmanov ili urinarni prostor. Zajedno, endotelne stanice glomerula, bazalna membrana i podociti tvore membranu koja čini osnovu ultrafiltracije i dopušta ulaz samo malim i pozitivno nabijenim molekulama u urinarni prostor. Bowmanov prostor se nastavlja na proksimalni tubul zadužen za reapsorpciju i sekreciju, a koji je građen od jednostavnog kubičnog epitela s četkastom prevlakom na apikalnom kraju stanice. Za njim slijedi Henleova petlja jednostavnog pločastog epitela sa svojim tankim silaznim i uzlaznim krakom koji završava kao debeli krak kubičnog epitela i prelazi u distalni tubul jednostavnog kubičnog epitela bez mikrovila. Potom se filtrat sabirnim cjevčicama prenosi u sabirne Bellinijeve kanale te konačno u bubrežne vrčeve kojima putuje do nakapnice i mokraćovoda (3, 4).

1.2. Tumori bubrega

Prema klasifikaciji bubrežnih neoplazmi Svjetske zdravstvene organizacije (WHO, od engl. *World Health Organization*) postoji oko 50 dobro definiranih i prepoznatljivih bubrežnih tumora, koji se u najširem smislu mogu podijeliti na benigne i maligne (2).

1.2.1. Benigni tumori

Benigni tumori bubrega čine spektar lezija bubrežnog kortikalnog tkiva ili pridruženog mezenhima, od kojih ćemo obraditi najčešće – adenome, onkocitome i angiomiolipome.

Papilarni adenomi su najčešći tip renalnih epitelnih neoplazmi, a zabilježeni su u 7 % nefrektomiranih uzoraka i 10 – 40 % autopsija bubrega, najčešće u starijih osoba ili bolesnika sa završnim stadijem bubrežne bolesti (5). Definiraju se kao nekapsulirani epitelni tumori papilarne ili tubularne arhitekture s promjerom ≤ 15 mm i niskim nuklearnim gradusom. Obično su solitarni, smješteni subkapsularno i u direktnom kontaktu s bubrežnim parenhimom, budući da ne posjeduju pseudokapsulu (6). Morfološki nalikuju papilarnom karcinomu bubrežnih stanica, ali za razliku od njih ovdje ne nalazimo staničnu atipiju niti nekrozu. Osim toga, ne postoje definitivne citogenetske razlike između ova dva tumora i zato se navodi da bi adenomi mogli predstavljati kontinuirani biološki proces prema papilarnom karcinomu (7 – 9).

Onkocitomi čine 3 – 7 % svih primarnih renalnih neoplazmi odraslih, a najčešće su resecirane benigne bubrežne mase jer se na temelju radioloških nalaza pogrešno interpretiraju kao bubrežni karcinomi. Najčešće se otkrivaju oko 70. godine života, dva puta češće u muškaraca (6, 10). Prezentiraju se kao tumori smeđe boje s dobro formiranom pseudokapsulom i centralno vidljivim fibroznim ožiljkom (11). Nekrotična područja su iznimno rijetka za razliku od hemoragičnih, koja se mogu vidjeti u oko 20 % slučajeva. Mikroskopski su vidljive voluminozne uniformne poligonalne stanice bogate mitohondrijima. Premda se kompjutoriziranom tomografijom (engl. *computed tomography*, CT) ili magnetnom rezonancom (engl. *magnetic resonance imaging*, MRI) mogu prikazati znakovi koji bi mogli upućivati na dijagnozu onkocitoma (zvjezdasti ožiljak, angiografski prikazani zrakasti raspored krvnih žila) ništa od navedenog nije dovoljno specifično da bi se postavila konačna dijagnoza (12). Isto tako, citološki nalazi punktata mogu odavati sliku onkocitoma iako je dobiveni uzorak samo dio hibridnog tumora ili karcinoma bubrega koji nalikuje na onkocitom (9, 13).

Angiomiolipomi (ALM) obuhvaćaju heterogenu skupinu lezija bubrega, a karakterizira ih proliferacija krvnih žila debelih stijenki te glatkomišićnog i masnog tkiva u različitim omjerima. Obuhvaćaju 0,7 – 2 % svih bubrežnih tumora, a najčešće su lezije bubrega u kojih

dolazi do spontanog krvarenja, kada se klinički prezentiraju kao tzv. Wunderlichov sindrom bolovima u slabinama, retroperitonealnim hematomom, hematurijom te razvojem hipovolemičnog šoka (12). U 80 % slučajeva AML se javlja sporadično u obliku malih, solitarnih tumora, a u preostalih 20 % zajedno s tuberoznom sklerozom kada se češće očituju kao veliki multipli tumori s tendencijom rasta (6, 11, 14). U skupini sporadičnih tipova razlikujemo benigne trofazne AML-e i potencijalno maligni epiteloidni tip. Među benignim trofaznim tipovima razlikujemo klasične lezije koje u većoj mjeri sadrže masno tkivo i jedine su koje se mogu pouzdano dijagnosticirati CT-om, dok manji dio lezija sadrži nizak postotak masti pa ih je teže razlikovati od karcinoma (15, 16).

1.2.2. Maligni tumori

U skupinu malignih tumora ubrajamo adenokarcinome, Wilmsov te sekundarne tumore bubrega.

Adenokarcinomi ili karcinomi bubrežnih stanica (engl. *renal cell carcinoma*, RCC) čine najčešći malignitet bubrega te se dijagnosticiraju u 9 od 10 karcinoma bubrega. Prema podacima Globocana iz 2020. godine, otprilike 2 % svih dijagnosticiranih karcinoma u svijetu su adenokarcinomi bubrega (17). Bilježi se stalan porast incidencije, premda posljednjih godina nešto sporiji, te je između 2008. i 2017. iznosio prosječno 1 % svake godine. Osim toga, bilježi se i porast relativnih stopa preživljenja pa tako prosječno petogodišnje preživljenje danas iznosi 75 % (18, 19). Bolest je to starijih odraslih osoba te se obično otkriva u dobi iznad 50 godina, s predominacijom u muškaraca (20). Kao čimbenici rizika se navode hipertenzija, pušenje, pretilost te stečena cistična bolest bubrega u završnoj fazi kronične bubrežne bolesti (21). Određeni sindromi, poput von Hippel-Lindauove bolesti, mogu biti predisponirajući za razvoj karcinoma bubrega (22). Sveukupno gledajući, riječ je o vrlo heterogenoj skupini karcinoma. Podrijetlom su iz epitelnih tubularnih stanica, a najčešći i glavni histološki podtipovi su svjetlostanični, papilarni i kromofobni tip, koji zajedno čine 85 – 90 % svi slučajeva karcinoma bubrežnih stanica (11, 23).

Svjetlostanični karcinom bubrega obuhvaća 65 – 70 % svih bubrežnih karcinoma u odraslih. Potječe iz proksimalnih zavijenih tubula te pokazuje ekspanzivan obrazac rasta. Zahvaljujući pseudokapsuli jasno je ograničen od okolnog tkiva. Makroskopski se prezentira kao solidna žućkasta lezija prosječne veličine 7 cm, s različitim stupnjevima nekroze, krvarenja, kalcifikacija i cističnih degeneracija. Područja nekroze su češća u većih tumora, a učestalost pojavljivanja i stupanj nekroze su u pozitivnoj korelaciji s tumorima višeg stupnja (19, 23, 24). Tumorske stanice su najčešće raspoređene u obliku alveolarnih, acinarnih, mikro- ili

makrocističnih struktura, a međusobno su odvojene mnoštvom krvnih žila tankih stijenki (2). Membrane stanica su dobro definirane, a bistra eozinofilna citoplazma je rezultat nakupljanja glikogena i lipida. Jezgre pokazuju varijacije u veličini, obliku te istaknutosti jezgrice, a na temelju tih karakteristika se klasificiraju u četiri gradusa prema Fuhrmanovoj. Određivanje gradusa je kritičan prognostički čimbenik budući da sveukupno petogodišnje preživljenje varira od 20 % do 90 % za različite graduse (24).

Odmah iza svjetlostaničnog se prema učestalosti nalazi papilarni karcinom, s oko 18 % svih slučajeva karcinoma bubrega. Kako mu i naziv govori, karakterizira ga papilarna ili tubulopapilarna građa. Iako ne postoje specifični etiološki čimbenici, ovaj tip se češće javlja u bolesnika sa završnim stadijem bubrežne bolesti kao i onih sa stečenom cističnom bolešću (2, 6). U dvije trećine tumora vidljiva je debela fibrozna pseudokapsula koja ih razgraničuje od ostatka renalnog parenhima. Na reznoj plohi boja varira od sive, zlatne do crveno-smeđe. Obično su krhke konzistencije, a veći mogu sadržavati fibrozna područja kao i žarišta nekroze i cistične degeneracije (2, 6, 24). Na temelju histoloških i citogenetskih značajki mogu se razlikovati dva tipa. Tumori tipa 1 su tipično multifokalni, s malim stanicama bazofilne citoplazme. Obično se dijagnosticiraju u ranijim fazama kada je riječ o tumorima niskog rizika. Tumori tipa 2 imaju pseudostratificirane jezgre s velikim stanicama eozinofilne citoplazme, a dodatno se razlikuju podtipovi 2A i 2B. Međutim, neovisno o podtipu, tumori tipa 1 imaju značajno bolje preživljenje nego tumori tipa 2 (24 – 26).

5 – 7 % svih malignih epitelnih tumora bubrega pripada skupini kromofobnih karcinoma. Ovo je ujedno i karcinom s najboljom prognozom među karcinomima bubrežnih stanica (2, 23). Tipično su solitarni s prosječnim promjerom od 7 cm, premda pokazuju velike oscilacije u veličini. Na presjeku su obično solidni i homogeni, svijetlo do tamnosmeđe boje, s ponekad centralno prisutnim fibrozim ožiljkom. Histološki razlikujemo klasične i eozinofilne stanice koje su zastupljene u različitim omjerima (2, 27). Kromofobni karcinom s pretežno prisutnom eozinofilnom komponentom teško je histološki razlikovati od onkocitoma, ali je histokemijskim bojenjem koloidnim željezom moguće postaviti dijagnozu budući da je bojenje pozitivno u slučaju karcinoma, a negativno u onkocitoma (9, 13). Međutim, neke neoplazme sadrže elemente i onkocitoma i kromofobnog karcinoma pa se nazivaju hibridni onkocitno-kromofobni tumori (HOCT) (2).

1.3. Dijagnostika

Velik dio bubrežnih tumora dugo ostaje asimptomatski, često sve do kasnih faza bolesti. Klasična trijada simptoma – bolovi u slabinama, makrohematurija, palpabilna masa u

abdomenu – očituje se rijetko, najčešće u agresivnijih tipova u uznapredovaloj bolesti. Zahvaljujući široj upotrebi slikovnih metoda, posljednjih desetljeća je porasla učestalost otkrivanja tumora u asimptomatskoj fazi. Najveći dio novootkrivenih tumora su maligne prirode, u prvom redu karcinom bubrežnih stanica, a samo oko 20 % su benigne lezije (28).

Najčešća početna dijagnostička pretraga je UZV. Prvi korak u obradi slučajno pronađenih bubrežnih lezija je razlikovanje benignih cista od solidnih tumora. Solidne lezije se prvenstveno prepoznaju po tome što dovode do izobličenja normalne arhitekture tkiva. Ponekad je, međutim, moguće preklapanje u izgledu kompleksnih cista i solidnih masa. Tada se pomoću Dopplera može detektirati protok krvi ili injektiranjem kontrastnog sredstva dolazi do nakupljanja u tumorskoj tvorbi što nedvosmisleno govori u prilog solidne mase. Međutim, na temelju ehogenosti tumora nije moguće razlikovati histološke podtipove niti sa sigurnošću procijeniti radi li se o benignoj ili malignoj leziji (29, 30).

Zlatni standard u evaluaciji bubrežnih tumora predstavlja CT. Premda se konačna dijagnoza postavlja tek patohistološkom analizom, na temelju snimaka CT-a moguće je postaviti sumnju na određene entitete. AML-i bogati mastima se tipično dijagnosticiraju pomoću CT-a. S druge strane, izostanak masti ne isključuje mogućnost da se radi o njima, budući da postoje tipovi s niskim udjelom masti koje je onda teško razlikovati od karcinoma (30, 31). Svjetlostanični karcinom najčešće sadrži komponente hipervaskularnog mekog tkiva te nekrotične, cistične ili hemoragične promjene. Zbog toga se prezentira kao promjena s mješovitim uzorkom nakupljanja kontrasta (32). Iako i papilarni karcinomi mogu davati sličnu heterogenu sliku, manji su obično homogeni i hipovaskularni zbog čega je nakupljanje kontrasta slabije u usporedbi sa svjetlostaničnim. Kromofobni karcinomi kao i onkocitomi daju vrlo varijabilne slike i iz tog razloga ih nije moguće razlikovati od svjetlostaničnog karcinoma na temelju CT nalaza (30, 32). Nadalje, kompleksnost tumorske mase bubrega može se ocijeniti pomoću RENAL *nephrometry score* na temelju dobivenih slikovnih zapisa CT-a ili MR-a. RENAL pri tome označava akronim engleskih riječi koje pomažu opisati tumorsku masu, a na temelju tog sustava bodovanja razlikujemo nisko, umjereno i visoko kompleksne mase (33). Kao što je već rečeno, konačna dijagnoza bit će postavljena tek patohistološkom obradom dobivenog tkiva.

1.4. Liječenje

Trenutne terapijske opcije u liječenju novootkrivenih bubrežnih masa uključuju aktivno praćenje, parcijalnu nefrektomiju (PN) i radikalnu nefrektomiju (RN) te ablativne metode. Zlatni standard u liječenju predstavljaju kirurške metode. U prošlosti je to bila RN za sve oblike

bubrežnih tumora, a posljednjih desetljeća se za klinički lokalizirane tumore sve više koristi PN (34, 35).

1.4.1. Parcijalna nefrektomija

Metodom djelomičnog uklanjanja bubrega, PN-om, se nastoji ukloniti patološka tvorba, a istodobno sačuvati čim više funkcionalnog tkiva bubrega.

Apsolutne indikacije za PN su sva stanja koja bi pacijenta učinile anefričnim, s posljedičnom potrebom za nadomjesnim bubrežnim liječenjem (kronična hemodijaliza, transplantacija bubrega). To uključuje postojanje tumora u solitarnom bubregu, bilateralne promjene i teško bubrežno zatajenje. Relativne indikacije su ona stanja u kojima kontralateralni bubreg loše funkcionira bilo zbog lokalne, sistemske ili genetske bolesti (36, 37).

Danas su indikacije proširene i na lokalizirane tumore promjera do 7 cm, T1b stadij prema TNM klasifikaciji, čak i u slučaju zdravog kontralateralnog bubrega, a sve s ciljem maksimalnog očuvanja normalnog bubrežnog parenhima. Izvođenje PN-a za uklanjanje većih tumora tehnički je zahtjevnije te nosi viši rizik perioperativnih komplikacija, ali i veću opasnost od nedostatne resekcije i posljedično nepovoljnog onkološkog ishoda. PN se može izvoditi kao otvorena, laparoscopska ili robotski asistirana operacija (36, 38).

1.4.2. Radikalna nefrektomija

Zlatni standard u liječenju većih tumora bubrega je RN, ukoliko to nije izvedivo tehnikom PN-a. Operacija je kojom se *en bloc* odstranjuje bubreg zajedno s masnom kapsulom i Gerotinom fascijom. Istodobna regionalna limfadenektomija se preporučuje u visokorizičnih pacijenata s klinički lokaliziranom bolešću, ali je korist upitna u niskorizičnih pacijenata. Također, istodobnu istostranu adrenalektomiju se preporučuje izvoditi samo ukoliko postoje radiološki dokazi tumorske proširenosti na nadbubrežnu žlijezdu i ako se prilikom operativnog zahvata uoči makroskopska infiltracija iste tumorskim procesom (39 – 41). Unatoč sve raširenijim poštenim i minimalno invazivnim alternativnim metodama, otvorena radikalna nefrektomija i dalje ima važnu ulogu u terapiji karcinoma bubrega. Na prvom mjestu su veliki tumori složene građe koji nisu pogodni za liječenje PN-om. RN se koristi i kao citoreduktivna metoda za metastatske tumore te je standardna metoda za liječenje tumorskog tromba donje šuplje vene (41).

2. CILJEVI RADA

Glavni ciljevi ovoga rada su:

- Procijeniti učestalost i ispitati patohistološka obilježja tumora bubrega u bolesnika liječenih u KBC-u Osijek u razdoblju od 2017. do 2021. godine;
- Ispitati demografska obilježja navedene populacije;
- Procijeniti udio benignih tumora u ukupnom broju tumora;
- Usporediti patohistološka obilježja tumora (stadij, gradus, maksimalni promjer) u pacijenata podvrgnutih parcijalnoj i radikalnoj nefrektomiji;
- Usporediti komplikacije, trajanje hospitalizacije i vrijednosti kreatininemije između parcijalnih i radikalnih nefrektomija.

3. ISPITANICI I METODE

3.1. Ustroj studije

Provedeno je presječno istraživanje s povijesnim podacima (42).

3.2. Ispitanici i metode

Istraživanje je provedeno na uzorku od 202 ispitanika oba spola liječenih kirurškom metodom PN-a ili RN-a zbog postojeće tumorske bubrežne mase na Zavodu za urologiju KBC-a Osijek u razdoblju od početka 2017. do početka 2021. godine. Isključni kriteriji su nefrektomija zbog druge indikacije (afunkcija bubrega, nefrolitijaza) te nefroureterektomija uslijed karcinoma prijelaznog epitela. Tajnost podataka ispitanika ostala je u potpunosti zaštićena.

U radu je korištena medicinska dokumentacija Zavoda za urologiju dobivena iz bolničkog informacijskog sustava. Ispitanici su kategorizirani prema spolu i dobi pri kojoj je obavljen kirurški zahvat uklanjanja tumorske mase. S obzirom na vrstu operativnog zahvata, dodatno su razvrstani na one podvrgnute PN-u i RN-u, a izračunato je i trajanje hospitalizacije nakon operativnog zahvata. Postoperativne komplikacije (POK) su procijenjene temeljem Clavien-Dindo klasifikacije kojom se razlikuje pet stupnjeva, ovisno o tome kakvu je terapijsku intervenciju bilo potrebno napraviti (Tablica 1.) (43).

Tablica 1. Clavien Dindo klasifikacija (43).

Gradus	Definicija
1	Svaki odmak od normalnog postoperativnog tijeka bez potrebe za farmakološkim ili kirurškim i radiološkim intervencijama. Prihvatljivi terapijski režimi uključuju primjenu lijekova poput antiemetika, antipiretika, analgetika, diuretika te elektrolita i fizioterapije.
2	Komplikacija koja zahtijeva farmakološko liječenje lijekovima koji nisu u skupini za komplikacije gradusa 1; transfuzija krvi, totalna parenteralna nadoknada.
3	Komplikacija koja zahtijeva kiruršku, endoskopsku ili radiološku intervenciju bilo pod lokalnom (3a) ili općom anestezijom (3b).
4	Životno ugrožavajuća komplikacija koja zahtijeva intenzivan nadzor i njegu bolesnika. Podskupine: disfunkcija jednog organa (4a) i multiorganska disfunkcija (4b).
5	Smrt pacijenta.

Histološki tip tumora, nuklearni gradus i veličina tumora dobiveni su iz patohistološkog nalaza postoperativno obrađenog tkiva bubrega. Za stupnjevanje nuklearnog gradusa korišten je sustav po Fuhrmanovoj kojom se ocjenjuju veličina i izgled jezgara te prisutnost jezgrica u tumorskim stanicama (Tablica 2.). Konačno, služi i kao prognostički čimbenik pri čemu lošije diferencirani tumori pripadaju višem gradusu s lošijom prognozom. Osim navedenih promjena, svaki tip karcinoma bubrežnih stanica može sadržavati i sarkomatoidne elemente čije je postojanje ekvivalentno gradusu IV prema Fuhrmanovoj i pokazatelj je agresivnog ponašanja s posljedično lošijom prognozom (11).

Tablica 2. Nuklearni gradusi adenokarcinoma prema Fuhrmanovoj.

	Veličina jezgre	Oblik jezgre	Jezgrice
Gradus 1	10 μm	okrugle, uniformne	odsutne
Gradus 2	15 μm	blago nepravilne	vidljive pod povećanjem od 400x
Gradus 3	20 μm	jako nepravilne	vidljive pod povećanjem od 100x
Gradus 4	>20 μm	bizarne, pleomorfne	istaknute

Za procjenu proširenosti tumora (engl. *staging*) korištena je TNM klasifikacija (Tablica 3.). Pri tome, slovo T označava veličinu i regionalnu proširenost tumora, slovo N zahvaćenost regionalnih limfnih čvorova, a slovo M prisutnost udaljenih metastaza odnosno presadnica. Tumori stadija T1 i T2 su ograničeni na bubreg, stadija T3 se šire u okolne vene i masno tkivo, ali ne prelaze Gerotinu fasciju, dok tumori stadija T4 invadiraju navedenu fasciju ili ipsilateralnu nadbubrežnu žlijezdu. Zahvaćenost limfnih čvorova ili prisutnost presadnica se klasificira kao prisutno ili odsutno. TNM klasifikacija stoga pomaže u utvrđivanju anatomskog opsega bolesti i može poslužiti kao vrijedan prognostički čimbenik (2, 11).

Tablica 3. TNM klasifikacija karcinoma bubrega.

Primarni tumor (T)	
T0	Nema dokaza o primarnom tumoru.
T1	Tumor ograničen na bubreg, najvećeg promjera ≤ 7 cm.
T1a	Tumor ograničen na bubreg, najvećeg promjera ≤ 4 cm.
T1b	Tumor ograničen na bubreg, najvećeg promjera između 4 i 7 cm.
T2	Tumor ograničen na bubreg, najvećeg promjera > 7 cm.
T2a	Tumor ograničen na bubreg, najvećeg promjera između 7 i 10 cm.
T2b	Tumor ograničen na bubreg, najvećeg promjera > 10 cm.
T3	Tumor se širi u donju šuplju venu ili perirenalno tkivo, ali ne probija Gerotinu fasciju niti se širi u ipsilateralnu nadbubrežnu žlijezdu.
T3a	Tumor se širi u bubrežnu venu ili invadira perirenalno tkivo.
T3b	Tumor se širi u donju šuplju venu ispod ošita.
T3c	Tumor se širi u donju šuplju venu iznad ošita ili invadira njenu stijenku.
T4	Tumor se širi izvan Gerotine fascije.
Limfni čvorovi (N)	
Nx	Regionalni čvorovi ne mogu biti procijenjeni.
N0	Regionalni limfni čvorovi nisu zahvaćeni.
N1	Regionalni limfni čvorovi zahvaćeni.
Presadnice (M)	
Mx	Udaljene presadnice ne mogu biti procijenjene.
M0	Nema udaljenih presadnica.
M1	Prisutne udaljene presadnice.

3.3. Statističke metode

Podatci su obrađeni u računalnom programu R (www.r-project.org, inačica 4.1.1.). Kategorijski podaci su deskriptivno opisani pomoću apsolutnih i relativnih frekvencija, a numerički pomoću aritmetičke sredine i standardne devijacije za obilježja koja se normalno raspodjeljuju, odnosno medijanom i interkvartilnim rasponom za obilježja koja nemaju normalnu raspodjelu i za male uzorke (manje od 30). Normalnost distribucije ispitana je pomoću Kolmogorov Smirnovljevog testa. Razlike među kategorijskim podacima ispitane su pomoću χ^2 i Fisherovog egzaktnog testa, a među numeričkim pomoću Mann Whitney U testa. Značajnost je prihvaćena na razini $p < 0,05$, dvosmjernim testom.

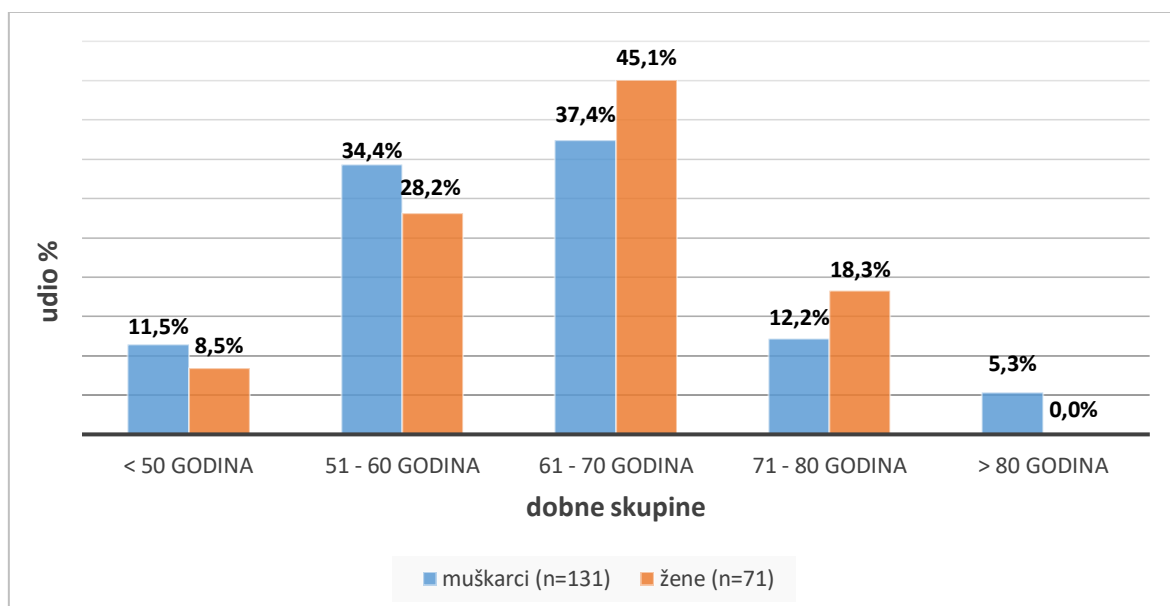
4. REZULTATI

Istraživanjem je obuhvaćeno ukupno 202 bolesnika prosječne životne dobi 62 godine (raspon od 34 do 84 godine). Muškarci (64,8 %) su činili statistički značajno veći udio u odnosu na žene (35,2 %). Prema zahvaćenoj strana, nisu pronađene statistički značajne razlike. Prosječna vrijednosti kreatinina prije hospitalizacije iznosila je 81 $\mu\text{mol/L}$, a nakon 108 $\mu\text{mol/L}$ (Tablica 4.).

Tablica 4. Opće karakteristike bolesnika (N=202)

		n (%)	p*
Spol	Muški	131 (64,8)	< 0,001
	Ženski	71 (35,2)	
Dob [†]		62 (55 – 69)	
Zahvaćena strana	Desna	107 (53)	0,399
	Lijeva	95 (47)	
Kreatinin prije [†]		81 (69 – 95)	
Kreatinin poslije [†]		108 (86,5 – 134,5)	
Promjena vrijednosti kreatinina [†]		27 (7 – 44)	

* χ^2 test, [†] medijan i interkvartilni raspon



Slika 1. Raspodjela ispitanika po dobi i spolu (N=202).

Uočena je podjednaka raspodjela spolova prema dobnim skupinama, uz blagu dominaciju ispitanika muškog spola u dobnim skupinama ispod 60. godine, odnosno dominaciju ženskog spola iznad 60. godine (Slika 1.).

Tablica 5. sadrži prikaze karakteristika tumora kod svih pacijenata. Statistički značajno veći udio činili su maligni tumori (87,6 %), u odnosu na benigne tumore (12,4 %). Medijan najvećeg promjera tumora iznosio je 42 mm. Značajna je razlika pronađena u gradusima prema Fuhrmanovoj, gdje je vidljivo da je najviše tumora bilo gradus 2 (36,9 %), dok su gradus 1 i 3 bili podjednako učestali, a najmanje je bilo tumora gradusa 4.

Tablica 5. Karakteristike tumora kod svih pacijenata (N=202)

		n (%)	p [*]
Vrsta tumora	Benigni	25 (12,4)	< 0,001
	Maligni	177 (87,6)	
Najveći promjer (mm) [†]		42 (31 – 65)	
Gradus adenokarcinoma	1	49 (29,2)	< 0,001
	2	62 (36,9)	
	3	46 (27,4)	
	4	11 (6,5)	

* χ^2 test, [†]medijan i interkvartilni raspon

Analiza patohistoloških nalaza tumora pokazala je da najveći udio čine svjetlostanični adenokarcinomi sa 72,3 %, zatim slijede papilarni sa 8,4 % i na četvrtom mjestu po učestalosti su kromofobni sa 2,5 %. Slijedom navedenog, ukupan udio adenokarcinoma u promatranoj skupini je bio 83,1 % (n=168). Ostatak malignih tumora čine 5 multilobarnih cističnih neoplazmi niskog malignog potencijala te po 1 slučaj neuroendokrinog karcinoma, sarkoma, hibridnog onkocitno-kromofobnog tumora i tumora sastavljenog od svjetlostaničnih, kromofobnih i sarkomatoidnih stanica koji su svrstani u skupinu „Ostalo“. Preostalo su benigni tumori, s najvećom učestalošću onkocitoma i angiomiolipoma koji su zajedno činili 62 % benignih tumora (Tablica 6.).

Tablica 6. PHD analiza tumora (N=202)

	n (%)
Svjetlostanični adenokarcinom	146 (72,3)
Papilarni adenokarcinom	17 (8,4)
Onkocitom	8 (3,9)
Kromofobni adenokarcinom	5 (2,5)
Angiomiolipom	5 (2,5)
Multilobularna cistična neoplazma niskog malignog potencijala	5 (2,5)
Adenom	2 (0,9)
Cista	2 (0,9)
Cistični nefrom	2 (0,9)
Hemangiom	2 (0,9)
Ostalo	8 (4)

Tablica 7. prikazuje opće karakteristike izvedenih operativnih zahvata. Značajno je više pacijenata podvrgnuto RN-u (79,7 %) u odnosu na PN (20,3 %). Prema Clavien Dindo klasifikaciji, statistički značajno najviše komplikacija je bilo gradusa 1 i 2, dok su teške komplikacije bile znatno rjeđe. Prosječno trajanja hospitalizacije iznosilo je 7 dana.

Tablica 7. Opće karakteristike operativnih zahvata (N=202)

		n (%)	p [*]
Operativni pristup	Parcijalna	41 (20,3)	< 0,001
	Radikalna	161 (79,7)	
Clavien Dindo klasifikacija	1	168 (83,2)	< 0,001
	2	25 (12,4)	
	3a	2 (0,9)	
	3b	5 (2,5)	
	4	2 (0,9)	
	5	0 (0)	
Trajanje hospitalizacije [†]		7 (6 – 8)	

^{*}χ² test, [†]medijan i interkvartilni raspon

Od ukupno 177 malignih tumora, prema TNM klasifikaciji njih 72 bili su T1a stadija, a zatim slijedi stadij T1b s 37 slučajeva. PN-om je operirano 36 malignih tumora T1a stadija te po jedan T1b i T2b tumor (Tablica 8.).

Tablica 8. Karakteristike tumora prema TNM klasifikaciji (N=177)

		n (%)
T	1	8 (4,5)
	1a	72 (40,7)
	1b	37 (20,9)
	2	2 (1,1)
	2a	4 (2,3)
	2b	4 (2,3)
	3	22 (12,4)
	3a	25 (14,1)
	3b	2 (1,1)
	4	1 (0,5)
N	Nx	155 (87,6)
	N0	20 (11,3)
	N1	1 (0,5)
	N2	1 (0,5)
M	Mx	168 (94,9)
	M0	4 (2,3)
	M1	5 (2,8)

U Tablici 9. su prikazane opće karakteristike pacijenata prema vrsti operativnog zahvata. Nije pronađena statistički značajna razlika između PN-a i RN-a prema spolu, dobi, zahvaćenoj strani i trajanju hospitalizacije. Statistički značajne razlike su postojale u vrijednostima kreatinina nakon operacije, kao i promjeni vrijednosti kreatinina prema vrsti operativnog zahvata ($p < 0,001$), gdje je značajno veći rast kreatinina zabilježen u pacijenata podvrgnutih RN-u.

Tablica 9. Opće karakteristike pacijenata prema operativnom zahvatu (N=202)

		Parcijalna	Radikalna	
		n (%)		p*
Spol	Muški	24 (58,5)	107 (66,5)	0,444
	Ženski	17 (41,5)	54 (33,5)	
Dob [†]		62 (51 – 68)	62,5 (55 – 69)	0,347
Zahvaćena strana	Desna	22 (53,7)	85 (52,8)	> 0,999
	Lijeva	19 (46,3)	76 (47,2)	
Trajanje hospitalizacije [†]		6 (3 – 7)	6 (3 – 7)	0,624
Kreatinin prije [†]		80,5 (72,5 – 88,5)	81 (69 – 97)	0,731
Kreatinin poslije [†]		79 (70 – 97)	116 (95 – 140)	< 0,001
Promjena vrijednosti kreatinina [†]		1 (-5 – 6)	34,5 (21,5 – 50)	< 0,001

* χ^2 test, [†]medijan i interkvartilni raspon

Tablica 10. sadrži usporedbu karakteristika tumora prema učinjenom operativnom pristupu. Više POK-a većeg gradusa zabilježeno je u RN-a. Tumori operirani RN-om imali su značajno veći promjer (50 mm), u odnosu na one operirane PN-om (31 mm), što je očekivano. Statistički značajna razlika pronađena je i u gradusu adenokarcinoma, gdje je vidljivo da je značajno više tumora gradusa 3 i 4 operirano RN-om.

Tablica 10. Karakteristike tumora prema operativnom pristupu (N=202)

		Parcijalna	Radikalna	p [*]
		n (%)		
Vrsta tumora	Benigni	5 (12,2)	20 (12,4)	> 0,999 [*]
	Maligni	36 (87,8)	141 (87,6)	
Clavien Dindo klasifikacija	1	37 (90,2)	131 (81,4)	0,017
	2	1 (2,4)	24 (14,9)	
	3a	2 (4,9)	0 (0)	
	3b	1 (2,4)	4 (2,5)	
	4	0 (0)	2 (1,2)	
	5	0 (0)	0 (0)	
Najveći promjer (mm) [†]		31 (25 – 36)	50 (35 – 72)	< 0,001 [‡]
Gradus adenokarcinoma (n=168)	1	19 (52,8)	30 (22,7)	0,001 [*]
	2	13 (36,1)	49 (37,1)	
	3	3 (8,3)	43 (32,6)	
	4	1 (2,8)	10 (7,6)	

^{*}Fisherov egzaktni test [†]medijan i interkvartilni raspon, [‡]Mann Whitney U test

5. RASPRAVA

Ovim presječnim istraživanjem potvrđena je zastupljenost različitih podvrsta tumora bubrega, njihova patohistološka obilježja i učestalost pojavljivanja u bolesnika liječenih PN-om i RN-om na Zavodu za urologiju KBC-a Osijek, od 2017. do 2021. godine.

Od ukupno 202 bolesnika podvrgnuta operativnom zahvatu djelomičnog ili potpunog uklanjanja bubrega, njih 131 su bili muškog, a 71 ženskog spola iz čega proizlazi da je tumor bubrega 1,84 puta češće dijagnosticiran u muškaraca. Budući da je u 168 slučajeva bila riječ o adenokarcinomu bubrega (54 u žena, 114 u muškaraca), ovakva raspodjela po spolu je u skladu sa svjetskim podacima koji pokazuju da su adenokarcinomi dvostruko češći u muškog spola (44). Osim toga, slični rezultati su utvrđeni i meta-analizom 20 studija s ukupno 12 149 pacijenata. Njome je pokazano da su žene činile medijan od 35 % ispitivane populacije. Također, utvrđen je medijan dobi pacijenata od 60,5 godina (raspon 54 – 64,8 godina) što je u skladu s podacima ovoga istraživanja gdje je prosječna dob iznosila 62 godine (45).

Prema spolno-dobnoj distribuciji uočena je blaga prevlast muškog spola u dobnim skupinama do 60. godine, a nakon koje je zabilježen suprotan trend, odnosno blaga dominacija ženskog spola. Ovo nalikuje distribuciji kakvu su zabilježili Hew i sur. u svojoj kohortnoj studiji, premda su tada u obzir uzeti samo slučajevi adenokarcinoma bubrega. Tada je uočeno da je incidencija u muškaraca gotovo dvostruko veća u dobnim skupinama između 40 i 60 godina, a takva razlika nestaje i izjednačava se u starijih od 70 godina. Takvi podatci podupiru tezu o protektivnoj ulozi hormona poput estrogena u mlađoj životnoj dobi žena (46).

U proučavanoj populaciji bilo je 25 benignih tumora. Premda je prema svjetskoj literaturi papilarni adenom najčešća benigna neoplazma bubrega (6), među ispitanicima ovog istraživanja zabilježena su samo dva slučaja. Više od polovice benignih tumora činili su onkocitomi i AML-i. Ukupno 5 od 8 onkocitoma operirano je RN-om, a 3 od toga su bila manja od 2 cm u promjeru (T1a). Često je male onkocitome problematično radiološki razlikovati od adenokarcinoma pa je vjerojatno to bio razlog odabira ove kirurške metode (10). Nadalje, smještaj tumora i njegov RENAL *score* uvelike određuje mogućnost provođenja PN-a, bez obzira na sam promjer tumora.

S druge strane, 177 bolesnika je dijagnosticirano i operirano zbog maligne tumorske mase. Daleko najčešći tip su bili već spomenuti adenokarcinomi, sa 168 slučajeva, a od toga 87 % svjetlostaničnih, 10 % papilarnih i 3 % kromofobnih karcinoma što odgovara podacima o učestalosti adenokarcinoma iz WHO klasifikacije iz 2016. (23).

Na temelju veličine i lokalne proširenosti tumora, a prema TNM klasifikaciji, u ispitanika ovog istraživanja najzastupljeniji stadij bio je T1a sa 72 slučaja, a slijedi stadij T1b s 37 slučajeva što se može objasniti većom učestalošću otkrivanja malih bubrežnih tumorskih masa posljednjih desetljeća, prvenstveno zbog sistematskih pregleda i korištenja UZV-a kao *screening* metode. Od toga je 37 tumora stadija T1a i 36 stadija T1b bilo operirano tehnikom RN-a. Postavlja se pitanje opravdanosti tih zahvata, budući da se PN smatra metodom izbora za tumore stadija T1a, a njome bi se uklonio samo tumor i tako djelomično očuvala renalna funkcija. Osim toga, Mir i sur. objavili su meta analizu 21 studije u kojoj se navodi da bi se PN mogla koristiti i za veće tumore budući da ima jednak onkološki ishod, a rezultira boljim očuvanjem renalne funkcije i potencijalno boljim preživljenjem. Autori navode mogućnost PN-a čak i za tumore stadija T2, iako bi tada kriteriji za odabir pacijenata i tumora morali biti puno selektivniji (47).

Ukupno gledajući, u ovome istraživanju je samo 20 % izvršenih nefrektomija bilo parcijalno, od toga 35 stadija T1a te po jedan stadija T1b i T2a. Ovakvi podatci odgovaraju podatcima iz registra Programa nadzora, epidemiologije i krajnjih rezultata (engl. *Surveillance, Epidemiology, and End Results Program*, SEER) iz 2000. godine kada je ukazano da se PN izvodi u manje od polovice bolesnika s tumorima manjim od 2 cm, otprilike u petine s tumorima 2 – 4 cm, a < 6 % u bolesnika s tumorima veličine 4 – 7 cm (48).

Prosječna dob prilikom izvođenja obaju tipova operacija bila je 62 godine što govori da starija životna dob nije bila ograničavajući faktor za izvođenje PN-a, a sukladno tome niti objašnjenje za tako visok udio RN-a u tumorima manjih veličina. Unatoč tome što je dio tumora operiranih RN-om mogao biti uklonjen poštednom metodom i dalje je utvrđena značajna razlika u maksimalnom promjeru tumora između ove dvije skupine. Prosječna veličina tumora operiranih PN-om bila je 31 mm, a onih operiranih RN-om 50 mm.

Osim toga, treba uzeti u obzir da je u ovom istraživanju većim dijelom bila riječ o adenokarcinomima. Zapaženo je, i rezultatima drugih istraživanja potvrđeno, da je njihova veličina u pozitivnoj korelaciji s nuklearnim gradusom, a time i rizikom od maligniteta. Uz to se navodi da svaki cm više u promjeru tumora povisuje izgleda da se radi o tumoru visokog gradusa za 25 %. Stoga se zahtijeva daleko rigoroznije praćenje bolesnika ukoliko je za tumore visokog gradusa odabrana metoda PN-a (49, 50).

Kako bi se spriječile nepotrebne nefrektomije, kakve su učinjene u slučaju benignih tumora, kao korisna pomoćna metoda u dijagnostici se pokazala perkutana biopsija (PB) tumorskih

masa. Prvenstveno se koristi za male tumore, iako može biti indicirana i u slučaju većih tumora pa i onih s prisutnim metastazama. Tada postoji i veća opasnost od komplikacije poput širenja tumorskih stanica, krvarenja, razvoja fistula ili infekcija (51). Meta analiza 57 studija pokazala je da se radi o sigurnom postupku s vrlo niskim rizikom za razvoj značajnijih komplikacija. Kao najčešće navode lumbalnu bol te hematuriju koja spontano prolazi. Ista studija je pokazala i visok stupanj podudarnosti PB-a i kirurškog uzorka u dijagnozi adenokarcinoma. Međutim, PB-om je ponekad teško procijeniti nuklearni gradus tumora zbog izražene tumorske heterogenosti prisutne u 5 – 25 % tumora (52).

Nažalost, biopsija još uvijek nije široko prihvaćena kao dijagnostička strategija. U ovom istraživanju provedena je u manje od 0,5 % ispitanika. Prema istraživanju Patel i sur., koji su analizirali podatke iz Nacionalne baze podataka o raku, između 2004. i 2015. ona je učinjena u samo 11,9 % slučajeva (53).

U ovoj studiji, nuklearni gradusi adenokarcinoma su određeni klasifikacijom prema Fuhrmanovoj te je utvrđeno najviše karcinoma niskog gradusa, 1 i 2. Imajući na umu navedeni odnos veličine tumora i nuklearnog gradusa, možemo primijetiti sličan uzorak u ovom istraživanju. Naime, u skupini tumora operiranih RN-om nalazimo tumore statistički značajno većeg promjera i značajno više tumora visokog gradusa 3 i 4.

Kada je riječ o POK-ima, koje su stupnjevane prema Clavien Dindo klasifikaciji, najviše ih je bilo gradusa 1 što znači da nisu bile potrebne dodatne farmakološke, kirurške ili radiološke intervencije (dopušteni su lijekovi iz skupine analgetika, antipiretika, diuretika), a zatim POK-i gradusa 2 koje zahtijevaju korekciju u vidu transfuzije krvi ili primjene totalne parenteralne prehrane. U ovom istraživanju, POK-i gradusa 1 bile su zabilježene u 90 % ispitanika podvrgnutih PN-u i 81 % RN-u, dok je statistički značajno više RN-a rezultiralo komplikacijom višeg gradusa. U 34 ispitanika zabilježena je POK gradusa 2 ili više što čini 16,8 % od ukupnog broja ispitanika. Sličnim istraživanjem, Lowrance i sur. su na većem broju ispitanika ispitali POK-e u pacijenata unutar 90 dana od operativnog zahvata, a utvrdili su sličan postotak pacijenata koji su razvili komplikacije (18 %). Međutim, suprotno rezultatima dobivenim ovim istraživanjem, bolesnici istraživanja Lowerance i sur. liječeni RN-om su imali nižu ukupnu stopu komplikacija u odnosu na one liječene PN-om (54). Slično navedenoj studiji, već spomenuta studija Mir i sur. pokazala je veću vjerojatnost razvoja POK-a nakon PN-a, ali i bolje očuvanu rezidualnu bubrežnu funkciju odnosno manji postoperativni pad procijenjene brzine glomerularne filtracije (47). U ovom istraživanju je za praćenje bubrežne funkcije i procjenu brzine glomerularne filtracije korištena vrijednost serumskog kreatinina. Vrijednost

kreatinina u krvi nakon PN-a ostala je gotovo nepromijenjena u odnosu na preoperativne vrijednosti što je u skladu s ostalim svjetskim studijama (47, 56). Kada promatramo kreatininemiju u ispitanika operiranih RN-om, uočen je značajan postoperativni porast. Navedeno ukazuje na značaj poštudnih metoda za prezervaciju funkcionalnog tkiva bubrega. Studija Polo i sur. također je pokazala drastično oštećenje bubrežne funkcije nakon RN-a. Štoviše, pacijenti iz te skupine bili su pod većim rizikom za razvoj bubrežnog zatajenja (57).

Unatoč svemu navedenom, istraživanjem nije utvrđena značajna razlika između PN-a i RN-a u trajanju hospitalizacije, koja je prosječno iznosila 7 dana, a slični rezultati zabilježeni su i u drugim studijama (58, 59).

6. ZAKLJUČAK

S obzirom na povećanje stopa incidencije tumora bubrega unazad nekoliko godina, provedeno je istraživanje o njihovoj učestalosti na Zavodu za urologiju KBC-a Osijek te se na temelju dobivenih rezultata može zaključiti sljedeće:

- Tumori bubrega su najčešće dijagnosticirani u 6. desetljeću života, a muškarci češće oboljevaju od žena;
- U razdoblju od 4 godine u KBC-u Osijek dijagnosticirano je i nefrektomijom liječeno ukupno 202 tumora bubrega, od čega 83 % adenokarcinoma, a 12 % benignih tumora;
- Tumori odstranjeni PN-om nižeg su stadija i nuklearnog gradusa te manjeg maksimalnog promjera u odnosu na tumore odstranjene RN-om;
- PN-i u odnosu na RN-e rezultiraju manjim promjenama kreatinina u odnosu na početne vrijednosti i sukladno tome bolje očuvanom bubrežnom funkcijom, a uz to pokazuju i manju stopu ozbiljnijih POK-a;
- Nije uočena razlika u trajanju hospitalizacije između PN-a i RN-a;
- S obzirom na navedeno, 37 tumora stadij T1a liječeno RN-om te svega 20 % PN-a u ukupnom broju operacija, potrebno je češće indicirati PN;
- S obzirom na zanemariv broj prijeoperativnih biopsija tumora i postotak benignih tumora u RN-a, potrebno je proširiti indikacije za prijeoperativne biopsije bubrežnih tumorskih masa.

7. SAŽETAK

Cilj istraživanja: Utvrditi učestalost tumora bubrega te patohistološka i demografska obilježja bolesnika nefrektomiranih u KBC-u Osijek. Navedena obilježja usporediti između PN-a i RN-a te u ukupnom broju odrediti udio benignih tumora.

Nacrt studije: Presječno istraživanje.

Ispitanici i metode: Ispitanike čine bolesnici Zavoda za urologiju KBC-a Osijek koji su u razdoblju od 2017. do 2021. nefrektomirani zbog dijagnosticirane tumorske bubrežne mase. Demografski podatci i klinička obilježja su dobiveni pregledom bolničkog informacijskog sustava.

Rezultati: Promatranu skupinu činilo je 202 bolesnika, 65 % muškaraca i 35 % žena, prosječne dobi 62 godine. 12 % tumora bilo je benigno, najčešće onkocitomi. Adenokarcinomi su činili 83 % svih malignih tumora, a najviše ih je bilo nuklearnog gradusa 2. U skupini malignih tumora najviše je bilo stadija T1a i T1b. RN-om je operirano značajno više tumora većeg promjera i adenokarcinoma višeg gradusa. RN je učinjen u 80 % slučajeva, od toga u 37 tumora stadija T1a, a 12 % tumora operiranih RN-om je bilo benigno. Usporedbom PN-a i RN-a potvrđen je značajan postoperativni porast kreatininemije i više komplikacija većeg gradusa nakon RN-a no razlike u trajanju hospitalizacije nije bilo.

Zaključak: Tumori bubrega su najčešće dijagnosticirani u starijoj dobi, češće u muškaraca. Patohistološki su dominantni adenokarcinomi nižeg gradusa i stadija bolesti. S obzirom na nezanemariv broj benignih tumora odstranjenih RN-om PB tumora bubrega bi trebala imati značajniju ulogu, unatoč njezinim nedostacima. Velik broj tumora stadija T1a operiranih RN-om naglašava potrebu češćeg odlučivanja za PN, ukoliko je to tehnički izvodivo.

Ključne riječi: tumori bubrega; nefrektomija; incidencija; patohistološka obilježja.

8. SUMMARY

Incidence and pathohistological characteristics of kidney tumors in Osijek University Hospital between 2017 – 2021

Objectives: This study aimed to determine the incidence of kidney tumors as well as pathohistological and demographic characteristics of patients who underwent nephrectomy at the Osijek University Hospital. Also, to compare those characteristics between PN and RN and determine the proportion of benign tumors.

Study design: Cross-sectional study.

Patients and methods: The subjects are patients with renal tumor mass treated with nephrectomy at the Department of Urology KBC Osijek between 2017 and 2021. Demographic data and clinical characteristics were acquired by reviewing the hospital information system.

Results: Examination group consisted of 202 patients, 65 % men and 35 % women, 62 years on average. 12 % of tumors were benign, most of which were oncocytomas. Adenocarcinomas accounted for 83 % of all malignant tumors, most of them were of nuclear grade 2 and the most often subtype was clear cell carcinoma. In the group of malignant tumors the most common were stages T1a and T1b. Significantly more larger tumors and higher grade adenocarcinomas were operated with RN. RN was performed in 80 % of cases, of which 37 were T1a stage tumors and 12 % of RN operated cases were ultimately shown to be benign tumors. Comparing PN and RN has confirmed a significant increase in postoperative creatinine serum levels as well as higher-grade complications in RN, but there was no difference in the length of hospital stay.

Conclusion: Kidney tumors are mostly diagnosed in all the old age, more commonly in men. Pathohistologically, adenocarcinomas of lower grade and stage of disease are dominant. Given the significant number of benign tumors removed by RN, preoperative PB of kidney tumors should have a more significant role, despite its shortcomings.

Key words: kidney tumors; nephrectomy; incidence; pathohistological characteristics

9. LITERATURA

1. European Cancer Information System. Cancer burden statistics and trends across Europe.
Dostupno na adresi: <https://ecis.jrc.ec.europa.eu/>
Datum pristupa: 28.8.2021.
2. Cheng L, MacLennan G, Bostwick D. Urologic Surgical Pathology. 4. izd. Sanders; 2019.
3. Mescher AL. The urinary system. U: Mescher AL, ur. Junquiera's Basic Histology: Text and Atlas, 15. izd. New York: McGraw-Hill Education; 2018; str. 393-410.
4. Michigan Histology and Virtual Microscopy Learning Resources. Renal system.
Dostupno na adresi: <https://histology.medicine.umich.edu/resources/renal-system>
Datum pristupa: 5.9.2021.
5. McIntyre K, Hirsch MS. Kidney: Papillary adenoma. Atlas Genet Cytogenet Oncol Haematol. 2018;22(2):71-73.
6. Moch H, Cubilla AL, Humphrey PA, Reuter VE, Ulbright TM. The 2016 WHO Classification of Tumours of the Urinary System and Male Genital Organs. 4. izd., IARC; 2016.
7. Verine J, Varna M, Ratajczak P, El-Bouchtaoui M, Leboeuf C, Plassa LF, i sur. Human de novo papillary renal-cell carcinomas in a kidney graft: evidence of recipient origin with adenoma-carcinoma sequence. Am J Transplant. 2013;(4):984-992.
8. Saleeb RM, Farag M, Ding Q, Downes M, Bjarnason G, Brimo F, i sur. Integrated Molecular Analysis of Papillary Renal Cell Carcinoma and Precursor Lesions Unfolds Evolutionary Process from Kidney Progenitor-Like Cells. Am J Pathol. 2019;189(10):2046-2060.
9. Algaba F. Renal adenomas: pathological differential diagnosis with malignant tumors. Adv Urol. 2008;2008:974848.
10. Kim SH, Kim CS, Kim MJ, Cho JY, Cho SH. Differentiation of Clear Cell Renal Cell Carcinoma From Other Subtypes and Fat-Poor Angiomyolipoma by Use of Quantitative Enhancement Measurement During Three-Phase MDCT. AJR Am J Roentgenol. 2016;206(1):W21-8.
11. Kellogg Parsons J, et al. Handbook of Urology. Chichester, Wiley-Blackwell, 2014; str. 211-226.

12. Prasad SR, Narra VR, Shah R, Humphrey PA, Jagirdar J, Catena JR, i sur. Segmental disorders of the nephron: histopathological and imaging perspective. *Br J Radiol.* 2007;80(956):593-602.
13. Ng KL, Rajandram R, Morais C, Yap NY, Samaratunga H, Gobe GC, Wood ST. Differentiation of oncocytoma from chromophobe renal cell carcinoma (RCC): can novel molecular biomarkers help solve an old problem? *J Clin Pathol.* 2014;67(2):97-104.
14. Vos N, Oyen R. Renal Angiomyolipoma: The Good, the Bad, and the Ugly. *J Belg Soc Radiol.* 2018;102(1):41.
15. Jinzaki M, Silverman SG, Akita H, Mikami S, Oya M. Diagnosis of Renal Angiomyolipomas: Classic, Fat-Poor, and Epithelioid Types. *Semin Ultrasound CT MR.* 2017;38(1):37-46.
16. Lee W, Choi SY, Lee C, Yoo S, You D, Jeong IG, i sur. Does epithelioid angiomyolipoma have poorer prognosis, compared with classic angiomyolipoma? *Investig Clin Urol.* 2018;59(6):357-362.
17. Bray F, Ferlay J, Soerjomataram I, Siegel RL, Torre LA, Jemal A. Global cancer statistics 2018: GLOBOCAN estimates of incidence and mortality worldwide for 36 cancers in 185 countries. *CA Cancer J Clin.* 2018;68(6):394-424.
18. Capitanio U, Montorsi F. Renal cancer. *The Lancet.* 2016;387(10021):894-906.
19. American Cancer Society. Survival Rates for Kidney Cancer.
Dostupno na: <https://www.cancer.org/cancer/kidney-cancer/detection-diagnosis-staging/survival-rates.html>
Datum pristupa: 31.8.2021.
20. Padala SA, Barsouk A, Thandra KC, Saginala K, Mohammed A, Vakiti A, i sur. Epidemiology of Renal Cell Carcinoma. *World J Oncol.* 2020;11(3):79-87.
21. Petejova N, Martinek A. Renal cell carcinoma: Review of etiology, pathophysiology and risk factors. *Biomed Pap Med Fac Univ Palacky Olomouc Czech Repub.* 2016;160(2):183-94.
22. Haas NB, Nathanson KL. Hereditary kidney cancer syndromes. *Adv Chronic Kidney Dis.* 2014;21(1):81-90.
23. Inamura K. Renal Cell Tumors: Understanding Their Molecular Pathological Epidemiology and the 2016 WHO Classification. *Int J Mol Sci.* 2017;18(10):2195.
24. Muglia VF, Prando A. Renal cell carcinoma: histological classification and correlation with imaging findings. *Radiol Bras.* 2015;48(3):166-74.

25. Wong ECL, Di Lena R, Breau RH, Pouliot F, Finelli A, Lavallée LT, i sur.
Morphologic subtyping as a prognostic predictor for survival in papillary renal cell carcinoma: Type 1 vs. type 2. *Urol Oncol.* 2019;37(10):721-726.
26. Fernandes DS, Lopes JM. Pathology, therapy and prognosis of papillary renal carcinoma. *Future Oncol.* 2015;11(1):121-32.
27. Peyromaure M, Misrai V, Thiounn N, Vieillefond A, Zerbib M, Flam TA, i sur..
Chromophobe renal cell carcinoma: analysis of 61 cases. *Cancer.* 2004 1;100(7):1406-10.
28. Ljungberg B, Albiges L, Abu-Ghanem Y, Bensalah K, Dabestani S, Fernández-Pello S, i sur. European Association of Urology Guidelines on Renal Cell Carcinoma: The 2019 Update. *Eur Urol.* 2019;75(5):799-810.
29. Kay FU, Pedrosa I. Imaging of Solid Renal Masses. *Radiol Clin North Am.* 2017;55(2):243-258.
30. van Oostenbrugge TJ, Fütterer JJ, Mulders PFA. Diagnostic Imaging for Solid Renal Tumors: A Pictorial Review. *Kidney Cancer.* 2018;2(2):79-93.
31. Park BK. Renal Angiomyolipoma: Radiologic Classification and Imaging Features According to the Amount of Fat. *AJR Am J Roentgenol.* 2017;209(4):826-835.
32. Zhang J, Lefkowitz RA, Ishill NM, Wang L, Moskowitz CS, Russo P, i sur. Solid renal cortical tumors: differentiation with CT. *Radiology.* 2007;244(2):494-504.
33. Parsons RB, Canter D, Kutikov A, Uzzo RG. RENAL nephrometry scoring system: the radiologist's perspective. *AJR Am J Roentgenol.* 2012;199(3):W355-9.
34. Leslie S, Goh AC, Gill IS. Partial nephrectomy--contemporary indications, techniques and outcomes. *Nat Rev Urol.* 2013;10(5):275-83.
35. Kunath F, Schmidt S, Krabbe LM, Miernik A, Dahm P, Cleves A, i sur. Partial nephrectomy versus radical nephrectomy for clinical localised renal masses. *Cochrane Database Syst Rev.* 2017;5(5):CD012045.
36. Uzzo RG, Novick AC. Nephron sparing surgery for renal tumors: indications, techniques and outcomes. *J Urol.* 2001;166(1):6-18.
37. Cozar JM, Tallada M. Open partial nephrectomy in renal cancer: a feasible gold standard technique in all hospitals. *Adv Urol.* 2008;2008:916463.
38. Jang HA, Kim JW, Byun SS, Hong SH, Kim YJ, Park YH, i sur. Oncologic and Functional Outcomes after Partial Nephrectomy Versus Radical Nephrectomy in T1b Renal Cell Carcinoma: A Multicenter, Matched Case-Control Study in Korean Patients. *Cancer Res Treat.* 2016;48(2):612-20.

39. Manski, Dirk. Online Textbook of Urology.
Dostupno na adresi: www.urology-textbook.com/index.html
Datum pristupa: 3.9.2021.
40. Ashrafi AN, Gill IS. Minimally invasive radical nephrectomy: a contemporary review. *Transl Androl Urol.* 2020;9(6):3112-3122.
41. Kalapara AA, Frydenberg M. The role of open radical nephrectomy in contemporary management of renal cell carcinoma. *Transl Androl Urol.* 2020;9(6):3123-3139.
42. Marušić M. i sur. *Uvod u znanstveni rad u medicini.* 6. izd. Udžbenik. Zagreb: Medicinska naklada; 2019.
43. Clavien PA, Barkun J, de Oliveira ML, Vauthey JN, Dindo D, Schulick RD, i sur. The Clavien-Dindo classification of surgical complications: five-year experience. *Ann Surg.* 2009;250(2):187-96.
44. Mancini M, Righetto M, Baggio G. Gender-Related Approach to Kidney Cancer Management: Moving Forward. *Int J Mol Sci.* 2020;21(9):3378.
45. Pierorazio PM, Patel HD, Johnson MH, Sozio SM, Sharma R, Iyoha E, i sur. Distinguishing malignant and benign renal masses with composite models and nomograms: A systematic review and meta-analysis of clinically localized renal masses suspicious for malignancy. *Cancer.* 2016;122(21):3267-3276.
46. Hew MN, Zonneveld R, Kümmerlin IP, Opondo D, de la Rosette JJ, Laguna MP. Age and gender related differences in renal cell carcinoma in a European cohort. *J Urol.* 2012;188(1):33-8.
47. Mir MC, Derweesh I, Porpiglia F, Zargar H, Mottrie A, Autorino R. Partial Nephrectomy Versus Radical Nephrectomy for Clinical T1b and T2 Renal Tumors: A Systematic Review and Meta-analysis of Comparative Studies. *Eur Urol.* 2017;71(4):606-617.
48. Thompson RH, Siddiqui S, Lohse CM, Leibovich BC, Russo P, Blute ML. Partial versus radical nephrectomy for 4 to 7 cm renal cortical tumors. *J Urol.* 2009;182(6):2601-6.
49. Thompson RH, Kurta JM, Kaag M, Tickoo SK, Kundu S, Katz D, i sur. Tumor size is associated with malignant potential in renal cell carcinoma cases. *J Urol.* 2009;181(5):2033-6.
50. Cozar JM, Tallada M. Open partial nephrectomy in renal cancer: a feasible gold standard technique in all hospitals. *Adv Urol.* 2008;2008:916463.

51. Herrera-Caceres JO, Finelli A, Jewett MAS. Renal tumor biopsy: indicators, technique, safety, accuracy results, and impact on treatment decision management. *World J Urol.* 2019;37(3):437-443.
52. Marconi L, Dabestani S, Lam TB, Hofmann F, Stewart F, Norrie J, i sur. Systematic Review and Meta-analysis of Diagnostic Accuracy of Percutaneous Renal Tumour Biopsy. *Eur Urol.* 2016;69(4):660-673.
53. Patel DN, Ghali F, Meagher MF, Javier-Desloges J, Patel SH, Soliman S, i sur. Utilization of renal mass biopsy in patients with localized renal cell carcinoma: A population-based study utilizing the National Cancer Database. *Urol Oncol.* 2021;39(1):79.e1-79.e8.
54. Lowrance WT, Yee DS, Savage C, Cronin AM, O'Brien MF, Donat SM, i sur. Complications after radical and partial nephrectomy as a function of age. *J Urol.* 2010;183(5):1725-30.
55. Mir MC, Derweesh I, Porpiglia F, Zargar H, Mottrie A, Autorino R. Partial Nephrectomy Versus Radical Nephrectomy for Clinical T1b and T2 Renal Tumors: A Systematic Review and Meta-analysis of Comparative Studies. *Eur Urol.* 2017;71(4):606-617.
56. Jang HA, Kim JW, Byun SS, Hong SH, Kim YJ, Park YH, i sur. Oncologic and Functional Outcomes after Partial Nephrectomy Versus Radical Nephrectomy in T1b Renal Cell Carcinoma: A Multicenter, Matched Case-Control Study in Korean Patients. *Cancer Res Treat.* 2016;48(2):612-20.
57. Medina-Polo J, Romero-Otero J, Rodríguez-Antolín A, Domínguez-Esteban M, Passas-Martínez J, Villacampa-Aubá F, i sur. Can partial nephrectomy preserve renal function and modify survival in comparison with radical nephrectomy? *Scand J Urol Nephrol.* 2011;45(2):143-50.
58. Lesage K, Joniau S, Fransis K, Van Poppel H. Comparison between open partial and radical nephrectomy for renal tumours: perioperative outcome and health-related quality of life. *Eur Urol.* 2007;51(3):614-20.
59. Corman JM, Penson DF, Hur K, Khuri SF, Daley J, Henderson W, i sur. Comparison of complications after radical and partial nephrectomy: results from the National Veterans Administration Surgical Quality Improvement Program. *BJU Int.* 2000;86(7):782-9.

10. ŽIVOTOPIS

Opći podatci:

- Ime i prezime: Eva Slobodanac
- Datum i mjesto rođenja: 14. svibnja 1996., Đakovo, Hrvatska
- Adresa stanovanja: Gupčev trg 21, Budrovci, 21400 Đakovo, Hrvatska
- Telefon: +385918941450
- Mail: eva.slobodjanac145@gmail.com

Obrazovanje:

- Osnovna škola Budrovci, Budrovci, 2003. – 2011.
- Gimnazija A. G. Matoša, Đakovo, 2011. – 2015.
- Medicinski fakultet Sveučilišta u Osijeku, Studij medicine, 2015. – 2021.