

# Razine HDL i HDL/C u pacijenata hospitaliziranih u Zavodu za bolesti srca i krvnih žila KBC Osijek

---

**Perek, Doris**

**Undergraduate thesis / Završni rad**

**2021**

*Degree Grantor / Ustanova koja je dodijelila akademski / stručni stupanj:* **Josip Juraj Strossmayer University of Osijek, Faculty of Medicine Osijek / Sveučilište Josipa Jurja Strossmayera u Osijeku, Medicinski fakultet Osijek**

*Permanent link / Trajna poveznica:* <https://urn.nsk.hr/urn:nbn:hr:152:722566>

*Rights / Prava:* [In copyright](#)/[Zaštićeno autorskim pravom.](#)

*Download date / Datum preuzimanja:* **2024-07-12**



*Repository / Repozitorij:*

[Repository of the Faculty of Medicine Osijek](#)



**SVEUČILIŠTE JOSIPA JURJA STROSSMAYERA U OSIJEKU**  
**MEDICINSKI FAKULTET OSIJEK**  
**PREDDIPLOMSKI SVEUČILIŠNI STUDIJ MEDICINSKO**  
**LABORATORIJSKA DIJAGNOSTIKA**

**Deni Plečko**

**USPOREDBA HISTOKEMIJSKIH I**  
**IMUNOHISTOKEMIJSKIH METODA U**  
**DIJAGNOSTICI MELANOMA**

**Završni rad**

**Osijek, 2021.**

**SVEUČILIŠTE JOSIPA JURJA STROSSMAYERA U OSIJEKU**  
**MEDICINSKI FAKULTET OSIJEK**  
**PREDDIPLOMSKI SVEUČILIŠNI STUDIJ MEDICINSKO**  
**LABORATORIJSKA DIJAGNOSTIKA**

**Deni Plečko**

**USPOREDBA HISTOKEMIJSKIH I**  
**IMUNOHISTOKEMIJSKIH METODA U**  
**DIJAGNOSTICI MELANOMA**

**Završni rad**

**Osijek, 2021.**

Rad je ostvaren u: KBC Osijek, Klinički zavod za patologiju i sudsku medicinu

Mentor rada: doc. dr. sc. Ksenija Marjanović

Rad ima 39 strana, 13 slika i 15 tablica.

## **Zahvale**

*Veliku zahvalnost izražavam mentorici doc.dr.sc. Kseniji Marjanović na predloženoj temi, pruženoj prilici za suradnju, potpori i strpljenju pri realizaciji rada.*

*Iskreno zahvaljujem prof. Kristini Kralik, na pomoći pri statističkoj obradi podataka i interpretaciji istih.*

*Zahvale svim tehničarima Kliničkog zavoda za patologiju i sudsku medicinu KBC-a Osijek koji su pomogli u izradi histoloških i imunohistokemijskih preparata.*

*Mojoj obitelji koja me bodrila i bila oslonac u izazovnim trenucima, veliko hvala.*

## SADRŽAJ

1. UVOD .....	1
1.1 Koža .....	2
1.1.1. Melanin.....	2
1.1.2. Melanociti.....	2
1.2. Displastični nevus .....	3
1.3. Melanom.....	3
1.3.1. Vrste melanoma.....	4
1.3.2.1. Klinička dijagnostika MM ABCDEF pravilom .....	5
1.3.3. Klasifikacija melanoma.....	6
1.4. Prevencija melanoma .....	9
1.4.1. Primarna prevencija.....	9
1.4.2. Sekundarna prevencija .....	9
2. CILJ.....	10
3. ISPITANICI I METODE .....	11
3.1 Ustroj studije .....	11
3.2 Ispitanici .....	11
3.3 Metode.....	11
3.3.1. Obrada tkiva .....	11
3.3.2. Hemalaun-eozin bojenje.....	12
3.3.4. Imunohistokemija.....	16
3.4 Statističke metode .....	20
4. REZULTATI.....	21
5. RASPRAVA .....	27
6. ZAKLJUČAK .....	31
7. SAŽETAK .....	32
8. SUMMARY .....	33
9. LITERATURA .....	35
10. ŽIVOTOPIS .....	39

## POPIS KORIŠTENIH KRATICA I OZNAKA

AJCC – Američki ujedinjeni odbor za rak (prema engl. *American Joint Committee on Cancer*)

ALM – akrolentiginozni melanom

APT53 – p53 protoonkogen

C - citozin

DNK – deoksiribonukleinska kiselina

HMB-45 – prema engl. *human melanoma black 45*

KBC – klinički bolnički centar

LDH – laktat dehidrogenaza

LMM – lentigo maligni melanom

Melan A – melanosomalni protein

MM – maligni melanom

NCC – stanice neuralnog grebena (prema engl. *neural crest cells*)

NM – nodularni melanom

OB – opća bolnica

PET/CT - pozitronska emisijska tomografija s kompjutoriziranom tomografijom (prema engl. *positron emission tomography and computed tomography*)

SCREEN – Istraživanje raka kože radi dokazivanja učinkovitosti probira u Sjevernoj Njemačkoj (prema engl. *Skin Cancer Research to Provide Evidence of Effectiveness of Screening in Northern Germany*)

SLN – limfni čvor stražar (prema engl. *sentinel lymph node*)

SPF – zaštitni faktor (prema engl. *sun protection filter*)

SSM – površinsko šireći melanom (prema engl. *superficial spreading melanoma*)

SŽS – središnji živčani sustav

T - timin

TNM - sustav stupnjevanja tumora

UV zračenje – ultraljubičasto zračenje (prema engl. *ultraviolet*)

### 1. UVOD

Zloćudni tumori kože najčešći su tumori u ljudi, a broj oboljelih je u znatnom porastu. Razvoju najčešćih tumora kože, bazocelularnom karcinomu i spinocelularnom karcinomu, prethodi višegodišnji boravak na suncu dok intermitentno sunčanje i opekline nastale sunčanjem imaju važnu ulogu u razvoju najzloćudnijeg tumora kože i vidljivih sluznica, malignog melanoma (MM). Sunčeva svjetlost emitira dva tipa ultraljubičastih (UV, prema engl. *ultraviolet*) zraka, UVA i UVB. UVB zračenje valne duljine od 290 do 320 nm ima mogućnost utjecati na deoksiribonukleinsku kiselinu (DNK) fotonima koji ju oštećuju te uslijed oštećenja keratinociti prelaze u karcinomske stanice (1). Sve mutacije uzrokovane štetnim UV zračenjem zbivaju se na dipirimidinskim mjestima, odnosno mjestima na kojima je citozinski (C) ili timinski (T) nukleotid deoksiribonukelinske kiseline tik uz drugi citozinski ili timinski nukleotid. Dvije trećine svih mutacija su zamjena timina s citozinom, a svega 10 % otpada na mutacije dva susjedna citozina (CC) koji prelaze u par timinskih (TT) nukleotida. Navedenim mutacijama nastaju fotoprodukti: dimeri pirimidin-pirimidon i ciklobutanski dimeri. Ciklobutanski dimeri mogu uzrokovati mutacije dvama načinima. Prvo, tijekom replikacije, DNK polimeraza može oštećeni citozin pročitati kao timin i spariti ga s adeninom. U idućoj replikaciji polimeraza će spariti nukleotid adenina s nukleotidom timina što će rezultirati zamjenom citozina s timinom. Uz navedeni način mutacija ciklobutanski dimeri također ubrzavaju spontanu deaminaciju citozina u uracil što rezultira istom zamjenom navedenom u prvom načinu. Tumori koji nose klasični „UV potpis“ moraju sadržavati UV inducirane oksidativne mutacije. UVA slabo inducira mutacije fotosenzibilizacijom, ali stvara oksidativne mutacije zamjene timina gvaninom. Ta zamjena smatra se „otiskom prsta“ UVA uzrokovane mutacije (1, 2). Protoonkogen p53 (ATP53), tumor supresorski gen, važnu ulogu igra u zaustavljanju staničnog ciklusa i omogućavanju popravka DNK ukoliko dođe do oštećenja. Ukoliko ne dođe do popravka DNK, stanica odlazi u apoptozu, stoga keratinociti koji imaju mutirani p53 protoonkogen gube sposobnost apoptoze stanice inducirane UV zračenjem (1).

Osim UV zračenjem, karcinom kože može nastati i uslijed štetnog djelovanja kemijskih tvari poput katrana, arsena i parafinskog ulja. Ljudi koji su profesionalno izloženi rendgenskim zrakama mogu razviti karcinom potaknut djelovanjem ionizirajućim zračenjem, no danas su to rijetki slučajevi s obzirom na sve mjere predostrožnosti i zaštite djelatnika (1).



### 1.1 Koža

Koža kao najveći organ u tijelu predstavlja sustav koji upravlja tjelesnom temperaturom, osjeća bolne i ugodne podražaje, sprječava tvarima da uđu u tijelo i pruža zaštitu od štetnog djelovanja sunca (3). Osnovni su slojevi kože epidermis i dermis. Epidermis, vanjski vidljivi sloj kože, u najvišem djelu sačinjava stratum korneum (rožnati sloj), koji se sastoji od odumrlih stanica te štiti kožu od štetnih tvari. Na dnu epidermisa nalaze se melanociti, stanice koje proizvode tamno obojeni kožni pigment melanin. Ispod epidermisa nalazi se dermis, unutarnji deblji sloj kože, koji sadrži receptore za dodir i bol, mrežu krvnih žila i živaca. Dermis se dijeli na papilarni, tanki sloj građen od rahlog veziva, te deblji retikularni sloj sačinjen od gustog veziva najvećim dijelom sačinjenog od kolagenih vlakana tipa I. U dermisu se uz gustu mrežu krvnih i limfnih žila nalaze i derivati epidermisa poput žlijezda znojnice i lojnice te folikula dlake (4, 5).

#### 1.1.1. Melanin

Melanin nepravilan je kompleksni polimer koji sadržava indole i druge međuprodukte nastale oksidacijom aminokiseline tirozina. To je pigment prisutan u površinskim strukturama kralježnjaka. Ključni korak u biogenezi melanina je oksidacija tirozina enzimom tirozinazom. Navedeni enzim aktivan je u specijaliziranim organelima pigmentnog epitela mrežnice i melanocitima. Melanin u sisavcima nastaje kao unutarstanična granula koja s melanocita prelazi u epitelne stanice. Apsorpcija svjetla od strane melanina ima nekoliko bioloških funkcija, uključujući zaštitu fotoreceptora, termoregulaciju i foto zaštitu. Postoji nekoliko vrsta melanina – eumelanin, prisutan u koži, kosi i području oko bradavica; feomelanin, pigment je koji daje crvenu i ružičastu boju stoga je ovo glavni pigment pronađen kod crvenokosih ljudi te neuromelanin, tip melanina pronađen u različitim dijelovima mozga. Melanin se komercijalno koristi kao sastojak fotozaštitnih krema, no u svrhu uklanjanja slobodnih radikala, a manje zbog mogućnosti upijanja svjetla (6).

#### 1.1.2. Melanociti

Melanociti tvore heterogenu skupinu stanica u tijelu. Svi melanociti imaju sposobnost stvaranja melanina te potječu od istih embrionalnih stanica nazvanih stanicama neuralnog grebena (NCC, prema engl. *neural crest cells*), no njihove su posebne funkcije na ciljanim mjestima mnogo šire od samo sintetiziranja melanina. Pronađeni su u epidermisu, oku i kosi, gdje strukturama daju boju, no također su pronađeni i u unutarnjem uhu, živčanom sustavu, srcu te brojnim

drugim strukturama. Osim melanocita, melanin također sintetiziraju pigmente stanice mrežnice, epitela irisa i cijilarnog tijela oka, neki neuroni i adipociti.

Životni ciklus melanocita sastoji se od nekoliko koraka uključujući specifikaciju loze iz embrionalnih stanica neuralnog grebena (melanoblast), migraciju i proliferaciju melanoblasta te diferencijaciju u melanocite, sazrijevanje melanocita (proizvodnja melanina u specijaliziranim organelima - melanosomi), transport zrelih melanosoma do keratinocita ili eventualne stanične smrti (7).

### 1.2. Displastični nevus

Atipični nevocelularni nevus, displastični nevus, obično se pojavljuje nakon puberteta ili u odrasloj dobi. Razlikujemo dva temeljna oblika: hereditarni i nehereditarni. Hereditarni oblik displastičnog nevusa uvijek je multipli te nosi visok rizik razvoja u maligni melanom, dok nehereditarni displastični nevusi mogu biti i solitarni i multipli. Karakterizira ih nejednako smečkasto, crno ili žuto obojenje, asimetričnost, rubova neoštro ograničenih od okolne kože te promjera većeg od 5 mm uz blagu elevaciju (8). Displastični nevusi su intermedijarni stadij između nevusa i malignog melanoma stoga oni predstavljaju najjači postojani faktor rizika za razvoj MM (9).

### 1.3. Melanom

MM, tumor sklon ranom limfogenom i/ili hematogenom metastaziranjem ubraja se u jedne od najagresivnijih zloćudnih tumora kože i vidljivih sluznica. Visokoj poziciji na listi agresivnih tumora, također pridonosi i lokalna agresivnost koju ovaj tumor pokazuje. Naziv je dobio po pigmentu melaninu koji je prisutan u velikom broju slučajeva. Klinički se melanom očituje na različite načine te postoje velike razlike u boji, od hiperpigmentiranih do amelanotičnih promjena (10). Pri razvoju, MM prolazi kroz tri faze rasta. Prva faza je in situ faza koju odlikuje pojava malignih melanocita u bazalnom sloju epidermisa. Zatim slijedi druga faza odnosno faza lateralnog širenja u kojoj tumorske stanice invadiraju papilarni dermis te naposljetku, treća faza ili faza vertikalnog rasta u kojoj je tumorski čvor vidljiv klinički i mikroskopski, a tumorske stanice nalaze se duboko u papilarnom dermisu. Postoji više vrsta MM koje pomoću kliničke i histološke slike možemo klasificirati, a razlikujemo lentigo maligna (melanom in situ), lentigo maligni melanom (LMM), površinsko šireći melanom (SSM, prema engl. *superficial spreading melanoma*), nodularni melanom (NM), akrolentiginozni melanom (ALM), te rjeđe, maligni

melanom sluznica, amelanotični maligni melanom (AMM), dezmoplastični maligni melanom, verukozni, nevoidni te spitzoidni melanoma (11). Od navedenih oblika najčešći je površinsko šireći melanom, a pojavljuje se u čak 70 % svih slučajeva malignog melanoma. Klinički znakovi koji upućuju na MM su asimetričan oblik, boja koja može varirati od svijetlosmeđe do plavo-crne, nepravilni i nazubljeni rubovi te veličina najčešće veća od 6 mm. Prognoza MM izravno ovisi o stupnju invazije tumora u kožu. Uz debljinu tumora bitni čimbenici za prognozu su tip MM, spol te lokalizacija primarnog tumora. U prognostičkom smislu razlikujemo tri klinička stadija MM, a to su:

- Prvi stadij, gdje je primarni tumor uočen bez klinički vidljivih metastaza, a stopa petogodišnjeg preživljavanja iznosi od 70 do 80 %
- Drugi stadij, stadij u kojemu su uz primarni tumor vidljive metastaze u regionalnim limfnim čvorovima te petogodišnje preživljavanje za ovaj stadij MM iznosi 25 %
- Treći stadij, okarakteriziran primarnim tumorom s udaljenim hematogenim i/ili limfogenim metastazama te petogodišnjim preživljavanjem od 0 % (8)

### 1.3.1. Vrste melanoma

Histološke podtipove prvi su predložili Clark i Elder 1986. godine. Nedavno je dokazano da ovi podtipovi koreliraju s određenim vrstama molekularnih abnormalnosti, a posebno s obzirom na prisutnost ili odsutnost kroničnih oštećenja od sunca (12). Četiri histološke vrste melanoma su:

- Lentigo maligni melanom, melanom je koji nastaje uslijed teškog oštećenja kože sunčevom svjetlošću. Karakterizira ga in situ faza rasta atipičnih melanocita duž dermo-epidermalne spojnice protežući se niz stijenke folikula dlaka. Melanocitna lezija povezana je s ozbiljnim aktiničnim oštećenjem koje se očituje epidermalnom atrofijom i solarnom elastozom. Javlja se u 4 do 10 % slučajeva melanoma te najčešće zahvaća stariju populaciju (65 - 80 godina) (13)
- Najčešći podtip melanoma u svjetlopute populacije jest superficijalno šireći melanom koji odgovara broju od 70 % slučajeva. Za SSM tipična je radijalna faza rasta ograničena na epidermis ili usredotočena na papilarni dermis nakon koje slijedi vertikalna faza rasta s prisutnošću invazija u retikularnom dermisu (14). SSM se pojavljuje u dobi između 30 i 50 godina te je nešto češći u žena nego u muškaraca. Najčešće se pojavljuje na predjelima kože koji su najizloženiji suncu poput trupa i donjih udova (8)

- Nodularni melanom karakterizira brza stopa rasta, a procijenjena stopa invazije iznosi 0,5 mm mjesečno. NM podtip je melanoma koji najčešće ima ulceriranu površinu te mu je prosječna debljina najveća uspoređujući s ostalim vrstama melanoma (12). Zaslužan je za 15 do 30 % slučajeva melanoma te se pretežno pojavljuje u muške populacije uz lokalizaciju na području glave, vrata i trupa (5)
- Akrolentiginozni melanom histološka je podvrsta koja se javlja na koži dlanova, stopala i ispod nokta. Iako u nekim zemljama, posebice Latinskoj Americi, Aziji i Africi predstavlja najčešće dijagnosticirani podtip bolesti, u populaciji Europe predstavlja samo mali udio dijagnosticiranih melanoma stoga nije toliko detaljno istražen kao ostali podtipovi. Razvoj ove bolesti multifaktorijskog je oblika, odnosno za razvoj su osim genetske predispozicije bitni i okolišni čimbenici poput traume (15). Iz tog razloga ovaj tumor nastaje na mjestima koja trpe najviše opterećenja i stresa te obuhvaća oba spola podjednako uz dob pojave između 40. i 50. godine života (8)

### 1.3.2. Dijagnostika melanoma

Pri dijagnosticiranju melanoma, osim kliničkih karakteristika i izgleda lezije, važno je učiniti dermatoskopski pregled te patohistološku i imunohistokemijsku dijagnostiku. Ukoliko postoji sumnja na proširenje bolesti rade se, s obzirom na indikacije, dodatne metode dijagnostike poput limfoscintigrafije s biopsijom sentinel limfnog čvora (SLN, prema engl. *sentinel lymph node*), radiološke dijagnostike te pozitronske emisijske tomografije s kompjuteriziranom tomografijom (PET/CT, prema engl. *positron emission tomography and computed tomography*) (16).

#### 1.3.2.1. Klinička dijagnostika MM ABCDEF pravilom

Klinički znakovi prema kojima se postavlja sumnja poznati su kao ABCDEF pravilo (A – asimetrija, nepravilan oblik; B – rubovi (engl. *border*), nepravilni nazubljeni rubovi; C – boja (prema engl. *color*), od svijetlosmeđe do tamnosmeđe, nehomogene boje; D – promjer (prema engl. *diameter*), svaka lezija veća od 6 mm trebala bi pobuditi sumnju na melanom; E – izdizanje (prema engl. *elevation*), izdizanje iznad kože i F – osjećaj (prema engl. *feeling*), trajan osjećaj bolnosti, svrbeža ili peckanja kožne lezije) (17). Benigna promjena obično je simetrična s pravilnim i glatkim rubovima uz jednoliku boju koja je najčešće smeđa te promjera manjeg od 5 mm, dok asimetrične promjene, neoštro ograničenih i nazubljenih rubova, nejednolike pigmentacije, crne, plave, crvene ili bijele boje i promjera većeg od 5 mm bude sumnju na MM

(16). Osim ABCDEF pravila od pomoći je i „znak ružnog pačeta“ (prema engl. *ugly duckling sign*) prema kojemu je svaka kožna promjena koja odstupa od većine nevoidnih promjena na koži, sumnjiva. Svaki nevus koji se razlikuje od dominantnog oblika nevusa koje osoba ima treba detaljnije pregledati. Znakovi upale, vlaženje, erozije ili ulceracije, stvaranje krasta ili krvarenje iz melanocitne lezije ostali su znakovi koji trebaju pobuditi sumnju da se radi o melanomu (16).

### 1.3.3. Klasifikacija melanoma

Melanom se klasificira prema Američkom ujedinenom odboru za rak (AJCC, prema engl. *American Joint Committee on Cancer*) sustavu za klasifikaciju. AJCC u upotrebu stavlja sustav temeljen na TNM klasifikaciji (T – tumor, prema engl. *node* – N – regionalni limfni čvor, M – udaljene metastaze). TNM temelji se na patološkim karakteristikama primarnog tumora (T), u broju metastaza u regionalnim limfnim čvorovima (N) ili nenodalnim metastazama te na prisutnosti i mjestu udaljenih metastaza (M) (Tablica 1) (12).

Tablica 1. Klasifikacija melanoma prema Američkom ujedinenom odboru za rak (12)

T kategorija	Debljina	Ulceracija
Tis	Ne može se odrediti	Ne može se odrediti
T1	≤ 1,0 mm	Nepoznato ili nedefinirano
T1a	< 0,8 mm	Bez ulceracije
T1b	< 0,8 mm 0,8 – 1,0 mm	S ulceracijom Sa ili bez ulceracije
T2	> 1,0 – 2,0 mm	Nepoznato ili nedefinirano
T2a	> 1,0 – 2,0 mm	Bez ulceracije
T2b	> 1,0 – 2,0 mm	S ulceracijom
T3	> 2,0 – 4,0 mm	Nepoznato ili nedefinirano
T3a	> 2,0 – 4,0 mm	Bez ulceracije
T3b	> 2,0 – 4,0 mm	S ulceracijom
T4	> 4,0 mm	Nepoznato ili nedefinirano
T4a	> 4,0 mm	Bez ulceracija
T4b	> 4,0 mm	S ulceracijom

## 1. UVOD

<b>N kategorija</b>	<b>Broj tumorom zahvaćenih limfnih čvorova</b>	<b>Prisutnost in-transit, satelitnih ili mikrosatelitnih metastaza</b>
N0	Bez regionalnih metastaza	Ne
N1	Jedan tumorom zahvaćeni limfni čvor ili in-transit, satelitna ili mikrosatelitna metastaza	Ne, osim u N1c podtipu
N2	Dva ili tri tumorom zahvaćena limfna čvora ili in-transit, satelitna ili mikrosatelitna metastaza	Ne, osim u N2c podtipu
N3	Četiri ili više tumorom zahvaćena limfna čvora ili in-transit, satelitna ili mikrosatelitna metastaza	Ne, osim u N3c podtipu
<b>M kategorija</b>	<b>Anatomsko mjesto</b>	<b>LDH stupanj*</b>
M0	Udaljene metastaze nisu uočene	Ne primjenjuje se
M1	Udaljene metastaze uočene	
M1a	Udaljene metastaze na kožu, meko tkivo uključujući mišić te neregionalne limfne čvorove	Nedefinirano
M1a (0)		Nema uzdignuća
M1a (1)		Uzdignuće prisutno
M1b	Udaljene metastaze na pluća sa ili bez M1a mjestom bolesti	Nedefinirano
M1b (0)		Nema uzdignuća
M1b (1)		Uzdignuće prisutno
M1c	Udaljene metastaze na visceralnim mjestima koja nisu SŽS† sa ili bez M1a i/ili M1b mjestima bolesti	Nedefinirano
M1c (0)		Nema uzdignuća
M1c (1)		Uzdignuće prisutno
M1d	Udaljene metastaze u SŽS sa ili bez M1a i/ili M1b i/ili M1c mjestom bolesti	Nedefinirano
M1d (0)		Nema uzdignuća
M1d (1)		Uzdignuće prisutno

\*LDH stupanj: LDH 0 – nema uzdignuća; LDH 1 – uzdignuće prisutno

†SŽS – središnji živčani sustav

## 1. UVOD

Osim TNM klasifikacije prognostički je vrlo važna i histološka klasifikacija malignog melanoma prema dubini prodora tumorskih stanica. Wallace H. Clark predložio je Clarkove stupnjeve invazije melanoma prema zahvaćenosti epidermisa i dermisa. Clarkova klasifikacija uzima u obzir spol, lokalizaciju melanoma, dubinu invazije, mitotski indeks, prisutnost ili odsutnost regresije tumora i stupanj imunološkog odgovora (Tablica 2) (5, 18).

Tablica 2. Clarkova klasifikacija prema dubini invazije tumorskog tkiva

Stupanj	Histološke karakteristike
I	Tumorske stanice samo u epidermisu (in situ)
II	Tumorske stanice zahvaćaju papilarni dermis
III	Tumorske stanice prožimaju papilarni dermis te počinju prodirati u retikularni dermis
IV	Tumorske stanice zahvaćaju retikularni dermis
V	Tumorske stanice zahvaćaju supkutano masno tkivo

Uz klasifikaciju malignog melanoma prema dubini prodora tumorskih stanica, u uporabi je i klasifikacija malignog melanoma prema debljini tumora, odnosno klasifikacija po Breslowu. Klasifikacija po Breslowu podrazumijeva mjerenje dubine tumora od površine kože do najdubljeg dijela tumora koristeći se instrumentom mikrometrom (18). Klasifikacija po Breslowu prvi je kvantitativni pokazatelj dijagnostike melanoma koji je ujedno i lak za izvedbu (Tablica 3) (5).

Tablica 3. Klasifikacija malignog melanoma po Breslowu prema debljini tumora

Stupanj	Maksimalna debljina tumora
I	$\leq 0,75$ mm
II	0,76 – 1,50mm
III	1,51 – 2,25mm
IV	2,26 – 3,00mm
V	$> 3$ mm

### 1.4. Prevencija melanoma

#### 1.4.1. Primarna prevencija

Izlaganje suncu glavni je uzročnik u razvoju melanoma. Stoga su napori za prevenciju usmjereni u obrazovanje opće populacije o rizicima izlaganja suncu te poticanje na izbjegavanje direktne sunčeve svjetlosti u što većoj mjeri. U primarne oblike prevencije ubrajamo korištenje odjeće za zaštitu od sunca (kape, šeširi, sunčane naočale), smanjenje vremena sunčanja te korištenje krema koje smanjuju akutne učinke UV zračenja te kreme koje sadrže faktore zaštite od sunčeva zračenja (SPF, prema engl. *sun protection factor*). Nije još u potpunosti dokazano štiti li krema s SPF-om od nastanka melanoma, no dokazano je da smanjuje rizik od nastanka karcinoma skvamoznih stanica. Također treba znati da korištenjem kreme za sunčanje ne produljujemo vrijeme koje možemo provesti na suncu već se i tada trebamo ponašati razumno i izbjegavati sunce u razdoblju između 11:00 i 15:00 sati (19, 20).

#### 1.4.2. Sekundarna prevencija

Cilj sekundarne prevencije ranija je dijagnoza melanoma. Program probira u početku može dovesti do veće učestalosti melanoma zbog povećane detekcije, no s vremenom može smanjiti smrtnost uzrokovanu melanomom. Takav slučaj dogodio se u Njemačkoj tijekom trajanja „Istraživanja raka kože radi dokazivanja učinkovitosti probira u Sjevernoj Njemačkoj“ (SCREEN, prema engl. *Skin Cancer Research to Provide Evidence of Effectiveness of Screening in Northern Germany*), najvećeg projekta probira na svijetu. U postupke sekundarne prevencije ubrajamo samopregled koji obilježava detaljan pregled madeža i uočavanje promjena u pigmentaciji i veličini te pojavnost novih promjena na koži. Osim samopregleda, u sekundarnu prevenciju ubrajamo i odlazak dermatologu te genetičko savjetovanje ukoliko postoji povećan rizik od nasljeđivanja mutiranih gena ukoliko je jedan od roditelja imao melanom (19, 20).



**2. CILJ**

Ciljevi ovoga završnog rada:

1. Ispitati broj dijagnosticiranih melanoma u četverogodišnjem periodu
2. Ispitati učestalost melanoma ovisno o klasifikaciji prema Breslow-u i Clark-u
3. Usporediti specijalno histokemijsko Fontana-Masson bojenje i imunohistokemijske metode u dijagnostici melanoma

### 3. ISPITANICI I METODE

#### 3.1 Ustroj studije

Prilikom izrade završnog rada korištena je presječna studija s povijesnim podacima.

#### 3.2 Ispitanici

Za izradu ovoga rada koristila se medicinska dokumentacija Kliničkog zavoda za patologiju i sudsku medicinu dijagnosticiranih melanoma operiranih u KBC Osijek, u periodu od 1. siječnja 2017. do 31. prosinca. 2020. godine. Dijagnosticirani bolesnici izdvojeni iz arhive vodit će se pod šifrom broja biopsije. Obrada materijala neće utjecati na dijagnozu i liječenje bolesnika čiji će se materijal koristiti u studiji. Istraživanje je odobreno od strane Etičkog povjerenstva Medicinskog fakulteta Sveučilišta u Osijeku, 09.06.2021., UR BROJ: 602-04/21-08/07, 2158-61-07-21-137

#### 3.3 Metode

Analiza postojeće medicinske dokumentacije (arhiva) Kliničkog zavoda za patologiju i sudsku medicinu dijagnosticiranih melanoma operiranih u KBC Osijek, u periodu od 1. siječnja 2017. do 31. prosinca 2020. g. Prikupljeni su podatci vezani za dob, spol, te je određen stadij prema Breslow-u i Clark-u. Uzorci melanoma analizirani su morfološki, histokemijski i imunohistokemijski, pomoću mikroskopa marke Olympus®, model BX53, na postojećim arhivskim histološkim staklima, bojenim standardnim hemalaun-eozin i specijalnim Fontana-Masson bojenjem, te imunohistokemijskim bojenjem.

##### 3.3.1. Obrada tkiva

Kako bismo zadržali morfologiju tkiva na stakalcu kakvu imamo u tijelu tkivo prvo moramo fiksirati. Fiksacija se provodi kako bi se izbjeglo razgrađivanje tkiva enzimima ili bakterijama te kako bi se sačuvao fizički ustroj i molekularni sastav. Fiksacija se može izvesti kemijskim, ali rjeđe i fizikalnim metodama. Kemijska fiksacija podrazumijeva uranjanje tkiva u otopinu koja stabilizira ili križno povezuje tkivne bjelančevine. Fiksativ predstavlja otopinu kojom se vrši fiksacija, a odlike idealnog fiksativa su očuvanje stanica bez ikakvog oštećenja, sprječavanje raspada stanica te zaštita tkiva od štetnih utjecaja tijekom obrade tkiva za analizu. Jedan od najboljih fiksativa koji se koristi za svjetlosnu mikroskopiju jest puferirana izotonična

### 3. ISPITANICI I METODE

otopina 4 %-tnog formaldehida (21). Uz odabir prikladnog fiksativa važno je i vrijeme fiksacije, pH i temperatura (5).

Postupku uklapanja tkiva u parafin ili plastične smole prethodi dehidracija i prosvjetljavanje. Dehidracija je postupak uklanjanja vode iz tkiva. Postupak se provodi prenošenjem tkiva u otopine alkohola etanola i vode u rastućem nizu počevši s nižom koncentracijom alkohola (70 %-tni etanol) te završivši visokom koncentracijom alkohola (apsolutni etanol). Razlog stupnjevite i polagane dehidracije je taj što uslijed nagle dehidracije može doći do oštećenja tkiva. Nakon dehidracije slijedi postupak uklapanja tkiva u parafin. Prije uklapanja tkivo se uranja u otopinu za uklapanje, koja je u slučaju uklapanja u parafin ksilol, kako bi se istisnuo etanol te omogućilo prodiranje parafina u tkivo. Za vrijeme prožimanja ksilola tkivom ono postane prozirno stoga se ovaj postupak naziva i prosvjetljavanjem. Tkivo potpuno prožeto ksilolom stavlja se u otopljeni parafin u termostatu, obično na temperaturi od 58 do 60°C. Zbog povišene temperature ksilol isparava, a parafin u potpunosti prožima tkivo bez toplinskog i kemijskog oštećenja. Nakon procesa dobijemo parafinske blokove koji sadržavaju tkivo te se takvi blokovi pričvršćuju na držač na mikrotomu. Mikrotom je uređaj namijenjen rezanju parafinskih blokova, a postoje rotacijski i klizni. Nakon rezanja, rezovi debeli od 1 do 10 µm stavljaju se na predmetna stakalaca i suše na termostatu pri temperaturi od 56°C u periodu od 12 sati ili duže (5, 21).

#### 3.3.2. Hemalaun-eozin bojenje

Hematoksilin, komponenta je koja ne vrši bojenje već se oksidira u hematein koji koristeći ione aluminijske stvara bazičnu boju hemalaun te boji nukleinske kiseline plavo-ljubičastom bojom. Eozin, kisela je boja koja acidofilne strukture poput citoplazme i tetive boji različitim nijansama i intenzitetima crvene boje. Uz nizak pH, eozin je i negativno nabijen pa na sebe veže pozitivno nabijene proteine (5) (Slika 1, slika 2).

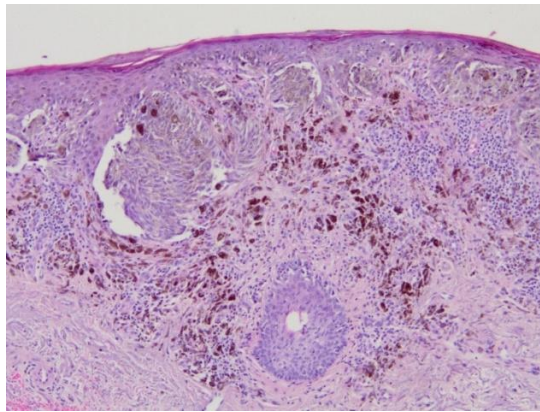
Protokol:

1. Supstituent – 2 puta po 15 minuta
2. Ispiranje u apsolutnom alkoholu - 3 puta po 2 minute
3. Ispiranje pod tekućom vodom
4. Nanijeti Mayerov hematoksilin – 8 minuta i 30 sekundi

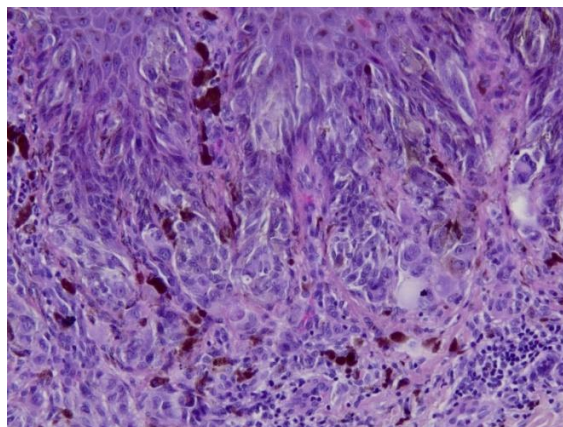
### 3. ISPITANICI I METODE

5. Ispiranje pod tekućom vodom – 5 minuta
6. Eozin – 5 minuta
7. Ispiranje viška boje pod tekućom vodom – 1 minuta
8. Ispiranje u apsolutnom alkoholu - 3 puta po 2 minute
9. Supstituent – 3 puta po 10 minuta
10. Pokrivanje u uređaju Sakura Tissue-Tek Film® Automated Coverslipper (Slika 3)

Postupak bojenja preparata hemalaun-eozin tehnikom proveden je na aparatu Sakura Tissue-Tek Prisma® Plus Automated Slide Stainer (Slika 3).



Slika 1. Maligni melanom, nakupine atipičnih melanocita s nakupinama pigmenta melanina tamnosmeđe boje, hemalaun-eozin, 100x (Izvor: Klinički zavod za patologiju i sudsku medicinu, KBC Osijek, arhivski materijal).



Slika 2. Maligni melanom, nakupine atipičnih melanocita s nakupinama pigmenta melanina tamnosmeđe boje, hemalaun-eozin, 400x (Izvor: Klinički zavod za patologiju i sudsku medicinu, KBC Osijek, arhivski materijal).

### 3. ISPITANICI I METODE

Tehnikom hemalaun-eozin jezgra je obojena plavo-ljubičasto, a citoplazma obojena je nijansama ružičaste boje.



Slika 3. Aparat za automatsko bojenje i prekrivanje preparata na Kliničkom zavodu za patologiju i sudsku medicinu, KBC Osijek, „Sakura Tissue-Tek Film Automated Coverslipper“ (Torrance, California, SAD) i „Sakura Tissue-Tek Prisma Plus Automated Slide Stainer“ (Torrance, California, SAD) (Izvor: fotografirao autor rada).

#### 3.3.3. Fontana-Masson bojenje

Bojenje Fontana-Masson koristi se za demonstraciju argentafinskih tvari kao što su melanin, argentafinske granule i neke neurosekretorne granule. Obrasci bojenja mogu biti korisni u slučajevima karcinoidnih tumora i melanoma. Melanin se ovom metodom boji plavo, a jezgre stanica boje se crveno. Potrebne kemikalije su: 1 %-tna otopina željezovog klorida i 1 %-tna otopina kalijevog fericijanida, Kernechtrot (Nuclear Fast Red) boja, ksilol (22).

Priprema boja:

60 ml / : 4 = 15ml 1 %-tnog željezovog klorida

20 ml / : 4 = 5ml 1 %-tnog kalijevog fericijanida

5 %-tna vodena otopina aluminijevog sulfata – 5g aluminijevog sulfata i 100ml destilirane vode

0,1 %-tna otopina Kernechtrot boje – Kernechtrot 0,1g i 100ml 5 %-tne vodene otopine aluminijevog sulfata.

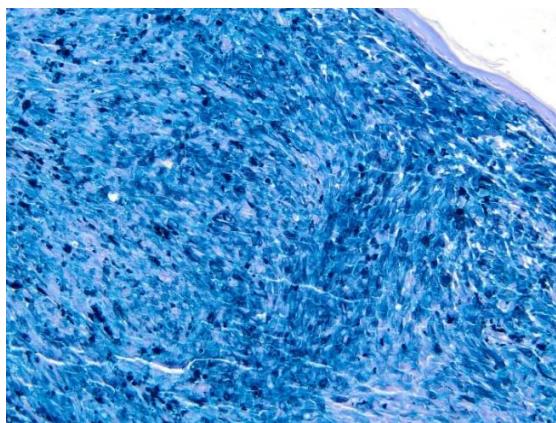
Protokol:

1. Deparafinizacija uzorka u ksilolu – 30 do 45 minuta

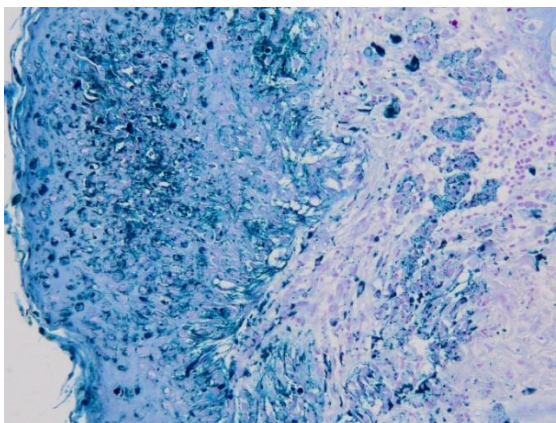
### 3. ISPITANICI I METODE

2. Ispiranje u apsolutnom alkoholu – 3 puta po 10 minuta
3. Ispiranje pod tekućom vodom – 5 minuta
4. Svježe pripremljena boja – 7 minuta
5. Temeljito ispiranje u destiliranoj vodi
6. Kontrastno bojenje u Kernechtrot – 5 minuta
7. Ispiranje u tekućoj vodi
8. Ispiranje u destiliranoj vodi
9. Alkoholni red (70 %, 96 %, apsolutni alkohol)
10. Pokrivanje entelanom

Metodom Fontana-Masson melanin se boji tamnoplavo, a jezgra stanice različitim nijansama crvene boje (21) (Slika 4, slika 5, slika 6, slika 7).



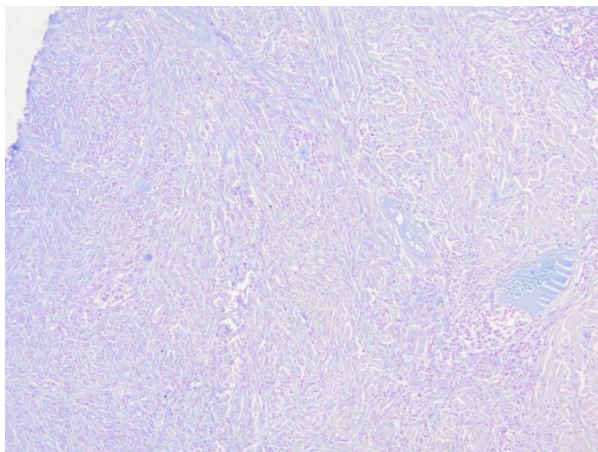
Slika 4. NM, pozitivne nakupine pigmenta melanina tamnoplave do crne boje, Fontana-Masson bojenje, 100x (Izvor: Klinički zavod za patologiju i sudsku medicinu, KBC Osijek, arhivski materijal).



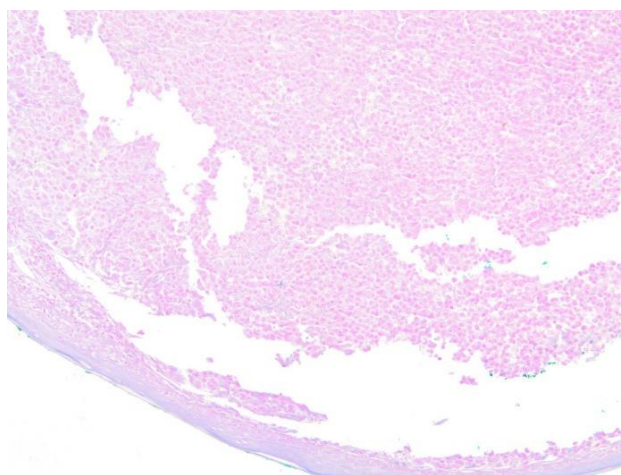
Slika 5. SSM, pozitivne nakupine pigmenta melanina tamnoplave do crne boje, Fontana-Masson bojenje, 100x (Izvor: Klinički zavod za patologiju i sudsku medicinu, KBC Osijek, arhivski materijal).



### 3. ISPITANICI I METODE



Slika 6. NM, bez obojenja pigmenta, Fontana-Masson bojenje, 100x (Izvor: Klinički zavod za patologiju i sudsku medicinu, KBC Osijek, arhivski materijal).



Slika 7. NM, polipoidnog izgleda, bez obojenje pigmenta, Fontana-Masson bojenje, 100x (Izvor: Klinički zavod za patologiju i sudsku medicinu, KBC Osijek, arhivski materijal).

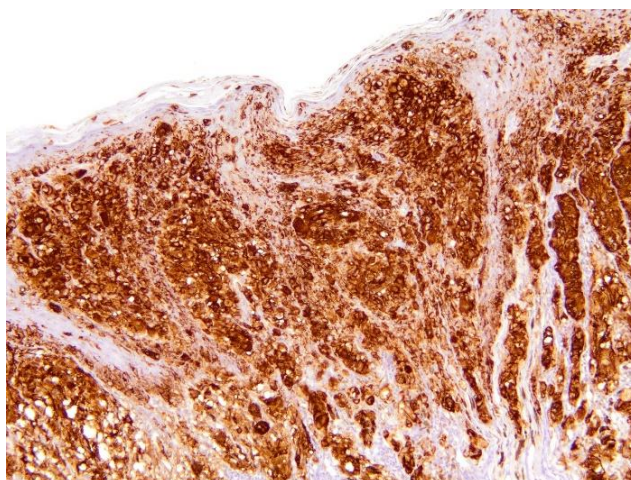
#### 3.3.4. Imunohistokemija

Imunohistokemija metoda je pomoću koje pronalazimo antigene u tkivima ili stanicama na temelju reakcije antigen-antitijelo. Osnovni princip metode je da antitijelo obilježeno kromogenom ili radioaktivnim izotopom pronalazi antigen te nakon ostvarivanja reakcije dolazi do očitavanja signala. Razlikujemo direktnu i indirektnu imunohistokemiju. Direktna metoda jednostavnija je od indirektna te se bazira na lokaliziranju antigena koristeći se specifičnim primarnim antitijelom. Indirektna metoda koristi dva antitijela, primarno antitijelo kojemu je zadaća pronaći određeni antigen i vezati se na njega, te sekundarno antitijelo, označeno molekulom pomoću koje ćemo moći vizualizirati reakciju, koje se veže na primarno antitijelo i vizualizira ostvarenu reakciju antigen-antitijelo. Imunohistokemijske metode nisu dio rutinske

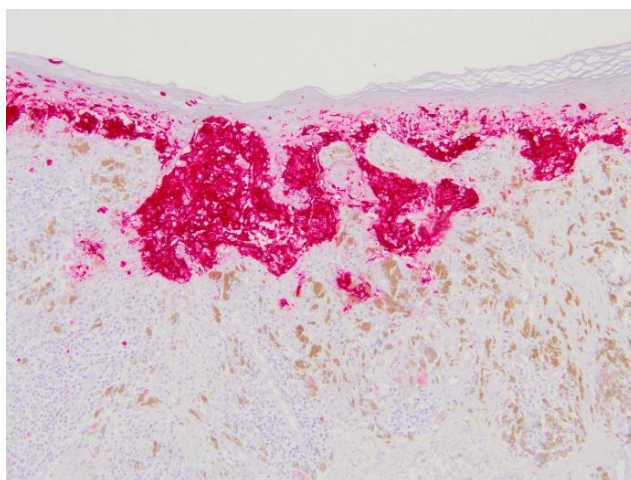
### 3. ISPITANICI I METODE

dijagnostike već se koriste kod dvojbenih slučajeva i pomoć su patologu u postavljanju točne dijagnoze (5). Imunohistokemijska dijagnostika novotvorina nevomelanocitnog podrijetla vrši se dokazivanjem biljega poput vimentina, S-100 proteina, HMB-45 (prema engl. *human melanoma black 45*) antitijela, Melan A proteina i Ki-67 indeksa proliferacije (10).

HMB-45, monoklonalno je antitijelo koje prepoznaje antigen nezrelih melanosoma te reagira s melanomskim stanicama, funkcionalno smještenim nevusnim stanicama i fetalnim melanocitima, ali ne reagira sa zrelim melanocitima smještenima u dermisu. HMB-45 osim u slučajevima u kojima tumorske stanice fagocitiraju melanosome kao primjerice kod metastatskog karcinoma dojke, ne pokazuje križnu reaktivnost s nemelanocitnim tumorima (5, 10) (Slika 8, slika 9).



Slika 8. NM, vizualizacija imunoreaktivnih stanica na HMB-45 antitijelo (Ultra View Kit), 100x  
(Izvor: Klinički zavod za patologiju i sudsku medicinu, KBC Osijek, arhivski materijal).

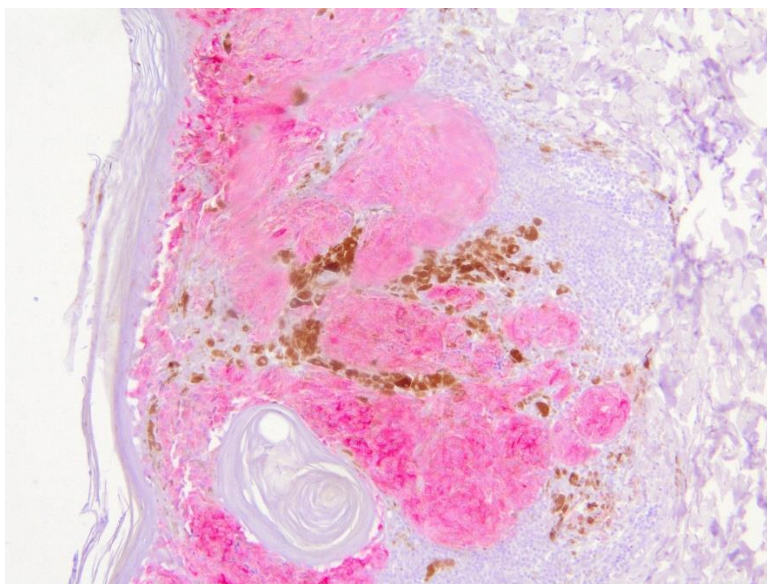


Slika 9. SSM, vizualizacija imunoreaktivnih stanica na HMB-45 antitijelo (Red View Kit), 100x  
(Izvor: Klinički zavod za patologiju i sudsku medicinu, KBC Osijek, arhivski materijal).

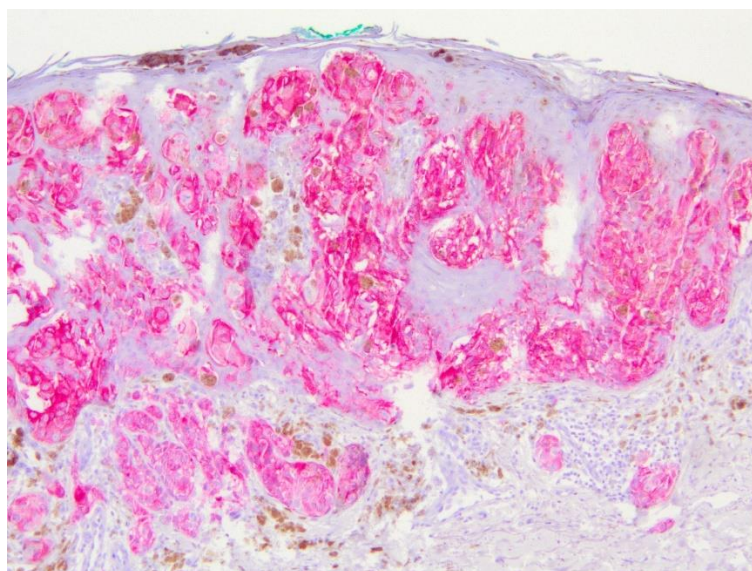


### 3. ISPITANICI I METODE

Melan A, manje je specifičan melanosomalni protein, ali je osjetljiviji u usporedbi s HMB-45. Melan A koristan je u diferencijalnoj dijagnostici melanocitnih tumora, posebice metastatskih tumora. S obzirom da Melan A prepoznaje i tumore perivaskularnih epiteloidnih stanica te tumore stanica koji proizvode steroidne hormone poput adrenokortikalnog karcinoma, potrebno je uz njega učiniti i HMB-45 dijagnostiku (23) (Slika 10, slika 11).



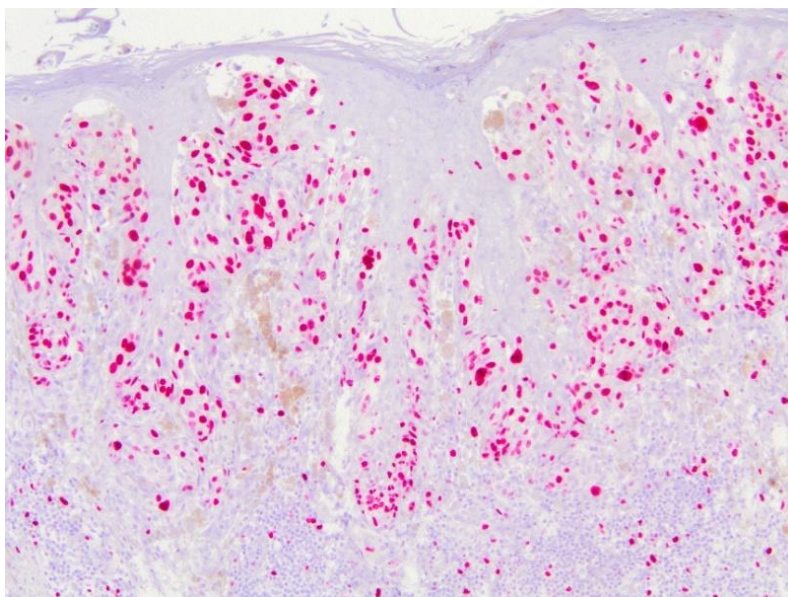
Slika 10. SSM, vidljiv signal ekspresije Melan A proteina (Red View Kit), 100x (Izvor: Klinički zavod za patologiju i sudsku medicinu, KBC Osijek, arhivski materijal).



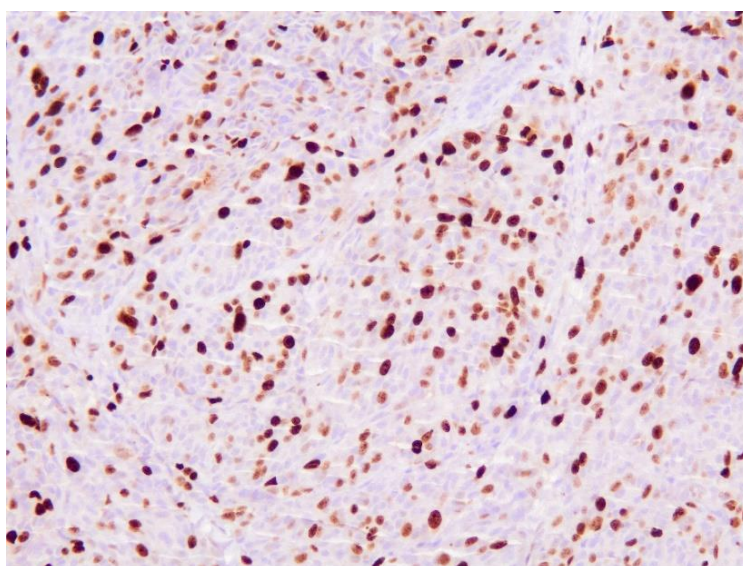
Slika 11. NM, vidljiv signal ekspresije Melan A proteina (Red View Kit), 100x (Izvor: Klinički zavod za patologiju i sudsku medicinu, KBC Osijek, arhivski materijal).

### 3. ISPITANICI I METODE

Ki-67, protein je čija je ekspresija strogo povezana s proliferacijom stanica. Činjenica da je protein Ki-67 prisutan tijekom svih aktivnih faza staničnog ciklusa (G1, S, G2 i mitozu), a odsutan u mirovanju stanica (G0), čini ga izvrsnim biljekom za određivanje takozvanog udjela rasta s obzirom na populaciju stanica (24). S obzirom da je biljeg proliferacije koji se koristi u dijagnostici mnogih tumora, nije specifičan za melanomske lezije (5) (Slika 12, slika 13).



Slika 12. SSM, vizualizacija ekspresije Ki-67 (Red View Kit), 100x (Izvor: Klinički zavod za patologiju i sudsku medicinu, KBC Osijek, arhivski materijal).



Slika 13. NM, vizualizacija ekspresije Ki-67 (Ultra View Kit), 100x (Izvor: Klinički zavod za patologiju i sudsku medicinu, KBC Osijek, arhivski materijal).

### 3. ISPITANICI I METODE

Postupak imunohistokemijskog bojenja preparata proveden je na uređaju Ventana BenchMark Ultra tvrtke Roche (Rotkreuz, Švicarska).

Antitijela korištena za imunohistokemijsko bojenje su: anti-MART-1/melan A (A103) – mišje monoklonalno antitijelo; anti-Melanosome (HMB-45) – mišje monoklonalno antitijelo; anti-Ki-67 (30-9) – zečje monoklonalno antitijelo.

#### 3.4 Statističke metode

Kategorijski podatci predstavljeni su apsolutnim i relativnim frekvencijama. Razlike kategorijskih varijabli testirane su  $\chi^2$  testom, a po potrebi Fisherovim egzaktnim testom. Normalnost raspodjele numeričkih varijabli testirana je Shapiro-Wilkovim testom. Numerički podatci opisani su aritmetičkom sredinom i standardnom devijacijom u slučaju raspodjela koje slijede normalnu, a u ostalim slučajevima medijanom i granicama interkvartilnog raspona. Razina značajnosti postavljena je na  $\alpha = 0,05$ . Za statističku analizu koristio se MedCalc® Statistical Software version 19.6 (MedCalc Software Ltd, Ostend, Belgium; <https://www.medcalc.org>; 2020).

## 4. REZULTATI

Istraživanje je provedeno na 120 ispitanika, od kojih je 64 (53 %) muškaraca i 56 (47 %) žena. Medijan dobi ispitanika je 63 godine (interkvartilnog raspona od 53 do 74) u rasponu od 25 do 93 godine, bez značajne razlike u odnosu na spol (Tablica 4).

Tablica 4. Razlike u dobi prema spolu

	<b>Median (interkvartilni raspon) dobi</b>	<b>Hodges- Lehmann median difference</b>	<b>95 % CI</b>	<b>P*</b>
Muškarci	63,5 (52 – 75,5)	0	-5 do 6	0,98
Žene	63 (58 – 73)			

\*Mann Whitney U test

S obzirom na dob, najviše ispitanika je u dobi od 60 do 69 godina, njih 34 (28 %), a starijih od 80 godina je 17 (14 %). Nema značajnih razlika u dobi u odnosu na spol (Tablica 5).

Tablica 5. Raspodjela ispitanika prema spolu i dobnim skupinama

<b>Dob</b>	<b>Broj (%) ispitanika</b>			<b>P*</b>
	<b>Muškarci</b>	<b>Žene</b>	<b>Ukupno</b>	
20 – 29	0	1 (1,8)	1 (0,8)	0,32
30 – 39	4 (6,3)	0	4 (3,3)	
40 – 49	10 (15,6)	6 (10,7)	16 (13,3)	
50 – 59	12 (19)	11 (20)	23 (19)	
60 – 69	14 (22)	20 (36)	34 (28)	
70 – 79	14 (22)	11 (20)	25 (21)	
80 – 89	9 (14)	7 (13)	16 (13)	
90 - 99	1 (2)	0	1 (1)	
Ukupno	64 (100)	56 (100)	120 (100)	

\*Fisherov egzakti test

#### 4. REZULTATI

S obzirom na tip melanoma najučestaliji je tip SSM kod 54 (45 %) ispitanika, i NM kod 51 (42,5 %) ispitanika, bez značajne razlike u odnosu na spol (Tablica 6).

Tablica 6. Raspodjela ispitanika prema spolu i tipovima

Tip	Broj (%) ispitanika			P*
	Muškarci	Žene	Ukupno	
SSM	33 (51,6)	21 (37,5)	54 (45)	0,32
NM	26 (40,6)	25 (44,6)	51 (42,5)	
Nevoidni M	1 (1,6)	5 (8,9)	6 (5)	
LMM	1 (2)	1 (2)	2 (2)	
M u nevasu	2 (3)	0	2 (2)	
Neklasificirani	1 (2)	4 (7)	5 (4)	
Ukupno	64 (100)	56 (100)	120 (100)	

\*Fisherov egzaktni test

Najučestalija lokalizacija je tijelo, u 47 (40,2 %) slučajeva ili ekstremiteti u 36 (30,8 %) slučajeva. Značajna je raspodjela ispitanika prema lokalizaciji i tipu tumora (Fisherov egzaktni test,  $P < 0,001$ ) (Tablica 7).

Tablica 7. Raspodjela ispitanika prema lokalizaciji i tipu tumora

Lokalizacija	Broj (%) ispitanika							P*
	SSM	NM	Nevoidni M	LMM	M u nevasu	Neklasificirani	Ukupno	
Glava i vrat	9 (16,7)	16 (31,4)	2/3	1/2	0	3/5	31 (26,5)	<b>&lt; 0,001</b>
Tijelo	24 (44,4)	21 (41,2)	0	0	2/2	0	47 (40,2)	
Ekstremiteti	20 (37)	13 (25,5)	1/3	1/2	0	1/5	36 (30,8)	
Anus	0	1 (2)	0	0	0	1/5	2 (1,7)	
Spol org.	1 (2)	0	0	0	0	0	1 (0,9)	
Ukupno	54 (100)	51 (100)	3/3	2/2	2/2	5/5	117 (100)	

\*Fisherov egzaktni test

Na koži je 117 (97,5 %) tumora, na sluznici samo 2 (1,7 %), a kod jednog ispitanika (0,8 %) tumor je na oku. Nespecificirani tip tumora je značajnije češće na sluznici ili oku u odnosu na ostale tipove melanoma (Fisherov egzaktni test,  $P < 0,001$ ) (Tablica 8).

#### 4. REZULTATI

Tablica 8. Raspodjela ispitanika prema zahvaćenosti tkiva i tipu tumora

	Broj (%) ispitanika							P*
	SSM	NM	Nevoidni M	LMM	M u nevasu	Neklasificirani	Ukupno	
Koža	54 (100)	51 (100)	6/6	2/2	2/2	2/5	117 (97,5)	<b>&lt; 0,001</b>
Sluznica	0	0	0	0	0	2/5	2 (1,7)	
Oko	0	0	0	0	0	1/5	1 (0,8)	
Ukupno	54 (100)	51 (100)	6/6	2/2	2/2	5/5	120 (100)	

\*Fisherov egzaktni test

Prema CLARK-u, 42 (37,5 %) ispitanika je CLARK IV, a 34 (30,4 %) ispitanika CLARK III. Značajne su razlike u raspodjeli prema CLARK-u u odnosu na tip tumora (Fisherov egzaktni test,  $P < 0,001$ ) (Tablica 9).

Tablica 9. Raspodjela ispitanika prema CLARK-u – po tipu tumora

	Broj (%) ispitanika							P*
	SSM	NM	Nevoidni M	LMM	M u nevasu	Neklasificirani	Ukupno	
CLARK I	8 (14,8)	0	0	1/2	0	0	9 (8)	<b>&lt; 0,001</b>
CLARK II	18 (33,3)	0	1/6	0	0	0	19 (17)	
CLARK III	18 (33,3)	9 (19,6)	3/6	0	2/2	2/2	34 (30,4)	
CLARK IV	9 (17)	30 (65)	2/6	1/2	0	0	42 (37,5)	
CLARK V	1 (2)	7 (15)	0	0	0	0	8 (7,1)	
Ukupno	54 (100)	46 (100)	6/6	2/2	2/2	2/2	112 (100)	

\*Fisherov egzaktni test

Po Breslow klasifikaciji, najviše ispitanika, njih 42 (35 %) ima Breslow V, a 27 (22,5 %) Breslow I. Postoji značajna razlika u raspodjeli ispitanika prema debljini tumora po tipu tumora (Fisherov egzaktni test,  $P < 0,001$ ) (Tablica 10).



#### 4. REZULTATI

Tablica 10. Raspodjela ispitanika prema debljini tumora (Breslow) po tipu tumora

	Broj (%) ispitanika							P*
	SSM	NM	Nevoidni M	LMM	M u nevasu	Neklasificirani	Ukupno	
BRESLOW I	23 (42,6)	1 (2)	1/6	1/2	1/2	0	27 (22,5)	<b>&lt; 0,001</b>
BRESLOW II	17 (31,5)	1 (2)	1/6	1/2	1/2	3/5	24 (20)	
BRESLOW III	7 (13)	6 (11,8)	1/6	0	0	1/5	15 (12,5)	
BRESLOW IV	3 (6)	7 (14)	2/6	0	0	0	12 (10)	
BRESLOW V	4 (7)	36 (71)	1/6	0	0	1/5	42 (35)	
Ukupno	54 (100)	51 (100)	6/6	2/2	2/2	5/5	120 (100)	

\*Fisherov egzaktni test

Od ukupno 54 (45 %) ispitanika s SSM tipom melanoma, značajno je više, njih 30 (83,3 %) s indeksom proliferacije do 10 %, a u tipu NM, od ukupno 51 (42,5 %) ispitanika, njih 23 (76,7 %) ima indeks proliferacije veći od 50 % (Fisherov egzaktni test,  $P < 0,001$ ) (Tablica 11).

Tablica 11. Raspodjela ispitanika prema indeksu proliferacije (Ki-67 %) u odnosu na tip melanoma

Tip	Broj (%) ispitanika					P*
	do 10	11 - 20	21 - 50	>50	Ukupno	
SSM	30 (83,3)	10 (55,6)	10 (27,8)	4 (13,3)	54 (45)	<b>&lt; 0,001</b>
NM	0	6 (33,3)	22 (61,1)	23 (76,7)	51 (42,5)	
Nevoidni M	2 (5,6)	1 (5,6)	2 (5,6)	1 (3,3)	6 (5)	
LMM	2 (6)	0	0	0	2 (1,7)	
M u nevasu	1 (3)	0	1 (3)	0	2 (1,7)	
Neklasificirani	1 (3)	1 (6)	1 (3)	2 (6,7)	5 (4,2)	
Ukupno	36 (100)	18 (100)	36 (100)	30 (100)	120 (100)	

\*Fisherov egzaktni test

Nema značajnih razlika u raspodjeli ispitanika prema stadiju bolesti i prema lokalizaciji (Tablica 12).

#### 4. REZULTATI

Tablica 12. Raspodjela ispitanika prema stadiju bolesti i lokalizaciji

	Broj (%) ispitanika				P*
	Koža	Sluznica	Oko	Ukupno	
Tis	9 (7,7)	0	0	9 (7,5)	0,11
T1a	27 (23,1)	0	0	27 (22,5)	
T1b	5 (4,3)	0	0	5 (4,2)	
T2a	12 (10)	2/2	0	14 (11,7)	
T2b	3 (3)	0	0	3 (2,5)	
T3a	9 (8)	0	0	9 (7,5)	
T3b	8 (7)	0	0	8 (7)	
T4a	13 (11)	0	1/1	14 (12)	
T4b	31 (26)	0	0	31 (26)	
Ukupno	117 (100)	2/2	1/1	120 (100)	

\*Fisherov egzakti test

Stadij bolesti T4b značajno više imaju ispitanici s NM tipom tumora, njih 26 (51 %). Značajna je razlika u raspodjeli ispitanika prema stadiju bolesti i po tipu melanoma (Fisherov egzakti test,  $P < 0,001$ ) (Tablica 13).

Tablica 13. Raspodjela ispitanika prema stadiju bolesti i po tipu melanoma

	Broj (%) ispitanika							P*
	SSM	NM	Nevoidni M	LMM	M u nevusu	Neklasificirani	Ukupno	
Tis	8 (14,8)	0	0	1/2	0	0	9 (7,5)	<b>&lt; 0,001</b>
T1a	21 (38,9)	2 (3,9)	1/6	1/2	1/2	1/5	27 (22,5)	
T1b	5 (9,3)	0	0	0	0	0	5 (4,2)	
T2a	8 (15)	2 (4)	1/6	0	1/2	2/5	14 (11,7)	
T2b	1 (2)	1 (2)	0	0	0	1/5	3 (2,5)	
T3a	4 (7)	4 (8)	1/6	0	0	0	9 (7,5)	
T3b	3 (6)	5 (10)	0	0	0	0	8 (7)	
T4a	0	11 (22)	2/6	0	0	1/5	14 (12)	
T4b	4 (7)	26 (51)	1/6	0	0	0	31 (26)	
Ukupno	54 (100)	51 (100)	6/6	2/2	2/2	5/5	120 (100)	

\*Fisherov egzakti test

In situ tumora je ukupno 9, od kojih je 8/9 SMM a 1/9 je LMM. Prema lokalizaciji 3/9 su na koži, 2/9 su na sluznicama, a na oku ih je 4/9.

S obzirom na proliferacijski indeks 8/9 ih je imalo Ki-67 od 1 do 10, a 1/9 je imao Ki-67 od 20 do 30. Svi in situ tumori su bili Melan A, HMB-45 i Fontana pozitivni. Nema značajnih razlika u raspodjeli ispitanika prema tipu melanoma ili prema lokalizaciji, u pozitivnom ili negativnom nalazu Melan A testa, HMB-45 i Fontana (Tablica 14 i Tablica 15).



#### 4. REZULTATI

Tablica 14. Raspodjela prema tipu melanoma i nalazu Melan A, HMB45 i Fontana

	Broj (%) ispitanika prema nalazu MELAN A			P*
	Pozitivan	Negativan	Ukupno	
<b>MELAN A</b>				
SSM	54 (45,8)	0	54 (45)	0,41
NM	49 (41,5)	2/2	51 (42,5)	
Nevoidni M	6 (5,1)	0	6 (5)	
LMM	2 (2)	0	2 (2)	
M u nevasu	2 (2)	0	2 (2)	
Neklasificirani	5 (4)	0	5 (4)	
Ukupno	118 (100)	2/2	120 (100)	
<b>HMB-45</b>				
SSM	54 (45,4)	0	54 (45)	0,55
NM	50 (42)	1/1	51 (42,5)	
Nevoidni M	6 (5)	0	6 (5)	
LMM	2 (2)	0	2 (2)	
M u nevasu	2 (2)	0	2 (2)	
Neklasificirani	5 (4)	0	5 (4)	
Ukupno	119 (100)	1/1	120 (100)	
<b>FONTANA</b>				
SSM	52 (48,1)	2 (16,7)	54 (45)	0,05
NM	44 (40,7)	7 (58,3)	51 (42,5)	
Nevoidni M	4 (3,7)	2 (16,7)	6 (5)	
LMM	1 (1)	1 (8)	2 (2)	
M u nevasu	2 (2)	0	2 (2)	
Neklasificirani	5 (5)	0	5 (4)	
Ukupno	108 (100)	12 (100)	120 (100)	

\*Fisherov egzaktni test

Tablica 15. Raspodjela prema lokalizaciji i nalazu Melan A , HMB-45 i Fontana

	Broj (%) ispitanika prema nalazu MELAN A			P*
	Pozitivan	Negativan	Ukupno	
<b>MELAN A</b>				
Koža	115 (97,5)	2/2	117 (97,5)	> 0,99
Sluznica	2 (1,7)	0	2 (1,7)	
Oko	1 (0,8)	0	1 (0,8)	
Ukupno	118 (100)	2/2	120 (100)	
<b>HMB-45</b>				
Koža	116 (97,5)	1/1	117 (97,5)	> 0,99
Sluznica	2 (1,7)	0	2 (1,7)	
Oko	1 (0,8)	0	1 (0,8)	
Ukupno	119 (100)	1/1	120 (100)	
	Broj (%) ispitanika prema nalazu MELAN A			P*
	Pozitivan	Negativan	Ukupno	
<b>FONTANA</b>				
Koža	105 (97,2)	12 (100)	117 (97,5)	> 0,99
Sluznica	2 (1,9)	0	2 (1,7)	
Oko	1 (0,9)	0	1 (0,8)	
Ukupno	108 (100)	12 (100)	120 (100)	

\*Fisherov egzaktni test

### 5. RASPRAVA

Učestalost pojave malignog melanoma znatno varira uzmemo li u obzir etiološki faktor insolacije na različitim zemljopisnim širinama (1). Incidencija malignog melanoma u svijetu u stalnom je porastu te se trenutno smatra da će 1 od 34 muškarca i 1 od 53 žene u svom životu razviti maligni melanom. Također, nalazi se na 15. mjestu najčešćih tumora koji pokazuju porast incidencije. Svake godine Sjedinjene Američke Države broje 38000 novooboljelih, a Njemačka svake godine broji oko 10000 novooboljelih (25). Tri zemlje s najvišom stopom incidencije su europske zemlje poput Danske, Švedske i Nizozemske te je incidencija pozitivno povezana s dobnom skupinom preko 75 godina (26). U istraživanju iz 2018. godine koje se baziralo na podacima iz perioda između 1995. i 2012. godine pokazalo je kako se u Europi bilježi godišnji porast od 8,3 % novootkrivenih melanoma u žena i još veći broj, odnosno porast od 10 % novootkrivenih melanoma u muškaraca (27). Veća stopa incidencije malignog melanoma u proteklih 10 godina pripisuje se brojnijem operiranju suspektnih lezija te postavljanju dijagnoze melanoma u najranijem stadiju. Također, osim povećane stope uzrokovane povećanim brojem operacija, na nju utječu i različiti okolišni čimbenici, prvenstveno izlaganje UV zračenju koje ima mutageni učinak na DNK te takve mutacije mogu aktivirati protoonkogene ili inaktivirati tumor supresorske gene te tako dovesti do razvoja tumora (10). U Hrvatskoj se također bilježi povećanje broja dijagnosticiranih melanoma. Maligni melanom jedan je od tumora s najvećom ekspanzijom u posljednjih nekoliko godina. Godišnje oboli 7 % više bolesnika od malignog melanoma te se godišnje otkrije oko 580 novodijagnosticiranih melanoma (5). Također, najveća incidencija je u bolesnika starijih od 40 godina, iako se kroz par godina povećao i broj dijagnosticiranih melanoma u mlađoj populaciji.

U ovom istraživanju provedenom na Kliničkom zavodu za patologiju i sudsku medicinu KBC Osijek u razdoblju od 2017. godine do 2020. godine dijagnosticirano je 120 primarnih melanoma. Maligni melanom ima nešto češću pojavnost u muškaraca (53 %), a s obzirom na dob, najviše melanoma dijagnosticirano je u dobnoj skupini od 60 do 69 godina (28 %) te medijan dobi iznosi 63 godine. Najčešći dijagnosticirani tip je SSM (45 %), a lokalizacija primarnog melanoma najčešća je na koži (97,5 %) na području trupa (40,2 %). Brojna klinička istraživanja pokazala su da maligni melanom lokaliziran na koži trupa najčešće zahvaća dobnu skupinu od 50 do 60 godina, a populacija starija od 80 godina najčešće razvija melanom vrata i glave (5).

Istraživanje provedeno na Kliničkom zavodu za patologiju i sudsku medicinu KBC Osijek 2017. godine, u razdoblju od 2012. do 2016. godine bilježi 189 dijagnosticiranih primarnih melanoma. Maligni melanom dijagnosticiran je u 113 muškaraca (59,8 %) i 76 žena (40,2 %) te je prosječna dob iznosila 61,3 godine. Najviše melanoma bilo je lokalizirano na koži trupa (42,3 %). U istraživanju, raspodjela melanoma prema klasifikaciji po Clarku pokazala je da su najzastupljeniji stupnjevi bili Clark III i Clark IV s ukupno 64,8 %, a nakon ta dva stupnja slijedi Clark II s ukupno 17,6 % pojavnosti (5). U ovom istraživanju raspodjela malignog melanoma prema klasifikaciji po Clarku pokazuje kako je najviše melanoma svrstano u stupanj Clark IV (37,5 %) i Clark III (30,4 %), a najmanje ih je svrstano u Clark V (7,1 %) i Clark I (8 %).

Istraživanje iz 1978. godine u SAD-u obuhvatilo je 339 ispitanika s dijagnozom melanoma tijekom 17 godina te je utvrdilo kako je 70 % ispitanika imalo dijagnosticiran melanom kojemu je dodijeljen stupanj Clark III (34 %) i Clark IV (36 %) (5).

U istraživanju iz 2016. godine provedenom u Općoj bolnici Varaždin na Odjelu za patologiju ustanovljeno je kako je najzastupljeniji stupanj po Clarku i u muškaraca i u žena Clark II. Najčešća lokalizacija kojoj je dodijeljen stupanj Clark II kod žena bio je trup, dok su kod muškaraca to bila leđa (28).

Istraživanje iz 2016. godine provedeno u Estoniji prema podacima za razdoblje između 1995. i 2012. godine pokazalo je povećanje stope incidencije, 8,6/100000 muškaraca i 11,3/100000 žena. Usto, bilježi se strmi porast novootkrivenih malignih melanoma (14 %) u muškaraca mlađih od 50 godina nakon 2005. godine. Broj malignih melanoma dijagnosticiranih prema dobnoj raspodjeli između 1995. i 2004. za muškarce dominirao je u rasponu od 60 do 69 godina (28,5 %), a zatim u razdoblju između 2005. i 2012. dobni raspon pomiče se na 70 do 79 godina života (26,5 %). Što se tiče žena, u razdoblju između 1995. i 2012. broj novootkrivenih malignih melanoma dominira u dobnom rasponu između 15 i 49 godina života (27,5 %). Nastavno, najveći broj dijagnosticiranih melanoma u muškaraca prema lokalizaciji nalazio se na trupu (54,5 %), a u žena prema lokalizaciji najviše je malignih melanoma dijagnosticirano na području donjih udova (34,3 %) (29).

Studija provedena u Danskoj pokazala je znatan porast novootkrivenih melanoma. 1943. godine zabilježeno je svega 50 slučajeva dok je 1982. godine broj porastao na 470 slučajeva. U navedenom razdoblju stopa novootkrivenih melanoma porasla je za faktor 6,1 odnosno 5,1, za žene i muškarce. Najviše dijagnosticiranih malignih melanoma u žena bili su prema lokalizaciji na donjim udovima (47 %), a u muškaraca na leđima (55 %). Istraživanje je dokazalo da pojavnost melanoma lokaliziranog na vratu i glavi raste usporedno s dobi (30).

U OB Dubrovniku u petogodišnjem periodu u razdoblju od 2006. do 2010. provedeno je istraživanje koje je obuhvatilo 28 muškaraca i 30 žena te je cilj bio utvrditi spolnu i dobnu raspodjelu te zanimanje u razvoju i stadiju malignog melanoma. Studija je pokazala da ne postoji značajna razlika u spolu i broju dijagnosticiranih melanoma (51 % žene i 49 % muškarci). Prema dobnoj raspodjeli najviše melanoma dijagnosticirano je u dobnoj skupini između 71 i 80 godina (36 %), a zatim dobne skupine u rasponu od 51 do 60 (20 %) i 61 do 70 godina (20 %), te je prosječna dob za muškarce 63 godine (31). I u ovoj studiji prema lokalizaciji najveća pojavnost malignog melanoma jest na trupu (67 %), a zatim na donjim ekstremitetima (23 %). U klasifikaciji tumora prema Clarku najzastupljeniji je stupanj Clark III (35 %), a slijedi ga stupanj Clark II (30 %) (31).

Prema istraživanju objavljenom 2010. godine u kojemu je proučavana korelacija broja mitozna kod dijagnosticiranih melanoma i indeksa proliferacije (Ki-67), utvrđeno je kako su povećan broj mitozna i ekspresija Ki-67 povezani sa raznim značajkama poput višeg stupnja Clark invazije tumora, postoji li ili je odsutna tumorska ulceracija, postoji li nekroza te je li došlo do vaskularne invazije. Uzevši u obzir rezultate, znanstvenici su zaključili kako je Ki-67 bolji prognostički pokazatelj od broja mitozna (5). U ovome istraživanju ustanovljeno je kako najviše bolesnika, njih 30 (83,3 %), s podtipom SSM ima indeks proliferacije do 10 %, dok bolesnici s podtipom NM najčešće imaju indeks proliferacije veći od 50 %. Neovisno o tipu melanoma najviše bolesnika nalazi se u skupini indeksa proliferacije do 10 % (36 %) i u skupini u rasponu od 21 do 50 % (36 %). U ovom istraživanju određivani su i Melan A i HMB-45. Melan A bio je pozitivan u 118 (98,3 %) ispitanika, dok je u samo 2 (1,7 %) slučaja bio negativan. HMB-45 pokazuje vrlo sličnu raspodjelu sa 119 (99,2 %) pozitivnih ispitanika i samo 1 (0,8 %) negativnim ispitanikom. Uz bojenje tkiva hemalaun-eozin tehnikom, uzorci su u ovom istraživanju bojani i specijalnom histološkom tehnikom Fontana-Masson. S obzirom na tip melanoma, najviše pozitivno obojenih malignih melanoma pripada podtipu SSM (48,1 %), a

zatim podtipu NM (40,7 %). Najviše neobojenih malignih melanoma (58,3 %) ovom metodom pripada NM podtipu. Prema lokalizaciji najviše pozitivno obojenih melanoma nalazi se na koži (97,2 %), ali ujedno na koži se nalazi i najviše neobojenih malignih melanoma, odnosno 12 (100 %). Fontana-Masson, dodatna je metoda koja se koristi. S obzirom na osjetljivost pri dijagnosticiranju malignih melanoma, imunohistokemijske metode analize tumorskog tkiva imaju prednost u odnosu na specijalno histološko bojenje. U studiji provedenoj 2020. godine na 15 ispitanika s dijagnozom melanocitne lezije nepoznatog melanomskog potencijala utvrđeno je kako HMB-45 igra veliku ulogu u postavljanju dijagnoze malignog melanoma. Naime, bojenje pomoću HMB-45 antitijela pokazalo je kako 96 % melanocitnih lezija ima potencijal prijeći u melanom, a svega 5 % nevusa nije imalo obojenje (32). Istraživanje provedeno 2017. godine baziralo se na uspoređivanju histoloških i imunohistokemijskih bojenja malignog melanoma kože u 12 ispitanika. Vidljiv signal ekspresije Melan A proteina i HMB-45 antitijela u navedenom istraživanju pokazuju svi ispitanici. Preparati 12 ispitanika pokazivali su slabo hemalaun-eozin bojenje te su lezije bile asimptomatske, a ispitanici nisu imali povijest bolesti u obitelji. Usto, svih 12 preparata pokazalo je izrazito jak signal ekspresije Melan A i HMB-45. Uzimajući u obzir ove podatke, od velike je važnosti dijagnosticirati melanocitne lezije imunohistokemijskim metodama kako bi se nevusi malignog potencijala uhvatili u što ranijem stadiju (33).

## 6. ZAKLJUČAK

Temeljem provedenog istraživanja i dobivenih rezultata može se zaključiti:

1. U razdoblju između 2017. i 2020. godine u KBC Osijek dijagnosticirano je 120 primarnih melanoma, nešto češće u muškaraca nego u žena
2. Dijagnosticirani melanomi najčešće su se pojavljivali na koži s najčešćom lokalizacijom na trupu i na donjim ekstremitetima, sa značajnom raspodjelom ispitanika prema lokalizaciji i tipu tumora
3. Najčešći dijagnosticirani tip melanoma bio je superficijalno šireći melanom te nodularni melanom, dok su se ostali tipovi javljali u mnogo manjem postotku te sporadično
4. Prema Clark klasifikaciji melanomi su u najvećoj mjeri pokazivali stupanj Clark IV te su uočene značajne razlike u raspodjeli CLARK-a u odnosu na tip tumora
5. Prema Breslow-u najviše melanoma pokazivalo stupanj Breslow V uz značajnu razliku u raspodjeli ispitanika prema debljini tumora po tipu tumora
6. Udio dokazanih nakupina melanina bojanih specijalnom histološkom Fontana-Masson tehnikom bojenja, nešto je manji u usporedbi s imunohistokemijskim metodama bojenja pomoću anti-MART-1/melan A antitijela i anti-Melanosome antitijela, što ukazuje na prednost imunohistokemijskoj analizi tumorskog tkiva u odnosu na specijalno histološko bojenje

### 7. SAŽETAK

**CILJ ISTRAŽIVANJA.** Ispitati broj dijagnosticiranih melanoma u četverogodišnjem periodu, ispitati učestalost melanoma ovisno o klasifikaciji prema Breslow-u i Clark-u i usporediti specijalno histokemijsko Fontana-Masson bojenje i imunohistokemijske metode u dijagnostici melanoma.

**USTROJ STUDIJE.** Presječna studija s povijesnim podacima.

**ISPITANICI I METODE.** Istraživanje obuhvaća 120 dijagnosticiranih primarnih melanoma dijagnosticiranih na Kliničkom zavodu za patologiju i sudsku medicinu KBC Osijek u periodu od 2016. do 2020. godine. Uzorci tkiva bojani su standardnom hemalaun-eozin tehnikom te Fontana-Masson specijalnom histološkom tehnikom. Uz histološku obradu učinjena je i imunohistokemijska analiza na Melan A, HMB-45 i Ki-67. Za tehniku bojenja hemalaun-eozin koristio se aparat za automatsko bojenje marke Sakura i automatski pokrivač marke Sakura. Za imunohistokemijsku analizu koristio se uređaj Ventana BenchMark Ultra tvrtke Roche.

**REZULTATI.** Najviše MM zahvaća populaciju od 60 do 69 godina (28 %), bez značajne razlike u odnosu na spol. S obzirom na lokalizaciju, najviše melanoma lokalizirano je na koži (97,5 %). Prema klasifikaciji po Clarku i Breslowu, najviše je melanoma bilo zastupljeno u stupnjevima Clark IV (37,5 %) i Breslow V (35 %). Najviše ispitanika imalo je vrijednosti Ki-67 do 10 % (36 %), te između 21 i 50 % (36 %). Većina tumora (98,7 %) pozitivno je pri imunohistokemijskoj analizi.

**ZAKLJUČAK.** Razlog povećane incidencije malignog melanoma je neprestana izloženost kože štetnim okolišnim čimbenicima, posebice štetnom UV zračenju. Od velike je važnosti imunohistokemijska analiza tumorskog tkiva te stupnjevanje po Clarku i Breslowu uz TNM klasifikacija sustava kao prognostičkog čimbenika.

**KLJUČNE RIJEČI:** Breslow; Clark; Fontana-Masson; HMB-45; Ki-67; maligni melanom; Melan A

### 8. SUMMARY

#### **Comparison of histochemical and immunohistochemical methods in the diagnosis of melanoma**

**OBJECTIVES.** The aim of the study was to look into the number of melanomas diagnosed over a four-year period, examine the incidence of melanoma depending on classification according to Breslow and Clark, and compare special histochemical Fontana-Masson staining and immunohistochemical methods in the diagnosis of melanoma.

**STUDY DESIGN.** Cross-sectional study with historical data.

**PARTICIPANTS AND METHODS.** The study covers 120 primary melanomas diagnosed at the Clinical Department of Pathology and Forensic Medicine, Clinical Hospital Center Osijek over a four-year period from 2016 to 2020. Tissue samples were stained by the standard Hemalaun-Eosin staining method and the Fontana-Masson special histological staining method. In addition to histological processing, immunohistochemical analysis for Melan A, HMB-45 and Ki-67 was performed. Sakura Tissue-Tek Prisma Plus Automated Slide Stainer and Sakura Tissue-Tek Film Automated Coverslipper were used for the hemalaun-eosin staining technique. Roche's Ventana BenchMark Ultra was used for immunohistochemical analysis.

**RESULTS.** The majority of respondents were men (53 %). Most malignant melanomas affect the population aged 60 to 69 (28 %). Regarding localization, most melanomas is localized on the skin (97.5 %). According to the Clark and Breslow classification, most common melanoma stanges were Clark IV (37.5 %) and Breslow V (35 %). Most respondents had Ki-67 values up to 10 % (36 %), and in the range of 21 to 50% (36 %). Most tumors (98.7 %) are positive in immunohistochemical analysis.

**CONCLUSION.** The reason for the increased incidence of malignant melanoma is the constant skin exposure to harmful environmental factors, especially harmful UV radiation. Of great importance is the immunohistochemical analysis of tumor tissue and Clark and Breslow grading with TNM classification as a prognostic factor.



## 8. SUMMARY

**KEY WORDS:** Breslow; Clark; Fontana-Masson; HMB-45; Ki-67; malignant melanoma; Melan A

### 9. LITERATURA

1. Šitum M. Zloćudni tumori kože i mekih tkiva. *Medicus* [Internet];10(2\_Maligni tumori):237-245. Dostupno na: <https://hrcak.srce.hr/19786>. Datum pristupa: 02.06.2021.
2. Wolff K, Goldsmith L, Katz S, Gilchrest B, Paller AS, Leffell D. Fitzpatrick's *Dermatology in General Medicine*, 9. izd.. New York: McGraw-Hill, 2018. str. 316-317;
3. Ivančević Ž, Rumboldt Z, Bergovec M, Silobrčić V. MSD priručnik – Biologija kože. Split: Placebo, 2014. Dostupno na: <http://www.msd-prirucnici.placebo.hr/msd-za-pacijente/kozne-bolesti/biologija-koze>. Datum pristupa: 15.5.2021.
4. Gudelj A. Zdravstvena njega bolesnika sa malignim tumorima kože [Završni rad]. Split: Sveučilište u Splitu, Sveučilišni odjel zdravstvenih studija; 2015. Dostupno na: <https://urn.nsk.hr/urn:nbn:hr:176:027313>. Datum pristupa: 25.05.2021.
5. Matešković A. Dijagnostika malignog melanoma imunohistokemijskim bojanjem. [Završni rad]. Osijek: Sveučilište Josipa Jurja Strossmayera u Osijeku, Medicinski fakultet Osijek; 2017. Dostupno na: <https://urn.nsk.hr/urn:nbn:hr:152:555661>. Datum pristupa: 02.06.2021.
6. Riley PA. Melanin. *Int J Biochem Cell Biol* [Internet]. 1997;29(11):1235–9. Dostupno na: <https://www.sciencedirect.com/science/article/pii/S1357272597000137>. Datum pristupa
7. Cichorek M, Wachulska M, Stasiewicz A, Tymińska A. Skin melanocytes: Biology and development. *Postep Dermatologii i Alergol*. 2013;30(1):30–41. Dostupno na: <https://www.ncbi.nlm.nih.gov/pmc/articles/PMC3834696/>. Datum pristupa: 05.06.2021.
8. Lipozenčić J i sur. *Dermatovenerologija*. Zagreb: Medicinska naklada 2004. str: 493-499.
9. Goldstein AM, Tucker MA. Dysplastic Nevi and Melanoma. *Cancer Epidemiol Biomarkers & Prev* [Internet]. 2013 Apr 1;22(4):528 LP – 532. Dostupno na: <http://cebp.aacrjournals.org/content/22/4/528.abstract>. Datum pristupa: 05.06.2021.
10. Nola I. Kliničko-patološki čimbenici i značajke staničnog ciklusa u predviđanju ishoda melanoma kože [Doktorska disertacija]. Zagreb: Sveučilište u Zagrebu, Medicinski fakultet; 2005. Dostupno na: <https://core.ac.uk/download/pdf/11699223.pdf>. Datum pristupa: 02.06.2021.
11. Lisica K. Melanom [Završni rad]. Koprivnica: Sveučilište Sjever; 2017. Dostupno na: <https://urn.nsk.hr/urn:nbn:hr:122:226968>. Datum pristupa: 25.05.2021.
12. Riker AI. *Melanoma. A Modern Multidisciplinary Approach*. New Orleans: Springer International Publishing AG, 2018. str: 89-91; 197.

13. Menzies SW, Liyanarachchi S, Coates E, Smith A, Cooke-Yarborough C, Lo S, et al. Estimated risk of progression of lentigo maligna to lentigo maligna melanoma. *Melanoma Res* [Internet]. 2020;30(2). Dostupno na: [https://journals.lww.com/melanomaresearch/Fulltext/2020/04000/Estimated\\_risk\\_of\\_progression\\_of\\_lentigo\\_maligna.10.aspx](https://journals.lww.com/melanomaresearch/Fulltext/2020/04000/Estimated_risk_of_progression_of_lentigo_maligna.10.aspx). Datum pristupa: 05.06.2021.
14. Trindade FM, de Freitas MLP, Bittencourt FV. Dermoscopic evaluation of superficial spreading melanoma. *An Bras Dermatol* [Internet]. 2021;96(2):139–47. Dostupno na: <https://www.sciencedirect.com/science/article/pii/S0365059621000106>. Datum pristupa: 05.06.2021.
15. Basurto-Lozada P, Molina-Aguilar C, Castaneda-Garcia C, Vázquez-Cruz ME, Garcia-Salinas OI, Álvarez-Cano A, et al. Acral lentiginous melanoma: Basic facts, biological characteristics and research perspectives of an understudied disease. *Pigment Cell Melanoma Res* [Internet]. 2021 Jan 1;34(1):59–71. Dostupno na: <https://doi.org/10.1111/pcmr.12885>. Datum pristupa: 05.06.2021.
16. Majnarić T. Klinički tipovi, dijagnostika i liječenje melanoma [Diplomski rad]. Rijeka: Sveučilište u Rijeci, Medicinski fakultet; 2019. Dostupno na: <https://urn.nsk.hr/urn:nbn:hr:184:792984>. Datum pristupa: 02.06.2021.
17. Dedić Plavetić N, Silovski T, Tečić Vuger A, Pavlović M, Vazdar Lj, Herceg D i sur. Smjernice za provođenje dijagnostičkih pretraga prije početka liječenja onkološkog bolesnika – kliničke preporuke Hrvatskog društva za internističku onkologiju HLZ-a II. dio: rak dojke, ginekološki tumori (rak jajnika, rak tijela maternice, rak vrata maternice), rak pluća, maligni melanom, sarkomi, tumori središnjega živčanog sustava, rak glave i vrata. *Liječnički vjesnik* [Internet]. 2018;140(3-4):0-0. Dostupno na: <https://doi.org/10.26800/LV-140-3-4-9>. Datum pristupa: 17.06.2021.
18. Cancer Research UK. Clark and Breslow staging. Dostupno na: <https://www.cancerresearchuk.org/about-cancer/melanoma/stages-types/clark-breslow-staging>. Datum pristupa: 05.06.2021.
19. Schadendorf D, Kochs C, Livingstone E. *Handbook of Cutaneous Melanoma*. Essen: Springer Healthcare, Tarporley, 2013. str: 9-10.
20. Fisher DE, Bastian BC. *Melanoma*. New York: Springer, 2019. str: 280-282.
21. Junqueira LC, Carnerio J. *Osnovne histologije, udžbenik i atlas*. 10. izd. Zagreb: Školska knjiga, 2005. str: 1-2; 9-21.
22. Armed Forces Institute of Pathology. *Laboratory Methods in Histotechnology*. Michigan:

## 9. LITERATURA

- American Registry of Pathology, University of Michigan, 1994. str: 187-188.
23. Busam KJ, Jungbluth AA. Melan-A, a new melanocytic differentiation marker. *Adv Anat Pathol*. 1999 Jan;6(1):12–8. Dostupno na: [https://journals.lww.com/anatomicpathology/abstract/1999/01000/melan\\_a,\\_a\\_new\\_melanocytic\\_differentiation\\_marker.2.aspx](https://journals.lww.com/anatomicpathology/abstract/1999/01000/melan_a,_a_new_melanocytic_differentiation_marker.2.aspx) . Datum pristupa: 06.06.2021.
24. Scholzen T, Gerdes J. The Ki-67 protein: From the known and the unknown. *J Cell Physiol* [Internet]. 2000 Mar 1;182(3):311–22. Dostupno na: [https://doi.org/10.1002/\(SICI\)1097-4652\(200003\)182:3%3C311::AID-JCP1%3E3.0.CO](https://doi.org/10.1002/(SICI)1097-4652(200003)182:3%3C311::AID-JCP1%3E3.0.CO). Datum pristupa: 06.06.2021.
25. Krušlin B, Müller D, Nola I, Vučić M, Novosel I, Jakovčević A i sur. Metastatic Melanoma in Biopsy Material in the 1995-2000 Period. *Acta clinica Croatica* [Internet]. 2001;40(3):203-207. Dostupno na: <https://hrcak.srce.hr/14871>. Datum pristupa: 10.06.2021.
26. Naik PP. Cutaneous Malignant Melanoma: A Review of Early Diagnosis and Management. *World J Oncol* [Internet]. 2021/02/24. 2021 Feb;12(1):7–19. Dostupno na: <https://www.ncbi.nlm.nih.gov/pmc/articles/PMC7935621/>. Datum pristupa: 10.06.2021.
27. Sacchetto L, Zanetti R, Comber H, Bouchardy C, Brewster DH, Broganelli P, et al. Trends in incidence of thick, thin and in situ melanoma in Europe. *Eur J Cancer* [Internet]. 2018;92:108–18. Dostupno na: <https://www.sciencedirect.com/science/article/pii/S0959804918300017>. Datum pristupa: 10.06.2021.
28. Kanđera S. Melanom - epidemiološka analiza [Završni rad]. Koprivnica: Sveučilište Sjever; 2016. Dostupno na: <https://urn.nsk.hr/urn:nbn:hr:122:554078>. Datum pristupa: 10.06.2021.
29. Padrik P, Valter A, Valter E, Baburin A, Innos K. Trends in incidence and survival of cutaneous malignant melanoma in Estonia: a population-based study. *Acta Oncol*. 2017 Jan;56(1):52–8. Dostupno na: <https://www.tandfonline.com/doi/pdf/10.1080/0284186X.2016.1243804?needAccess=true> . Datum pristupa: 10.06.2021.
30. Gallagher RP. *Epidemiology of Malignant Melanoma*. Vancouver: Springer-Verlag Berlin Heidelberg New York Tokyo, 1986. str: 8-16.

## 9. LITERATURA

31. Odak D, Margaritoni M. Suvremeni pristup kirurškom liječenju melanoma – iskustva Opće bolnice Dubrovnik. *Sestrinski glasnik* [Internet]. 2014;19(2):122-126. Dostupno na: <https://doi.org/10.11608/sgnj.2014.19.026>. Datum pristupa: 10.06.2021.
32. Milman T, Zhang Q, Ang S, Elder D, Ida CM, Salomao DR, et al. Conjunctival nevi and melanoma: multiparametric immunohistochemical analysis, including p16, SOX10, HMB45, and Ki-67. *Hum Pathol* [Internet]. 2020;103:107–19. Dostupno na: <https://www.sciencedirect.com/science/article/pii/S0046817720301441>. Datum pristupa: 14.06.2021.
33. Roncati L, Pescioli F, Pusiol T, Maiorana A. Microinvasive radial growth phase of cutaneous melanoma: a histopathological and immunohistochemical study with diagnostic implications. *Acta Dermatovenerol Croat.* [Internet]. 2017;25(1):39-39. Dostupno na: <https://hrcak.srce.hr/180904>. Datum pristupa: 14.06.2021.

### 10. ŽIVOTOPIS

Deni Plečko, student 3. godine preddiplomskog studija Medicinsko laboratorijska dijagnostika Medicinskog fakulteta Osijek Sveučilišta Josipa Jurja Strossmayera u Osijeku

Osobni podatci:

Datum i mjesto rođenja: 09.04.1999., Osijek

Adresa stanovanja: Antuna Matije Reljkovića 5, 31550, Valpovo

E-mail: deni.plecko@gmail.com/dplecko@mefos.hr

Telefon: 099/324-0070

Školovanje:

2006. – 2014. Osnovna škola Matija Petar Katančić, Valpovo

2014. – 2018. Srednja škola Valpovo, Opća gimnazija

2018. – 2021. Medicinski fakultet Osijek, Sveučilišni preddiplomski studij Medicinsko laboratorijska dijagnostika

Članstva:

Član Hrvatske udruge studenata medicinsko laboratorijske dijagnostike (CMLDSA), član upravnog odbora udruge

Član gradskog društva Crvenog križa Valpovo

Osobne vještine:

Hrvatski jezik – materinji

Strani jezik – engleski