

# Značenje dijagnoze atipičnih skvamoznih stanica neodređenog značenja u Papa razmazima kod postmenopauzalnih žena

---

**Damjanović, Tanja**

**Master's thesis / Diplomski rad**

**2020**

*Degree Grantor / Ustanova koja je dodijelila akademski / stručni stupanj:* **Josip Juraj Strossmayer University of Osijek, Faculty of Medicine Osijek / Sveučilište Josipa Jurja Strossmayera u Osijeku, Medicinski fakultet Osijek**

*Permanent link / Trajna poveznica:* <https://urn.nsk.hr/urn:nbn:hr:152:244935>

*Rights / Prava:* [In copyright](#) / [Zaštićeno autorskim pravom.](#)

*Download date / Datum preuzimanja:* **2024-09-29**



*Repository / Repozitorij:*

[Repository of the Faculty of Medicine Osijek](#)



**SVEUČILIŠTE JOSIPA JURJA STROSSMAYERA U OSIJEKU**

**MEDICINSKI FAKULTET OSIJEK**

**DIPLOMSKI SVEUČILIŠNI STUDIJ MEDICINSKO  
LABORATORIJSKA DIJAGNOSTIKA**

**Tanja Damjanović**

**ZNAČENJE DIJAGNOZE ATIPIČNIH  
SKVAMOZNIH STANICA  
NEODREĐENOG ZNAČENJA U PAPA  
RAZMAZIMA POSTMENOPAUZALNIH  
ŽENA**

**Diplomski rad**

**Osijek, 2020.**

**SVEUČILIŠTE JOSIPA JURJA STROSSMAYERA U OSIJEKU**

**MEDICINSKI FAKULTET OSIJEK**

**DIPLOMSKI SVEUČILIŠNI STUDIJ MEDICINSKO  
LABORATORIJSKA DIJAGNOSTIKA**

**Tanja Damjanović**

**ZNAČENJE DIJAGNOZE ATIPIČNIH  
SKVAMOZNIH STANICA  
NEODREĐENOG ZNAČENJA U PAPA  
RAZMAZIMA POSTMENOPAUZALNIH  
ŽENA**

**Diplomski rad**

**Osijek, 2020.**

Rad je ostvaren u Kliničkom zavodu za kliničku citologiju Kliničkog bolničkog centra Osijek na Katedri za ginekologiju i opstetriciju Medicinskog fakulteta Osijek, Sveučilišta Josipa Jurja Strossmayera u Osijeku.

Mentor: doc. prim. dr. sc. Branka Lončar, dr. med.

Rad ima 32 lista, 13 tablica i 6 slika.

*Zahvaljujem mentorici doc. prim. dr. sc. Branki Lončar, dr. med. na stručnoj pomoći tijekom pisanja diplomskoga rada.*

*Zahvaljujem svojoj obitelji na moralnoj podršci koju su mi pružili tijekom studiranja.*

# SADRŽAJ

<b>1. UVOD</b> .....	1
1.1. Rak vrata maternice .....	1
1.1.1. Epidemiologija .....	1
1.1.2. Etiologija.....	2
1.1.3. Papa test .....	2
1.2. Klasifikacija citoloških nalaza vrata maternice .....	3
1.3. Menopauza.....	5
1.4. Citologija menopauze.....	6
<b>2. CILJ RADA</b> .....	9
<b>3. ISPITANICE I METODE</b> .....	10
3.1. Ustroj studije .....	10
3.2. Ispitanice.....	10
3.3. Metode.....	10
<b>4. REZULTATI</b> .....	13
<b>5. RASPRAVA</b> .....	20
<b>6. ZAKLJUČAK</b> .....	24
<b>7. SAŽETAK</b> .....	25
<b>8. SUMMARY</b> .....	26
<b>9. LITERATURA</b> .....	27
<b>10. ŽIVOTOPIS</b> .....	32

## **POPIS KRATICA**

**ASC** (eng. *atypical squamous cells*) atipične skvamozne stanice

**ASC-H** (eng. *atypical squamous cells - cannot exclude high-grade squamous intraepithelial lesion*) ne može se isključiti skvamozna intraepitelna lezija visokog stupnja

**ASC-US** (eng. *atypical squamous cells of undetermined significance*) atipične skvamozne stanice neodređenog značenja

**DNK** (eng. *deoxyribonucleic acid*) deoksiribonukleinska kiselina

**HSIL** (eng. *high grade squamous intraepithelial lesion*) skvamozna intraepitelna lezija visokog stupnja

**HPV** (eng. *human papillomavirus*) humani papiloma virus

**HSV 2** (eng. *herpes simplex virus type 2*) herpes simplex virus tip 2

**HPV-HR test** (eng. *high-risk HPV assay*) HPV test za visokorizične tipove HPV-a

**LSIL** (eng. *low grade squamous intraepithelial lesion*) skvamozna intraepitelna lezija niskog stupnja

**N/C omjer** nukleo-citoplazmatski omjer (omjer jezgre i citoplazme)

**PHD** patohistološka dijagnoza

**SIL** (eng. *squamous intraepithelial lesion*) skvamozna intraepitelna lezija

**TBS** (eng. *the Bethesda system*) Bethesda klasifikacija

**VCE** vaginalni, cervikalni, endocervikalni razmaz

---

# 1. UVOD

## 1.1. Rak vrata maternice

Rak vrata maternice zloćudna je bolest kod koje dolazi do promjene na stanicama vrata maternice i njihovog nekontroliranog rasta. Karcinom vrata maternice primarno pogađa populaciju između 35 i 50 godine te je uz karcinom dojke najčešći maligni tumor u ženskoj populaciji. Žene danas ne bi smjele umirati od tog tipa karcinoma s obzirom na mogućnosti rane dijagnoze i liječenja preinvazivnih stadija ove bolesti.

### 1.1.1. Epidemiologija

Po učestalosti pojavljivanja zloćudna novotvorina vrata maternice/rak vrata maternice je na četvrtom mjestu zloćudnih novotvorina kod žena u svijetu. Procjene su da je u 2018. godini u svijetu od raka vrata maternice novooboljelo 569 847 žena, a umrlo oko 311 365 žena. Najveća učestalost novooboljelih (oko 85%) od raka vrata maternice je u manje razvijenim zemljama. Zemlje Istočne, Južne i Srednje Afrike su područja svijeta s najvećim stopama s više od 30/100 000. Najniže stope novooboljelih su u Zapadnoj Aziji, Australiji i Novom Zelandu (4,4 - 5,5/100 000). U Europi najvišu incidenciju imaju zemlje istočne Europe. Od ukupno umrlih od raka vrata maternice u svijetu, njih 87% je iz manje razvijenih zemalja. Stopa smrtnosti varira od manje od 2/100 000 (Zapadna Europa, Australija, Novi Zeland) do više od 20/100 000 (Srednja Afrika, Istočna Afrika) (1).

U Republici Hrvatskoj je prema dostupnim podacima za osmogodišnje razdoblje od 2007. do 2014. godine, rak vrata maternice zabilježen kod ukupno 2721 novooboljele žene. Godišnje je prosječno oboljelo 340 žena, a prosječna godišnja dobno standardizirana stopa incidencije za navedeno razdoblje iznosila je 15,38/100 000. U istom razdoblju od raka vrata maternice u Hrvatskoj su umrle 1192 žene, prosječno godišnje 119 umrlih s prosječnom godišnjom nestandardiziranom stopom smrtnosti od 5,39/100 000 stanovnica (2).



### 1.1.2. Etiologija

Danas se pouzdano zna da je humani papiloma virus (HPV, eng. *human papillomavirus*) uzročnik raka vrata maternice. Za to je otkriće liječnik i znanstvenik Harald Zur Hausen 2008. godine dobio Nobelovu nagradu. Genitalne infekcije HPV-om najčešće se prenose spolnim putem iako je moguć i prijenos kontaktom kože na kožu. Za sada je poznato više od 200 različitih tipova ovog virusa. Niskorizični tipovi HPV-a uzrokuju različite vrste bradavica dok tip HPV 16 uzrokuje oko 50%, a HPV 16 i 18 oko 70% svih karcinoma vrata maternice. Infekcija HPV-om obično nije trajna pa u više od 90% žena u razdoblju od 6 do 18 mjeseci dolazi do spontanog nestajanja virusa bez razvoja simptoma bolesti. Infekcija HPV virusom nužna je, ali sama po sebi ne i dostatna da bi se razvio karcinom cerviksa, već za nastanak neoplazije trebaju postojati i neki drugi čimbenici rizika. Etiološki čimbenici povezani s infekcijom HPV-om jesu: loši socio-ekonomski uvjeti življenja, rani početak spolne aktivnosti (prije 18. godine), često mijenjanje spolnih partnera, muški partner koji je često mijenjao spolne partnere/ice i rano stupio u spolne odnose, spolno prenosive bolesti kao što su klamidija, herpes simplex virus tip 2 (HSV, eng. *herpes simplex virus type 2*), nekorištenje kondoma, oralni kontraceptivi, loša genitalna higijena, trudnoća i veći broj porođaja. Pušenje cigareta je jedini etiološki čimbenik koji ne ovisi o infekciji HPV-om, a uzročno-posljedično je povezan s većom učestalošću raka vrata maternice (3, 4).

### 1.1.3. Papa test

Papa-test (Papa razmaz) je morfološki test probira za rak koji analizom citologije vrata maternice u probiru asimptomatskih žena otkriva predstadije i rane stadije raka vrata maternice. Njegova upotreba dovela je do velikog smanjenja morbiditeta i mortaliteta od raka vrata maternice pa se smatra najboljim testom probira za rak uopće. Citologija vrata maternice se u ginekologiji i porodništvu prvenstveno primjenjuje kao metoda sekundarne prevencije raka vrata maternice i u razvijenim zemljama koristi se u okviru organiziranog nacionalnog programa probira, ali i kao oportunistički probir. Uzorak za Papa test u Hrvatskoj uzima ginekolog gdje koristi špatulu za vaginalni obrisak iz stražnjeg svoda vagine kao i cervikalni obrisak s egzocerviksa. Potom četkicom ulazi u endocervikalni kanal i uzima uzorak iz endocerviksa. Sva tri uzorka iz vagine, cerviksa i endocerviksa (VCE) ravnomjerno se


---

prenese na jedno označeno predmetno stakalce i odmah još vlažno fiksira u 96% alkoholu. U citološkom laboratoriju uzorci se boje metodom po Papanicolau. Papa test pod svjetlosnim mikroskopom analiziraju educirani citotehnolozi i citolozi (5).

## 1.2. Klasifikacija citoloških nalaza vrata maternice

Klasifikacija citoloških nalaza vrata maternice, koja je u upotrebi u Hrvatskoj, predstavlja modifikaciju Bethesda klasifikacije (TBS, eng. *the Bethesda system*) citologije vrata maternice iz 2014. godine, a poznata je kao „Zagreb 2016“. Standardizirani obrazac sadrži i uputnicu i citološki nalaz. Nalaz abnormalnih stanica znači nalaz citološki abnormalnih stanica bilo kojeg stupnja abnormalnosti, a morfološki se razlikuju abnormalne skvamozne (pločaste) stanice, abnormalne glandularne stanice, atipične stanice neodređenog značenja i druge maligne neoplazme. Promjene pronađene na pločastim stanicama svrstane su u tri glavne skupine: atipične skvamozne stanice (ASC, eng. *atypical squamous cells*), skvamoznu intraepitelnu leziju (SIL, eng. *squamous intraepithelial lesion*) i pločasti karcinom (6) (slika 1).

Kategorija ASC je najčešća kategorija koja se javlja kao abnormalna interpretacija citologije vrata maternice. ASC ne predstavlja jedinstven biološki entitet nego obuhvaća promjene koje nisu povezane s onkogenom infekcijom HPV-om, neoplazijom, mogućom skvamoznom intraepitelnom lezijom ili rijeko karcinomom. Stanja poput infekcija, atrofije s degeneracijom i hormonalni utjecaj mogu uzrokovati citogenetske promjene koje također mogu pripadati ASC kategoriji (7). Provedena su brojna istraživanja kako bi se utvrdila klinička važnost ASC-US potkategorije (ASC-US, eng. *atypical squamous cells of undetermined significance*) koja bi se više usmjerila na mogućnosti otkrivanja skvamozne intraepitelne lezije visokog stupnja (HSIL, eng. *high grade squamous intraepithelial lesion*). Učinjena su i usporedna istraživanja Papa testova s nalazom ASC-US pod sumnjom na HSIL (eng. *ASC-US favor HSIL*) s nalazima ponovljenih uzoraka u kojima je zaključeno da pacijentice s nalazom ASC-US pod sumnjom na HSIL imaju histološki dokazan HSIL u 40% – 60% slučajeva (8). U klasifikaciji Bethesda 2014. ASC je uključen u atipične skvamozne stanice s potkategorijama: ASC neodređenog značenja (ASC-US) i ne može se isključiti skvamozna intraepitelna lezija visokog stupnja (ASC-H, eng. *atypical squamous cells-cannot exclude high-grade intraepithelial lesion*).



**PAPA TEST - JEDINSTVENI OBRAZAC CITOLOŠKOG NALAZA VRATA MATERNICE „ZAGREB 2016.“**

Prezime i ime: \_\_\_\_\_ Datum rođenja: \_\_\_\_\_

Ulica i kućni br.: \_\_\_\_\_ Grad/mjesto: \_\_\_\_\_ Tel. \_\_\_\_\_ E-mail: \_\_\_\_\_

OIB: \_\_\_\_\_ MBOO: \_\_\_\_\_

Zdravstvena jedinica: \_\_\_\_\_ Datum uzimanja uzorka: \_\_\_\_\_

P	Ciklus	ZM	Postmenopauza	Uzorak	Identif. br.	Br. lab. dnevnika
Kontracepcija: <input type="checkbox"/> hormoni <input type="checkbox"/> uložak <input type="checkbox"/> drugo <input type="checkbox"/> bez				<input type="checkbox"/> V		
Raniji dijagnostičko-terapijski postupci (citologija / histologija / liječenje / drugo)				<input type="checkbox"/> C		
				<input type="checkbox"/> E		
				<input type="checkbox"/> Vulva		
				<input type="checkbox"/> Drugo		

HPV test (nalaz / metoda / ustanova / datum) \_\_\_\_\_ Kolposkopija (nalaz / datum) \_\_\_\_\_

○

Klinička dijagnoza:  b.o.  drugo

Indikacija za papa test  probir  obrada/dijagnostika  praćenje

Tip uzorka papa testa  konvencionalni razmaz  tekućinska citologija Potpis ordinarijusa

<p><b>Primjerenost uzorka</b></p> <p><input type="checkbox"/> Zadovoljava za interpretaciju</p> <p><input type="checkbox"/> Ne zadovoljava za interpretaciju</p> <p><input type="checkbox"/> Nije analiziran</p> <p><input type="checkbox"/> Analiziran, ali nije primjeren za procjenu abnormalnosti epitela</p> <p>Tumačenje za primjerenost uzorka:</p> <p><input type="checkbox"/> Netočna oznaka</p> <p><input type="checkbox"/> Razbijeno staklo</p> <p><input type="checkbox"/> Slabo fiksiran ili slabo očuvan</p> <p><input type="checkbox"/> Oskudan</p> <p><input type="checkbox"/> Nema endocervikalnih cilindričnih stanica</p> <p><input type="checkbox"/> Nema elemenata transformacijske zone</p> <p><input type="checkbox"/> Prekriven leukocitima</p> <p><input type="checkbox"/> Prekriven krvlju</p> <p><input type="checkbox"/> Razvučen u više razina</p> <p><input type="checkbox"/> Prisutan strani materijal</p> <p><input type="checkbox"/> Drugo:</p> <p><b>Opća podjela</b></p> <p><input type="checkbox"/> Negativan nalaz na intraepitelnu ili invazivnu leziju</p> <p><input type="checkbox"/> Abnormalne stanice</p> <p><b>Opisna dijagnoza</b></p> <p><b>Mikroorganizmi – citomorfološke osobine odgovaraju</b></p> <p><input type="checkbox"/> Bacillus vaginalis <input type="checkbox"/> Gardnerella vaginalis</p> <p><input type="checkbox"/> Miješana flora <input type="checkbox"/> Actinomyces</p> <p><input type="checkbox"/> Fungi <input type="checkbox"/> Promjene povezane s HSV-om</p> <p><input type="checkbox"/> Trichomonas <input type="checkbox"/> Drugo:</p> <p><b>Drugi ne-neoplastični nalazi:</b></p> <p><input type="checkbox"/> Reaktivne promjene na stanicama koje su povezane:</p> <p><input type="checkbox"/> s upalom <input type="checkbox"/> s IUD-om</p> <p><input type="checkbox"/> sa zračenjem <input type="checkbox"/> s drugim:</p> <p><input type="checkbox"/> Reparatorni epitel <input type="checkbox"/> Rezervne stanice</p> <p><input type="checkbox"/> Parakeratoza <input type="checkbox"/> Diskeratoza <input type="checkbox"/> Hiperkeratoza</p> <p><input type="checkbox"/> Endocervikalni cilindrični epitel – reaktivan i podražen</p> <p><input type="checkbox"/> Metaplastični pločasti epitel – reaktivan i podražen</p> <p><input type="checkbox"/> Cilindrične stanice nakon histerektomije</p> <p><input type="checkbox"/> Endometralne stanice</p> <p><input type="checkbox"/> izvan menstruacije <input type="checkbox"/> u postmenopauzi</p> <p><input type="checkbox"/> ≥45 godina</p> <p><input type="checkbox"/> Atrofični epitel</p> <p><input type="checkbox"/> Citohormonski status ne odgovara dobi i/ili anamnezi</p> <p><input type="checkbox"/> Drugo:</p>	<p><b>Abnormalne stanice</b></p> <p><b>Skvamozne stanice</b></p> <p><input type="checkbox"/> Atipične skvamozne stanice (ASC)</p> <p><input type="checkbox"/> Neodređenog značenja (ASC-US)</p> <p><input type="checkbox"/> Ne može se isključiti SIL visokog stupnja (ASC-H)</p> <p><input type="checkbox"/> Ne može se isključiti invazija</p> <p><input type="checkbox"/> Skvamozna intraepitelna lezija (SIL)</p> <table border="1" style="width: 100%; border-collapse: collapse;"> <tr> <td style="width: 50%;"><input type="checkbox"/> SIL niskog stupnja (LSIL)</td> <td style="width: 50%;"><input type="checkbox"/> Promjene povezane s HPV / koilocytosis</td> <td style="width: 10%;"></td> <td style="width: 10%; text-align: center;">V</td> </tr> <tr> <td></td> <td><input type="checkbox"/> CIN 1 / dysplasia levis</td> <td></td> <td style="text-align: center;">C</td> </tr> <tr> <td></td> <td><input type="checkbox"/> CIN 2 / dysplasia media</td> <td></td> <td style="text-align: center;">E</td> </tr> <tr> <td><input type="checkbox"/> SIL visokog stupnja (HSIL)</td> <td><input type="checkbox"/> CIN 3</td> <td><input type="checkbox"/> dysplasia gravis</td> <td></td> </tr> <tr> <td></td> <td><input type="checkbox"/> carcinoma in situ</td> <td></td> <td></td> </tr> <tr> <td colspan="2"><input type="checkbox"/> Početna invazija ne može se isključiti</td> <td></td> <td></td> </tr> <tr> <td colspan="2"><input type="checkbox"/> Plus: promjene povezane s HPV-om</td> <td></td> <td></td> </tr> </table> <p><input type="checkbox"/> Pločasti karcinom</p> <p><b>Glandularne stanice</b></p> <table border="1" style="width: 100%; border-collapse: collapse;"> <tr> <td style="width: 50%;"><input type="checkbox"/> Atipične glandularne stanice (AGC)</td> <td style="width: 50%;"><b>Podrijetlo</b></td> <td style="width: 10%;"></td> <td style="width: 10%; text-align: center;">V</td> </tr> <tr> <td><input type="checkbox"/> Nespecificirane (AGC-NOS)</td> <td><input type="checkbox"/> Endocervikalno</td> <td></td> <td></td> </tr> <tr> <td><input type="checkbox"/> Vjerojatno neoplastična lezija (AGC - neoplastične)</td> <td><input type="checkbox"/> Endometralno</td> <td></td> <td style="text-align: center;">C</td> </tr> <tr> <td></td> <td><input type="checkbox"/> Ekstrauterino</td> <td></td> <td></td> </tr> <tr> <td></td> <td><input type="checkbox"/> Neodređeno</td> <td></td> <td style="text-align: center;">E</td> </tr> </table> <p><input type="checkbox"/> Adenokarcinom in situ (AIS)</p> <p><input type="checkbox"/> Adenokarcinom</p> <p><input type="checkbox"/> Atipične stanice neodređenog značenja</p> <p><input type="checkbox"/> Druge maligne neoplazme</p> <p><b>Upute:</b></p> <p><input type="checkbox"/> Ponoviti pretragu <input type="checkbox"/> HPV test</p> <p><input type="checkbox"/> Ponoviti pretragu nakon liječenja <input type="checkbox"/> Kolposkopija</p> <p><input type="checkbox"/> Ponoviti pretragu za 6 mjeseci <input type="checkbox"/> Histologija</p> <p><input type="checkbox"/> Ponoviti pretragu za 12 mjeseci <input type="checkbox"/> Daljnja obrada</p> <p><input type="checkbox"/> Redovita kontrola <input type="checkbox"/> Drugo</p> <p><b>Napomene:</b></p>	<input type="checkbox"/> SIL niskog stupnja (LSIL)	<input type="checkbox"/> Promjene povezane s HPV / koilocytosis		V		<input type="checkbox"/> CIN 1 / dysplasia levis		C		<input type="checkbox"/> CIN 2 / dysplasia media		E	<input type="checkbox"/> SIL visokog stupnja (HSIL)	<input type="checkbox"/> CIN 3	<input type="checkbox"/> dysplasia gravis			<input type="checkbox"/> carcinoma in situ			<input type="checkbox"/> Početna invazija ne može se isključiti				<input type="checkbox"/> Plus: promjene povezane s HPV-om				<input type="checkbox"/> Atipične glandularne stanice (AGC)	<b>Podrijetlo</b>		V	<input type="checkbox"/> Nespecificirane (AGC-NOS)	<input type="checkbox"/> Endocervikalno			<input type="checkbox"/> Vjerojatno neoplastična lezija (AGC - neoplastične)	<input type="checkbox"/> Endometralno		C		<input type="checkbox"/> Ekstrauterino				<input type="checkbox"/> Neodređeno		E
<input type="checkbox"/> SIL niskog stupnja (LSIL)	<input type="checkbox"/> Promjene povezane s HPV / koilocytosis		V																																														
	<input type="checkbox"/> CIN 1 / dysplasia levis		C																																														
	<input type="checkbox"/> CIN 2 / dysplasia media		E																																														
<input type="checkbox"/> SIL visokog stupnja (HSIL)	<input type="checkbox"/> CIN 3	<input type="checkbox"/> dysplasia gravis																																															
	<input type="checkbox"/> carcinoma in situ																																																
<input type="checkbox"/> Početna invazija ne može se isključiti																																																	
<input type="checkbox"/> Plus: promjene povezane s HPV-om																																																	
<input type="checkbox"/> Atipične glandularne stanice (AGC)	<b>Podrijetlo</b>		V																																														
<input type="checkbox"/> Nespecificirane (AGC-NOS)	<input type="checkbox"/> Endocervikalno																																																
<input type="checkbox"/> Vjerojatno neoplastična lezija (AGC - neoplastične)	<input type="checkbox"/> Endometralno		C																																														
	<input type="checkbox"/> Ekstrauterino																																																
	<input type="checkbox"/> Neodređeno		E																																														

Primljeno: \_\_\_\_\_ | Odgovoreno: \_\_\_\_\_ | Potpis citoskrinera: \_\_\_\_\_ | Potpis citologa: \_\_\_\_\_

Slika 1. Jedinstveni obrazac klasifikacije citoloških nalaza vrata maternice „Zagreb 2016“.

ASC-US upućuje na promjene koje sugeriraju na skvamoznu intraepitelnu leziju niskog stupnja (LSIL, eng. *low grade squamous intraepithelial lesion*) ali nisu dovoljne za interpretaciju. Navedena ASC kategorija razvijena je za označavanje interpretacije cijelog uzorka a ne pojedinačnih stanica jer je atipija pojedinačnih stanica izrazito subjektivna (7, 9).

### 1.3. Menopauza

Menopauza označava posljednju menstruaciju u životu žene. O trajnom prestanku menstrualnog ciklusa možemo govoriti tek retrogradno kada u godinu dana nema krvarenja (10). Postupni je ovo prestanak normalne funkcije jajnika koji uobičajeno započinje oko 50 godine života i odvija se nekoliko godina (11). U prosjeku žene ulaze u menopauzu oko 50 godine života, a prema Coxu & Liu 90% žena će ući u menopauzu između 45 i 50 godine života (12). U Hrvatskoj žene koje žive u gradu ulaze u razdoblje menopauze s 51.2 godine (10). Menopauzu očituje nekoliko simptoma koji uključuju ali nisu ograničeni na promjene redovnih menstruacija, urogenitalne i vazomotorne simptome, promjene raspoloženja i poteškoće sa spavanjem. Ona je univerzalan i nepovratan dio cjelokupnog procesa starenja koji uključuje ženski reproduktivni sustav. Vremensko razdoblje prestanka mjesečnog ciklusa žene, a koje označava kraj njenih reproduktivnih godina, dijeli se na perimenopauzu, menopauzu i postmenopauzu (13). Postmenopauza označava razdoblje koje slijedi nakon jedne pune godine bez krvarenja. Tijekom ove faze menstrualni simptomi slabe dok neke žene nastavljaju imati simptome još nekoliko godina. Kao rezultat snižene razine estrogena žene u postmenopauzi su izložene povećanom riziku za nastanak brojnih oboljenja.

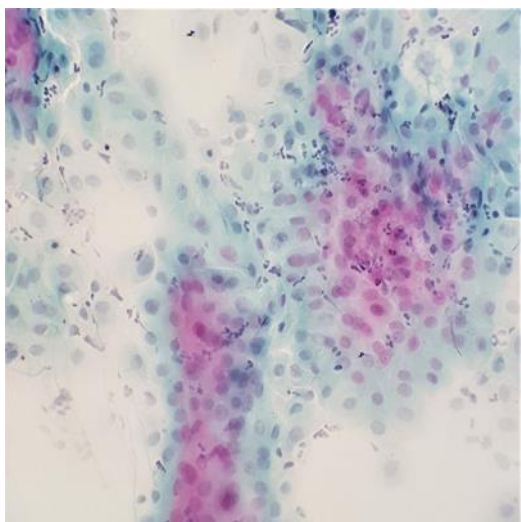
Posljedica gubitka osjetljivosti jajnika na stimulaciju gonadotropinom glavna je karakteristika menopauze. Učinci smanjene količine gonadnih hormona mogu biti vidljivi pri pregledima zdjelice. Takve promjene primijećene su kod nekih žena prije menopauze. Gubitak estrogena uzrokuje stanjivanje vaginalnog epitela - pojavu vidljivih sitnih kapilara ispod površine epitela i crvenilo. S vremenom vaginalni epitel atrofira i površina epitela postaje blijeda zbog smanjenog broja kapilara. Sniženje pH urina vodi do promjene bakterijske flore i može uzrokovati pruritus i iscjedak (13).

---

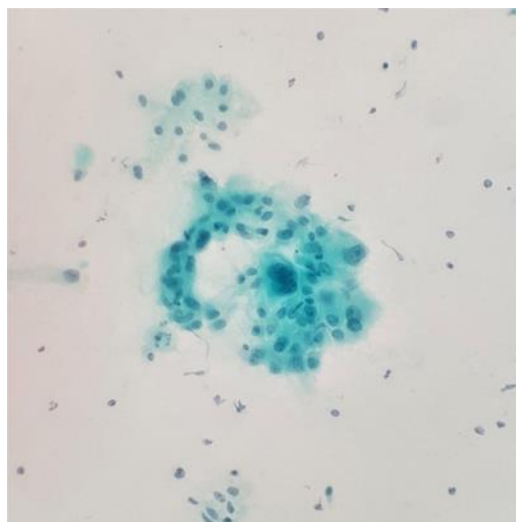
## 1.4. Citologija menopauze

Skvamokolumnarna granica mijenja položaj tijekom života u skladu s dobi i hormonskim statusom žene. Prije puberteta i nakon menopauze nalazi se prilično duboko u endocerviklanom kanalu. Tijekom reproduktivnih godina pomiče se prema obliku i veličini grlića maternice koji je pod utjecajem hormona jajnika. U kasnoj fazi menopauze stanice endokrinih žlijezdi izlučuju manje količine sluzi pa su uzorci uzeti za analizu često nedostatni zbog suhoće epitela cerviksa (11). Stoga VCE razmazi u kasnoj menopauzi sadrže vrlo malo stanica (14). Uzorci vrata maternice sadrže gotovo čistu populaciju dubokih parabazalnih stanica raspoređenih pojedinačno ili u plahtama koje karakteriziraju atrofični obrazac postmenopauze (slika 2) (11). Iako očuvane, duboke parabazalne stanice predstavljaju problem prilikom tumačenja uzorka zbog povišenog nukleo-plazmatskog omjera i zrnate strukture kromatina (slika 3). Parabazalne stanice prikupljene iz tankog, suhog i krhkog epitela često podliježu degenerativnim promjenama što znatno utječe na mogućnost interpretacije nalaza (11). U takvim razmazima moguće je uočiti dva glavna učinka suhoće. Prvo je uvećanje parabazalnih stanica praćeno karakterističnim sivim obojenjem jezgara. Drugo je eozinofilija citoplazme praćena nuklearnom piknozom i karioreksom. Oba oblika se mogu pojaviti zajedno. Kao rezultat raspadanja jezgre, često je moguće vidjeti bazofilne niti deoksiribonukleinske kiseline (DNK, eng. *deoxyribonucleic acid*). Okrugle ili ovalne zgusnute kapljice plave boje i veličine parabazalnih stanica mogu se pojaviti u kasnoj menopauzi. Vjerojatno je riječ o sluzi (14). Nekada je moguće uočiti da je središnji dio kapljice gušći od perifernog dijela pa takve se parabazalne stanice vrlo lako mogu pogrešno protumačiti kao stanice s hiperkromnom jezgrom (11).

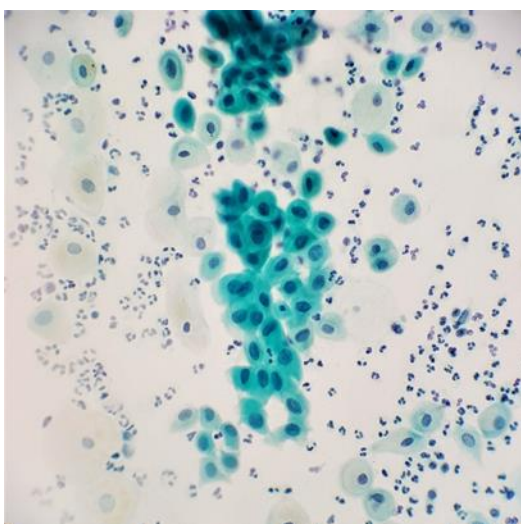
Atrofični vaginitis prepoznat je kao dijagnostički i klinički entitet od samog početka uvođenja probira na rak vrata maternice. U atrofičnim uzorcima, mala veličina stanica i visok N/C omjer tipičan za parabazalne stanice može pobuditi sumnju na HSIL, osobito kada su u uzorku prisutne hiperkromazija i karioreksa. Nalaz hiperkromnih jezgri koje se ne preklapaju ukazuje da se radi o „benignoj“ atrofiji (slika 4). U displastičnom atrofičnom razmazu jezgre se preklapaju, što citologu predstavlja korisnu diferencijalno dijagnostičku spoznaju. Ponekad i lokalna primjena estrogena pomaže u sazrijevanju dovoljnog broja stanica i točnoj procjeni abnormalnosti epitela ako je prisutan u ponovljenom uzorku (15). Budući da je epitel tanak, suh i inaktivan, osjetljiviji je na ozlijede poput abrazija ili infekcija. Posljedica je upalni odgovor i pojava neutrofila, histiocita i degenerativno promijenjenih stanica što rezultira



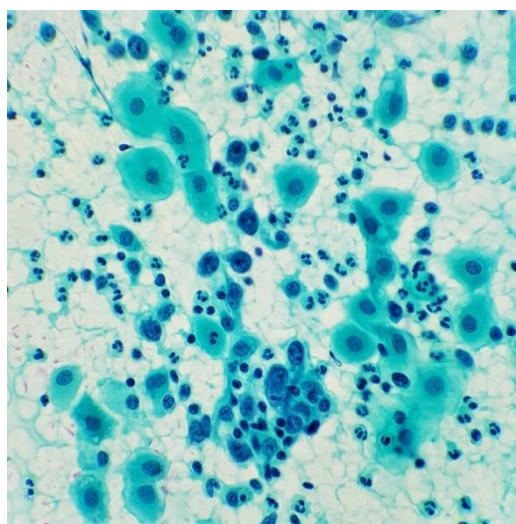
**Slika 2.** Atrofija. Razmaz s nakupinama degenerativno promijenjenih stanica parabazalnog tipa, Papanicolaou, x400



**Slika 3.** Parabazalne stanice u atrofičnom razmazu. Makronukleoza i binukleacija. Papanicolaou, x400



**Slika 4.** Parabazalne i metaplastične stanice u atrofičnom razmazu, Papanicolaou, x 400



**Slika 5.** Atrofija s upalom. Parabazalne stanice, brojni granulociti i granulirani eksudat u podlozi, Papanicolaou, x400

Slike su preuzete iz arhiva Kliničkog zavoda za kliničku citologiju KBC Osijek

dispareunijom, vaginalnom suhoćom i pruritusom, bolnim mokrenjem i krvarenjem iz sluznice. Prisutnost izrazite akutne upale je jedan od glavnih znakova vaginitisa na Papa razmazima (16). U Bethesda klasifikaciji atrofični vaginitis se opisuje kao „atrofija s upalom“ sugerirajući da prisutnosti neutrofila razlikuje atrofični vaginitis od atrofije (slika 5) (17).

Postmenopauzalne pacijentice s ASC-US-om liječe se na isti način kao pacijentice s ASC-US-om u općoj populaciji. U praćenju i liječenju ASC-US-a kod žena >20 godina ravnopravne su tri metode: citološko praćenje, HPV test za visokorizične tipove HPV-a

(HPV-HR assay, eng. *high-risk HPV assay*) i kolposkopija. Prihvatljiva opcija u postkolposkopskoj evaluaciji pacijentica s ASC-US-om, kod kojih je HPV-HR pozitivan a kolposkopski nije identificirana lezija, je citološka kontrola za 6 i 12 mjeseci, kao i HPV-HR test za 12 mjeseci. Ako kod pacijentica s ASC-US-om rezultat kolposkopije nije zadovoljavajući, najbolja opcija je učiniti endocervikalnu kiretažu. Najveću dobit od endocervikalne kiretaže ostvaruju pacijentice kod kojih je indicirana ekscizijska biopsija, pacijentice >45 godina koje su više puta rodile, kod kojih je rezultat kolposkopije nezadovoljavajući, a kolposkopske lezije su grubog karaktera. Ako je rezultat kolposkopije zadovoljavajući, a lezija se nalazi unutar transformacijske zone, endocervikalna kiretaža je prihvatljiva opcija u evaluaciji ASC-US-a. Prihvatljiva opcija u postkolposkopskoj evaluaciji pacijentica s ASC-US-om, kod kojih je HPV-HR pozitivan a kolposkopski nije identificirana lezija, je citološka kontrola za 6 i 12 mjeseci, kao i HPV-HR test za 12 mjeseci. HPV-HR test se ne preporučuje ponavljati u intervalima kraćim od 12 mjeseci.

Ako je citološka kontrola metoda evaluacije ASC-US-a, preporuka je kontrolirati PAPA test u razmacima od 6 mjeseci sve dok dva uzastopna PAPA testa ne budu negativna na intraepitelnu leziju ili malignitet. Kolposkopija se preporučuje ženama s ASC-US-om ili većom citološkom abnormalnosti na kontrolnom PAPA testu. Nakon dva PAPA testa negativna na intraepitelnu leziju ili malignitet, pacijentica se vraća u rutinski citološki probir. Ako je kolposkopija metoda evaluacije ASC-US-a, ženama s urednim nalazom preporučuje se ponoviti PAPA test za 12 mjeseci. Neprihvatljiv je rutinski *see-and-treat* postupak kod žena s ASC-US-om u odsustvu histološke verifikacije CIN2/3 (18).

## **2. CILJ RADA**

1. Ispitati udio pojedinih kategorija citoloških nalaza u VCE razmazima kod žena u postmenopauzi.
2. Ispitati udio nalaza atipičnih skvamoznih stanica neodređenog značenja (ASC-US) u kategoriji atipičnih skvamoznih stanica (ASC) kod žena u postmenopauzi.
3. Ispitati povezanost nalaza mikroorganizama i drugih ne-neoplastičnih nalaza s nalazom ASC-US.
4. Ispitati povezanost dobi i broja poroda ispitanica s patohistološkim nalazom.
5. Ispitati pozitivnu prediktivnu vrijednost citološkog nalaza ASC-US usporedbom s patohistološkim nalazom.



---

## 3. ISPITANICE I METODE

### 3.1. Ustroj studije

Istraživanje je ustrojeno kao presječna studija (19). Kao izvor podataka korištena je elektronska baza podataka Kliničkog zavoda za kliničku citologiju, KBC Osijek.

### 3.2. Ispitanice

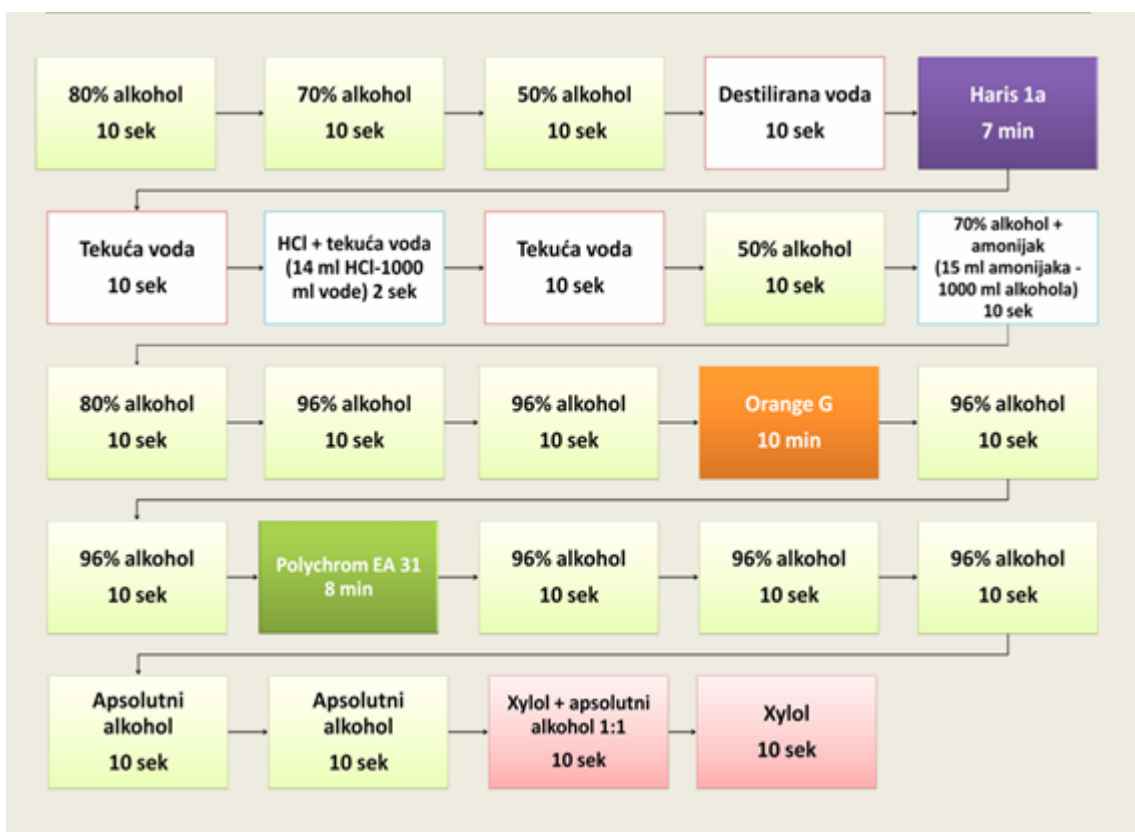U istraživanje je uključeno 118 ispitanica u postmenopauzi kojima je u razdoblju od 1. siječnja 2017. do 30. lipnja 2019. godine tijekom primarnog probira za karcinom vrata maternice u ginekološkim ambulantama Osječko-baranjske županije izvršen citološki pregled VCE razmaza i postavljena dijagnoza abnormalnih skvamoznih stanica neodređenog značenja (ASC-US).

Medijan dobi bio je 58 godina (interkvartilni raspon 55 do 63 godine) uz raspon od 47 do 89 godina.

Za ispitanice kojima je učinjena kolposkopija i patohistološka verifikacija, uvjet je bio da isto nije učinjeno u razdoblju dužem od 6 mjeseci nakon citološke dijagnoze. Iz istraživanja su isključene ispitanice u menopauzi s citološkim nalazom ASC-US koje su u anamnezi imale prethodni abnormalan VCE citološki nalaz, kao i ispitanice koje u navedenom vremenskom razdoblju nisu imale kontrolni citološki VCE nalaz, kolposkopiju i patohistološku dijagnozu. Podatak o generativnom razdoblju ispitanice (postmenopauzi) dobiven je iz uputnice ginekologa. Razmazi su bojeni i pregledani u Kliničkom zavodu za kliničku citologiju KBC Osijek. Za opis citoloških nalaza koristila se klasifikacija citoloških nalaza vrata maternice „Zagreb 2016“ - modifikacija klasifikacija „Zagreb 2002“ i „NCI Bethesda system 2014“ (6). Uveden je sustav šifriranja prema kojemu nije moguće utvrditi identitet osobe čiji su anamnestički podaci korišteni u daljnjem tijeku istraživanja.

### 3.3. Metode

Razmazi su fiksirani u 95% alkoholu i bojeni metodom po Papanicolaou. To je metoda polikromnog bojenja čiji rezultat ovisi o stupnju zrelosti stanica i njenoj metaboličkoj aktivnosti a odvija se u četiri glavna koraka: fiksiranje, bojenje jezgre, bojenje citoplazme i čišćenje. Tehnika bojenja slijedi niz uranjanja razmaza u sljedeće otopine (slika 6).



**Slika 6.** Metoda bojenja po Papanicolaou (arhiv Kliničkog zavoda za Kliničku citologiju KBC Osijek)

Jezgra se boji prirodnom bojom, hematoksilinom koji se u histologiji koristi više 100 godina. Zbog svog afiniteta za kromatin gdje se vezuje za sulfatne skupine na molekuli DNK dobro prikazuje strukturu kromatina normalne ili abnormalne stanice. U citologiji se najčešće koristi Harrisov hematoksilin. Ispire se destiliranom vodom te izbjeljuje s 0,025%-tnom otopinom HCl koja se također ispire. Bojenje citoplazme odvija se kroz dvije faze, prva je bojenje monokromatskom Orange G bojom koja keratin boji u narančasto. Boja ima male molekule koje brzo prodiru u citoplazmu. Prednost tog bojenja je dobar prikaz parakeratoze, hiperkeratoze i keratiniziranih malignih stanica. U drugoj fazi citoplazma se boji polikromatskom EA (eosin azure) bojom koja je mješavina eozina, svijetlo zelene i Bismarck smeđe boje. Eozin boji citoplazmu zrelih pločastih stanica, jezgrice i trepetljike u ružičasto. Svijetlo zelena boja boji citoplazmu metaboličkih aktivnih stanica (parabazalnih, intermedijarnih i cilindričnih) u plavo, dok Bismarck smeđa ne daje citoplazmi karakteristično obojenje. Slijedi uranjanje u apsolutni alkohol koji uzrokuje kompletnu dehidraciju. Dehidracija je pripremni korak za čišćenje uzorka ksilolom, koji je bezbojan, kemijski nereaktivan i ima gotovo isti indeks loma kao staklo, što je vrlo važno zbog transparentnosti

uzorka tijekom mikroskopiranja. Obojeni su razmazi zaštićeni uklapanjem u odgovarajuće sintetsko sredstvo (ljepilo), pokriveni pokrovnim stakalcem, numerirani i analizirani pod mikroskopom (14).

### 3.4. Statističke metode

Kategorijski podaci su predstavljeni apsolutnim i relativnim frekvencijama. Razlike u kategorijskim varijablama testirane su  $\chi^2$  testom, a po potrebi Fisherovim egzaktnim testom. Slaganje u kolposkopskom i patohistološkom nalazu testirano je McNemarovim testom. Normalnost raspodjele numeričkih varijabli testirana je Shapiro-Wilkovim testom. Numerički podaci opisani su medijanom i granicama interkvartilnog raspona. Razlike numeričkih varijabli između dvije nezavisne skupine testirane su Mann Whitneyevim U testom, a između tri nezavisne skupine Kruskal Wallisovim testom. Razina značajnosti je postavljena na Alpha = 0,05.

Za statističku analizu korišten je statistički program MedCalc Statistical Software version 19.1.7 (MedCalc Software Ltd, Ostend, Belgium; <https://www.medcalc.org>; 2020) i SPSS (IBM Corp. Released 2013. IBM SPSS Statistics for Windows, Version 21.0. Armonk, NY: IBM Corp.).

## 4. REZULTATI

U razdoblju od 1. siječnja 2017. godine do 30. lipnja 2019. godine u Kliničkom zavodu za kliničku citologiju pregledano je ukupno 79.257 VCE razmaza, od kojih je 75.460 (95,2%) bilo negativno na intraepitelnu leziju ili malignitet, dok su u 3.797 (4,8%) slučajeva nađene abnormalne stanice, kojih je značajno više tijekom 2019. godine u odnosu na godine prije ( $\chi^2$  test,  $P = 0,005$ ) (tablica 1). U navedenom razdoblju pregledano je 21.349 VCE razmaza žena u postmenopauzi.

**Tablica 1.** Opća podjela svih VCE nalaza tijekom razdoblja od 01.01.2017. do 30.06.2019. godine

Opća podjela	Broj (%) prema godinama				P*
	2017.	2018.	2019.	Ukupno	
Negativno na intraepitelnu leziju ili malignitet	29.620 (95,4)	29.605 (95,3)	16.235 (94,7)	75.460 (95,2)	<b>0,005</b>
Abnormalne stanice	1.439 (4,6)	1.457 (4,7)	901 (5,3)	3.797 (4,8)	
<b>Ukupno</b>	<b>31.059 (100)</b>	<b>31.062 (100)</b>	<b>17.136 (100)</b>	<b>79.257 (100,0)</b>	

\*  $\chi^2$  test

Kroz primarni probir pregledana su 71.032 (89,6%) zadovoljavajuća razmaza od kojih je 2.250 (3,2%) razmaza označeno abnormalnim nalazom (tablica 2).

**Tablica 2.** Opća podjela zadovoljavajućih VCE nalaza

Opća podjela	Broj (%) razmaza
Negativno na intraepitelnu leziju ili malignitet	68.782 (96,8)
Abnormalne stanice	2.250 (3,2)
<b>Ukupno</b>	<b>71.032 (100)</b>

Abnormalni nalazi su u 1899 (84,4%) razmaza označeni kao abnormalnosti skvamoznog epitela (ASC), od kojih su kod 676 (35,6%) razmaza uočene citološke promjene na stanicama pločastog epitela koje nisu dovoljno kvalitativno ili kvantitativno jasne za interpretaciju, koja upućuje na skvamoznu intraepitelnu leziju (SIL), a u rijetkim slučajevima i na karcinom.

Atipične skvamozne stanice neodređenog značenja uočene su kod 510 (75,2%) ispitanica, a prema generativnoj dobi ispitanica, značajnije se manje nalaze kod ispitanica u postmenopauzi, u odnosu na ispitanice u reproduktivnoj dobi (Fisherov egzaktni test,  $P = 0,007$ ) (Tablica 3).

**Tablica 3.** Podjela abnormalnosti skvamoznog epitela (ASC) s obzirom na generativno razdoblje ispitanica

Atipične skvamozne stanice (ASC)	Broj (%) ispitanica			P*
	Reproduktivna dob	Postmenopauza	Ukupno	
Neodređenog značenja (ASC-US)	350 (77,3)	160 (71,1)	510 (75,2)	
Ne može se isključiti SIL visokog stupnja (ASC-H)	103 (22,7)	61 (27,1)	164 (24,2)	<b>0,007</b>
Ne može se isključiti invazija	0	4 (1,8)	4 (0,6)	
Ukupno	453 (100)	225 (100)	676 (100,0)	

SIL – skvamozna intraepitelna lezija; \*Fisherov egzaktni test

U skupini skvamoznih stanica, podjednako su zastupljene atipične skvamozne stanice (ASC) i skvamozna intraepitelna lezija (SIL), dok je pločastih karcinom dijagnosticiran u 23 (4,9%) ispitanice. Nema značajnih razlika u raspodjeli skvamoznih stanica u odnosu na promatrano razdoblje.

U skupini atipičnih skvamoznih stanica, najzastupljeniji je nalaz ASC-US u 160 (71,1%) slučajeva, a u skupini skvamoznih intraepitelnih lezija *dysplasia levis* u 159 (71,3%) razmaza, bez značajnih razlika u raspodjeli u odnosu na promatrano razdoblje (tablica 4).

**Tablica 4.** Raspodjela skvamoznih stanica kod svih ispitanica u postmenopauzi

Skvamozne stanice	Broj (%) prema godinama				P
	2017.	2018.	2019.	Ukupno	
Atipične skvamozne stanice (ASC)	84 (49,4)	95 (50)	46 (41,4)	225 (47,8)	0,63*
Skvamozna intraepitelna lezija (SIL)	77 (45,3)	87 (45,8)	59 (53,2)	223 (47,3)	
Pločasti karcinom	9 (5,3)	8 (4,2)	6 (5,4)	23 (4,9)	
<b>Ukupno</b>	<b>170 (100)</b>	<b>190 (100)</b>	<b>111 (100)</b>	<b>471 (100)</b>	
<b>Atipične skvamozne stanice (ASC)</b>					
ASC-US	59 (70,2)	64 (67,4)	37 (80,4)	160 (71,1)	0,07†
ASC-H	21 (25)	31 (32,6)	9 (19,6)	61 (27,1)	
Ne može se isključiti invazija	4 (4,8)	0	0	4 (1,8)	
<b>Ukupno</b>	<b>84 (100)</b>	<b>95 (100)</b>	<b>46 (100)</b>	<b>225 (100)</b>	
<b>Skvamozna intraepitelna lezija (SIL)</b>					
Promjene povezane s HPV	5 (6,5)	4 (4,6)	2 (3,4)	11 (4,9)	0,83†
<i>Dysplasia levis</i>	52 (67,5)	66 (75,9)	41 (69,5)	159 (71,3)	
<i>Dysplasia media</i>	12 (15,6)	8 (9,2)	9 (15,3)	29 (13)	
<i>Dysplasia gravis</i>	3 (3,9)	6 (6,9)	4 (6,8)	13 (5,8)	
<i>Carcinoma in situ</i>	5 (6,5)	3 (3,4)	3 (5,1)	11 (4,9)	
<b>Ukupno</b>	<b>77 (100)</b>	<b>87 (100)</b>	<b>59 (100)</b>	<b>223 (100)</b>	

\* $\chi^2$  test; †Fisherov egzakti test

Istraživanje je provedeno na 118 ispitanica u postmenopauzi, središnje dobi (medijan) 58 godina (interkvartilnog raspona od 55 do 64 godine) u rasponu od 47 do 89 godina. Četiri (4,2%) ispitanice su nulipare, a medijan broja poroda ostalih ispitanica su dva poroda (interkvartilnog raspona od 2 do 2) u rasponu od 1 do najviše 7 poroda.

Prema citološkom nalazu mikroorganizama u razmazu 96 (81,4%) ispitanica uočena je miješana flora, a kod 15 (12,7%) *bacilus vaginalis*, s tim da kod jedne ispitanice uz *bacilus vaginalis* uočen i *Actinomyces* (tablica 5).

**Tablica 5.** Nalaz mikroorganizama kod ispitanica s dijagnozom ASC-US

<b>Mikroorganizmi</b>	<b>Broj (%) ispitanica</b>
<i>Bacilus vaginalis</i>	15 (12,7)
<i>Fungi</i>	2 (1,7)
<i>Gardnerella vaginalis</i>	4 (4,2)
<i>Actinomyces</i>	2 (1,7)
Miješana flora	96 (81,4)

Iako su nešto starije ispitanice kojima je mikrobiološki nalaz potvrdio *bacilus vaginalis* ili miješanu floru, nema značajnih razlika u dobi ispitanica s obzirom na druge prisutne mikroorganizme (tablica 6).

**Tablica 6.** Dob ispitanica s ASC-US s obzirom na mikrobiološki nalaz

<b>Mikroorganizmi</b>	<b>Medijan (interkvartilni raspon) dobi ispitanica (godine)</b>	<b>P*</b>
<i>Bacilus vaginalis</i>	58 (53 – 63)	
<i>Fungi</i>	55 (41 – 55)	
<i>Gardnerella vaginalis</i>	52 (47 – 57)	0,08
<i>Actinomyces</i>	52 (38 – 40)	
Miješana flora	59 (55 – 65)	

\*Kruskal Wallis test

S obzirom na druge ne-neoplastične nalaze, kod 28 (23,7%) ispitanica je uočeno da citohormonski status ne odgovara dobi i /ili anamnezi, a reaktivne promjene na stanicama povezane s upalom uočene su kod njih 20 (16,9%).

Hiperkeratoza je uočena kod 13 (11%) ispitanica, a samo kod 9 (7,6%) ispitanica je označena atrofija epitela. Drugi nalazi se bilježe kod manjeg broja ispitanica (tablica 7).

**Tablica 7.** Drugih ne-neoplastični nalazi kod ispitanica s dijagnozom ASC-US

<b>Drugi ne-neoplastični nalazi</b>	<b>Broj (%) ispitanica</b>
Atrofični epitel	9 (7,6)
Citohormonski status ne odgovara dobi i/ili anamnezi	28 (23,7)
Parakeratoza	3 (2,5)
Reaktivne promjene na stanicama povezane s upalom	20 (16,9)
Rezervne stanice	1 (0,8)
Hiperkeratoza	13 (11)
Diskeratoza	3 (2,5)
Reparatorni epitel	5 (4,2)
Metaplastični pločasti epitel - reaktivan i podražen	4 (3,4)
Endocervikalni cilindrični epitel - reaktivan i podražen	3 (2,5)

Temeljem abnormalnog citološkog nalaza, kod 30 (25,4%) ispitanica je učinjena kolposkopija, a abnormalan kolposkopski nalaz opisan je u njih 18 (15,3%) (tablica 8).

**Tablica 8.** Raspodjela ispitanica s dijagnozom ASC-US prema nalazu kolposkopije

<b>Nalaz kolposkopije</b>	<b>Broj (%) ispitanica</b>
Abnormalan nalaz	18(15,3)
Uredan nalaz	12 (10,2)
Nije rađena kolposkopija	88 (74,6)
Ukupno	118 (100)

Nema značajne razlike u dobi ispitanica s obzirom na nalaz kolposkopije (tablica 9).



**Tablica 9.** Dob ispitanica s dijagnozom ASC-US prema nalazu kolposkopije

	Medijan (interkvartilni raspon)		Hodges-Lehmann razlika	95% CI	P*
	Abnormalan nalaz	Uredan nalaz			
Dob ispitanica [godine]	60 (57 – 64)	63 (55 – 72)	-4	-12 do 3	0,23

CI – raspon pouzdanosti; \*Mann Whitney U test

Testiranje na HPV je provedeno u 9 ispitanica, kod 2/9 ispitanica detektiran je HPV visokog i niskog rizika. Patohistološka verifikacija je učinjena u 20 (17%) ispitanica, samo biopsiju je imalo 16/19 ispitanica, biopsiju i konizaciju 2/19 ispitanice a histerektomiju 1/19 ispitanica (tablica 10).

**Tablica 10.** Raspodjela PHD nalaza

PHD nalaz	Broj (%) ispitanica
Uredan nalaz	12/19
CIN1	4/19
CIN3	2/19
AIS	1/19
Carcinoma planocellulare	1/19
<b>Ukupno</b>	<b>20/20</b>

*AIS – adenocarcinoma in situ*

Pozitivna prediktivna vrijednost citološkog nalaza iznosi 36,8%.

Nema značajne razlike u dobi i broju poroda ispitanica s obzirom na patohistološki nalaz (tablica 11).

**Tablica 11.** Dob ispitanica i broj poroda s dijagnozom ASC-US prema PHD nalazu

	Medijan (interkvartilni raspon)		Hodges-Lehmann razlika	95% CI	P*
	Negativan	Pozitivan			
Dob ispitanica [godine]	59,5 (55 – 71)	59 (57 – 70)	0,5	-11 do 11	0,87
Broj poroda	2 (2 – 3)	2 (1 – 2)	0	-1 do 0	0,28

CI – raspon pouzdanosti; \*Mann Whitney U test

Samo smo kod 11 (9,3%) ispitanica mogli usporediti slaganje kolposkopskog i patohistološkog nalaza, koje se značajno ne razlikuje (tablica 12).

**Tablica 12.** Usporedba kolposkopskog i patohistološkog nalaza

Kolposkopija	Broj (%) ispitanica prema PHD nalazu			P*
	Negativan	Pozitivan	Ukupno	
Uredan nalaz	4	0	4/11	> 0,99
Abnormalni nalaz	1	6	7/11	
Ukupno	5/11	6/11	11/11	

\*McNemarov test

Kontrolni VCE razmaz učinjen je kod 85 (72%) ispitanica, a prema njegovu nalazu 4 (4,7%) ispitanica imaju dijagnozu ASC-US, jedna ispitanica ima CIN 1, a jedna CIN 1 + HPV (tablica 13).

**Tablica 13.** Raspodjela ispitanica prema kontrolnom PAPA nalazu

Kontrolni PAPA nalaz	Broj (%) ispitanica
Negativan nalaz	79 (92,9)
ASC-US	4 (4,7)
CIN 1, CIN1+HPV	2 (2,4)
Ukupno	85 (100)

## 5. RASPRAVA

Udio ukupnih abnormalnih nalaza kod žena u postmenopauzi u našoj studiji iznosi 3,1% što je u skladu sa zapažanjima prethodnih studija (20, 21, 22, 23), pri čemu su ASC-US nalazi sa stopom od 71,1% činili najveći broj svih ASC nalaza ispitanica u postmenopauzi. Očekuje se da ASC-US uključuje više od 90% ASC nalaza u većini citoloških laboratorija, pri čemu se kriteriji za ASC-US mogu lagano razlikovati od laboratorija do laboratorija, zbog razlike u metodama bojenja i obradi uzoraka (7).

Abnormalne skvamozne stanice neodređenog značenja (ASC-US) su najčešća citološka abnormalnost čija se stopa kreće od 1.6 do 9% svih VCE razmaza (24). Rader i sur. su u svom istraživanju ustanovili učestalost ASCUS-a kod žena starijih od 55 godina od 1,8% (25), Misre od 2,9% i Keating od 4.1% (26, 27). Našom smo studijom ustanovili znatno nižu stopu ASC-US-a od 0,6% svih VCE razmaza i 0,7% kod žena u postmenopauzi. Nalaz atipičnih skvamoznih stanica ovisi o subjektivnoj interpretaciji citologa. Brojna ne-neoplastična stanja mogu izazvati citološke promjene koje se interpretiraju kao ASC, a uključuju upalu, lošu fiksaciju, atrofiju s degeneracijom, učinak hormona kao i druge artefakte na stanicama (6). Kriteriji opisani u TBS-u nisu u potpunosti zadovoljavajući, što zajedno uzrokuje velike varijacije u stopi ovog nalaza citologije vrata maternice (28), pri čemu dijagnoza ASC-US-a ne ovisi samo o morfološkim značajkama veći o subjektivnim kriterijima citologa (29, 30). Primijetili smo podjednak udio nalaza ASC-US-a i nalaza LSIL-a (71%) u žena u postmenopauzi što je različito od nalaza drugih (31) ali i veći udio nalaza ASC-US u žena generativne dobi od žena u postmenopauzi, što je u skladu s nekim zapažanjima (32, 33).

Uočili smo da je prisutnost specifičnih mikroorganizama (miješane flore) i nalaz laktobacila, a koji se identificiraju direktno ili na temelju citopatskog efekta na stanicama (6), najčešći nalaz u razmazima naših ispitanica. Osim miješane flore, koja je najčešći nalaz i u istraživanjima drugih, slijedi nalaz bakterijske vaginoze povezane s *Gardnerelom vaginalis* i nalazom funga (34). *Gardnerella vaginalis* je dio normalne vaginalne flore, ali u povećanoj koncentraciji i kombinaciji s anaerobnim štapićima može uzrokovati bakterijsku vaginozu. Brotman je uočila da žene u postmenopausi imaju relativno nisku prisutnost laktobacila (35). Iako su nešto starije ispitanice kojima je mikrobiološki nalaz potvrdio *Bacilus vaginalis* ili miješanu floru, nismo uočili značajnu razliku u dobi ispitanica s obzirom na druge prisutne mikroorganizme.

Varijacije u razini hormona koje se javljaju sa starenjem žene su povezane s promjenama vaginalne mikrobne flore. U menopauzi urogenitalnu atrofiju prati pad razine estrogena, što dovodi do nestanka laktobacila i kolonizacije patogenih mikroorganizama (36). S progresivnim padom razine estrogena, sazrijevanje superficijalnog i intermedijalnog sloja epitela se smanjuje, ostavljajući samo tanki sloj parabazalnih i bazalnih stanica (22).

Od drugih ne-neoplastičnih nalaza u našem istraživanju, najčešće je označavano da citohormonski status ne odgovara dobi i/ili anamnezi u 23,7% te reaktivne promjene povezane s upalom u 16,9% ispitanica, a samo je kod 7,6% ispitanica označena atrofija epitela. Drugi navode udio atrofije u 95% razmaza uz prevladavajući nalaz mikroorganizama morfologije koka (23). Kada je prisutna upala, identifikacija promjena na atrofičnom epitelu predstavlja ozbiljnu dijagnostičku poteškoću, budući da parabazalne stanice mogu biti degenerativno promijenjene i nalikovati tumorskim stanicama. Zrnat materijal koji se vidi u podlozi, a koji je posljedica autolize može se zamijeniti za tumorsku dijatezu (37). Interpretacija degenerativno promijenjenih parabazalnih stanica nalazom ASC-US-a može biti najčešća pogreška neiskusnog citologa. Iako većina parabazalnih stanica u atrofičnim razmazima pokazuje visoki N/C omjer, odsutnost abnormalnosti kromatina je korisna značajka u diferencijalnoj dijagnozi (38).

Temeljem abnormalnog citološkog nalaza, kod 30 (25,4%) ispitanica učinjena je kolposkopija, a abnormalan kolposkopski nalaz opisan je kod njih 18 (15,3%), značajne razlike u dobi ispitanica s obzirom na nalaz kolposkopije nisu uočene. Samo smo kod 11 (9,3%) ispitanica mogli usporediti slaganje kolposkopskog i patohistološkog nalaza koje se značajno ne razlikuje. U početnoj obradi ASC-US-a prihvatljive opcije su ponavljanje citološkog obriska za 6 i 12 mjeseci kao i neposredna kolposkopija. Ako su uz ASC-US prisutne atrofične promjene, preporučuje se lokalna primjena estrogena prije kolposkopije radi izbjegavanja nezadovoljavajućeg rezultata kolposkopije uslijed atrofičnih promjena (18).

Testiranje na HPV je provedeno u 9 ispitanica, kod 2/9 ispitanica detektiran je HPV visokog i niskog rizika. Kod žena s ASC-US-om, usporedno sa životnom dobi, raste klinički značaj HPV-HR testiranja. Ovaj je odnos povoljniji kod žena starije životne dobi, pri čemu postavljanje starosne granice za HPV testiranje podliježe subjektivnoj procjeni (18). Zaključak ALTS studije, provedene s ciljem usporedbe alternativnih postupaka u obradi žena s ASCUS-om, je da je HPV testiranje osjetljivo kao i kolposkopija u otkrivanju CIN 3 promjena. Citološko praćenje je osjetljivo, ali zahtijeva najmanje dvije kontrole i više

kolposkopskih pregleda od HPV testiranja (39). Zaključak Bruna i sur. je da se HPV test treba koristiti kao prva dijagnostička mogućnost u slučajevima ASCUS-a kod žena u menopauzi, uz primjenu lokalne terapije estrogenom samo kod žena koje su pozitivne na HPV (40). HPV testiranje i kratkotrajna primjena estrogena su najbolji dijagnostički-terapijski postupak za ASC-US pozitivne žene u postmenopauzi. HPV testom se utvrđuje rizik, a estrogen čini vidljivom zonu transformacije čime je i biopsija preciznija, čime se izbjegava primjena invazivnijih dijagnostičkih postupaka.

Patohistološka verifikacija je učinjena u 20 (17%) ispitanica, samo biopsija je učinjena kod 16/19 ispitanica, biopsija i konizacija kod 2/19 ispitanice a histerektomija kod 1/19 ispitanica. Većina je patohistoloških nalaza uključivala uredan nalaz (12/19), a nalaz  $\geq$  CIN 2 su imale samo 2 ispitanice, što su zapazili i drugi. Jedna je ispitanica imala pločasti karcinom. Udio benignih biopsija u postmenopauzalnih žena s ASC-US-om je značajno viši od onih u žena reproduktivne dobi (41) a nalaz  $\geq$  CIN 2 se dijagnosticira u približno 10 - 20% žena (39, 34). Reaktivne stanične promjene koje ukazuju na atipiju su česte u ASC-US (34). Razmazi s atrofičnim staničnim obrascem obično su slabo celularni s dosta nakupina parabazalnih/bazalnih stanica hiperkromnih jezgri (42, 8), u obliku sincicija ili u vidu pojedinačnih golih jezgri visokog N/C omjera, a koje su posljedica degenerativnih promjena (38). Teška atrofija može biti povezana s jakom upalom i staničnim detritusom u podlozi (43). Blaga makronukleoza čest je uzrok prekomjernog dijagnosticiranja ASC-a. Makronukleoza bez izražene hiperkromazije ili nuklearne nepravilnosti ponekad se naziva „postmenopauzalna atipija“ i uglavnom nije povezana s HPV infekcijom (7).

Usporedbom citološkog razmaza u atrofiji i patohistološkog nalaza zapažen je veći broj lažno pozitivnih nalaza, što može biti posljedica preklapajućih citomorfoloških značajki (44). Pozitivna prediktivna vrijednost citološkog nalaza u našem istraživanju je 36,8%. Citološki nalaz ASCUS-a u postmenopauzalnih žena ima nisku pozitivnu prediktivnu vrijednost za skvamoznu intraepitelnu leziju, što često dovodi do predijagnosticiranja (27). Nismo uočili značajnu razliku u dobi i broju poroda ispitanica s obzirom na patohistološki nalaz, što je suprotno rezultatima drugih koji su istaknuli da veći broj poroda korelira s višom učestalosti intraepitelne lezija (45) te da su abnormalni citološki nalazi značajno više prisutni u žena s višestrukim brojem poroda/paritetom (46).

Kontrolni VCE razmaz učinjen je kod 85 (72%) ispitanica, u većine je bio negativan što je u skladu sa zapažanjima drugih autora (47, 48). Za citološki nalaz ASC-US su

svojtvena ograničenja morfološke interpretacije čiji je rezultat neodređena dijagnoza, što često frustrira kliničare koji moraju donositi jasne i nedvojbene odluke. Pridržavanje strogih citoloških kriterija za ASC-US, zajedno s prepoznavanjem interpretativnih zamki uobičajenih za ovu dobnu skupinu, umanjilo bi njenu pretjeranu upotrebu.

## 6. ZAKLJUČAK

Temeljem provedenog istraživanja i dobivenih rezultata mogu se izvesti sljedeći zaključci:

1. Negativni nalazi čine najveći broj VCE razmaza kod žena u postmenopauzi. Udio ukupnih abnormalnih nalaza kod žena u postmenopauzi iznosi 3,1%.
2. Udio nalaza atipičnih skvamoznih stanica neodređenog značenja (ASC-US) u kategoriji atipičnih skvamoznih stanica (ASC) kod žena u postmenopauzi je 71,1%. Značajnije se manje nalazi kod ispitanica u postmenopauzi, u odnosu na ispitanice u reproduktivnoj dobi.
3. Najčešći nalaz mikroorganizama kod žena u postmenopauzi je miješana flora (81,4%). Iako su nešto starije ispitanice kojima je mikrobiološki nalaz potvrdio bacilus vaginalis ili miješanu floru, nema značajnih razlika u dobi ispitanica s obzirom na druge prisutne mikroorganizme. S obzirom na druge ne-neoplastične nalaze, kod 28 (23,7%) ispitanica je uočeno da citohormonski status ne odgovara dobi i /ili anamnezi, a reaktivne promjene na stanicama povezane s upalom uočene su kod njih 20 (16,9%).
4. Nema značajne razlike u dobi i broju poroda ispitanica s obzirom na patohistološki nalaz.
5. Pozitivna prediktivna vrijednost citološkog nalaza ASC-US iznosi 36,8%.

## 7. SAŽETAK

**Cilj:** Ispitati udio nalaza atipičnih skvamoznih stanica neodređenog značenja (ASC-US) kod žena u postmenopauzi. Ispitati podudarnost citološkog nalaza ASC-US i patohistološke dijagnoze.

**Ispitanice i metode:** Istraživanjem su obuhvaćene ispitanice u postmenopauzi, u kojih je u razdoblju 01.01.2017. - 30.06.2019. tijekom primarnog probira za karcinom vrata maternice u na Kliničkom zavodu za kliničku citologiju KBC Osijek izvršen citološki pregled VCE razmaza i postavljena citološka dijagnoza ASC-US, uz uvjet da su u vremenskom intervalu imale patohistološki nalaz ne stariji od 6 mjeseci nakon citološke dijagnoze imale.

**Rezultati:** Udio citološkog nalaza ASC-US u kategoriji atipičnih skvamoznih stanica (ASC) kod žena u postmenopauzi je 71,1%. Značajnije se manje nalazi kod ispitanica u postmenopauzi, u odnosu na ispitanice u reproduktivnoj dobi. Miješana flora je najčešći nalaz mikroorganizama i uočena je kod 81,4% ispitanica. Nema značajnih razlika u dobi ispitanica s obzirom na druge prisutne mikroorganizme. Neodgovarajući citohormonski status i reaktivne promjene na stanicama povezane s upalom uočene su u manjem broju ispitanica (23,7% i 16,9%). Nema značajne razlike u dobi i broju poroda ispitanica s obzirom na patohistološki nalaz. Pozitivna prediktivna vrijednost citološkog nalaza ASC-US iznosi 36,8%.

**Zaključci:** Za citološki nalaz ASC-US su svojstvena ograničenja morfološke interpretacije čiji je rezultat neodređena dijagnoza. Pridržavanje strogih citoloških kriterija za ASC-US, zajedno s prepoznavanjem interpretativnih zamki uobičajenih za ovu dobnu skupinu, umanjilo bi njenu pretjeranu upotrebu.

**Ključne riječi:** atipične skvamozne stanice neodređenog značenja; papa test; postmenopauza.



## 8. SUMMARY

### **Significance of a diagnosis of atypical squamous cells of undetermined significance on Papa smears in postmenopausal women**

**Objective:** To examine the proportion of atypical squamous cells of indeterminate significance (ASC-US) in postmenopausal women. Examine the correlation of ASC-US cytological findings and pathohistological diagnosis.

**Subjects and methods:** The study included postmenopausal examinees, for which in the period 01/01/2017 - 30/06/2019 during the primary screening for cervical cancer at the Clinical Institute of Clinical Cytology KBC Osijek, cytological examination of VCE smears and cytological diagnosis of ASC-US was performed, under the condition that at that time interval the examinees had pathohistological findings not older than 6 months after the cytological diagnosis.

**Results:** The proportion of ASC-US cytological findings in the category of atypical squamous cells (ASC) in postmenopausal women is 71.1%. It is significantly lower in postmenopausal women than in women of reproductive age. Mixed flora is the most common finding of microorganisms and was observed in 81.4% of examinees. There are no significant differences in the age of the examinees with respect to other microorganisms present. An inadequate cytohormonal status and reactive changes in cells associated with inflammation were observed in a smaller number of examinees (23.7% and 16.9%, respectively). There is no significant difference in the age and number of births of the examinees with regard to the pathohistological finding. The positive predictive value of the ASC-US cytological finding is 36.8%.

**Conclusions:** The cytological finding for ASC-US is characterized by limited morphological interpretation resulting in an indeterminate diagnosis. Adherence to strict cytological criteria for ASC-US, along with recognizing the interpretive traps common to this age group, would reduce its overuse.

**Key words:** atypical squamous cells of indeterminate significance; pap test; postmenopause.

---

## 9. LITERATURA

1. WHO International Agency for Research on Cancer. GLOBCAN 2012 (IARC), Section of Cancer Surveillance (5/7/2018.): Cervical Cancer. Estimated Incidence, Mortality and Prevalence Worldwide in 2018. Dostupno na adresi: <http://globocan.iarc.fr/old/FactSheets/cancers/cervix-new.asp>, Datum pristupa: 10. 02. 2020.
2. Ćorić T. Izvješće o umrlim osobama u Hrvatskoj. Hrvatski zavod za javno zdravstvo. Zagreb, izdanja 2009.-2017.
3. Schiffman M, Castle PE, Jeronimo J, Rodriguez AC, Wacholder S. Human papillomavirus and cervical cancer. *Lancet*. 2007;370(9590):890-907.
4. Kanato M, Saranittichai K. Early experience of sexual intercourse – a risk factor for cervical cancer requiring specific intervention for teenagers. *Asian Pac J cancer Prev*. 2006;7(1):151-3.
5. Pajtler M. Citološka dijagnostika – temeljna metoda probira raka vrata maternice. U: Pajtler M. ur. Metode detekcije, rane dijagnoze i prevencije neoplastičnih promjena vrata maternice. Medicinski fakultet, Sveučilišta JJ Strossmayera u Osijeku; Priručnici stalnog medicinskog usavršavanja. Poslijediplomski tečaj. Osijek 2007; 28-44.
6. Mahovlić V, Vrdoljak-Mozetić D, Štemberger - Papić S, Barišić A, Verša-Ostojić D. Klasifikacija citoloških nalaza vrata maternice „ZAGREB 2016“ – modifikacija klasifikacija „ZAGREB 2002“ i „NCI BETHESDA SYSTEM 2014“. *Gynaecol Perinatol* 2016;25(4):147–158.
7. Nayar R, Wilbur DC, ur. The Bethesda System for Reporting Cervical Cytology. Definitions, Criteria, and Explanatory Notes. 3. izd. New York Springer; 2015.
8. Patton AL, Duncan L, Bloom L, Phaneuf G, Zafar N. Atypical Squamous Cells, Cannot Exclude a High-Grade Intraepithelial Lesion and Its Clinical Significance in Postmenopausal, Pregnant, Postpartum, and Contraceptive-Use Patients. *Cancer*. 2008;25;114(6):481-8.
9. Nayar R, Wilbur DC. The Pap Test and Bethesda 2014. *Journal of the American Society of Cytopathology*. 2015;4:170-180.
10. Šimunić V. i suradnici: Ginekologija, 1. izd. Zagreb: Ljevak; 2001. godina.

11. Evered A. Normal cervical cytology. U: Shambayati B. *Cytopathology*. Oxford University Press 2011. str. 66-107.
12. Cox L, Liu JH. Primary ovarian insufficiency: an update. *International Journal of Women's Health*. 2014;6:235-243.
13. Coney PJ. Menopause. Dostupno na adresi:  
<https://emedicine.medscape.com/article/264088-overview#showall> Datum pristupa:16.04.2020.
14. Koss LG, Melamed MR. *Koss' diagnostic cytology and its histopathologic bases*. 5. izd. Philadelphia: Lippincott Williams & Wilkins; 2006.
15. Wright Jr TC, Cox JT, Massad LS, Twiggs LB, Wilkinson EJ. 2001 Consensus guidelines for the management of women with cervical cytological abnormalities. *JAMA*. 2002;287:2120–9.
16. Capewell AE, McIntyre MA, Elton RA. Post-menopausal atrophy in elderly women: is a vaginal smear necessary for diagnosis? *Age Ageing*. 1992;21(2):117–120.
17. Solomon D, Nayar R, ur. *The Bethesda System for Reporting Cervical Cytology: Definitions, Criteria, and Explanatory Notes*. 2. izd. New York, NY: Springer-Verlag; 2004.
18. Hrvatsko društvo za ginekologiju i opstetriciju. *Cervikalne intraepitelne lezije*. S3 stručne smjernice za dijagnostiku i liječenje. Hrvatski liječnički zbor. Zagreb 2012.
19. Marušić M, *Uvod u znanstveni rad u medicini*, 6. izd. Zagreb: Medicinska naklada;2019.
20. Bassal R, Schejter E, Bachar R, Shapira H, Sandbank J, Supino Rosin L, i sur. Cervical Pap Screening Among Israeli Women, 2005-2010. *Arch Gynecol Obstet*. 2014; 289(3):615-22.
21. Stolnicu S, Musca S, Micu D, Micu L, Moldovan C, Puscasiu L. Prevalence of Abnormal Pap Smears in a Consecutive and Previously Unscreened Population in Romania. *Int J Gynaecol Obstet*. 2014; 124(2):156-9.
22. Weber MA, Limpens J, Roovers JP. Assessment of vaginal atrophy: a review. *Int Urogynecol J*. 2015;26:15-28.
23. Backes LTH, Mezzomo LC, Buffon A, Calil LN. Cytomorphological analysis of cervical cytological smears of women aged over 60 years. *J Bras Patol Med Lab*. 2019;55(2):136-47.

24. López-Alegría F, Poblete OQ, De Lorenzi DS, Oyanedel J. Clinical management of the first ASCUS report in Chile. *Sao Paulo Med J.* 2015; 133(6):480-87.
25. Rader AE, Rose PG, Rodriguez M, Mansbacher S, Pitlik D, Abul-Karim FW. Atypical squamous cells of undetermined significance in women over 55. Comparison with the general population and implications for management. *Acta Cytol* 1999; 43(3):357-62.
26. Misra JS, Srivastava AN, Zaidi ZH. Cervical cytopathological changes associated with onset of menopause. *J Mid-life Health* 2018;9:180-4.
27. Keating JT, Wang HH. Significance of a diagnosis of atypical squamous cells of undetermined significance for Papanicolaou smears in perimenopausal and postmenopausal women. *Cancer* 2001;93(2):100-5.
28. Oliveira GG, Oliveira JMDSC, Eleutério RMN, Barbosa RCC, Almeida PRC, Eleutério J Jr. Atypical Squamous Cells: Cytopathological Findings and Correlation with HPV Genotype and Histopathology. *Acta Cytol.* 2018;62(5-6):386-92.
29. Cox JT. Management of women with cervical cytology interpreted as ASC-US or as ASC-H. *Clinical Obstetrics and Gynecology.* 2005; 48(1):160-77.
30. Barcelos AC, Adad SJ, Michelin MA, Murta EF. Atypical squamous cells of undetermined significance: analysis of microbiology, cytological criteria and clinical conduct. *Tumori.* 2006;92(3):213-8.
31. Barcelos AC, Michelin MA, Adad SJ, Murta EF. Atypical squamous cells of undetermined significance: Bethesda classification and association with Human Papillomavirus. *Infect Dis Obstet Gynecol.* 2011;2011:904674.
32. Wright TC, Massad LS, Dunton CJ, Spitzer M, Wilkinson EJ, Solomon D. 2006 ASCCP-Sponsored Consensus Conference: 2006 consensus guidelines for the management of women with abnormal cervical screening tests. *J Low Genit Tract Dis.* 2007;11(4):201-222.
33. Apgar BS, Kittendorf AL, Bettcher CM, Wong J, Kaufman AJ. Update on ASCCP consensus guidelines for abnormal cervical screening tests and cervical histology. *Am Fam Physician.* 2009;80(2):147-155.
34. Gomes de Oliveira G, Eleutério RMN, Silveira Gonçalves AK, Giraldo PC, Eleutério J Jr. Atypical Squamous Cells in Liquid-Based Cervical Cytology: Microbiology, Inflammatory Infiltrate, and Human Papillomavirus-DNA Testing. *Acta Cytol.* 2018;62(1):28-33.

- 
35. Brotman RM, Shardell MD, Gajer P, i sur. Association between the vaginal microbiota, menopause status, and signs of vulvovaginal atrophy. *Menopause*. 2014;21(5):450-458.
  36. Johnston SL, Farrell SA, Bouchard C, i sur. The detection and management of vaginal atrophy. *J Obstet Gynaecol Can*. 2004; 26:503-15.
  37. Gupta S, Kumar N, Singhal N, Manektala U, Jain S, Sodhani P. Cytohormonal and morphological alterations in cervicovaginal smears of postmenopausal women on hormone replacement therapy. *Diagn Cytopathol*. 2006;34:676-81.
  38. Tabrizi AD. Atrophic Pap Smears, Differential Diagnosis and Pitfalls: A Review. *International Journal of Women's Health and Reproduction Sciences*. 2018. 6(1):2-5.
  39. ASCUS-LSIL Traige Study (ALTS) Group. Results of a randomized trial on the management of cytology interpretations of atypical squamous cells of undetermined significance. *Am J Obstet Gynecol*. 2003;188(6):1383-92.
  40. Bruno MT, Coco A, Di Pasqua S, Bonanno G. Management of ASC-US/HPV positive post-menopausal woman. *Virologia*. 2019;16(1):39.
  41. Doğan K, Güraslan H. Colposcopic Evaluation of Pre and Postmenopausal Women with Abnormal Cervical Cytologies. *Middle Black Sea Journal of Health Science*. 2016;2(2):14-19.
  42. Waddell CA. The influence of the cervix on smear quality. I: Atrophy. An audit of cervical smears taken post-colposcopic management of intraepithelial neoplasia. *Cytopathology*. 1997;8:274-81.
  43. Li Y, Shoyele O, Shidham VB. Pattern of cervical biopsy results in cases with cervical cytology interpreted as higher than low grade in the background with atrophic cellular changes. *CytoJournal*. 2020;17:12.
  44. Crothers BA, Booth CN, Darragh TM, Zhao C, Souers RJ, Thomas N, i sur. False-positive Papanicolaou (PAP) test rates in the college of American pathologists PAP education and PAP proficiency test programs: Evaluation of false-positive responses of high-grade squamous intraepithelial lesion or cancer to a negative reference diagnosis. *Arch Pathol Lab Med*. 2014;138:613-9.
  45. Schiffman M, Doorbar J, Wentzensen N, de Sanjosé S, Fakhry C, Monk BJ, i sur. Carcinogenic human papillomavirus infection. *Nat Rev Dis Primers* 2016; 2:16086.

46. Tafurt-Cardona Y, Acosta-Astaiza C, Sierra Torres C. Prevalencia de citología anormal e inflamación y su asociación con factores de riesgo para neoplasias del cuello uterino en el Cauca, Colombia. *Rev Salud Pública* 2012;14:53–66.ž
47. Kacperczyk J, Bartnik P, Romejko-Wolniewicz E, Jalinik K. Results of further diagnostic procedures among patients with cytological characteristics of minor changes on Pap smears. *Anticancer Res* 2016; 36:1023-26.
48. Sundström K, Lu D, Elfström KM, i sur. Follow-up of women with cervical cytological abnormalities showing atypical squamous cells of undetermined significance or low-grade squamous intraepithelial lesion: a nationwide cohort study. *Am J Obstet Gynecol.* 2017;216(1):48.e1-48.e15.

## 10. ŽIVOTOPIS

Opći podaci:

Ime i prezime: Tanja Damjanović

Datum i mjesto rođenja: 25.08.1973., Osijek

Adresa stanovanja: Vlašička 30, 31000 Osijek, Hrvatska

Broj telefona: 0915370797

E-pošta: [tanja.damjanovic@net.hr](mailto:tanja.damjanovic@net.hr)

Obrazovanje:

2011. – 2014. Preddiplomski sveučilišni studij Medicinsko laboratorijske dijagnostike, Medicinski fakultet Osijek

1988. – 1992. Medicinska škola Osijek, smjer zdravstveno laboratorijski tehničar

Radno iskustvo:

2015. – danas Prvostupnik medicinsko laboratorijske dijagnostike, KBC Osijek

2001. – 2015. Zdravstveno laboratorijski tehničar, KBC Osijek

1999. – 2000. Zdravstveno laboratorijski tehničar, ZZJZ Osijek

1998. – 1999. Zdravstveno laboratorijski tehničar, OŽB Vukovar

1993. – 1998. Zdravstveno laboratorijski tehničar, Dom zdravlja Osijek

Dodatna edukacija:

2003. – 2004.: Tečaj trajnog usavršavanja za citotehnologa