

Histološke i imunokemijske promjene slezene i jetre u kemijski induciranom mišjem modelu Gauscherove bolesti

Radman, Ana

Master's thesis / Diplomski rad

2019

Degree Grantor / Ustanova koja je dodijelila akademski / stručni stupanj: **Josip Juraj Strossmayer University of Osijek, Faculty of Medicine Osijek / Sveučilište Josipa Jurja Strossmayera u Osijeku, Medicinski fakultet Osijek**

Permanent link / Trajna poveznica: <https://urn.nsk.hr/urn:nbn:hr:152:552969>

Rights / Prava: [In copyright](#) / [Zaštićeno autorskim pravom.](#)

Download date / Datum preuzimanja: **2024-10-03**



Repository / Repozitorij:

[Repository of the Faculty of Medicine Osijek](#)



SVEUČILIŠTE JOSIPA JURJA STROSSMAYERA U OSIJEKU
MEDICINSKI FAKULTET OSIJEK
DIPLOMSKI SVEUČILIŠNI STUDIJ MEDICINSKO
LABORATORIJSKA DIJAGNOSTIKA

Ana Radman

HISTOLOŠKE I IMUNOKEMIJSKE
PROMJENE SLEZENE I JETRE U
KEMIJSKI INDUCIRANOM MIŠJEM
MODELU GAUCHEROVE BOLESTI

Diplomski rad

Osijek, 2019.

SVEUČILIŠTE JOSIPA JURJA STROSSMAYERA U OSIJEKU
MEDICINSKI FAKULTET OSIJEK
DIPLOMSKI SVEUČILIŠNI STUDIJ MEDICINSKO
LABORATORIJSKA DIJAGNOSTIKA

Ana Radman

HISTOLOŠKE I IMUNOKEMIJSKE
PROMJENE SLEZENE I JETRE U
KEMIJSKI INDUCIRANOM MIŠJEM
MODELU GAUCHEROVE BOLESTI

Diplomski rad

Osijek, 2019.

Rad je izrađen u Laboratoriju za neurobiologiju pri Katedri za medicinsku biologiju i genetiku te u Vivariju Medicinskog fakulteta Sveučilišta Josipa Jurja Strossmayera u Osijeku.

Mentor rada: prof. dr. sc. Marija Heffer

Rad ima 39 listova, 5 tablica i 10 slika.

ZAHVALA

Autorica se ovog diplomskog rada najiskrenije zahvaljuje mentorici prof. dr. sc. Mariji Heffer, kao i asistentima Miloradu Zjaliću, mag. biol. i dr. sc. Vedrani Ivić s Katedre za medicinsku biologiju i genetiku na velikoj pomoći koja je pružena i ogromnom strpljenju kako u laboratoriju tako i kod pisanja rada. Također veliko hvala prof. dr. sc. Tatjani Belovari čija je Katedra sudjelovala u izradi histoloških preparata. Bez njihovih savjeta rad bi bilo puno teže za napisati i dovesti do kraja.

SADRŽAJ

1. UVOD.....	1
1.1. Definicija Gaucherove bolesti	1
1.2. Utjecaj Gaucherove bolesti na slezenu i jetru	1
1.3. Postavljanje dijagnoze i liječenje	2
1.4. Animalni modeli	3
2. HIPOTEZA	5
3. CILJEVI ISTRAŽIVANJA	6
4. MATERIJALI I METODE.....	7
4.1. Ustroj studije i eksperimentalne životinje	7
4.2. Materijali	7
4.2.1 Induciranje fenotipa, žrtvovanje miševa i obrada tkiva	7
4.3. Metode	8
4.3.1. Fiksiranje i krioprotekcija sa smrzavanjem.....	8
4.3.2. Fiksiranje i uklapanje u parafin	8
4.3.3 Smrzavanje bez fiksacije.....	9
4.4. Histološka bojenja	9
4.4.1. Hemalaun-eozin bojenje tkiva.....	9
4.4.2. Toluidinsko modrilo.....	10
4.4.3. Perlsovo bojenje	11
4.5. Izdvajanje lipidnih splavi i analiza sastava.....	12
4.5.1. Izolacija lipidnih splavi	12
4.5.2. Ukupni membranski proteini iz tkiva jetre i slezene.....	15
4.5.3. Western blotting	16
4.6. Statističke metode.....	17

5. REZULTATI.....	18
5.1. Rezultati histoloških bojenja	18
5.1.1. Rezultati bojenja hemalaun eozinom (HE)	18
5.1.2. Rezultati bojenja toluidinskim modrilom.....	19
5.1.3. Rezultati bojenja s Perls – DAB.....	23
5.2. Rezultati analize lipidnih splavi	25
5.3. Rezultati <i>Western blotting</i> metode	26
6. RASPRAVA	30
7. ZAKLJUČCI.....	34
8. SAŽETAK	35
9. SUMMARY	36
10. LITERATURA	37
11. ŽIVOTOPIS	40

POPIS KRATICA

BSA	albumin iz goveđeg seruma (engl. <i>bovine serum albumin</i>)
CBE	konduritol B epoksid
CTX	kolera toksin (engl. <i>cholera toxin</i>)
DAPI	2-(4-amidinofenil)-1H -indol-6-karboksamidin
DTT	di-tiotreitol
ERT	terapija zamjene enzima (engl. <i>enzyme replacement therapy</i>)
Flot1-R	flotilinski receptor
GAPDH	glicerol fosfat dehidrogenaza
GD	Gaucherova bolest (engl. <i>Gaucher disease</i>)
GlcCer	glukocerebrozidi
GlcCerase	glukocerebrozidaza
GM1	monozialotetraheksozilganglioizid
GPI	glikozil fosfatidilinozitol
HRP	peroksidaza iz hrena (engl. <i>horseradish peroxydase</i>)
IR- α	alfa podjedinica inzulinskog receptora
KO	miševi s isključenim genom (engl. <i>knock-out</i>)
PFA	paraformaldehid
PVDF	polivinil difluorid (engl. <i>polyvinyl difluoride</i>)
PVP	polivinil pirolidon
SRT	terapija redukcije supstrata (engl. <i>substrate reduction therapy</i>)
TBST	tris fosfatni pufer
TfR	transferinski receptor

POPIS SLIKA

Slika 1. Kontrolno i eksperimentalno tkivo slezene obojeno hemalaun-eozinom.

Slika 2. Kontrolno i eksperimentalno tkivo središnjeg dijela jetre obojeno hemalaun-eozinom.

Slika 3. Tkivo jetre obojeno metakromatskim toluidinom.

Slika 4. Kontrolno i eksperimentalno tkivo slezene obojeno metakromatskim toluidinom.

Slika 5. Tkivo jetre obojeno dijastaza metakromatskim toluidinom.

Slika 6. Kontrolno i eksperimentalno tkivo slezene obojeno dijastaza metakromatskim toluidinom.

Slika 7. Tkivo jetre obojeno Perls – DAB bojenjem.

Slika 8. Izražaj TfR i Flot1-R u kontrolnom tkivu (K) jetre.

Slika 9. Izražaj TfR i Flot1-R u eksperimentalnom tkivu (GD) jetre.

Slika 10. Izražaj GM1 i IR- α u kontrolnom i eksperimentalnom tkivu jetre.

TABLICE

Tablica 1. Sastav pufera za razrjeđivanje otopina saharoze – Raft pufer 10 x koncentriran

Tablica 2. Sastav pufera za homogenizaciju

Tablica 3. Količine i način pripreme inhibitora enzimatske aktivnosti koji su korišteni u homogenizaciji tkiva

Tablica 4. Vrijednosti gustoće željeza (integrirana gustoća boje po stanici) u tkivu jetre dobivene Perls – DAB bojenjem

Tablica 5. Kolokalizacija (Pearsonal koeficijent kolokalizacije P) IR- α i GM1 u jetri

1. UVOD

1.1. Definicija Gaucherove bolesti

Gaucherova bolest (GD) jedna je od najčešćih lizosomskih bolesti. Uzrokovana je smanjenjem ili izostankom aktivnosti glukocerebrozidaze (GlcCer) – enzima odgovornog za razgradnju glukocerebrozida (GlcCer) (1). Poremećaj aktivnosti enzima posljedica je autosomno recesivnog nasljednog defekta u prepisivanju *GBA1* gena. Bolest najviše pogađa tkivne makrofage, odgovorne za fagocitozu oštećenih stanica, koje se pretvaraju u Gaucherove stanice ako pretjerano nakupljaju GlcCer (1). One su karakterističnog i prepoznatljivog izgleda, što je mikroskopski vrlo lako uočljivo u razmazu sternalnog punktata. Gaucherove su stanice zapravo makrofazi ispunjeni lipidima koji nastaju u slezeni i jetri od histiocita i Kupfferovih stanica i tako, nekontrolirano bujajući, zauzimaju prostor. Bolest se očituje u tri oblika (I, II i III). U prvom obliku, tipu I, koji zahvaća više od 90 % oboljelih, dolazi do nakupljanja GlcCer u slezeni i jetri, a u tipovima II i III do neurotoksičnog nakupljanja. S obzirom na to da se naša studija bavila tipom I, valja naglasiti njegove karakteristike. Poznat još kao kronični (adultni) tip, klinički se očituje hepatosplenomegalijom, trombocitopenijom, anemijom te promjenama na skeletu, zaostajanjem u rastu i sl. (2).

1.2. Utjecaj Gaucherove bolesti na slezenu i jetru

Da bismo lakše proučili metabolizam slezene i jetre pacijenata koji boluju od GD-a, važno je prije svega istaknuti ulogu lipidnih splavi. Stanična membrana ne daje samo strukturni temelj svakoj stanici, već i omogućuje međustaničnu komunikaciju za koju su neophodne lipidne splavi. To su heterogene nanodomene sfingolipida, kolesterola i proteina koje se ujedanjuju unutar stanične membrane (3). Za razliku od okolne membrane, sadrže više kolesterola, sfingomijelina i glikosfingolipida. Imaju važnu ulogu u interakciji lipida i proteina u membranama, a njihov jedinstveni sastav omogućuje im da obavljaju tu ulogu (4). Važne su za transport lipida od Golgijevog tjelešca do membrane i pozicioniranje proteina prilikom prijenosa signala na samoj membrani, odnosno za organiziranje bioaktivnosti stanične membrane (5). Sadrže razne transmembranske proteine među kojima se ističu receptori te proteine s GPI (glikozil fosfatidilinozitol) sidrom. Dosad je opisano 250 proteina povezanih sa splavima

(6).Njihov sastav mijenja se u staničnim modelima Gaucherove bolesti što može biti odgovorno za promjene u aktivnosti proteina stanične membrane te posljedično dovesti do patološkog procesa (7). Pacijenti koji boluju od sfingolipidoza, bolesti nakupljanja sfingolipida, češće razvijaju inzulinsku rezistenciju (8). Jedan od mehanizama razvoja periferne inzulinske rezistencije promijenjeno je lipidno okruženje inzulinskog receptora koje dovodi do promjene u aktivnosti inzulinskog receptora i poremećaja inzulinske signalizacije. Pa ipak, prve transmembranske molekule koje zauzimaju drugačija mjesta u membrani oboljelih od GD jesu transferinski receptor (marker ne-splavi) i flotilin (marker lipidnih splavi).

1.3. Postavljanje dijagnoze i liječenje

Općenito govoreći, dijagnoza se postavlja na temelju obiteljske anamneze, kliničke slike, dokazivanjem nakupljenih tvari u stanicama i u najnovije vrijeme – genotipizacijom (9). Najveću dijagnostičku vrijednost ima dokaz prisutnosti već spomenutih Gaucherovih stanica, odnosno tkivnih makrofaga ispunjenih lizosomima koji su nefunkcionalni radi nakupljanja GlcCer. Za konačnu dijagnozu Gaucherove bolesti potrebno je utvrditi aktivnost GlcCeraze u leukocitima i kulturi kožnih fibroblasta. Također, razina serumske hitotriozidaze dobar je parametar za ocjenu učinkovitosti liječenja, odnosno progresije bolesti. Za prenatalnu dijagnostiku upotrebljavaju se amniociti i korionske resice, ali i metode molekularne genetike (10).

Prije postojanja terapije, liječenje se provodilo splenektomijom, što je rezultiralo privremenim poboljšanjem stanja pacijenta, a kronično je uzrokovalo propadanje koštano-zglobnog sustava. Moderna terapija temelji se na nadomjestku enzima (ERT, engl. *enzyme replacement therapy*) rekombinantnom GlcCer-asom te terapiji redukcije supstrata (SRT, engl. *substrate reduction therapy*). U SRT najčešće se koristi lijek Miglustat, kao inhibitor glukozilceramid sintetaze, koji smanjuje koncentraciju GlcCer. Imigluceraza (Cerezyme®), s druge strane, kao vrsta ERT-a jest doživotna intravenska terapija koja uspješno sprječava progresivnost simptoma i omogućava normalan život bolesnicima s GD-om. Normalizacija laboratorijskih nalaza krvne slike, smanjenje volumena jetre i slezene prvenstveno se očekuje u tipu I bolesti. Terapija na druga dva tipa bolesti nema vidljiv učinak zbog nemogućnosti prolaska kroz krvno-moždanu barijeru. Važno je naglasiti kako primjena lijeka ne dovodi do poboljšanja koštanih promjena, ali sprječava njihovu daljnju progresiju (11), stoga je važno započeti s liječenjem odmah nakon postavljanja dijagnoze kako ne bi došlo do nepovratnih promjena

organa. Osim navedenih, predlaže se presađivanje koštane srži ili matičnih stanica, no ono je još uvijek povezano sa značajnim morbiditetom i mortalitetom, zbog čega se smatra zadnjim rješenjem (11). Dosadašnje liječenje služi kao podloga daljnjim istraživanjima u nadi kako će se u budućnosti posezati za staničnom i genskom terapijom.

1.4. Animalni modeli

Dosadašnja istraživanja na miševima uključivala su različite genetički modificirane modele temeljene na točkastim mutacijama, transgeničnim KO (engl. *knock out*) miševima ili RecNciI i L444P / L444P miševima (12). Svaki od modela bio je koristan za stvaranje novijih i boljih modela. Neke studije koristile su stanične kulture dobivene iz navedenih mišjih modela, no zbog ograničenog broja dioba stanica ovo nije često odabran model. Za razliku od navedenih genetičkih modela, u kemijski induciranom modelu možemo manipulirati dozom i vremenom, a novija istraživanja pokazala su kako je upravo takav model GD-a značajno sličniji ljudskom fenotipu bolesti od transgeničnog KO miša (12). Osim toga, dosadašnji KO modeli ugibaju 2 – 3 tjedna nakon okota, a s obzirom na to da smo u studiji istraživali životinje od postnatalne do odrasle dobi, takav model nije nam bio prihvatljiv. Stoga je transgenični model GD-a zamijenjen boljim, kemijski induciranom modelom (13) uz korištenje konduritol B epoksida kao okidača fenotipa bolesti. Također, izazvani fenotip reverzibilan je u odraslih životinja te se gubi prestankom davanja terapije nakon 14 do 21 dan od dana indukcije.

U našoj studiji korišteni su C57BL/6 miševi starosti 3 mjeseca. Miševi su bili isključivo mužjaci kako bi se osigurao ujednačeni fenotip, a samim time i objektivnije praćenje promjena.

U kemijski induciranom animalnom modelu GD-a očekuju se histološke i imunohistokemijske promjene jetre i slezene. Histološke promjene slezene sljedeće su:

- infarkti slezene zbog infiltracije crvene pulpe Gaucherovim stanicama,
- smanjeni broj željezo-pozitivnih stanica unutar bijele pulpe slezene.

Histološke promjene jetre sljedeće su:

- upalno stanje jetre zbog povećane koncentracije slobodnog nevezanog željeza u krvi,
- Gaucherove stanice vidljivo su ispunjene lipidima za razliku od zdravih hepatocita,
- fibroza i ciroza jetre zbog nakupljanja mase Kupfferovih (Gaucherovih) stanica u sinusoidima,

- senescentnost (ubrzano starenje) se vidi kao pojava binuklearnih ili trinuklearnih hepatocita (14).

Imunohistokemijske promjene slezene i jetre sljedeće su:

- povećan izražaj proteina Flot1-R u izolatima lipidnih splavi,
- izostanak TfR proteina u izolatima lipidnih splavi,
- manjak IR- α u eksperimentalnim tkivima jetre i slezene.

2. HIPOTEZA

Kroz tri tjedna tretiranja C57BL/6 miševa konduritol B epoksidom inducirat ćemo pojavu Gaucherovog fenotipa te dovesti do promjena u sastavu lipidnih splavi slezene i jetre.

3. CILJEVI ISTRAŽIVANJA

- Koristeći se histološkim bojenjima, utvrditi pojavu Gaucherovih stanica u mišjim tkivima jetre i slezene animalnog modela Gaucherove bolesti.
- Izdvojiti lipidne splavi ultracentrifugiranjem u gradijentu saharoze te analizirati njihov sastav *Western blotting* metodom.

4. MATERIJALI I METODE

Studija je dizajnirana kao retrospektivna studija parova.

4.1. Ustroj studije i eksperimentalne životinje

Istraživanje je bilo provedeno na C57BL/6 miševima; 4 kontrolna i 4 eksperimentalna mužjaka 3 mjeseca starosti. Početak pokusa temeljio se na prilagodbi životinja na uvjete u kojima se događa eksperiment, kao i na one koji ga provode. Takva prilagodba obuhvaćala je povremeno vaganje te bihevioralne testove. Nakon odgovarajućeg vremena miševima eksperimentalne skupine intraperitonealno primjenjivala se injekcija konduritol B epoksida (CBE), u dozi od 50 mg/kg tijekom 25 dana. Istovremeno, kontrolnoj skupini primjenjivala se injekcija fiziološke otopine. CBE inhibira aktivnost kisele β -glukozidaze te tako inducira GD. Nakon završetka tretmana, životinje su bile žrtvovane te im je odstranjena slezena i jetra.

4.2. Materijali

C57BL/6 miševi uzgajani su u Vivariju Medicinskog fakulteta u Osijeku (broj odobrenja Vivarija: HR-POK-005). Studiju je odobrilo Etičko povjerenstvo Ministarstva poljoprivrede Republike Hrvatske (klasa: UP/I-322-01/18-01/26, ur. broj: 525-10/0255-18-3) i Etičko povjerenstvo Medicinskog fakulteta Osijek (2158-61-07-18-18). Miševi su bili smješteni u samoventilirajućim kavezima uz stalnu kontrolu temperature i pet izmjena zraka u minuti te stalnoj vlažnosti od 40 – 60% (sustav THF3364 EHRET, Feriburg, Njemačka). Standardizirana hrana i voda za pokusne miševe bila je stalno dostupna (kataloškog broja 4RF21 – MICE and RATS Maintenance for Short and Middle Period ili kataloškog broja 4RF25 istog proizvođača – MICE and RATS Reproduction, Weaning and Growth, Mucedola, Milano, Italija). Studija je odobrena i provedena u sklopu projekta Hrvatske zaklade za znanost 'Patofiziološke posljedice promjene sastava lipidnih splavi' (IP-09-2014-2324), voditeljice prof. dr. sc. Marije Heffer.

4.2.1 Induciranje fenotipa, žrtvovanje miševa i obrada tkiva

Poslije 20 primijenjenih doza CBE-a, slijedilo je zaključno vaganje te žrtvovanje životinja. Životinje su dekapitirane u inhalacijskoj anesteziji anestetikom Sevoranom (Forane®, Abbott Laboratories Ltd, Chicago, IL, SAD). Nakon toga odstranjeni su jetra i slezena. Organi su podijeljeni na pola kako bi se jedna polovica, smrznuta u tekući dušik, koristila za izdvajanje

lipidnih splavi, a druga, fiksirana 24 h u 4%-tnom paraformalaldehidu (PFA; Acros Organics, Fair Lawn, New Jersey, SAD; kataloški broj 416785000) za histološka i imunohistokemijska bojenja. Dio fiksiranog tkiva uklopljen je u parafin, a ostatak je krioprotektiran otopinama saharoze udjela 10 % i 20 %, uranjanjem kroz 24 h. Krioprotektirana tkiva i tkiva smrznuta u tekućem dušiku pohranjena su na - 80 °C do analize.

4.3. Metode

Fiksirana tkiva uklopljena u parafin rezana su na mikrotomu te histološki bojena. Svi preparati slikani su digitalnim fotoaparatom (Olympus D70, Tokio, Japan) spojenim na svjetlosni mikroskop Axioskop Carl Zeiss 2 MOT (Oberkochen, Njemačka). Kvantifikacija histoloških bojenja, spremljenih u tiff formatu, učinjena je pomoću FIJI računalnog programa (National Institutes of Health, Bethesda, Maryland, SAD) (15). Fotografirana je slezena u najširem dijelu od jednog do drugog ruba. Fotografije su potom spojene u FIJI programu. Određena im je ukupna površina slezene koja je izmjerena u μm^2 te je ručno označena bijela pulpa. Zatim je izmjerena površina bijele pulpe te je iz toga izračunat udio bijele pulpe. Iz brzo smrznutih tkiva izdvojene su lipidne splavi.

4.3.1. Fiksiranje i krioprotekcija sa smrzavanjem

Fiksirani uzorci krioprotektirani su u 10 %-tnoj, a zatim u 20 %-tnoj saharozi (Sigma Aldrich, St. Louis, Missouri, SAD; kataloški broj S0389) i smrznuti na - 80 °C. Potom su narezani u kriostatu (CM3050S, Leica Biosystems, Njemačka) na rezove debljine 35 μm pri temperaturi OT - 15 °C, CT - 22 °C te zalijepljeni na želatinizirana predmetna stakalca. Metodom fluorescentne imunohistokemije tkivo je bojeno na receptore za flotilin (Flot1-R), transferin (TfR), inzulin (IR- α) i GAPDH. Preparati su slikani digitalnim fotoaparatom spojenim sa svjetlosnim mikroskopom te su prikupljene slike analizirane korištenjem FIJI računalnog programa.

4.3.2. Fiksiranje i uklapanje u parafin

Uzorci uklopljeni u parafin, rezali su se na Leica SM2000R mikrotomu na rezove debljine 6 μm . Rezovi su lijepljeni na prethodno želatinizirana predmetna stakalca, koja kao takva imaju veću adhezivnost, stoga je tkivo lakše prijanjalo uz stakalce. Zatim je uslijedio proces

deparafinacije u ksilenu i silaznom nizu etilnog alkohola od 100 % do 25 % i rehidracije u vodi nakon čega je uslijedilo histološko bojenje. Uloga procesa jest u potpunosti odstraniti višak parafina zaostalog u tkivu kako bi preparati bili spremni za bojenje nekom od vodenih otopina boje. Obojeni preparat konačno se pokrivaio medijem za pokrivanje preparata (Histomount, National Diagnostics) te pokrovnim stakalcem.

4.3.3 Smrzavanje bez fiksacije

Dio tkiva namijenjen za biokemijsku izolaciju lipidnih splavi bio je smrznut u tekućem dušiku. Tekući dušik industrijski je proizveden kako bi se tkivo na iznimno niskoj temperaturi morfološki očuvalo za daljnja ispitivanja.

4.4. Histološka bojenja

Bojenje tkiva se izvršilo histološkim bojama: hemalaun-eozinom, toluidinskim modrilom te Perlsovim bojenjem (16).

4.4.1. Hemalaun-eozin bojenje tkiva

Hemalaun je prirodna bazofilna boja koja daje plavo obojenje jezgri, dok eozin, kao acidofilna boja, daje crveni kontrast citoplazmi vežući se na proteine. Slezena je bojana hemalaun-eozinom s ciljem određivanja udjela crvene i bijele pulpe.

Standardno hemalaun-eozin bojenje tkiva odvijalo se pri sobnoj temperaturi na sljedeći način:

- Deparafinacija i hidracija preparata:
 - ksilen I, 10 min
 - ksilen II, 10 min
 - serija etanola (100 %, 100 %, 96 %, 70 %, 50 %) po 5 min
 - ispiranje u destiliranoj vodi 5 min
- Bojenje:
 - bojenje hemalaunom (otopina hematoksilina po Mayeru, Fluka, St. Gallen, Švicarska), 10 min
 - ispiranje destiliranom vodom, 1 min

- ispiranje tekućom vodom, 10 min
- destilirana voda, 10 min
- bojenje eozinom, 1 min
- Dehidracija, čišćenje i pokrivanje:
 - ispiranje destiliranom vodom 5 s
 - serija etanola (70 %, 96 %, 100 %, 100 %) po 5 min
 - uklanjanje etanola ksilenom II 5 min
 - uklanjanje etanola ksilenom I 5 min

4.4.2. Toluidinsko modrilo

Toluidinsko modrilo pripada skupini tiazinskih metakromatskih boja, a dovodi do vidljive promjene obojenja iz tirkizne u ljubičastu u prisutnosti glikogena. Od ukupno 16 stakalaca, 8 je bojeno metakromatskim toluidinskim modrilom, a drugih 8 toluidinskim modrilom s dijastazom.

Metakromatsko toluidinsko modrilo

- 5 %-tna perjodna kiselina 15 min
- ispiranje u destiliranoj vodi
- natrijev metabisulfit 1 h
- ispiranje u destiliranoj vodi 1 min
- Toluidin 2 min
- dehidracija u seriji etanola (100 %, 100 %, 96 %, 70 %, 50 %) po 5 s
- uklanjanje etanola ksilenom 10 min

Toluidinsko modrilo s dijastazom

Uloga dijastaze jest probavljanje glikogena u tkivima jetre i slezene kako bi na taj način Gaucherove stanice postale vidljivijima jer ih u protivnom glikogen zasjeni na histološkom preparatu. Za to bojenje pripremljen je dijastazni pufer sljedećeg sastava: 0,14 g dinatrijeva hidrogenfosfata, 0,985 mononatrijeva fosfata, 4 g natrijeva klorida i 500 mL prokuhane destilirane vode. Uzorci su uronjeni u pufer te stavljeni na tresilicu 1 h u dva navrata. Zatim je pripravljeno 100 mL 0,1 %-tne dijastaze kako bi u njoj na tresilici uzorci odstajali još sat

vremena pri 37 °C. Nakon toga slijedila je promjena dijastaze i opet stavljanje na tresilicu 1 h te ispiranje u destiliranoj vodi nakon čega se primijenilo bojenje toluidinom.

4.4.3. Perlsovo bojenje

Perlsovo bojenje korišteno je u svom izvornom obliku i s dodatkom diaminobenzidina (DAB). U svom sastavu sadrži kalijev fericijanid, $K_4[Fe(CN)_6]$ (Kemika), PVP (Merck) i HCl (Grammol) u omjeru 1 : 2 : 1. DAB, kao pojačivač signala, korišten je za određivanje trovalentnog željeznog iona, u tkivu jetre i slezene, koji se ne može detektirati klasičnim Perlsovim bojenjem. Svako slobodno željezo reagiralo je s kalijfericijanidnom kiselom otopinom i dalo feri-feri cijanid koji se, katalizirajući polimerizaciju DAB-a, očitovao kao smeđi talog na mjestu reakcije željeza i kalijfericijanida. Od 16 stakalaca polovica je bila tretirana osnovnim Perlsovim bojanjem, a druga polovica Perls – DAB bojenjem željeza.

Osnovno Perlsovo bojenje

Perlsovo bojenje služi za histokemijsko dokazivanje željeza u tkivima. Reakcijom trovalentnog željeznog iona i kisele ferocijanidne otopine nastaje svijetloplavi talog na mjestu gdje se nalazi slobodno željezo. Bojenje (svih 16 stakalaca) odvijalo se na sobnoj temperaturi prema sljedećem protokolu:

- rehidracija uzoraka u destiliranoj vodi 5 min
- Perlsovo bojenje 1 h
- 2 x 5 min ispiranja u destiliranoj vodi (kako bi odstranili nereagirane PVP)
- 8 stakalaca – dehidracija u alkoholnom nizu i pokrivanje

Perls – DAB bojenje

Proces izvođenja tog bojenja na sobnoj temperaturi sljedeći je:

- 8 stakalaca uronjeno u DAB 20 min
- dehidracija i uklapanje
- deparafinacija
- Perlsovo bojenje 60 min
- ispiranje u destiliranoj vodi

- NFR* 1 h i pokrivanje (prva 4 stakalca)
- DAB i pokrivanje (druga 4 stakalca)

* Nuclear Fast Red, Counter Stain, pozadinsko bojenje—1 % H₂O₂ u metanolu + 0,052 g NaN₃ na 4 °C, 75 min

4.5. Izdvajanje lipidnih splavi i analiza sastava

Proteini su analizirani nakon izolacije lipidnih splavi ili su za analizu korišteni ukupni membranski proteini. Izdvajanje se vršilo metodom bez detergenta, a analizirao se sadržaj i položaj flotilina (Flot1-R), transferina (TfR) i inzulinskog receptora (IR- α) te glicerol fosfat dehidrogenaze (GAPDH), kao unutarnje kontrole nanošenja uzorka prema kojoj je normalizirana količina signala i inzulinskog receptora. Naime, Flot1-R smatra se markerom lipidnih splavi zbog svojstva hidrofobnosti, istog svojstva koje posjeduje i kolesterol kao najobilnija komponenta splavi. Zbog svoje netopljivosti u detergentima i svojstvu da pluta u gradijentima gustoće saharoze, uključen je u brojne signalne puteve za koje se smatra da su organizirani u lipidnim splavima. S druge strane, TfR je tzv. markerne-splavi – domena membrana koje su topljivije od ne-splavi. Zbog svojstva hidrofilnosti, nalazi se izvan lipidnih splavi, a najobilniji je u tkivu jetre.

4.5.1. Izolacija lipidnih splavi

Kao izvor tkiva korišteno je po 3 uzorka jetre i slezene od kontrolne i eksperimentalne skupine. Metodom bez detergenta, iz brzo smrznutih tkiva, izolirane su lipidne splavi. Izolacija je izvršena ultracentrifugiranjem u gradijentu saharoze. U prvom koraku tkiva su se homogenizirala, a zatim se dobiveni homogenat nadslojio otopinama različitih udjela saharoze krećući se od najvećeg prema najmanjem. Tako dobiveni uzorci centrifugirali su se preko noći na ultracentrifugi (Optima XPN-100, Beckman Coulters, SAD) 20 h pri 200 000 x g. Iz dobivenih uzoraka skupile su se frakcije čiji se sastav utvrdio *Western blotting* metodom.

Prilagođeni protokol izolacije lipidnih splavi iz tkiva jetre i slezene bio je sljedeći:

- prirediti homogenizacijski pufer na ledu
- odvagati 30 mg tkiva

- prebaciti tkivo u Whatmanov stakleni homogenizator s tijesnim klipom, dodati pufer za homogenizaciju te homogenizirati tkivo
- nastalu otopinu prebaciti u prethodno pothlađenu mikroeprevetu volumena 2 ml
- nakon mehaničke homogenizacije prirediti hladnu kupelj koja se sastoji od 70 % etanola i leda u kojoj će se držati epruvete s uzorcima tijekom postupka soniciranja
- soniciranje se radi nasonifikatoru (*Bandelin Sonopuls 2070*, Berlin, Njemačka) u trajanju od 10 s
- potom se homogenat centrifugira na 10 000 x g 20 minuta 4 °C
- supernatant se uzme, a talog odbaci jer sadrži jezgre i mitohondrije koji nisu homogenizirani
- 600 µL supernatanta pomiješa se sa 600 µL 80 % saharoze i potom se nadsloji sa 7,5 ml 35 %-tne saharoze, a zatim s 5 %-tnom saharozom

Otopine koje su korištene u navedenom postupku su: pufer za razrjeđivanje saharoznih otopina – Raft pufer 10 x (Tablica 1.), pufer za homogenizaciju (Tablica 2.), inhibitori enzimske aktivnosti (Tablica 3.), otopine saharoza (80 %, 35 % i 5 %-tna).

Tablica 1. Sastav pufer za razrjeđivanje otopina saharoze – Raft pufer 10 x koncentriran

Tvar	Mr (g/mol)	Konačnakonc. (mmol/dm ³)	Masa tvari(g) za 1 L 10 x
Tris Baza	121,14	50	60,6
NaCl	58,44	150	87,6
MgCl₂	95,21	1	0,952
CaCl₂	147,01	1	1,47

Tablica 2. Sastav pufera za homogenizaciju

Tvar	Mr (g/mol)	Konačnakonc. (mol/dm ³)	Masa tvari za 100 ml (g)
NaOH	39,99	0,1375	0,5498
NaHCO₃	84,007	0,1507	1,2659

Tablica 3. Količine i način pripreme inhibitora enzimatske aktivnosti koji su korišteni u homogenizaciji tkiva

Tvar	Mr (g/mol)	Koncentrirana otopina (mmol)	Odvaga za koncentriranu otopinu(g)	Volumen otapala (mL)	Otapalo	Faktor razrjeđenja	Konačna koncentracija (mM)
PMSF†	174,19	100	0,174	10	Etanol ili metanol 100 %	1 : 100	1
NaF‡	41,99	500	0,21	10	dH ₂ O	1 : 100	5
Na₃VO₄§	183,91	200	0,37	10	dH ₂ O	1 : 200	1
Tabletica inhibitora 	N/A	N/A	1 tabletica	1,2	ddH ₂ O	1 : 100	1 x

† fenilmetilsulfonyl fluorid; C₇H₇FO₂S

‡ natrijev fluorid

§ natrijev ortovanadat

|| inhibitor proteaza (cOmplete™, Mini, EDTA – free Protease Inhibitor Cocktail, Roche)

4.5.2. Ukupni membranski proteini iz tkiva jetre i slezene

Na odvaganih 30 mg tkiva dodano je 600 µL pufera koje se potom homogeniziralo u Whatmanovom homogenizatoru s 30 potisaka te 2 puta u ultrazvučnom. Slijedilo je centrifugiranje (Centrifuga model Sigma 1-15 PK, DJB Labcare, UK) 10 min na 10 000 x g pri 4 °C. Supernatant koji sadrži citosolne proteine prikupljen je, a talog, koji sadrži cjelokupnu

staničnu membranu, resuspendiran je u 600 μ L pufera. Uzorcima supernatanta i suspenzije taloga izmjerila se koncentracija proteina na fluorometrijskom uređaju Qubit 3 (Thermo Fisher Scientific, kataloški broj Q33216), prema priloženom protokolu proizvođača. Uzorak supernatanta i suspenzija taloga inkubiraju se s puferom za uzorke 5 min na 95 °C.

4.5.3. Western blotting

Western blotting metodom utvrđen je položaj flotilina i transferinskog receptora. Pet koraka uključeno je u protokol *Western blotting* metode: prijenos, blokiranje, inkubacija s primarnim protutijelima, inkubacija sa sekundarnim protutijelima, detekcija i analiza proteina. Tom analitičkom tehnikom proteine razdvojene prema veličini na SDS-poliakrilamidnom gelu (4 %-12 % Tris-glicin) (17) gel elektroforezom, prenosimo s gela na PVDF membranu. Membranu inkubiramo s protutijelima koja se specifično vežu za protein od interesa, a potom navedeni kompleks protutijelo-antigen vizualiziramo korištenjem sekundarnog protutijela obilježenog enzimom. U ovom slučaju *Western blotting* je poslužio kao tehnika za razdvajanje proteina flotilina, transferina i inzulinskog receptora iz sakupljenih frakcija jetre i slezene izolacijom lipidnih splavi. Prvo je učinjena elektroforeza, tj razdvajanje proteina na poliakrilamidnom gelu tijekom 90 min pri naponu od 120 V. U prvu jažicu nanosio se proteinski standard (Page Ruler Protein Ladder, 180 kDa, Thermofisher, Waltham, MA, SAD ili Precision Plus Dual Color Marker; Bio-Rad, Hercules, CA, SAD), a u ostale uzorci. Nakon elektroforeze, gel je izvađen iz kalupa i stavljen u pufer za prijenos da se ispere od soli i detergenata. Zatim smo aktivirali PVDF membranu s metanolom na 30 sekundi i stavili je također u pufer za prijenos. Zatim je priređena kazeta za transfer prema uputama proizvođača (Mini blot module, Thermo Fisher Scientific, kataloški broj B1000). Proveden je transfer proteina na PVDF membranu (Immobilon-P PVDF Membrane, Millipore, IPVH00010) pri naponu od 25 V tijekom 1,5 h. Kako bi se smanjila količina nespecifičnog vezanja proteina tijekom sljedećih koraka u testu upotrebom inertnog proteina ili neionskog detergenta, membrana je inkubirana s otopinom za blokiranje koja sadržava 3 %-tni BSA (goveđi serumski albumin) u TBST-u 1 sat pri sobnoj temperaturi. Nakon blokiranja, membrana je inkubirana s otopinom primarnog protutijela preko noći pri 4 °C na tresilici (Rotamax 120, Heidolph, 544-41200-00). Uslijedilo je kratko ispiranje 1 x PBST-om kako bi se uklonio višak nevezanih primarnih protutijela. Zatim se membrana izlagala sekundarnom protutijelu konjugiranim s peroksidazom hrena (HRP, engl. *horseradish*

peroxidase) 1 h pri sobnoj temperaturi ili 4 h pri 4 °C. Sekundarno protutijelo se vezalo na primarno protutijelo koje je u kompleksu s ciljanim proteinom. U našoj studiji koristilo se kozje protumišje protutijelo IgG konjugirano s HRP-om (Jackson ImmunoResearch Europe Ltd., UK; 115-025-166). Dodavanjem supstrata za HRP nastala je obojena supstanca, tj. vidljive proteinske vrpce. Korišten je kemiluminiscentni supstrat (Super Signal West Femto max sensitivity substrate; Thermo Scientific, kataloški broj 34096). Slike membrana prikupljene su pomoću uređaja Chemidoc MP (Biorad, Hercules, CA, SAD) uz automatski određeno vrijeme ekspozicije. Razine ciljnih proteina procijenjene su dezintometrijskom analizom slike membrane u FIJI računalnom programu.

4.6. Statističke metode

Prikupljeni podatci prikazani su numeričkom aritmetičkom sredinom i standardnom devijacijom u slučaju normalne raspodjele, odnosno medijanom i interkvartilnim rasponom u ostalim slučajevima. Normalnost raspodjele testirala se Shapiro-Wilkovim testom. Razlike između varijabli nezavisnih skupina utvrdile su se dobivenim t-testom i analizom varijanci ANOVA u slučaju normalne raspodjele, odnosno Kruskal-Wallisovim i Mann-Whitneyjevim U-testom u ostalim slučajevima. Sve P vrijednosti dvostrane su. Razina značajnosti postavljena je $\alpha = 0,05$. Za statističku analizu korišten je statistički program Statistica (inačica 13, Dell, SAD).

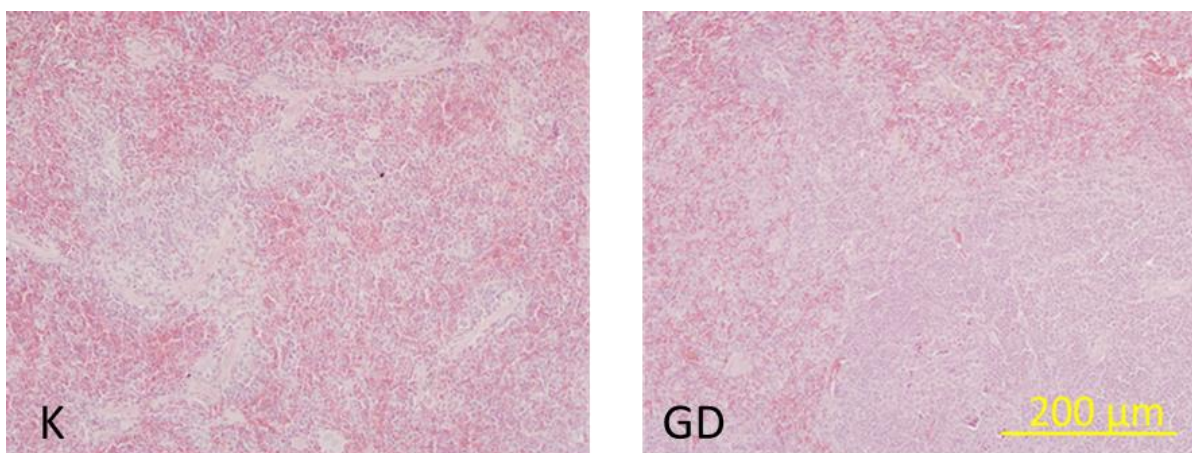
5. REZULTATI

5.1. Rezultati histoloških bojenja

Kako bi Gaucherove stanice bile prikazane, učinjena su sljedeća histološka bojenja tkiva slezene i jetre animalnog modela GD i kontrolnih životinja: bojenje hemalaun-eozinom, toluidinskim modrilom i Perls – DAB-om. Za kvantifikaciju slika korišten je program FIJI.

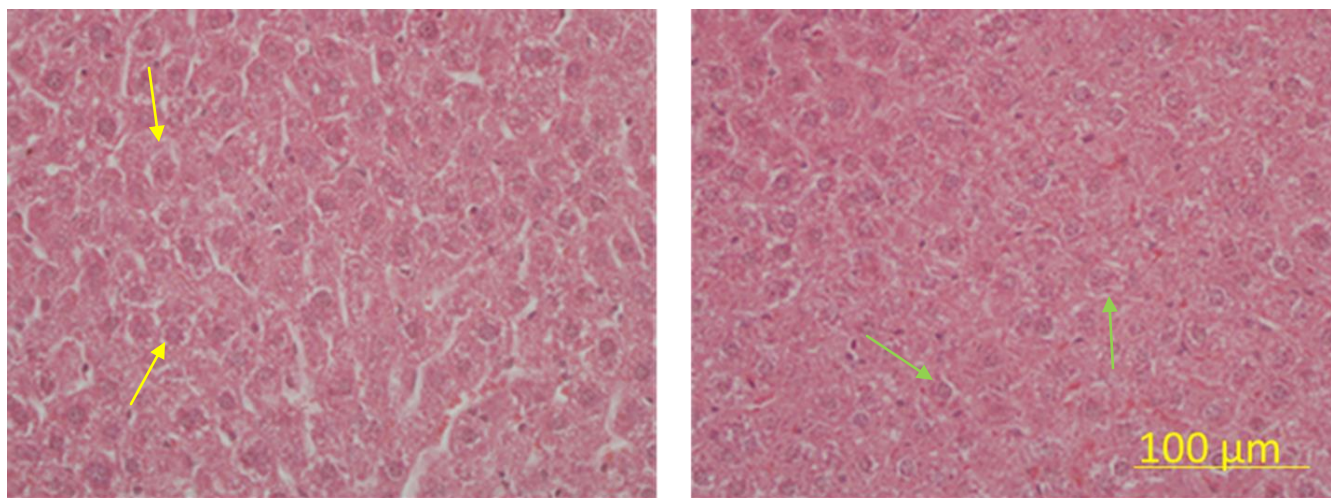
5.1.1. Rezultati bojenja hemalaun eozinom (HE)

Klasičnim histološkim HE bojenjem utvrđene su morfološke promjene tkiva slezene u animalnom modelu GD u odnosu na kontrolno tkivo. Koristeći program FIJI, određena je ukupna površina slezene, kao i površine bijele i crvene pulpe, te se iz dobivenih podataka, odredio udio bijele tvari. Uočava se znatno veći udio bijele tvari u eksperimentalnom tkivu slezene u odnosu na kontrolno. U kontrolnoj skupini aritmetička sredina iznosila je 43,18, a standardna devijacija $SD = 6,18$. U eksperimentalnoj skupini aritmetička sredina iznosila je 57,35, a standardna devijacija $SD = 8,74$.



Slika 1. Kontrolno i eksperimentalno tkivo slezene obojeno hemalaun-eozinom. Fotografirala autorica – Ana Radman. **Legenda:** K – kontrolno tkivo, GD – eksperimentalno tkivo. Ukupno povećanje 200 x, skala 200 μm . Uuočen jestatistički značajno veći udio bijele tvari slezene u eksperimentalnoj grupi u odnosu na kontrolnu grupu ($p < 0,05$).

Klasičnim histološkim hemalaun-eozin bojenjem utvrđena je infiltracija Gaucherovih stanica u tkivu jetre animalnog modela GD u odnosu na kontrolno tkivo.

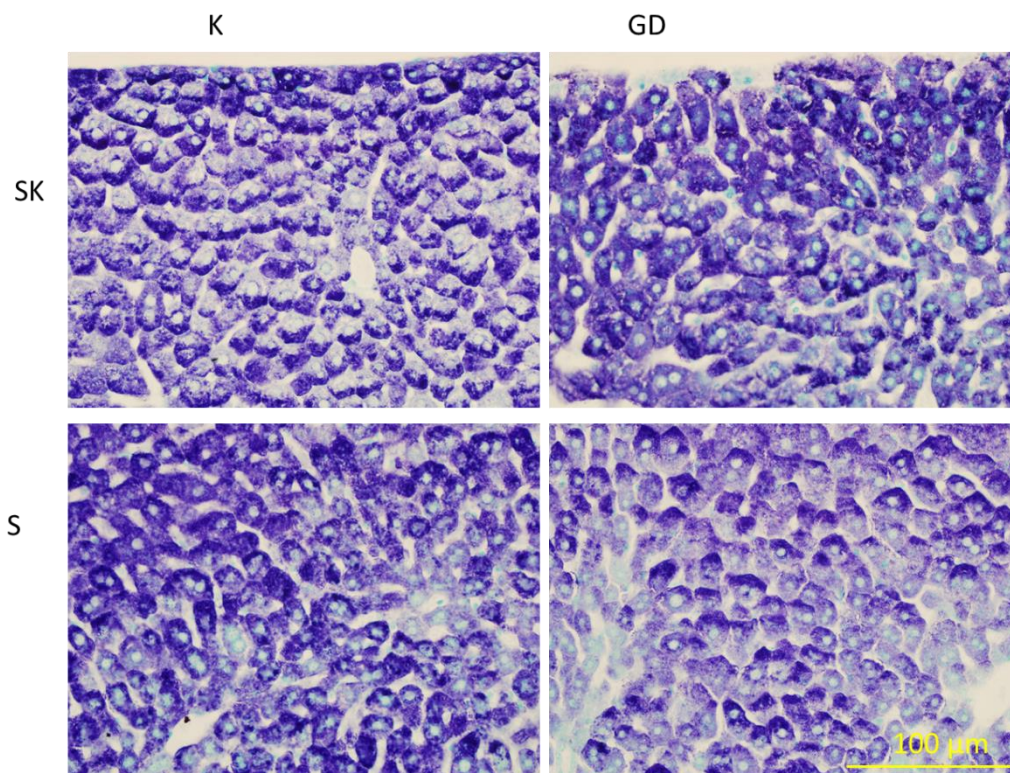


Slika 2. Kontrolno i eksperimentalno tkivo središnjeg dijela jetre obojeno hemalaun-eozinom.

Fotografirala autorica – Ana Radman. **Legenda:** K – kontrolno tkivo, GD – eksperimentalno tkivo. Ukupno povećanje 400 x, skala 100 μm . Na mjestima označenim žutim strelicama mogu se uočiti Kupfferove stanice, a na zelenim, Gaucherove stanice.

5.1.2. Rezultati bojenja toluidinskim modrilom

Bojenje tkiva Toluidinskim modrilom rezultiralo je znatno vidljivijim višejezgrenim hepatocitima u subkapsularnom tkivu jetre kontrolnog tkiva u odnosu na animalni model GD, dok je u tkivu središnjeg dijela jetre količina višejezgrenih hepatocita podjednaka onoj u miševa s GD.

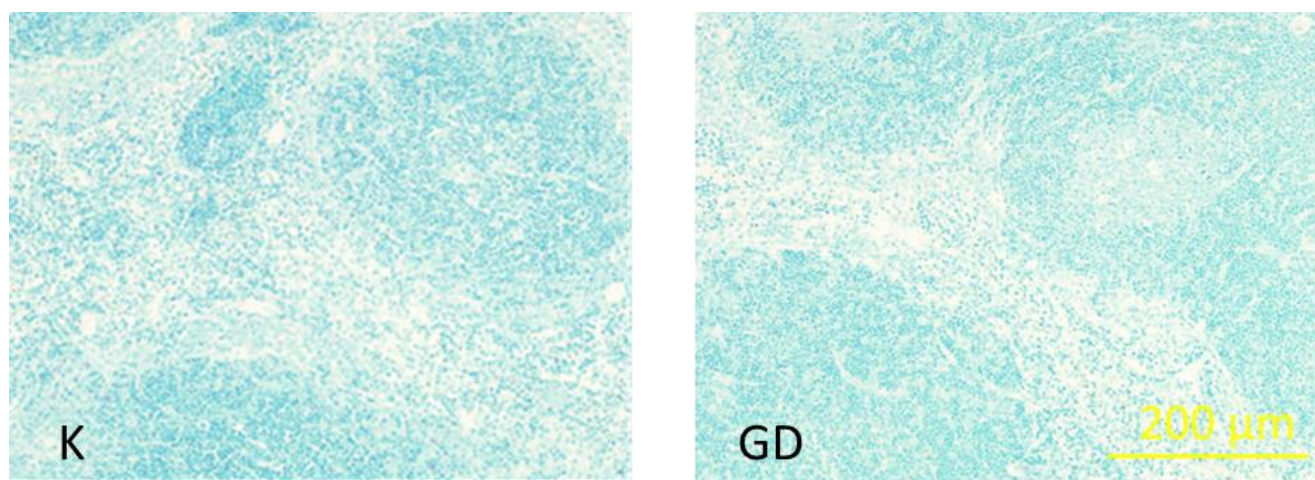


Slika 3. Tkivo jetre obojeno metakromatskim toluidinom. Fotografirala autorica – Ana Radman. Ukupno povećanje 400 x, skala 100 μm . **Legenda:** SK – subkapsularno tkivo, S – tkivo središnjeg dijela jetre, K – kontrolna grupa, GD – eksperimentalna grupa. Strelicom su označeni višejezgreni hepatociti.

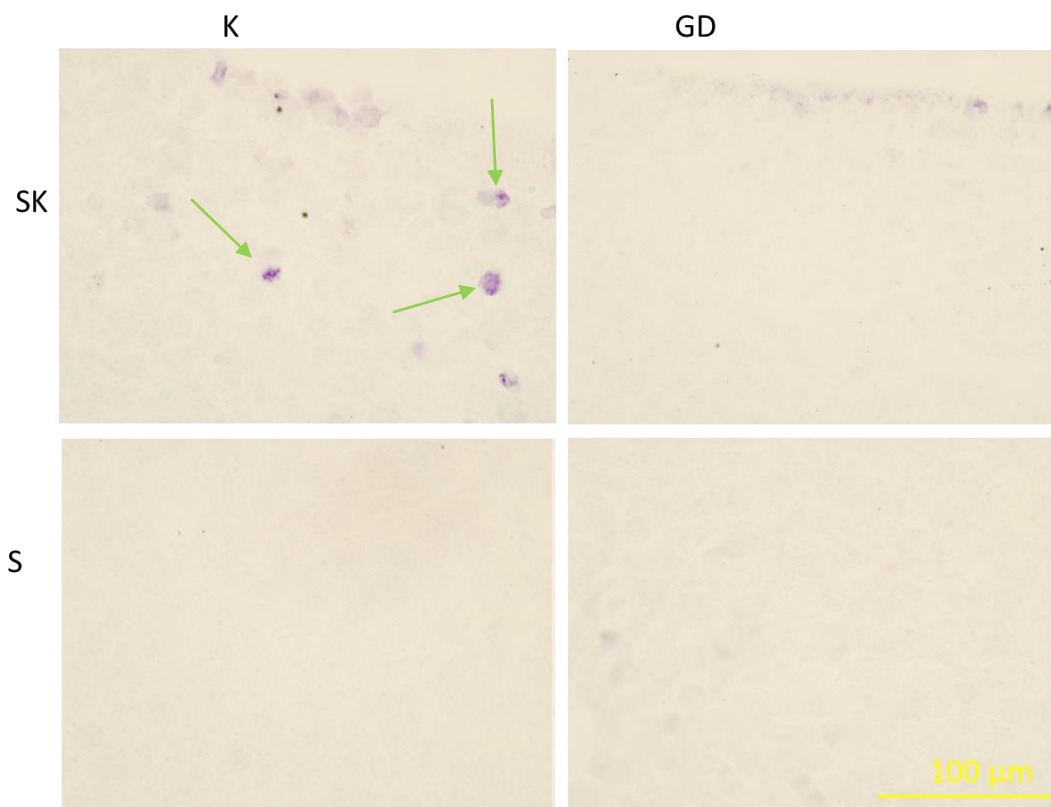
Kvantifikacija metakromatskog toluidinskog bojenja tkiva jetre, pružila nam je podatke o postotku višejezgrenih stanica kod kontrolne i eksperimentalne grupe. Kontrolna grupa (aritmetička sredina = 12,08, SD = 4,52) pokazuje nešto veće vrijednosti, nego eksperimentalna grupa (aritmetička sredina = 8,75, SD = 5,01). U kontrolnoj grupi uočen je statistički značajno veći postotak višejezgrenih hepatocita u subkapsularnom tkivu jetre u odnosu na eksperimentalnu grupu ($p < 0,05$). Također, kontrolna grupa (aritmetička sredina = 13,58, SD = 4,62) tkiva središnjeg dijela jetre pokazuje nešto niže vrijednosti, nego eksperimentalna grupa (aritmetička sredina = 14,83, SD = 6,68). Među grupama u tkivu središnjeg dijela jetre ne postoji statistički značajna razlika ($p > 0,05$) u višejezgrenosti hepatocita.

Također, kvantifikacija stanica u tkivu jetre dala nam je podatke o inzenzitetu bojenja, izraženom kao integrirana gustoća boje po stanici. U subkapsularnom tkivu jetre te vrijednosti za

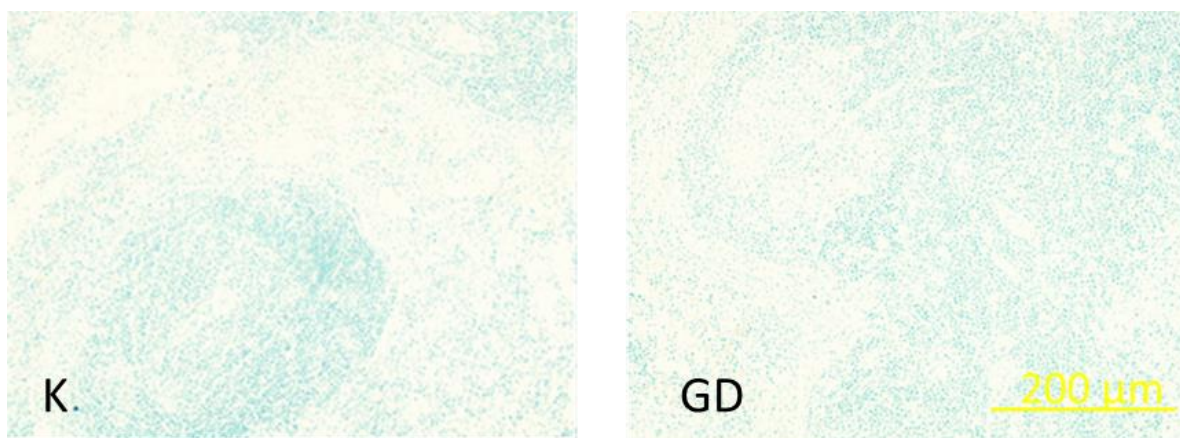
kontrolnu grupu iznose: aritmetička sredina = 10870804,34, SD = 11859349,31, a za eksperimentalnu: aritmetička sredina = 12878130,98, SD = 11569564,95. Iz tih podataka dalo se zaključiti kako je statistički značajno veća količina glikogena u eksperimentalnoj skupini u odnosu na kontrolnu skupinu ($p < 0,05$). U tkivu središnjeg dijela jetre vrijednosti za kontrolnu grupu iznose: aritmetička sredina = 10225180,46, SD = 12497125,68, a za eksperimentalnu: aritmetička sredina = 10225869,83, SD = 12846075,76. Među grupama ne postoji statistički značajna razlika u količini glikogena usredišnjem dijelu jetre ($p > 0,05$).



Slika 4. Kontrolno i eksperimentalno tkivo slezene obojeno metakromatskim toluidinom. Fotografirala autorica – Ana Radman.**Legenda:** K – kontrolno tkivo, GD – eksperimentalno tkivo. Ukupno povećanje 200 x, skala 200 μm .



Slika 5. Tkivo jetre obojeno dijastaza metakromatskim toluidinom. Fotografirala autorica – Ana Radman. Ukupno povećanje 400 x, skala 100 µm. **Legenda:** SK – subkapsularno tkivo, S – tkivo središnjeg dijela jetre, K – kontrolna grupa, GD – eksperimentalna grupa. Ljubičasta obojenja označena strelicom su netaknuti hepatociti.

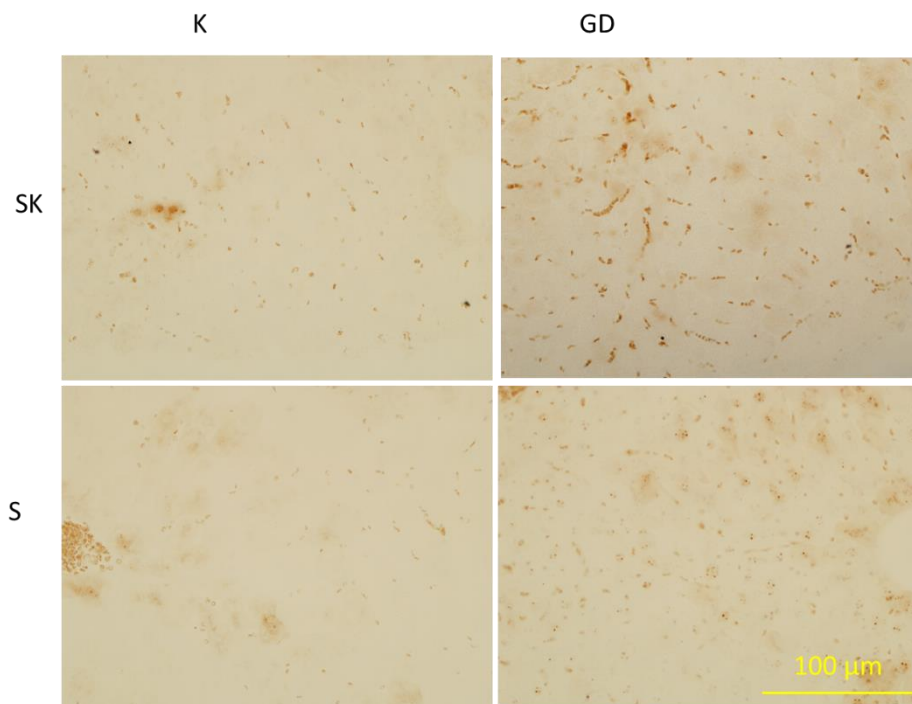


Slika 6. Kontrolno i eksperimentalno tkivo slezene obojeno dijastaza metakromatskim toluidinom. Fotografirala autorica – Ana Radman. **Legenda:** K – kontrolno tkivo, GD – eksperimentalno tkivo. Ukupno povećanje 200 x, skala 200 μm .

Bojenje jetre metakromatskim toluidinom ukazalo nam je na jasnu razliku između tirkizno plave pozadine i ljubičasto obojenog glikogena. S druge strane, dijastaza u jetri probavila je glikogen i tako nam omogućila jasan prikaz Gaucherovih stanica u eksperimentalnom tkivu.

5.1.3. Rezultati bojenja s Perls – DAB

Analiza Perls – DAB bojenja u tkivu jetre animalnog modela GD pokazala je veću gustoću željeza u odnosu na kontrolno tkivo u subkapsularnom tkivu, dok tkivo središnjeg dijela jetre kontrolne skupine miševa obiluje statistički većom gustoćom željeza u odnosu na eksperimentalnu.



Slika 7. Tkivo jetre obojeno Perls – DAB bojenjem. Fotografirala autorica – Ana Radman. Ukupno povećanje 400 x, skala 100 μm . **Legenda:** SK – subkapsularno tkivo, S – tkivo iz središnjeg dijela, K – kontrolna grupa, GD – eksperimentalna grupa. Strelicom označena područja su mjesta nakupljanja željeza.

Tablica 4. Vrijednosti gustoće željeza (integrirana gustoća boje po stanicu) u tkivu jetre dobivene Perls – DAB bojenjem

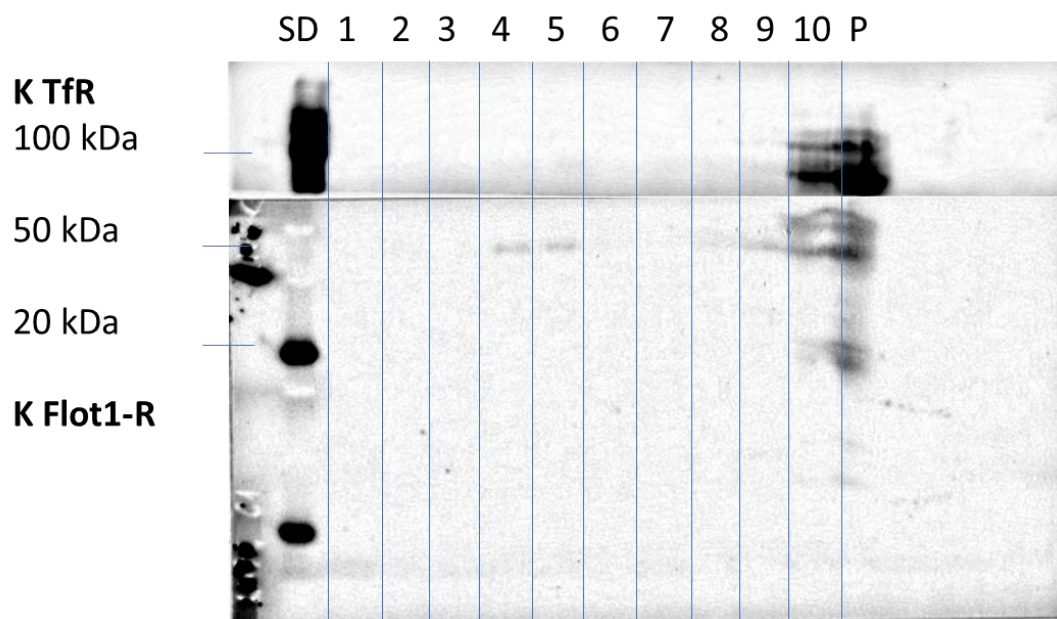
Regija jetre	SK		S	
	K	GD	K	GD
Aritmetička sredina	258229851	258246319,1	248037827,7	244725151,9
Standardna devijacija	19507115	25149527,67	27582234,33	34025733,67
Statistička značajnost (p)	< 0,001		< 0,001	

Legenda: SK – subkapsularno tkivo, S – tkivo iz središnjeg dijela, K – kontrolna grupa, GD – eksperimentalna grupa.

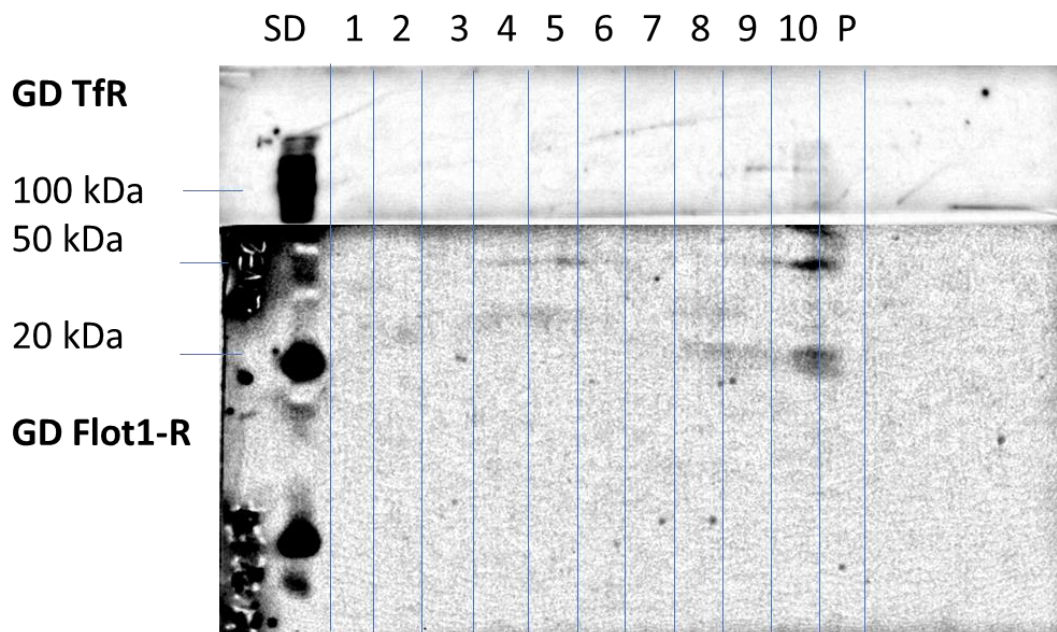
5.2. Rezultati analize lipidnih splavi

Zbog nedovoljno tkiva slezene, lipidne splavi uspješno su izolirane samo iz tkiva jetre. Uspješnost izolacije lipidnih splavi utvrđena je ispitivanjem izražaja Flot1-R i TfR u dobivenim frakcijama. Zapažen je veći izražaj Flot1-R u izolatima lipidnih splavi, dok u istima nije bilo TfR. To nije u potpunosti očekivana promjena jer se Flot1-R, kao marker lipidnih splavi očekuje naći u splavima, ali ne u nesplavima. TfR ne očekujemo uopće u splavima što se poklapa s našim rezultatima. Inzulin se očekuje u splavima, ali u našoj izolaciji nalazimo ga u zadnjoj frakciji u nesplavima.

5.3. Rezultati *Western blotting* metode

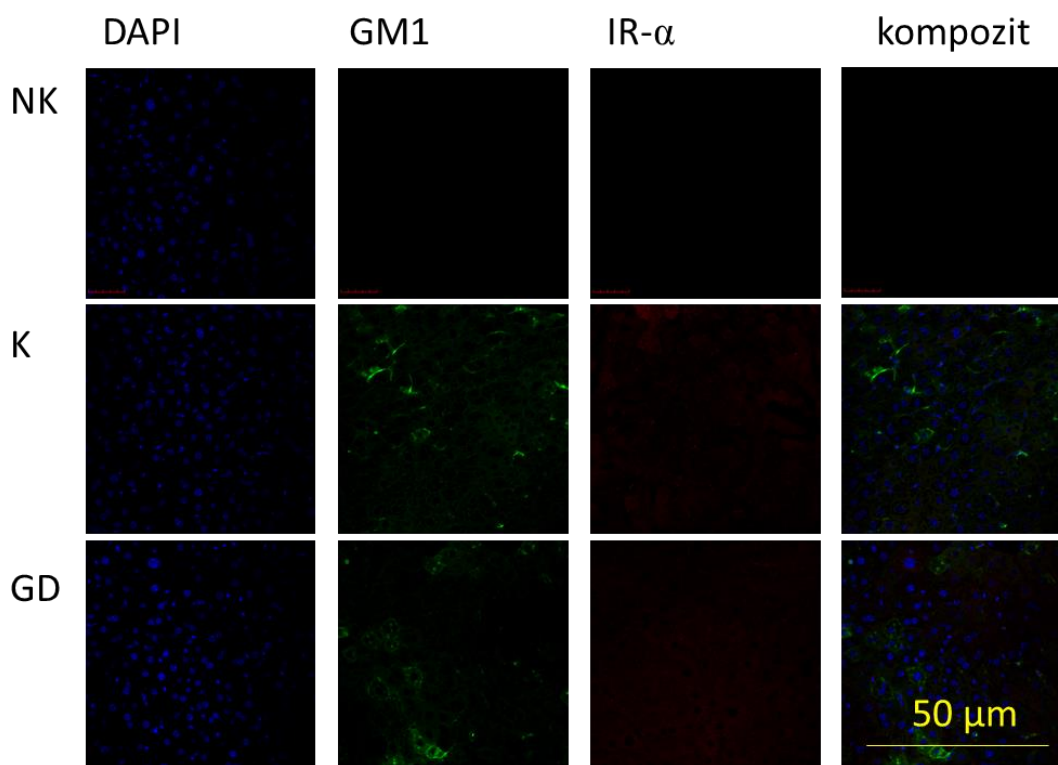


Slika 8. Izražaj Tfr i Flot1-R u kontrolnom tkivu (K) jetre. Fotografirala autorica – Ana Radman. **Legenda:** K, Flot1-R, Tfr, SD (standard), okomite crte – razdvajaju frakcije od 1 do 10, P (talog sa svime što je preostalo).



Slika 9. Izražaj Tfr i Flot1-R u eksperimentalnom tkivu (GD) jetre. Fotografirala autorica – Ana Radman. **Legenda:** GD, Flot1-R, Tfr, SD (standard), okomite crte – razdvajaju frakcije od 1 do 10, P (taloga svime što je preostalo).

Lipidne splavi nalaze se u 4. i 5. frakciji te je iz vrijednosti relativnog intenziteta obojenja vidljivo da nema statistički značajne razlike u izražaju Flot1-R ($p > 0,05$) u kontrolnoj i eksperimentalnoj skupini. Nesplavi se nalaze u 10. frakciji i P gdje također nema statistički značajne razlike u izražaju TfR ($p > 0,05$) između obje grupe. Značajno je za spomenuti i da TfR nema u frakcijama splavi. S obzirom na dobivene vrijednosti, ne može se zaključiti da je sastav splavi u GD drugačiji nego u K.



Slika 10. Izražaj GM1 i IR- α u kontrolnom i eksperimentalnom tkivu jetre.

Fotografirala autorica – Ana Radman. Ukupno povećanje 400 x, skala 50 μm . **Legenda:** NK – negativna kontrola, K – kontrolna grupa, GD – eksperimentalna grupa, DAPI (2-(4-amidinofenil)-1H -indol-6-karboxamidin), GM1 (monozialotetraheksozilganglioizid obilježen s podjedinicom B toksina kolere, CTX), IR- α (alfa podjedinica inzulinskog receptora), kompozit - kompozicija slika DAPI, GM1 i IR- α .

Zeleni kanal predstavlja GM1, a crveni kanal IR- α . S obzirom da CTX obilježava GM1 koji je dio splavi, IR- α se u našoj studiji pronašao i unutar splavi, iako se obično u detergentnim izolacijama pronađe izvan splavi. Ne postoji statistički značajna razlika u kolokalizaciji IR- α

između kontrolne i eksperimentalne skupine središnjeg dijela jetre. IR- α i GM1 međusobno kolokaliziraju u objema skupinama. Također, možemo uočiti da na mjestima gdje se nalazi NK, nema reakcije jer nema epitopa u splavima.

Intenzitet bojenja, izražen kao integrirana gustoća boje po stanici, u subkapsularnom tkivu jetre dao nam je podatke o izražaju IR- α kod kontrolne (aritmetička sredina =1007,40, SD =554,98) i eksperimentalne grupe (aritmetička sredina =1723,58, SD =886,38). Uočena je statistički značajno veća razlika ($p < 0,05$) u izražaju IR- α eksperimentalne grupe u odnosu na kontrolnu grupu. Također, u tkivu središnjeg dijela jetre kontrolne (aritmetička sredina =776,92, SD =400,93) i eksperimentalne grupe (aritmetička sredina =1386,11, SD =1032,45) vidimo da među njima ne postoji statistički značajna razlika ($p > 0,05$).

Na isti način, promatrao se izražaj GM1, obilježenog kolera toksinom (CTX). U subkapsularnom tkivu kontrolne (aritmetička sredina = 856,40, SD = 175,93) i eksperimentalne grupe (aritmetička sredina = 1002,99, SD = 865,41) nema statističke značajnosti ($p > 0,05$). Osim toga, ni u tkivu središnjeg dijela jetre kontrolne (aritmetička sredina = 875,38, SD = 375,21) i eksperimentalne grupi (aritmetička sredina = 857,55, SD = 856,14) ne postoji statistička značajnost ($p > 0,05$) u izražaju GM1.

Kolokalizacija IR- α i GM1 u jetri određena je pomoću Pearsonovog koeficijenta, pri čemu koeficijent 0 označava da nema kolokalizacije, a 1 označava potpunu kolokalizaciju između ova dva parametra. Stoga, promatrajući rezultate možemo reći kako je u subkapsularnom tkivu jetre stupanj kolokalizacije u kontrolnoj skupini statistički značajno veći nego u eksperimentalnoj. Također, isto možemo zaključiti i u tkivu središnjeg dijela jetre, u kojem je stupanj kolokalizacije također statistički značajno veći u kontrolnoj, nego u eksperimentalnoj skupini. Uzimajući u obzir podatke iz tablice, može se zaključiti da IR- α i GM1 međusobno kolokaliziraju u subkapsularnom tkivu i tkivu središnjeg dijela jetre kontrolne i eksperimentalne skupine.

Tablica 5. Kolokalizacija (Pearsonal koeficijent kolokalizacije P) IR- α i GM1 u jetri

Regija jetre	Subkapsularna		Središnja	
	Kontrolna grupa	Ekperimentalna grupa	Kontrolna grupa	Ekperimentalna grupa
Aritmetička sredina	0,331939091	0,188614091	0,371595385	0,1290032
Standardna devijacija	0,125216477	0,113242579	0,062955388	0,042294652
Statistička vrijednost (p)	0,01		< 0,001	

6. RASPRAVA

U ovom radu su po prvi puta uspješno izolirane lipidne splavi metodom bez detergenta iz tkiva jetre i slezene. Tkiva su bila obojena standardnim i specijalnim bojenjima koja su nam dala uvid u morfološke promjene tih organa u GD. S obzirom na nedostatak tkiva slezene, imunokemijska analiza sastava lipidnih splavi napravljena je samo iz tkiva jetre. Iz dobivenih rezultata može se zaključiti kako je, unatoč nekim neočekivanim promjenama, tretman CBE – om, u dozi od 50 mg/kg tijekom 25 dana, uspješno izazvao fenotip Gaucherove bolesti u miševa.

Koristeći se histološkim bojenjima, na preparatima jetrenog tkiva koje je bilo tretirana CBE kemikalijom, utvrđena je pojava Gaucherovih stanica. Imunohistokemijski utvrđena je promjena sastava lipidnih splavi tkiva slezene i jetre eksperimentalne skupine miševa. U analiziranom sastavu uočene su očekivane promjene karakteristične za GD. Stoga, možemo reći da je provedenom studijom potvrđena hipoteza o induciranju Gaucherovog fenotipa na tkivima jetre i slezene (19).

Zanimljiva saznanja dobivena suhemalaun-eozin bojenjem. Morfološki izmjenjeni histioci i Kupfferove stanice razlikuju se tako što su, u odnosu na zdravo tkivo, vidljivo ispunjene lipidima, što je očekivana pojava (2). Naime, Gaucherove stanice, pod svjetlosnim mikroskopom, obično se vide kao stanice s ekscentričnim jezgrama, kondenziranim kromatinom i citoplazmom koja nalikuje na heterogeni „zgužvani papir“ (11). Ovo svojstvo povezano je s prisutnošću GlcCer ukarakterističnim fibrilarnim spletovima koji se mogu vizualizirati pomoću elektronske mikroskopije (20).

Zatim, razgraničenje, u tkivu slezene eksperimentalne grupe, između bijele i crvene pulpe postalo je manje vidljivo. Unatoč tome, dobiven je očekivan rezultat statistički značajno veće razlike u udjelu bijele tvari u eksperimentalnom tkivu u odnosu na kontrolno. Razlog tome jest povećan udio bijele tvari u tom predjelu, što je posljedica infiltracije Gaucherovih stanica na mjesto Kupfferovih stanica (21).

Metakromatskim toluidinskim bojenjem (Slika 3.) promatrala se višejezgrenost hepatocita u subkapsularnom i središnjem tkivu jetre. U središnjoj regiji jetre nije zapažena statistički značajna razlika, dok se u perifernoj regiji mogao uočiti statistički veći broj višejezgrenih hepatocita u kontrolnoj skupini, što svakako nije očekivan rezultat. Naime, izražena pojava višejezgrenih hepatocita očekivala se u eksperimentalnoj skupini miševa. No, to

možemo objasniti i fiziološkom pojavnošću binuklearnih hepatocita, koji unatoč tome što imaju tendenciju da više nastaju kako stare ili bivaju pogođeni nekom bolešću, poput GD-a, također mogu ostati u istom ili sličnom razmjeru kao i potpuno zdravi hepatociti (18).

Ovo bojenje daje jasne kontraste između tirkizno plave pozadine i ljubičasto obojenih šećera koje perjodna kiselina oksidira. Glikogen, koji sevelikim dijelom pohranjuje u jetri, najvažniji je šećer koji se boja ovim postupkom. Uočena je statistički značajno veća količina glikogena u subkapsularnom tkivu jetre eksperimentalne skupine u odnosu na kontrolnu, dok je količina glikogena, u tkivu središnjeg dijela jetre, u obje skupine jednaka. U jetri su sinteza i razgradnja glikogena regulirani kako bi održavali koncentraciju glukoze u krvi. Stoga, možemo naslutiti kako je povećana količina glikogena u stanicama jetre usko povezana s manjkom glukoze u krvi što ukazuje na potencijalnu inzulinsku rezistenciju. Nadalje, zbog svojstva da probavlja glikogen, dijastaza u jetri znatno je smanjila količine glikogena. To nam je omogućilo vidljivije Gaucherove stanice u eksperimentalnom tkivu, čija bi prevelika količina inače zasjenila Gaucherove stanice.

Perls-DAB bojenje (Slika 7.) pruža nam uvid u gustoću željeza (Tablica 4.) u tkivu jetre. Subkapsularno tkivo jetre ukazalo nam je na statistički značajno veću gustoću željeza u eksperimentalnoj skupini, nego u kontrolnoj skupini. To je očekivana promjena jer se zbog smanjene funkcije jetre, povećava koncentracija slobodnog nevezanog željeza u krvi. (22,23). Naime, jetra ima važnu ulogu u homeostazi željeza, te kod poremećene funkcije jetre, primjerice zbog GD, dolazi do nakupljanja željeza, što posljedično izaziva oksidaciju slobodnih radikala koji imaju sistemski štetne učinke na organizam (24). No, tkivo središnjeg dijela jetre također pokazuje statistički značajno veću gustoću željeza u kontrolnoj skupini u odnosu na eksperimentalnu, što nije očekivan rezultat. Naime, funkcija jetre animalnog modela GD je narušena i zbog toga se upravo u eksperimentalnoj skupini očekivala veća gustoća željeza.

Western blotting metoda (Slika 8. i 9.) poslužila je za praćenje izražaja TfR i Flot1-R u izolatima lipidnih splavi kontrolne i eksperimentalne skupine. U kontrolnoj skupini možemo uočiti pojavu oba markera u zadnjoj frakciji, dok u eksperimentalnoj skupini vidimo samo Flot1-R. Naime s obzirom da je Flot1-R marker lipidnih splavi očekujemo ga splavima, a TfR, kao marker ne-splavi, ne očekujemo u splavima. S obzirom na dobivene vrijednosti (Slika 8. i 9.) ne može se zaključiti da je sastav splavi u animalnom modelu GD-a drugačiji nego u kontrolnoj skupini.

IR- α bitno je promatran parametar ove studije zbog dosadašnjih istraživanja koja ga povezuju s GD. IR- α analiziran je imunohistokemijski. Rezultati *Western blotting* metode za frakcije splavi nisu pokazali nikakvu značajnost, tj. uopće nije bilo vidljivog IR- α . No, u nesplavima je zapažen te je njegova kvantifikacija pokazala statistički značajno pojačan izražaj IR- α kod eksperimentalne skupine miševa. Takva promjena nije očekivana zbog toga što su dosadašnje studije pokazale primjetnu inzulinsku rezistenciju u lizosomalnim bolestima, kao što je to GD (7). Takva neočekivana pojava može biti rezultat malog broja uzoraka na kojima se vršilo ispitivanje, ali i činjenica da je cijeli postupak izolacije po prvi put umjeravan i primjenjivan, pa je kao takav bio sklon mogućim propustima.

GM1, kao glikosfingolipid, okružuje IR- α u lipidnim splavima i ujedno modulira signalizaciju preko ovog receptora. Njihova međusobna ovisnost jest u tome što očekivana povišena koncentracija GM1 u animalnom modelu GD, ujedno umanjuje izražaj IR- α , tj. dovodi do otpornosti na inzulin. Promatramo li izražaj GM1 i IR- α (Slika 10.) u našoj studiji, uočavamo da ne postoji statistički značajna razlika u izražaju GM1 u kontrolnom i eksperimentalnom tkivu jetre. Razlog tome može biti iznimno mala količina analiziranog tkiva zbog koje nismo dobili uvid u opsežniju analizu. Nadalje, Pearsonov koeficijent kolokalizacije između IR- α i GM1 (Tablica 5.), u subkapsularnom tkivu i tkivu središnjeg dijela jetre, pokazuje statistički značajne razlike u kontrolnoj skupini u odnosu na eksperimentalnu. Naime, IR- α , koji je obično u detergentnim izolacijama pronađen izvan splavi, u našoj studiji *in situ* pronašao se i unutar splavi jer CTX obilježava GM1 koji je dio splavi. Također nema statistički značajne razlike u kolokalizaciji IR- α s GM1 između kontrolne i eksperimentalne skupine. No, može se zaključiti da IR- α i GM1 međusobno kolokaliziraju u objema skupinama.

Navedeni rezultati bili bi još autentičniji da su uvjeti istraživanja bili nešto drugačiji. Prema literaturi (25), uočeno je da nedostatak metodičkog proučavanja doze, vremena i nakupljanja toksičnih tvari može utjecati na dobivene rezultate. Stoga, bolji način za proučavanje simptoma je davanje nižih doza (< 25 mg/kg) tijekom duljeg vremenskog perioda na većem broju životinja. Također, u budućnosti bi bilo korisno upotrijebiti veću masu tkiva za odvag, kako bi se osiguralo potencijalno višestruko izvođenje određene metode. Nadalje, s obzirom da CBE može inhibirati, ne samo GlcCer, već i druge enzime koji mogu utjecati na patološki tijek bolesti, u daljnjim istraživanjima bi bilo značajno istražiti bolji i specifičniji inhibitor. Također, u

nastavku istraživanja bilo bi vrijedno ispitati povezanost IR- α i GM1, kao i ponovno preispitati IR- α u kontrolnoj i eksperimentalnoj skupini splavi.

7. ZAKLJUČCI

- Udio bijele pulpe slezene povećana je u eksperimentalnoj skupini.
- Višejezgreni hepatociti više su vidljivi usubkapsularnom tkivu jetre kontrolne skupine, dokih u tkivu središnjeg dijela jetre vidimo podjednako i u kontrolnoj i u eksperimentalnoj skupini.
- Količina glikogena u tkivu jetre statistički je značajno veća u eksperimentalnoj nego u kontrolnoj skupini.
- Izražaj TfR i Flot1-R u izolatima lipidnih splavi ukazuje na pojavu oba markera u kontrolnoj skupini, dok u eksperimentalnoj skupini vidimo samo Flot1-R.
- Izražaj IR- α povećava se u eksperimentalnoj skupini miševa.

8. SAŽETAK

Cilj istraživanja: Histološkim bojenjima utvrditi pojavu Gaucherovih stanica na mišjim tkivima jetre i slezene animalnog modela Gaucherove bolesti te biokemijskom izolacijom lipidnih splavi i *Western blotting* metodom, te na istim tkivima utvrditi sastav lipidnih splavi.

Ustroj studije: Istraživanje je provedeno kao studija parova.

Materijali i metode: Za potrebe istraživanja koristilo se tkivo jetre i slezene miševa C57BL/6 starosti 3 mjeseca koje je prethodno bilo izloženo CBE kemikaliji u svrhu induciranja GD-a. Tkiva su obojena histološkim bojama, slikana i analizirana. Dobiveni rezultati obrađivali su se u računalnim programima Fiji i Statistica 12. Nefiksirana tkiva su korištena za izolaciju lipidnih splavi.

Rezultati: Utvrđena je pojava Gaucherovih stanica u tkivima eksperimentalne skupine. U tkivu slezene toluidinskim bojenjem uočen je veći udio bijele pulpe. U jetri višejezgreni hepatociti su bili podjednako zastupljeni u kontrolnoj i eksperimentalnoj skupini. Gustoća željeza vidljiva Perls – DAB bojenjem bila je uočljivo veća u eksperimentalnom tkivu jetre. *Western blotting* metodom utvrđena je uspješna izolacija lipidnih splavi iz uzorka tkiva jetre.

Zaključak: Provedenom studijom se ne može u potpunosti potvrditi početna hipoteza o promjeni sastava lipidnih splavi. Rezultati povećanog izražaja IR- α u eksperimentalnoj skupini ne govore o promjenama koje očekujemo u induciranom modelu GD-a. Promjene udjela bijele tvari u slezeni eksperimentalne skupine, prisustvo markera lipidnih splavi Flot1 u izolatima lipidnih splavi i odsustvo TfR markera ne-splavi potvrđuju hipotezu. Može se zaključiti kako bi trebalo primijeniti predložene izmjeneu budućim istraživanjima i tako osigurati točniji i objektivniji rezultat.

Ključne riječi: Gaucherova bolest; lipidne splavi; TfR; Flot1-R

9. SUMMARY

Histological and immunochemical changes in spleen and liver in chemically induced mouse Gaucher's disease model

Objective: To determine by histological staining the appearance of Gaucher cells in mouse tissues of liver and spleen of the animal model of Gaucher disease and biochemical isolation of lipid rafts and Western blotting method to determine the composition of lipid rafts on the same tissues.

Study desing: The study was conducted as a study of couples.

Materials and Methods: The liver and spleen tissue of C57BL / 6 mice 3 months of age previously treated with a CBE chemical for the induction of GD was used for the purpose of the study. Tissues were stained with histological staining, imaged and analyzed. The results obtained were processed in Fiji and Statistica 12softwares. Non-fixed tissues were used to isolate lipid rafts.

Results: The appearance of Gaucher cells in the tissues of the experimental group was determined. A larger area of white pulp was observed in spleen tissue by toluidine staining. In the liver, multicore hepatocytes were equally represented in the control and experimental groups. The iron density seen by Perls - DAB staining was noticeably higher in the experimental liver tissue. Western blotting was used to determine the successful isolation of lipid rafts from a sample of liver tissue.

Conclusion: The initial study does not fully confirm the initial hypothesis of a change in the composition of lipid rafts. The results of the increased concentration of IR- α in the experimental group do not speak to the changes we expect in the induced model of GD. Changes in the white matter content in the spleen of the experimental group, the presence of Flot1 lipid raft markers in lipid raft isolates, and the absence of non-raft TfR markers confirm the hypothesis. It can be concluded that the proposed changes should be applied in future research to ensure a more accurate and objective result.

Keywords: Gaucher's disease; lipid rafts; TfR; Flot1-R

10. LITERATURA

1. Futerman AH, van Meer G. The cell biology of lysosomal storage disorders. *Nature Rev Mol Cell Biol* 2004; 5: 554–565.
2. MSD priručnik dijagnostike i terapije. Gaucherova bolest. Dostupno na adresi: <http://www.msd-prirucnici.placebo.hr/msd-prirucnik/pedijatrija/nasljedne-metabolicke-bolesti/gaucherova-bolest>. Datum pristupa: 7.6.2019.
3. Grant P. Otto and Benjamin J. Nichols: The roles of flotillin microdomains – endocytosis and beyond. Medical Research Council Laboratory of Molecular Biology, Hills Road, Cambridge CB2 0QH, UK
4. Natalia A Osna, Angela Dolganiuc: Role of lipid rafts in liver health and disease. *World J Gastroenterol* 2011 May 28; 17(20): 2520-2535
5. Lingwood D, Simons K. Lipid rafts as a membrane-organizing principle. *Science*. 2010;327(5961):46-50.
6. Santos AL, Preta G. Lipids in the cell: organisation regulates function. *Cell Mol Life Sci*. 2018;75(11):1909-27.
7. Fuller M: Sphingolipids: the nexus between Gaucher disease and insulin resistance. *Fuller Lipids in Health and Disease* 2010, 9:113
8. Fuller M, Rozaklis T, Lovejoy M, Zarrinakalam K, Hopwood JJ, Meikle PJ: Glucosylceramide is not confined to the lysosome in fibroblasts from patients with Gaucher disease. *Mol Genet Metab* 2008, 93:437-443.
9. Weinreb NJ, Charrow J, Andersson HC, Kaplan P, Kolodny EH, Mistry P, Pastores G, Rosenbloom BE, Scott CR, Wappner RS, Zimran A. Effectiveness of enzyme replacement therapy in 1028 patients with type 1 Gaucher disease after 2 to 5 years of treatment: a report from the Gaucher Registry. *Am J Med* 2002;113:112-9.
10. Medix: specijalizirani medicinski časopis: Rijetke nasljedne metaboličke, br.77, lipanj 2008., str.68-72; 91-95; 102-105; 107-112
11. Paediatrica Medica. Dijagnoza i liječenje Gaucherove bolesti. Dostupno na adresi: <https://www.paedcro.com/hr/313-313>. Datum pristupa: 8.6.2019.
12. Farfel-Becker T, Vitner EB., Futerman AH. Animal models for Gaucher disease research. *Journal Article. The Company of Biologists*. 2011;746-752

13. Klein AD, Santos-Ferreira N, Ben-Dor S, Duan J, Hardy J, Cox TM i sur. Identification of Modifier Genes in a Mouse Model of Gaucher Disease. *CellPress*. 2016; 2546-2553
14. Guidotti JE, Br gerie O, Robert A, Debey P, Brechot C and Desdouets C: Liver Cell Polyploidization: A Pivotal Role for Binuclear Hepatocytes. *The Journal of Biological Chemistry* 278, 19095-19101.
15. Schindelin, J.; Arganda-Carreras, I. & Frise, E. et al. (2012), "Fiji: an open-source platform for biological-image analysis", *Nature methods* 9(7): 676-682, PMID 22743772, doi:10.1038/nmeth.2019 (on Google Scholar).
16. Vacca LL. *Laboratory Manual of Histochemistry*. 2. izdanje. Philadelphia, United States. Lippincott Williams and Wilkins. 1985.
17. Sambrook, J., Fritsch, E.F. and Maniatis, T. (1989) In: *Molecular Cloning: A Laboratory Manual*, Cold Spring Harbor Laboratory, Cold Spring Harbor, NY.
18. Guidotti JE, Br gerie O, Robert A, Debey P, Brechot C, Desdouets C. Liver Cell Polyploidization: A Pivotal Role for Binuclear Hepatocytes. *JBC*. 2003; 278, 19095-19101
19. Goker-Alpan O, Hruska KS, Orvisky E, Kishnani PS, Stubblefield BK, Schiffmann R i sur. Divergent phenotypes in Gaucher disease implicate the role of modifiers. *J Med Genet*. 2005; 42:e37
20. Stirnemann J, Belmatoug N, Camou F, Serratrice C, Froissart R, Caillaud C i sur. A Review of Gaucher Disease Pathophysiology, Clinical Presentation and Treatments. *Int J Mol Sci*. 2017; 18(2)
21. Enquist IB, Nilsson E, Ooka A, Mansson JE, Olsson K, Ehinger M i sur. Effective cell and gene therapy in a murine model of Gaucher disease. *PNAS*. 2006; 103(37):13819-24
22. Lau JKC, Zhang X, Yu J. Animal models of non- alcoholic fatty liver disease: current perspectives and recent advances. *The Journal of Pathology*. 2017;241(1):36-44.
23. Milic S, Mikolasevic I, Orlic L, et al. The Role of Iron and Iron Overload in Chronic Liver Disease. *Medical Science Monitor : International Medical Journal of Experimental and Clinical Research*. 2016;22:2144-2151.
24. Shim JJ. Body iron, serum ferritin, and nonalcoholic fatty liver disease. *Korean J Hepatol*. 2012; 18(1): 105–107

25. Vardi A, Zigdon H, Meshcheriakova A, Klein AD, Yaacobi C, Eilam R i sur. Delineating pathological pathways in a chemically induced mouse model of Gaucher disease. *J Pathol.* 2016; 5;239(4):496-509

11. ŽIVOTOPIS

OSOBNJE INFORMACIJE:

Radman Ana

Vinkovačka 37, 21000 Split (Hrvatska)

+385915697214

ana.radman88@gmail.com

RADNO ISKUSTVO:

04/12/2017–04/12/2018 Pripravnik Medicinsko-biokemijski laboratorij Bojčić-Vlainić, Dom zdravlja Park Petra Krešimira 4, br. 6, 31 000 Osijek (Hrvatska)

07/02/2019–08/02/2019 Aktivni sudionik kongresa OSCON, voditelj radionice Venepunkcija i DKS, Osijek (Hrvatska)

17/06/2019–22/06/2019 Aktivni sudionik 11. ISABS konferencije na području forenzike, genetike i personalizirane medicine, Split (Hrvatska)

OBRAZOVANJE I OSPOSOBLJAVANJE:

10/2014–07/2017 Prvostupnik medicinsko - laboratorijske dijagnostike, Zdravstveno veleučilište, Zagreb (Hrvatska)

09/2010–06/2014 3. gimnazija (prirodoslovno - matematička), Split (Hrvatska)

09/2002–06/2010 Osnovna škola Plokite, Split (Hrvatska)