

Cervikalna intraepitelna neoplazija (CIN). Usporedba patohistološkog i PAPA nalaza.

Faletar, Valentina

Master's thesis / Diplomski rad

2016

Degree Grantor / Ustanova koja je dodijelila akademski / stručni stupanj: **Josip Juraj Strossmayer University of Osijek, Faculty of Medicine / Sveučilište Josipa Jurja Strossmayera u Osijeku, Medicinski fakultet**

Permanent link / Trajna poveznica: <https://urn.nsk.hr/urn:nbn:hr:152:382541>

Rights / Prava: [In copyright](#)/[Zaštićeno autorskim pravom.](#)

Download date / Datum preuzimanja: **2024-07-22**



Repository / Repozitorij:

[Repository of the Faculty of Medicine Osijek](#)



**SVEUČLIŠTE JOSIPA JURJA STROSSMAYERA U OSIJEKU
MEDICINSKI FAKULTET OSIJEK**

Studij medicine

Valentina Faletar

**CERVIKALNA INTRAEPITELNA
NEOPLAZIJA (CIN). USPOREDBA
PATOHIŠTOLOŠKOG I PAPA NALAZA.**

Diplomski rad

Osijek, 2016.

SVEUČLIŠTE JOSIPA JURJA STROSSMAYERA U OSIJEKU

MEDICINSKI FAKULTET OSIJEK

Studij medicine

Valentina Faletar

**CERVIKALNA INTRAEPITELNA
NEOPLAZIJA (CIN). USPOREDBA
PATOHIŠTOLOŠKOG I PAPA NALAZA.**

Diplomski rad

Osijek, 2016.

Rad je ostvaren u Kliničkom zavodu za patologiju i sudsku medicinu, KBC-a Osijek, na Katedri za patologiju Medicinskog fakulteta Osijek, Sveučilišta Josipa Jurja Strossmayera u Osijeku.

Mentor rada: prof. dr. sc. Milanka Mrčela

Rad ima 30 listova, 6 tablica i 3 slike.

Predgovor

-Sine Te nihil sum Domine. Sine Te sum amittendi, Tu es qui me ducis. Gratias Tibi, Iesu.-

Zahvaljujem se prije svega svojim roditeljima koji su tijekom svih ovih godina mogega školovanja bili strpljivi, pružali mi veliku podršku te omogućili da svoj studij privedem kraju.

Nadalje, zahvaljujem se svojoj mentorici prof. dr. sc. Milanki Mrčeli što me je posljednjih nekoliko mjeseci poticala i vodila svojim stručnim savjetima te izdvajala svoje slobodno vrijeme tijekom izrade ovoga diplomskoga rada.

Posebnu zahvalu dugujem dr. Jakovu Miliću te kolegici i velikoj prijateljici Ivani Božić, na nesebičnoj pomoći i potpori bez kojih ovaj rad ne bi bio ostvaren.

Na kraju, zahvaljujem i svojim prijateljima koji su uvijek bili uz mene kad mi je pomoć bila potrebna.

Sadržaj

Popis kratica	II
1. Uvod.....	1
1.1 Anatomija	1
1.2 Etiologija	1
1.3 Dijagnostika.....	3
1.3.1 PAPA test	3
1.3.2 Kolposkopija s ciljanom biopsijom i PHD analiza bioptata	4
1.4 Terapija.....	5
2. Cilj rada.....	7
3. Ispitanici i metode.....	8
3.1 Ustroj studije.....	8
3.2 Ispitanici (Materijal)	8
3.3 Metode	8
3.4 Statističke metode.....	8
4. Rezultati	9
5. Rasprava.....	14
6. Zaključak.....	18
7. Sažetak	19
8. Summary	20
9. Literatura.....	21
10. Životopis	24

Popis kratica:

CIN – cervikalna intraepitelna neoplazija

SKG – skvamokolumnarna granica

ASC-US – atipične skvamozne stanice neodređenog značenja (engl. *atypical squamous cells of undetermined significance*)

ASC-H – atipične skvamozne stanice kod kojih se ne može isključiti HSIL (engl. *atypical squamous cells of undetermined significance - cannot exclude HSIL*)

AGC-US – atipične žljezdane stanice neodređena značenja (engl. *atypical glandular cells of undetermined significance*)

HSIL – skvamozna intraepitelna lezija visokog stupnja (engl. *high-grade squamous intraepithelial lesion*)

PHD – patohistološka dijagnoza

LLETZ – *large loop excision of the transformation zone*

LEEP – *loop electrosurgical excision procedure*

SIL – skvamozna intraepitelna lezija

HE – hemalaun eozin

HPV – humani papiloma virus

IHK – imunohistokemija

IQR – interkvartilni raspon

1. Uvod

1.1 Anatomija

Vrat maternice (lat. *cervix uteri*) je donji, cilindrični dio maternice koji se nastavlja na trup maternice (lat. *corpus uteri*). Vanjska strana cerviksa (lat. *exocervix*), koja strši u lumen rodnice, obložena je višeslojnim pločastim epitelom kao i rodnica, dok je unutrašnja strana cerviksa (lat. *endocervix*) obložena jednoslojnim cilindričnim epitelom (1).

Mjesto, u kojem višeslojni pločasti epitel egzocerviksa prelazi u jednoslojni cilindrični epitel endocerviksa, naziva se skvamokolumnarna granica (SKG). Ovisno o hormonskom statusu i životnoj dobi, položaj skvamokolumnarne granice se mijenja (2).

U hormonski neaktivnim razdobljima, kao što su djetinjstvo i postmenopauza, SKG se nalazi dublje u cervikalnom kanalu, dok je u hormonski aktivnim razdobljima, kao što su novorođenačka dob, pubertet, generativna dob, trudnoća, a također i u žena koje uzimaju oralne hormonske kontraceptive, SKG pomaknuta niže, van cervikalnog kanala (2). Kada je skvamokolumnarna granica pomaknuta niže, jednoslojni cilindrični epitel koji je osjetljiviji, pod utjecajem se niskog pH u rodnici zamjenjuje otpornijim, metaplastičnim pločastim epitelom. Zbog toga na egzocerviksu možemo zamijetiti dvije skvamokolumnarne granice. Jedna SKG je originalna ili primarna SKG i tu jednoslojni cilindrični epitel prelazi u originalni višeslojni pločasti epitel prije procesa metaplazije, a druga ili sekundarna SKG je aktivna i tu jednoslojni cilindrični epitel prelazi u metaplazijom promijenjeni pločasti epitel. Područje između primarne i sekundarne SKG naziva se zona preobrazbe (*transformation zone* (TZ)). Nezreli metaplastični pločasti epitel je osjetljiv na djelovanje raznih onkogenih čimbenika te se smatra kako cervikalna intraepitelna neoplazija (CIN) u najvećem broju slučajeva počinje kao žarište u zoni preobrazbe.

1.2 Etiologija

Pojam cervikalna intraepitelna neoplazija (CIN) uveo je još 1968. godine Richard R. Cervikalna intraepitelna neoplazija je preinvazivna promjena za koju se danas zna da, iako se ne liječi, većina se spontano povlači. No, CIN promjene se tijekom određenog vremena mogu razviti u invazivni karcinom (2, 3).

CIN je ponajprije bolest spolno aktivnih žena, a s obzirom na rizične čimbenike, smatra se spolno prenosivom bolešću. Mogući rizični čimbenici povezani s razvojem cervikalne intraepitelne neoplazije su rani početak spolne aktivnosti, češće mijenjanje spolnih

partnera, infekcija HPV-om visokog rizika, spolno prenosive bolesti (kao što su herpes, klamidije), zatim brojne trudnoće i veći broj porođaja, oralni kontraceptivi te pušenje cigareta (4). Danas se čini kako ipak samo humani papiloma virus igra značajnu ulogu u nastanku CIN-a (5, 6). Iako se većina spolno aktivnih žena barem jednom tijekom života zarazi HPV-om, ta infekcija obično nije trajna i u većine žena dolazi do spontanog nestajanja virusa bez razvoja bolesti (5, 7).

Ipak, u manje od 10 % žena koje se zaraze HPV-om, razvit će se trajna infekcija koja može progredirati u teže oblike CIN-a (8, 9).

HPV ima više od 200 podtipova i prezentira se u više od 95 % preinvazivnih i invazivnih karcinoma cerviksa (8 – 10). HPV možemo grupirati u HPV visokog i niskog rizika, ovisno o njihovom onkogenom potencijalu. HPV 16, 18, 31, 33, 35, 39, 45, 51, 52, 56, 58, 59, 66, i 68 su tipovi visokoga onkogenog rizika te mogu uzrokovati intraepitelne promjene visokog stupnja ili karcinom (11).

HPV 6, 11, 41, 42, 43 i 44 su tipovi niskog onkogenog rizika i oni su najčešće povezani s benignim promjenama kao što su kondilomi koji rijetko maligno alteriraju (8, 12, 13). HPV tip 16 i 18 su najčešće izolirani HPV tipovi i uzrokuju više od 71 % invazivnih karcinoma, no nažalost HPV tip 16 nije specifičan jer ga se može naći i u žena s CIN I te kod žena s urednim PAPA testom (2, 3, 8).

Makroskopski, promjene su CIN-a nespecifične i mogu se očitovati kao leukoplakija, erozija, cervicitis ili nema nikakvih primjetnih promjena. Histološki se unutar epitela nalaze atipične stanice s hiperkromazijom jezgara i mitozama u površinskim slojevima epitela, ali bez znakova invazije u stromu. Osnovni kriterij za dijagnozu intraepitelne neoplazije su: nejednakost u obliku i veličini stanica i jezgara, poremećaj sazrijevanja, poremećaj odnosa citoplazma – jezgra te prisutnost mitoza. S obzirom na debljinu zahvaćanja višeslojnog pločastog epitela, razlikujemo tri stupnja CIN-a (4).

CIN I najblaži je oblik cervikalne intraepitelne neoplazije. Mjereći od bazalne membrane, promjene na stanicama ne zahvaćaju više od 1/3 debljine epitela. U bazalnome sloju nalazi se mali broj mitoza, a atipične stanice s atipičnim jezgrama su rijetke.

CIN II je srednje teški poremećaj pri kojemu su promjene na stanicama nešto izraženije i prisutne su u donje 2/3 epitela sluznice mjereći od bazalne membrane. Također postoji poremećaj u rasporedu i sazrijevanju stanica, uz vidljivu prisutnost nezrelih stanica s povećanim sadržajem kromatina. Sloj bazalnih stanica je proširen i sadržava veći broj mitoza te veći broj stanica atipična izgleda.

CIN III je najteži oblik displazije i karcinom *in situ* (CIS). U ovome stadiju displastične se stanice nalaze u više od 2/3 debljine epitela ili je zahvaćena cijela debljina epitela. Prisutne su mnogobrojne mitoze te brojne stanice s izrazitim promjenama na jezgrama. Znakovi sazrijevanja i diferencijacije epitela nalaze se tek u gornjoj trećini epitela.

Brojnim istraživanjima je potvrđeno da je CIN prekanceroza i da u određenom postotku žena on prelazi u invazivni karcinom. Glavna razlika između karcinoma *in situ* (CIS) i invazivnog karcinoma je ta što je kod karcinoma *in situ* tanka bazalna membrana, koja dijeli epitel od subepitelnog vezivnog tkiva u kojem se nalaze krvne i limfne žile, još uvijek intaktna, dok kod invazivnog karcinoma dolazi do prodora malignih stanica kroz bazalnu membranu (14, 16).

1.3 Dijagnostika

Cervikalna intraepitelna neoplazija sama po sebi ne uzrokuje posebne subjektivne simptome. Simptomi, kao što su promijenjeni iscjedak ili kontaktno krvarenje, najčešće su posljedica pratećeg cervicitisa ili kolpitisisa, odnosno većih vulnerabilnih eritroplakija ili invazivnog karcinoma. Budući da je simptomatologija vrlo oskudna, pacijentice se na pregled ne javljaju zbog određenih karakterističnih simptoma, nego se CIN obično nalazi pri rutinskom ginekološkom pregledu spolnih organa.

Kako bi dijagnostička obrada CIN-a bila potpuna, potrebno je primijeniti tri komplementarne metode otkrivanja intraepitelne neoplazije. To su PAPA test, kolposkopija s ciljanom biopsijom i patohistološka analiza bioptata (2).

1.3.1 PAPA test

Papa test je morfološki test probira kojim se otkrivaju predstadij i rani stadij karcinoma vrata maternice. Koristi se s ciljem identifikacije žena s CIN II i težim lezijama (CIN II plus). I danas se smatra da je PAPA test najbolja metoda probira za atipije epitela vrata maternice (16, 17).

U dijagnostici premalignih i malignih promjena ginekolog drvenim štapićem s vatom na vrhu uzima citološki bris s površine i iz kanala grlića maternice te ga razmazuje na stakalce. Materijal se odmah fiksira u 95 postotnom etanolu, a potom se pristupa metodi bojenja po Papanicolaou. Nakon bojenja slijedi mikroskopska analiza promjena koja se zasniva na morfološkim promjenama stanica. Preporuča se da svaka spolno aktivna žena napravi PAPA test barem dva puta godišnje. Citološki bris vrata maternice treba napraviti 5 do 7 dana nakon seksualne apstinencije, odnosno menstruacije, a prije uzimanja brisa zabranjena su vaginalna ispiranja kako bi dobili dovoljan broj stanica za analizu (18, 19).

Promjene pronađene na pločastim stanicama svrstane su u tri grupe:

1. Atipične skvamozne stanice (ASC) dijele se na:
 - atipične skvamozne stanice neodređenog značenja (ASC-US)
 - atipične skvamozne stanice kod kojih se ne može isključiti HSIL (ASC-H)
 - atipične skvamozne stanice kod kojih se ne može isključiti invazija.
2. Skvamozna intraepitelna lezija (SIL) dijeli se na:
 - SIL niskog stupnja (*dysplasia levis* ili CIN I)
 - SIL visokog stupnja (*dysplasia media et gravis, carcinoma in situ* ili CIN II i III)
3. *Carcinoma planocellulare* – jasan nalaz malignih stanica pločastog epitela (16, 20).

1.3.2 Kolposkopija s ciljanom biopsijom i PHD analiza bioptata

U pacijentica s abnormalnim citološkim nalazom potrebno je učiniti kolposkopiju. Temeljna uloga kolposkopije je lokalizacija abnormalnih stanica pronađenih PAPA testom, procjena opsežnosti promjena radi planiranja liječenja te određivanje mjesta biopsije za PHD analizu. Kolposkopski pregled se izvodi ambulantno bez anestezije. Pacijentica se smješta u uobičajeni položaj za ginekološki pregled te se u rodnicu uvodi kuskospekulum odgovarajuće veličine radi boljeg prikaza porcije. Potom se porcija promatra uz pomoć kolposkopa pod jakim osvjetljenjem i povećanjem od 7 do 30 ili čak 50 puta. Sluz koja prekriva porciju odstrani se tupferom od vate, a potom se cijeli egzocerviks premaže 3 do 5 postotnom otopinom octene kiseline. Pričeka se 30 sekundi nakon čega višak tekućine odstranimo suhim tupferom. Djelovanjem kiseline dolazi do koagulacije proteina u jezgrama i citoplazmi te tkivo s puno atipičnih i nezrelih stanica poprima bijelu boju. Posebnu pozornost treba obratiti na zonu transformacije jer je tu CIN najčešći. Ukoliko je zona transformacije nevidljiva, a opsežnost promjene se ne može u potpunosti prikazati, kolposkopski nalaz se smatra nezadovoljavajućim. Nezreli metaplastični i displastični epitel se prikazuju kao acidobijela područja s ili bez punktacija i mozaika. Punktacije su sitne crvene točke na acidobijeloj podlozi, a predstavljaju dilatirane vrhove kapilara koji sežu do površine epitela. Mozaik predstavljaju kapilare koje kružno omeđuju manja polja acidobijelog epitela.

Kolposkopskim pregledom utvrđujemo je li vidljiva abnormalnost epitela na koju ukazuje citološki nalaz, gdje se nalazi promjena, koliko je velika, je li zahvaćen cilindrični

epitel u cervikalnom kanalu te širi li se promjena na svodove rodnice. Ukoliko je promjena vidljiva, preporuča se učiniti biopsiju (2).

Biopsija je dijagnostička metoda koja se zasniva na uzimanju uzorka tkiva cerviksa za PHD analizu. Biopsija je, za razliku od citološkog i kolposkopskog pregleda, invazivna metoda koja je indicirana kod sumnjivog ili patološkog kliničkog, citološkog ili kolposkopskog nalaza, zatim pri neskladu kolposkopskog i citološkog nalaza te kod nejasnog kolposkopskog nalaza koji se ne može objasniti citološkim nalazom (18). Biopsija se izvodi ambulantno kao nastavak kolposkopskog pregleda te se uzima uzorak s kolposkopski najsumnjivijeg mjesta. Uzorak se može uzeti bioptičkim kliještima ("punch" biopsija) ili se učini klinasta biopsija nožem ukoliko sumnjamo na širenje promjene u dublje slojeve (2).

Pojedinačna biopsija ili punch biopsija se danas rijetko preporuča jer postoji velika mogućnost da se uzorak ne uzme s pravog mjesta. Mnogi ginekolozi danas daju prednost konizaciji ukoliko je riječ o opsežnijim promjenama ili ukoliko se promjena širi u cervikalni kanal, a pored dijagnostičke vrijednosti ona ima i terapijsku vrijednost jer se na taj način promjena može odstraniti u cijelosti (18). Konizacija se izvodi u kratkotrajnoj općoj anesteziji pri čemu se nožem izrezuje konus na vratu maternice tako da je baza vanjska površina vrata maternice, a vrh u endocervikalnom kanalu (2). U posljednjih 15 godina sve se više koristi LEEP (engl. *loop electrosurgical excision procedure*) zbog toga što je to brza i relativno jednostavna metoda koja se radi u lokalnoj anesteziji (21).

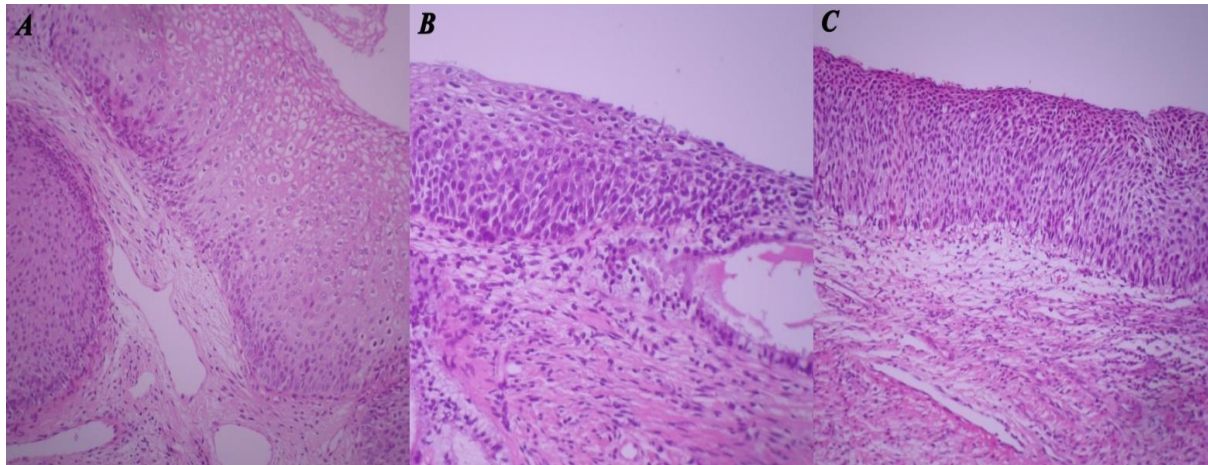
U odnosu na druge ginekološke operacije, konizacija ima češće komplikacije (18). Čak do 30 % pacijentica ima komplikacije kao što su krvarenje (tijekom operacije ili postoperativno), upale i stenozе endocervikalnog kanala (2). Ove komplikacije su puno češće kod konizacije nožem nego kod konizacije niskovoltaznom električnom petljom (LEEP) (21). Nakon biopsije uzorke tkiva šalјemo u zasebnim bočicama u 10 postotnom formaldehidu za PHD analizu koja se smatra "zlatnim standardom" u dijagnostici preinvazivnih promjena vrata maternice (2).

1.4 Terapija

U liječenju CIN-a danas se uglavnom koriste kirurške metode, bilo da je riječ o lokalno destruktivnim ili ekscizijskim tehnikama, koje se provode ambulantno ili bolnički. Glavni cilj liječenja je u potpunosti odstraniti i uništiti atipični epitel. Od lokalno destruktivnih metoda danas se koriste krioterapija, laserska vaporizacija, radikalna dijatermija i hladna koagulacija. Iako se lokalno destruktivne metode bolje podnose i imaju manje komplikacija, njihov glavni nedostatak u odnosu na ekscizijske metode je nemogućnost

uzimanja tkivnog preparata za patohistološku analizu (2). Lokalno destruktivne metode mogu se koristiti ako je kolposkopija zadovoljavajuća, tj. ako se u potpunosti prikaže zona transformacije, ako ne postoji sumnja na mikroinvazivnu ili invazivnu bolest te ako ne postoji sumnja na žljezdanu bolest. Ekscizijske metode su obavezne ukoliko se kolposkopski ne može u cijelosti prikazati zona transformacije te ukoliko postoji sumnja na invazivnu i žljezdanu bolest. Od ekscizijskih metoda danas se najčešće koriste laserska konizacija i LLETZ (engl. *large loop excision of the transformation zone*). Laserska konizacija se najčešće izvodi u lokalnoj anesteziji pomoću laserskih zraka koje istovremeno režu i koaguliraju te je krvarenje minimalno. Glavni nedostatak ove metode je moguće termičko oštećenje zbog čega bi bila nemoguća analiza rubova promjene.

Ipak, danas se sve češće koristi najpoštedniji dijagnostičko-terapijski zahvat LLETZ (engl. *large loop excision of the transformation zone*) koji se izvodi u lokalnoj anesteziji. LLETZ je metoda u kojoj se koristi elektrodijatermijska petlja koja istovremeno reže i koagulira pa je hemostaza izvrsna. Za razliku od laserske konizacije, termička oštećenja su minimalna te ne utječu na patohistološku analizu rubova promjene (10).



Slika 1. A) Cervikalna intraepitelna neoplazija gradus 1 (CIN 1); B) Cervikalna intraepitelna neoplazija gradus 2 (CIN 2); C) Cervikalna intraepitelna neoplazija gradus 3 (CIN 3). Hemalaun-eozin, 200x. Izvor: prof. dr. sc. Milanka Mrčela, Klinički zavod za patologiju i sudsku medicinu, KBC Osijek, materijal ispitanica iz provedenog istraživanja

2. Cilj rada

Osnovni cilj ovog istraživanja je da se na materijalu koji je dobiven ciljanom biopsijom cerviksa i endocervikalnom kiretažom ispita podudarnost patohistoloških i PAPA nalaza te međuzavisnost kvalitete patohistološkog uzorka i postavljene dijagnoze.

3. Ispitanici i metode

3.1 Ustroj studije

Istraživanje je ustrojeno kao presječno (22).

3.2 Ispitanici (Materijal)

U ovom radu korišten je materijal dobiven ciljanom biopsijom i ekskohleacijom pacijentica liječenih na Klinici za ginekologiju i porodništvo KBC-a Osijek, a koji je patohistološki obrađen na Zavodu za patologiju i sudsku medicinu KBC-a Osijek u periodu od godinu dana (od 1. siječnja do 31. prosinca 2012. godine).

Materijal je obrađen retrospektivno, odnosno koristio se arhivski materijal Zavoda za patologiju i sudsku medicinu KBC-a Osijek. Istraživanje je provedeno u razdoblju od siječnja do svibnja 2016. godine.

Podatci o dobi bolesnica i citološka dijagnoza korišteni su iz uputnice, odnosno zahtjeva za PHD pregled.

3.3 Metode

U ovom su radu analizirani cervikalni razmazi (Papanicolau test) te bioptički materijali 152 žena u periodu od godinu dana (od 1. siječnja do 31. prosinca 2012. godine).

Materijal je obrađen standardnom histokemijskom tehnikom, uklopljen u parafinske blokove i bojan standardnim histokemijskim bojenjem HE (hemalaun eozinom).

Dio materijala obrađen je imunohistokemijskim metodama CIN-tec (p16) i Ki67. Pacijentice su razvrstane prema dobi, PAPA nalazu te prema PHD nalazu u skupine.

Patohistološki materijal razvrstan je u skupine s obzirom na kvalitetu materijala i označen kao vrlo dobar, dobar, loš materijal (23).

3.4 Statističke metode

Kategorijski podatci predstavljeni su apsolutnim i relativnim frekvencijama. Normalnost raspodjele numeričkih varijabli testirane su Kolmogorov-Smirnovljevim testom. Numerički podatci opisani su medijanom i granicama interkvartilnog raspona. Za utvrđivanje razlika među proporcijama između nezavisnih uzoraka upotrijebljen je χ^2 test. Za utvrđivanje razlika skalarnih varijabli između skupina, koristio se Kruskal-Wallis test. Za utvrđivanje korelacije između ordinalnih i skalarnih varijabli, koristila se Spearmanova korelacija. Odabrana razina značajnosti je $\alpha = 0,05$. Statistička analiza obavljena je korištenjem statističkog programa SPSS (inačica 16.0, SPSS Inc., Chicago, IL, USA) (24, 25).

4. Rezultati

Istraživanje je provedeno na 152 pacijentice koje su bile podvrgnute PAPA testu te PHD analizi materijala dobivenog ciljanom biopsijom ili ekskohleacijom u periodu od godinu dana, od 1. siječnja do 31. prosinca 2012. godine.

Središnja vrijednost (medijan) dobi ispitanica je 32,5 godine (interkvartilni raspon je od 27 do 41).

Nije utvrđena statistički značajna razlika u dobi ispitanica u ovisnosti o gradusu utvrđenom analizom uzorka dobivenog PAPA testom (Kruskal-Wallis test, $p = 0,116$) niti PHD-om (Kruskal-Wallis test, $p = 0,165$).

Većini ispitanica učinjena je biopsija vrata maternice (86,8 %); (Tablica 1.).

Tablica 1. Postotak ispitanica kojima je učinjena biopsija odnosno ekskohleacija

Vrsta materijala	Broj (%) ispitanica
Biopsija	132 (86,8)
Ekskohleat	20 (13,2)
Ukupno	152 (100,0)

Od ukupno 152 ispitanice 57,2 % ima citološku dijagnozu CIN 3 (Tablica 2.).

Tablica 2. Postotak ispitanica ovisno o citološkoj dijagnozi postavljenoj na temelju PAPA testa

Citološka dijagnoza	Broj (%) ispitanica
Cervikalna intraepitelna neoplazija gradus 1 (CIN 1)	24 (15,8)
Cervikalna intraepitelna neoplazija gradus 2 (CIN 2)	30 (19,7)
Cervikalna intraepitelna neoplazija gradus 3 (CIN 3)	87 (57,2)
Atipične skvamozne stanice neodređenog značenja (ASC-US)	4 (2,6)
Atipične skvamozne stanice kod kojih se ne može isključiti HSIL (ASC-H)	4 (2,6)
<i>Carcinoma planocellulare</i>	2 (1,3)
Atipične žljezdane stanice neodređena značenja (AGC-US)	1 (0,7)
Ukupno	152 (100,0)

Najveći je postotak ispitanica s patohistološkom dijagnozom CIN 3 (55,2 %); (Tablica 3.).

Tablica 3. Postotak ispitanica ovisno o patohistološkoj dijagnozi postavljenoj na temelju patohistološke (PH) analize materijala

Patohistološka dijagnoza (PHD)	Broj (%) ispitanica
Cervikalna intraepitelna neoplazija gradus 1 (CIN 1)	30 (22,4)
Cervikalna intraepitelna neoplazija gradus 2 (CIN 2)	26 (19,4)
Cervikalna intraepitelna neoplazija gradus 3 (CIN 3)	74 (55,2)
<i>Granulationes</i>	1 (0,7)
<i>Polypus inflammatus</i>	1 (0,7)
<i>Carcinoma planocellulare</i>	2 (1,5)
Ukupno	134 (100,0)

Kvaliteta materijala dobivenog biopsijom ili ekskohleacijom za patohistološku analizu određena je kao vrlo dobra, dobra ili loša. Najveći postotak ispitanica imao je vrlo dobru kvalitetu materijala (46,1 %); (Tablica 4.).

Tablica 4. Postotak ispitanica s obzirom na kvalitetu materijala

Kvaliteta materijala	Broj (%) ispitanica
Vrlo dobra	70 (46,1)
Dobra	58 (38,2)
Loša	24 (15,8)
Ukupno	152 (100,0)

U većine ispitanica (92,4 %) nije postojala razlika u dijagnozi postavljenoj na temelju PAPA testa i PH analize (Tablica 5.).

Tablica 5. Razlika između citološke i patohistološke dijagnoze

Razlika	Broj (%) ispitanica
Citološka dijagnoza teža u odnosu na PH	8 (6,1)
Nema razlike	122 (92,4)
PH dijagnoza teža u odnosu na citološku dijagnozu	2 (1,5)
Ukupno	132 (100,0)

Nema statistički značajne razlike u dijagnozi postavljenoj na temelju PAPA testa i patohistološke analize u ovisnosti o kvaliteti materijala (χ^2 test, $p = 0,618$); (Tablica 6.).

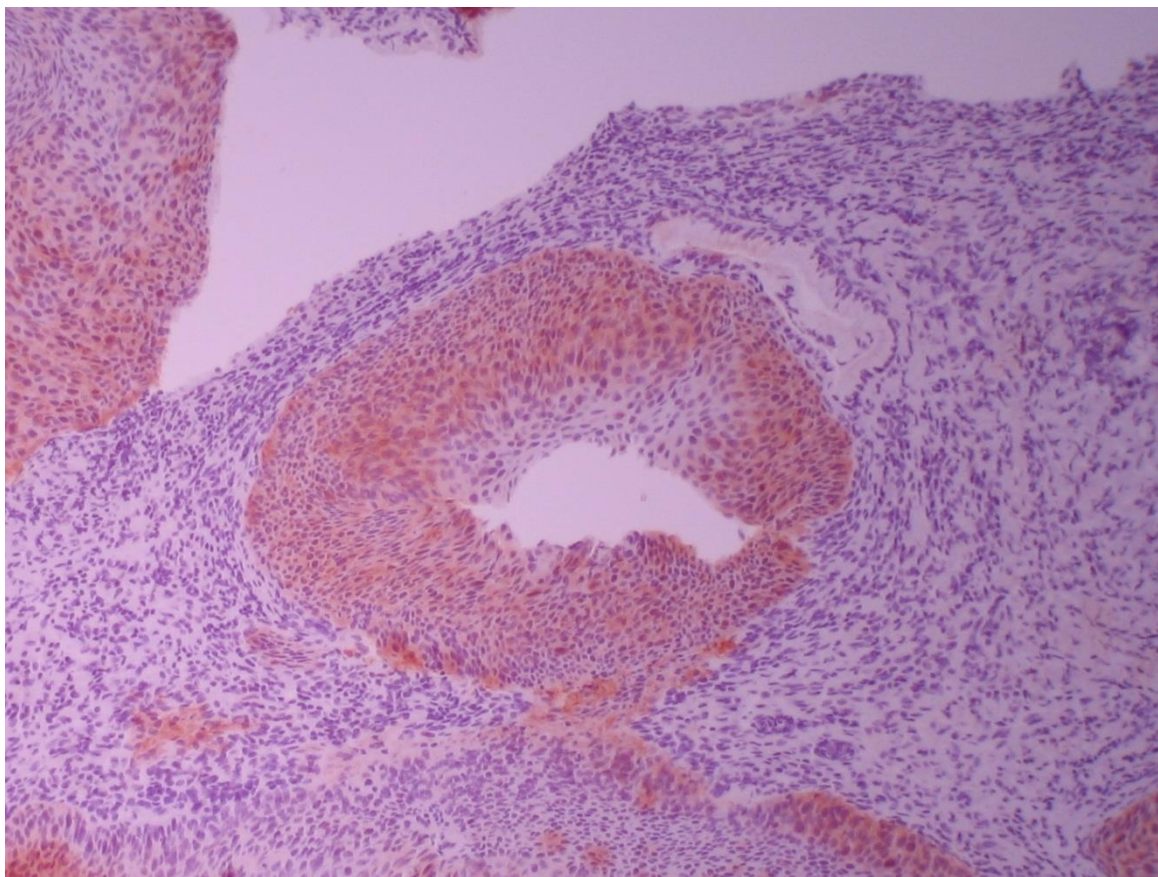
Tablica 6. Razlika u postavljenoj dijagnozi između citologije i PHD-a ovisno o kvaliteti materijala

Razlika	Kvaliteta materijala			Ukupno	p*
	vrlo dobra	dobra	loša		
Citološka dijagnoza teža u odnosu na PH	5	3	0	8	= 0,618
Nema razlike	52	47	23	122	
PH dijagnoza teža u odnosu na citološku dijagnozu	1	1	0	2	
Ukupno	58	51	23	132	

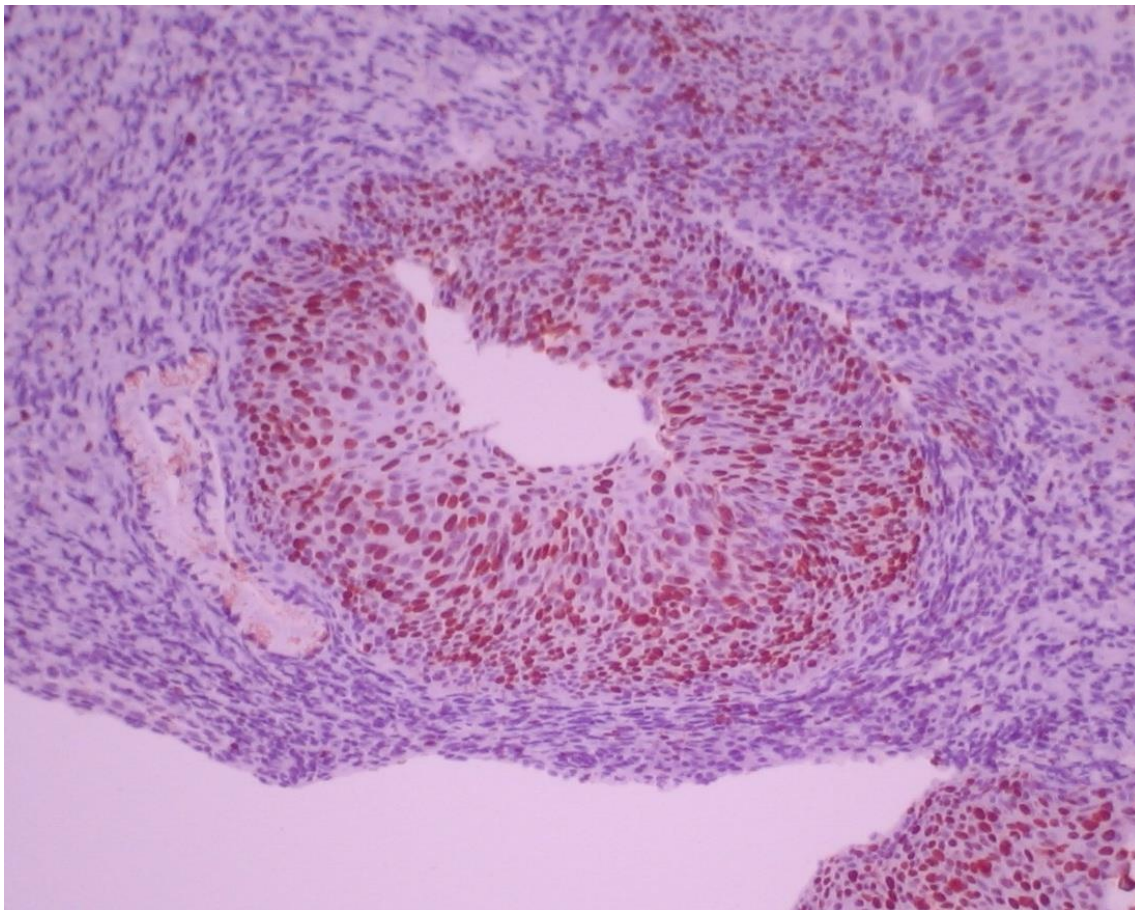
* χ^2 test

Postoji jaka pozitivna korelacija između gradusa utvrđenog citologijom (PAPA test) i patohistološkom dijagnostikom (PHD); (Spearmanov $\rho = 0,961$, $p < 0,001$).

Dio materijala korištenog u ovom istraživanju obrađen je imunohistokemijskim metodama CIN-tec (p16) i Ki67 (Slika 2. i 3.).



Slika 2. Cervikalna intraepitelna neoplazija gradus 3 (CIN 3). IHK p16 (CIN-tec, DAKO) 200x. Izvor: prof. dr. sc. Milanka Mrčela, Klinički zavod za patologiju i sudsku medicinu, KBC Osijek, materijal ispitanica iz provedenog istraživanja



Slika 3. Cervikalna intraepitelna neoplazija gradus 3 (CIN 3). IHK Ki-67 DAKO, 200x. Izvor: prof. dr. sc. Milanka Mrčela, Klinički zavod za patologiju i sudsku medicinu, KBC Osijek, materijal ispitanica iz provedenog istraživanja

5. Rasprava

U provedenom istraživanju ispitani su podatci pacijentica s preinvazivnim promjenama vrata maternice kroz razdoblje od godinu dana, od 1. siječnja 2012. zaključno s 31. prosincem 2012. godine. Analizirani su materijali dobiveni PAPA testom te ciljanom biopsijom i ekskohleacijom cerviksa za patohistološku analizu (PHD).

U pronađenoj literaturi središnja dob pacijentica s preinvazivnim promjenama vrata maternice je 32 godine što se podudara sa središnjom dobi pacijentica u ovom istraživanju (26).

Karcinom vrata maternice razvija se iz preinvazivnih promjena kao što je cervikalna intraepitelna neoplazija (CIN) i zbog toga je vrlo važna rana detekcija i liječenje takvih promjena. Smatra se da se preinvazivne promjene većinom javljaju kod žena u ranim tridesetim godinama, iako se u posljednje vrijeme javlja sve ranije, u ranim dvadesetim godinama ili čak ranije što je uočeno i u ovom istraživanju (27, 28).

To se može povezati s činjenicom da žene sve ranije stupaju u spolne odnose, a najvažniji uzročnik cervikalne intraepitelne neoplazije, koji se prenosi spolnim putem je humani papiloma virus (HPV), što potvrđuju brojne studije (5, 6). Radi prevencije karcinoma vrata maternice 2006. godine proizvedeno je četverovalentno cjepivo namijenjeno djevojčicama, odnosno djevojkama, u dobi od od 9 do 26 godina. Cjepivo štiti od HPV-a tip 16 i 18 koji su odgovorni za više od 70 % slučajeva karcinoma vrata maternice, a također štiti i od HPV-a tip 6 i 11 koji spadaju u skupinu niskog onkogenog rizika uzrokujući kondilome koji rijetko maligno alteriraju (29, 30). No, danas je proizvedeno i deveterovalentno cjepivo koje štiti od HPV-a tip 6, 11, 16, 18, 31, 33, 45, 52 i 58 (29).

S obzirom na histološke promjene u epitelu i debljinu zahvaćenog epitela, razlikujemo cervikalnu intraepitelnu neoplaziju gradus 1, 2 i 3 (CIN 1, CIN 2 i CIN 3). Uz dijagnoze cervikalne intraepitelne neoplazije u ovo je istraživanje bilo uključeno i nekoliko pacijentica s citološkom dijagnozom atipičnih skvamoznih stanica neodređenog značenja (ASC-US), atipičnih skvamoznih stanica kod kojih se ne može isključiti skvamozna intraepitelna lezija visokog stupnja (ASC-H) te nekoliko pacijentica s planocelularnim karcinomom.

U pronađenoj je literaturi najzastupljeniji abnormalan citološki nalaz atipične skvamozne stanice neodređenog značenja (41,8 %), dok je u ovom istraživanju najčešći abnormalan citološki nalaz cervikalna intraepitelna neoplazija gradus 3 (CIN 3) (20).

Za razliku od citološkog u patohistološkom nalazu u literaturi najčešći nalaz je cervikalna intraepitelna neoplazija gradus 1 (50,2 %), što nije slučaj u ovom istraživanju u

kojem je kao i u citološkom nalazu najčešća dijagnoza cervikalna intraepitelna neoplazija gradus 3 (20).

Manji postotak činile su pacijentice s citološkom i patohistološkom dijagnozom cervikalne intraepitelne neoplazije gradus 2 (CIN 2) te pacijentice s citološkom patohistološkom dijagnozom cervikalne intraepitelne neoplazije gradus 1 (CIN 1).

Kako u literaturi tako i u ovom istraživanju, najmanji postotak (0,5 %) čine pacijentice s dijagnozom invazivnog karcinoma vrata maternice (20).

Tako nizak postotak karcinoma vrata maternice može se povezati s boljom zdravstvenom edukacijom pacijentica zbog čega one postaju svjesnije o važnosti ranog prepoznavanja i liječenja premalignih promjena. Radi toga dolaze na redovitije ginekološke preglede što omogućuje raniju dijagnostiku premalignih promjena i sprječavanje nastanka invazivnog karcinoma vrata maternice. Tome pridonosi i činjenica da se invazivni karcinom vrata maternice razvija sporo, prolazeći kroz sve stupnjeve displazije. Obično je potrebno oko sedam godina da početna CIN lezija progredira u klinički vidljiv invazivni karcinom vrata maternice. Od karcinoma vrata maternice najčešće obolijevaju žene između 45. i 55. godine života što nije slučaj u ovom istraživanju u kojem je dob pacijentica s karcinomom vrata maternice bila viša (3, 20).

U provedenom istraživanju svim pacijenticama je učinjen PAPA test, a potom ciljana biopsija vrata maternice. Tek je nekolicini pacijentica napravljena ekskohleacija na temelju čega je postavljena patohistološka dijagnoza, dok je u pronađenoj literaturi svim pacijenticama učinjen PAPA test nakon kojeg je napravljena ciljana biopsija samo onim pacijenticama sa sumnjom na premaligne ili maligne promjene (3).

U ovom istraživanju postoji značajna pozitivna korelacija između histološkog i citološkog nalaza, odnosno porast težine histološke lezije pratio je teži citološki nalaz ($p < 0,001$). Ovi rezultati su u skladu s rezultatima drugih autora (3, 20).

Određenom broju pacijenata u ovom istraživanju citološka i patohistološka dijagnoza se nisu podudarale. U većini slučajeva citološka dijagnoza je bila teža u odnosu na patohistološku dijagnozu. Citološka dijagnoza ovisi o kvaliteti uzimanja te obradi uzorka, ali ona je ipak rezultat subjektivne procjene i interpretacije nalaza od strane citologa i zbog toga postoji određeni postotak lažno pozitivnih i lažno negativnih nalaza. Osim toga uzrok u neslaganju između postavljenih dijagnoza može biti i neadekvatno napravljena biopsija. Ako prilikom biopsije nije uzeta promjena, to dovodi do toga da citološka dijagnoza bude teža u odnosu na patohistološku dijagnozu. Vrlo malom broju pacijentica u ovom istraživanju patohistološka dijagnoza je bila teža od citološke dijagnoze. Razlozi mogu biti različiti. Kao

što je već spomenuto, citološka dijagnoza ovisi o kvaliteti uzimanja i obradi uzorka te o subjektivnoj procjeni samog citologa, ali i prilikom biopsije cerviksa promjena može biti u cijelosti uklonjena zbog čega ponovljeni PAPA nalaz može biti uredan. No o mogućim razlozima neslaganja citološke i patohistološke dijagnoze možemo samo nagađati.

Također, upalno reparatorne i upalno reaktivne promjene mogu biti diferencijalno dijagnostički problem u citološkoj i patohistološkoj dijagnostici.

Patohistološki materijal pacijentica korišten u ovom istraživanju razvrstan je u skupine s obzirom na kvalitetu materijala i označen je kao vrlo dobar, dobar i loš materijal. Najveći postotak korištenog materijala ocijenjen je kao vrlo dobar te se na temelju statističke analize može zaključiti da nije postojalo značajno odstupanje u dijagnozi postavljenoj na temelju PAPA testa i patohistološke analize u ovisnosti o kvaliteti materijala ($p = 0,618$).

Ipak, određenom broju pacijentica nije bilo moguće odrediti patohistološku dijagnozu i upravo kod tih pacijentica materijal je ocijenjen kao loš po čemu možemo zaključiti da kvaliteta materijala utječe na postavljanje dijagnoze.

U svakodnevnoj citološkoj dijagnostici važnu ulogu imaju ne samo pravilno raspoznavanje lezija koje zahtijevaju daljnje liječenje, već i pravilan pristup u onim slučajevima kod kojih dijagnoza ostaje nejasna i nakon uporabe konvencionalne Papanicolaou metode. Podatci ukazuju da s jedne strane sam PAPA test nije u svim slučajevima dovoljno precizan u prikazivanju lezija većeg stupnja jer Papanicolau test može imati nekoliko potencijalnih grešaka koje se odnose na ginekologa koji uzima uzorak i područje cerviksa s kojeg se uzima uzorak, tehniku uzimanja i obrade uzorka te interpretaciju nalaza od strane citologa. S druge strane HPV test bi mogao pokazati rizik nastanka takvih promjena, ali ovaj test ne omogućuje predviđanje nastupanja bolesti zbog čega se u neželjene učinke testiranja ubraja nepotrebno liječenje.

Literatura pokazuje da je u 5 do 22 % pacijentica s citološkom dijagnozom atipičnih skvamoznih stanica neodređenog značenja (ASC-US) prisutan CIN2 plus što je bio slučaj i u ovom istraživanju gdje je pacijenticama s citološkom dijagnozom ASC-US u patohistološkom nalazu pronađen CIN 2, pa čak i CIN 3 (31, 32).

Određenom broju pacijentica s citološkom dijagnozom ASC-US nije bilo moguće odrediti patohistološku dijagnozu zbog loše kvalitete materijala.

U nastojanju da se reduciraju te potencijalne greške i povisi ukupna osjetljivost testa, posljednjih godina je razvijeno više novih tehnika koje se predlažu kao dopunske metode zamjene za Papanicolau test. Stoga se danas sve češće primjenjuje imunohistokemijsko dokazivanje HPV-a. Najčešće su korišteni biomarker progresije p16 te biomarker proliferacije

Ki-67. U slučaju onkogene transformacije stanica cerviksa uslijed perzistirajuće HPV infekcije visokog rizika, dolazi do poremećaja u regulaciji ciklusa stanične kontrole, čija je posljedica ubrzana proliferacija, koja se prepoznaje po prekomjernoj ekspresiji Ki-67, kao i prekomjernoj ekspresiji p16, koji gubi regulirajuću kontrolu staničnog ciklusa (14, 33, 34).

Dio materijala korištenog u ovom istraživanju obrađen je imunohistokemijskim metodama CIN-tec (p16) i Ki-67. Analizom podataka utvrđeno je da je većini pacijentica, kojima je rađeno imunohistokemijsko bojenje, potvrđena dijagnoza postavljena PAPA testom što se slaže s rezultatima drugih autora (12).

6. Zaključak

Na temelju provedenog istraživanja i dobivenih rezultata moguće je zaključiti da postoji značajna pozitivna korelacija između citoloških i patohistoloških nalaza u otkrivanju premalignih i malignih promjena na vratu maternice ($p < 0,001$). PAPA test je pouzdan u dijagnostici cervikalnih lezija, naročito težih cervikalnih lezija tipa CIN 2, CIN 3 i planocelularnog karcinoma. Specifičnost Papanicolau testa je zadovoljavajuća i ne ovisi o težini cervikalne lezije, a osjetljivost testa se povećava s težinom cervikalne lezije.

Također je moguće zaključiti da nije postojalo statistički značajno odstupanje u dijagnozi postavljenoj na temelju PAPA testa i patohistološke analize u ovisnosti o kvaliteti materijala.

7. Sažetak

Cilj istraživanja: Ispitati podudarnost patohistoloških i PAPA nalaza na materijalu dobivenom ciljanom biopsijom cerviksa i ekskohleacijom. Ispitati podudarnost kvalitete patohistološkog uzorka i postavljene dijagnoze.

Nacrt studije: Presječno istraživanje u koje su uključene 152 pacijentice s premalignim promjenama vrata maternice.

Materijali i metode: U ovo istraživanje su uključene 152 pacijentice s premalignim promjenama vrata maternice kojima je učinjen PAPA test i ciljana biopsija vrata maternice. Iz dostupne medicinske dokumentacije prikupljeni su arhivski podaci o PAPA testu i patohistološkoj dijagnozi. Podatci o dobi bolesnica i citološka dijagnoza korišteni su iz uputnice, odnosno zahtjeva za PHD pregled. Izračunata je dob ispitanica u trenutku uzimanja tkiva za analizu. Podatci o kvaliteti materijala su dobiveni na temelju mikroskopske procjene prikupljenog materijala.

Rezultati: Najveći je broj ispitanica s citološkom (57,2 %) i patohistološkom (55,2 %) dijagnozom cervikalne intraepitelne neoplazije tip 3. Najveći je postotak obrađenog materijala ocijenjen kao vrlo dobar (46,1 %). U većine ispitanica (92,4 %) nije postojala razlika u dijagnozi postavljenoj na temelju PAPA testa i patohistološke analize. Nije postojalo statistički značajno odstupanje u dijagnozi postavljenoj na temelju PAPA testa i patohistološke analize u ovisnosti o kvaliteti materijala.

Zaključak: Postojala je jaka pozitivna korelacija između gradusa utvrđenog citologijom (PAPA test) i patohistološkom dijagnostikom (PHD). Nije postojalo statistički značajno odstupanje između dijagnoza postavljenih na temelju PAPA testa i patohistoloških analiza u ovisnosti o kvaliteti materijala.

Ključne riječi: cervikalna intraepitelna neoplazija (CIN); ciljana biopsija cerviksa; PAPA nalaz; patohistološka dijagnoza (PHD)

8. Summary

Cervical intraepithelial neoplasia (CIN). Comparison of histological and Pap results.

Objectives: The aim of this study is to examine the compatibility of pathohistological and Pap findings on material obtained by biopsy of the cervix and excohleation and examine the compatibility of quality histological pattern and diagnosis.

Study design: The study is structured as a cross-sectional study of 152 subjects with premalignant lesions.

Material and methodes: The study involved 152 patients with premalignant lesions in the cervix which has made a Pap test and targeted biopsy of the cervix. From the available medical records were collected archival data on Pap test and histological diagnosis. Information on age and advisable clinical diagnoses was obtained from referrals for pathohistological examination of tissue. The age of the subjects was determined at the time when tissue samples were taken for analysis. Data on the quality of materials are obtained on the basis of microscopic evaluation of the collected material.

Results: The largest number of patients has cytological (57,2 %) and pathohistological (55,2 %) diagnosis of cervical intraepithelial neoplasia type 3 (CIN 3). The largest percentage of the treated material was assessed as very good (46,1 %). The majority of respondents (92,4 %) has no difference in the diagnosis set on the basis of the Pap test and pathohistological analysis. There was no statistically significant difference in the diagnosis set on the basis of the Pap test and pathohistological analysis depending on the quality of materials.

Conclusion: There was a strong positive correlation between grade established on cytology (Pap test) and pathohistological diagnosis (PHD). There was no statistically significant difference in the diagnosis set on the basis of the Pap test and pathohistological analysis depending on the quality of materials.

Key words: cervical intraepithelial neoplasia (CIN); Pap test; pathohistological diagnosis (PHD); punch biopsy

9. Literatura

1. Junquiera LC. Osnove histologije. 10. izd. Zagreb: Školska knjiga; 2005.
2. Šimunić V. Ginekologija. 2. izd. Zagreb: Naklada Ljevak; 2001.
3. Vitković L, Mijović M, Trajković G, Jakovljević S. Histološko-citološka korelacija nalaza i pouzdanost papanicolaou testa u otkrivanju premalignih i malignih promena na grliću maternice. *Praxis Medica*. 2015;44:23–31.
4. Damjanov I, Jukić S, Nola M. Patologija. 3. izd. Zagreb: Medicinska naklada; 2011.
5. Stanley M. Pathology and epidemiology of HPV infection in females. *Gynecol Oncol*. 2010;117:5-10.
6. Peto J, Gilham C, Deacon J. Cervical HPV infection and neoplasia in a large population-based prospective study: the Manchester cohort. *Br J Cancer*. 2004;91:942-53.
7. Moscicki AB. Impact of HPV infection in adolescent populations. *J Adoles Health*. 2005;37:3-9.
8. Choi YJ, Park JS. Clinical significance of human papilloma virus genotyping. *J Gynecol Oncol*. 2016;27:e21.
9. Parkin DM, Bray F. The burden of HPV-related cancers. *Vaccine*. 2006;24:11–25.
10. Martin-Hirsch PPL, Paraskevaidis E, Bryant A, Dickinson HO. Surgery for cervical intraepithelial neoplasia. *Cochrane Database Syst Rev*. 2010;16:CD001318.
11. De Villiers EM, Fauquet C, Brocer TR, Bernard HU, zur Hausen H. Classification of papillomaviruses. *Virology*. 2004;324:17-27.
12. Park IU, Wojtal N, Silverberg MJ, Bauer HM, Hurley LB, Manos M. Cytology and Human Papillomavirus Co-Test Results Preceding Incident High-Grade Cervical Intraepithelial Neoplasia. *PLoS One*. 2015;880:1–10.
13. de Sanjose S, Quint WG, Alemany L. Human papillomavirus genotype attribution in invasive cervical cancer: a retrospective cross-sectional worldwide study. *Lancet Oncol*. 2010;11:1048-56.
14. Grade N, Cortecchia S, Galanti G, Sgadari C, Costa S, Lillo M. Follow-up study of patients with cervical intraepithelial neoplasia grade 1 overexpressing p16Ink4a. *Int J Gynecol Cancer*. 2013;23:1663–9.
15. Popović-Lazić J. Histološka slika cervikalnih intraepitelnih neoplazija. Dijagnostika i lečenje oboljenja cerviksa, vagine i vulve. *Kolposkopski atlas*. Elit-Medica. 2006;23-6.
16. Vrdoljak-Mozetič D. Papa test danas- nova, "Bethesda" klasifikacija. *Medix*. 2005;11:85-9
17. Naucler P, Ryd W, Tornberg S. Human papillomavirus and Papanicolaou tests to screen for cervical cancer. *N Engl J Med*. 2007;357:1589-97.

18. Vuković-Kostić Ž, Pejčinović S, Mirković S. Biopsy of the lower genital tract as diagnostic method and early detection of cervical cancer in woman at the clinic for gynecology and obstetrics – clinical center of Banja Luka in the period 2006. – 2010. *Ceon*. 2014;14-8
19. Zhao C, Amin M, Weng B, Chen X, Kanbour-Shakir A, Austin RM. Cytology and human papillomavirus screening test results associated with 2827 histopathologic diagnoses of cervical intraepithelial neoplasia 2/3. *Arch Pathol Lab Med*. 2013;137:942–7.
20. Sosic GM, Babic G, Dimitrijevic A, Mitrovic S, Varjadic M. Correlation between cervical cytology and histopathological cervical biopsy findings according to the Bethesda system. *Ser J Exp Clin Res*. 2014;15:205–16.
21. Živadinović R, Lilić G, Petrić A, Lilić V, Đorđević B. Controversies in the Choice of the Optimal Therapeutic Approach to High Grade Intraepithelial Lesions (HSIL) of the Cervix. *Acta Fac Medicae Naissensis*. 2012;29:11–6.
22. Kolčić I, Vorko Jović A. *Epidemiologija*. 1. izd. Zagreb: Medicinska naklada; 2012.
23. Cardiff RD, Miller CH, Munn RJ. Manual hematoxylin and eosin staining of mouse tissue section. *CSH Protoc*. 2014;6:655-8.
24. Marušić M. *Uvod u znanstveni rad u medicini*. 4.izd. Zagreb: Medicinska naklada; 2008.
25. Peacock J, Peacock P. *Oxford Handbook of Medical Statistics –ISE*. 3. izd. Oxford: Oxford University Press; 2010.
26. Milenkovic V, Sparic R, Dotlic J, Tulic L, Mirkovic L, Milenkovic S. Reliability and relationship of colposcopic, cytological and hystopathological findings in the diagnostic process. *Vojnosanit Pregl*. 2012;69:869–73.
27. Đurđević S, Kesić V. *Ginekološka onkologija*. Novi Sad: Udruženje za ginekološku onkologiju Srbije, Medicinski fakultet Novi Sad. SCAN Studio. 2009.
28. Gupta S, Sodhani P. Why is high grade squamous intraepithelial neoplasia under-diagnosed on cytology in a quarter of cases? Analysis of smear characteristics in discrepant cases. *Indian J Cancer*. 2004;41:1048.
29. Markowitz LE, Hariri S, Lin C, Dunne EF, Steinau M, Mcquillan G. Reduction in Human Papillomavirus (HPV) Prevalence Among Young Women Following HPV Vaccine Introduction in the United States. *National Health and Nutrition Examination Surveys*. 2013;208:385–93.
30. Powell SE, Hariri S, Steinau M. Impact of human papillomavirus (HPV) vaccination on HPV 16/18-related prevalence in precancerous cervical lesions. *Vaccine*. 2012;31:109-13.

31. Park IU, Wojtal N, Silverberg MJ, Bauer HM, Hurley LB, Manos M. Cytology and Human Papillomavirus Co-Test Results Preceding Incident High-Grade Cervical Intraepithelial Neoplasia. *PLoS One*. 2015;880:1–10.
32. Stoler MH, Wright TC, Sharma A, Apple R, Gutekunst K, Wright TL. High-Risk Human Papillomavirus Testing in Women With ASC-US Cytology Results From the ATHENA HPV Study. *Am J Clin Pathol*. 2011;135:468–75.
33. Kuo KT, Chang HC, Hsiao CH, Lin MC. Increased Ki-67 proliferative index and absence of P16Ink4 in CIN-HPV related pathogenic pathway different from cervical squamous intraepithelial lesion. *Br J Ophthalmol*. 2006;894–9.
34. Wu H, Shi H, Kong L. Relationship of HPV L1 and p16 expression with different cervical lesions. *Sci Res Essays*. 2011;6:3724-8.

10. Životopis

Valentina Faletar

Medicinski fakultet Osijek

J.Huttlera 4, 31000 Osijek

valentina.faletar@mefos.hr

Datum i mjesto rođenja:

16.01.1992., Stari Mikanovci, RH

Kućna adresa:

Zlatana Sremca 36, 32 100 Vinkovci

tel: +385998316716

valentina.faletar@gmail.com

OBRAZOVANJE:

od 2010.: Studij Medicine, Medicinski fakultet Osijek, Sveučilište J.J. Strossmayera u Osijeku

od 2006. do 2010.: Opća gimnazija Matije Antuna Reljkovića, Vinkovci

od 1998. do 2006.: Osnovna škola Ivana Gorana Kovačića, Vinkovci