

Patohistološka dijagnostika tumora nadbubrežnih žlijezda

Banović, Veronika

Master's thesis / Diplomski rad

2019

Degree Grantor / Ustanova koja je dodijelila akademski / stručni stupanj: **Josip Juraj Strossmayer University of Osijek, Faculty of Medicine Osijek / Sveučilište Josipa Jurja Strossmayera u Osijeku, Medicinski fakultet Osijek**

Permanent link / Trajna poveznica: <https://urn.nsk.hr/urn:nbn:hr:152:976494>

Rights / Prava: [In copyright](#)/[Zaštićeno autorskim pravom.](#)

Download date / Datum preuzimanja: **2024-07-22**



Repository / Repozitorij:

[Repository of the Faculty of Medicine Osijek](#)



SVEUČILIŠTE JOSIPA JURJA STROSSMAYERA U OSIJEKU
MEDICINSKI FAKULTET OSIJEK
SVEUČILIŠNI DIPLOMSKI STUDIJ MEDICINSKO
LABORATORIJSKA DIJAGNOSTIKA

Veronika Banović

PATOHISTOLOŠKA DIJAGNOSTIKA
TUMORA NADBUBREŽNIH
ŽLIJEZDA

Diplomski rad

Osijek, 2019. godine

SVEUČILIŠTE JOSIPA JURJA STROSSMAYERA U OSIJEKU
MEDICINSKI FAKULTET OSIJEK
SVEUČILIŠNI DIPLOMSKI STUDIJ MEDICINSKO
LABORATORIJSKA DIJAGNOSTIKA

Veronika Banović

PATOHISTOLOŠKA DIJAGNOSTIKA
TUMORA NADBUBREŽNIH
ŽLIJEZDA

Diplomski rad

Osijek, 2019. godine

Rad je ostvaren na Zavodu za patologiju i sudsku medicinu KBC-a Osijek

Mentor rada: izv. prof. prim. dr. sc. Tatjana Bačun, dr. med., specijalist internist, endokrinolog
i dijabetolog

Rad ima 28 listova, 4 slike i 6 tablica.

Zahvala

*Želim se zahvaliti svojoj mentorici prof. prim. dr. sc. Tatjani Bačun na savjetima i podršci
tijekom izrade rada, doc. dr. sc. Kseniji Marjanović na stručnoj pomoći te
doc. dr. sc. Željku Debeljaku na suradnji.*

Posebno hvala mojoj obitelji i prijateljima!

Sadržaj

1.UVOD	1
1.1.Nadbubrežne žlijezde	1
1.2.Histologija nadbubrežnih žlijezda	1
1.2.1.Kora nadbubrežne žlijezde	1
1.2.2. Srž nadbubrežne žlijezde	2
1.3.Tumori kore nadbubrežne žlijezde	2
1.3.1.Adenom kore nadbubrežne žlijezde	2
1.3.2.Karcinom kore nadbubrežne žlijezde	3
1.4.Tumori srži nadbubrežne žlijezde	3
1.4.1.Feokromocitom	3
1.4.2.Neurolblastom	4
1.4.3.Ganglioneurom	4
1.5.Prevalencija	5
1.6.Dijagnostika	5
1.7.Kirurško liječenje	7
2.CILJEVI	8
3.ISPITANICI I METODE	9
3.1.Ustroj studije	9
3.2.Ispitanici	9
3.3.Metode	9
3.4.Statističke metode	10
4.REZULTATI	11
4.1.Raspodjela oboljelih od poremećaja nadbubrežne žlijezde s obzirom na spol	11
4.2.Usporedbe veličine tumora	11
4.3.Raspodjela tumora prema lokalizaciji	13
4.4.Raspodjela tumora prema patohistološkoj dijagnozi	14
4.5.Usporedbe s obzirom na dob	15
4.5.1.Dobne usporedbe s obzirom na spol i lokalizaciju	15
4.5.2. Povezanost dobi i veličine tumora	17
5.RASPRAVA	18
6.ZAKLJUČCI	21
7.SAŽETAK	22
8.SUMMARY	23
9.LITERATURA	24
10.ŽIVOTOPIS	27

POPIS KRATICA

ACA – Adenom kore nadbubrežne žlijezde, engl. *Adrenal cortical adenoma*

ACC – Karcinom kore nadbubrežne žlijezde, engl. *Adrenal cortical carcinoma*

ACTH – adrenokortikotropni hormon

BIS – Bolnički informatički sustav

CT – Kompjutorizirana tomografija, engl. *computed tomography*

K S d – Kolmogorov – Smirnovljevi d

KBC – Klinički bolnički centar

MRI – magnetska rezonancija, engl. *Magnetic resonance imaging*

PET – pozitronska emisijska tomografija, engl. *Positron Emission Tomography*

r – Pearsonov koeficijent korelacije

UICC – Savez za međunarodnu kontrolu raka, engl. *Union for International Cancer Control*

POPIS SLIKA

Slika 1	Raspodjela oboljelih od poremećaja nadbubrežne žlijezde s obzirom na spol _____	11
Slika 2	Razlike u učestalosti jednostranih nasuprot obostranih bolesti nadbubrežne žlijezde	13
Slika 3	Razlike u učestalosti različitih bolesti nadbubrežne žlijezde _____	14
Slika 4	Dobne razlike pacijenata s obzirom na spol _____	17

POPIS TABLICA

Tablica 1 Weissovi kriteriji _____	6
Tablica 2 Deskriptivni prikaz promjera tumora _____	12
Tablica 3 T-testovi za nezavisne uzorke između veličine tumora s obzirom na spol i lokalizaciju (lijevo nasuprot desnom i jednostrano nasuprot obostranom) _____	12
Tablica 4 Raspodjela patohistoloških dijagnoza prema spolovima _____	13
Tablica 5 Uspoređivanje učestalosti bolesti nadbubrežne žlijezde _____	14
Tablica 6 T-testovi za nezavisne uzorke između dobi pacijenata s obzirom na njihov spol te njihovu lokalizaciju (lijevo nasuprot desnom i jednostrano nasuprot obostranom) _____	16

1. UVOD

1.1. Nadbubrežne žlijezde

Nadbubrežne žlijezde u povijesti su izazivale veliki interes zbog svoje heterogene strukture, velikog broja hormona koje luče, složene neuronske inervacije te višestrukih fizioloških funkcija (1). Nadbubrežne žlijezde su bilateralne žlijezde smještene iznad svakog bubrega koje uobičajeno teže oko 5 grama, ali kod pacijenata s kroničnom bolesti mogu biti puno veće zbog povećane stimulacije. Desna nadbubrežna žlijezda ima oblik piramide, dok lijeva žlijezda ima oblik polumjeseca (2). Vezivno tkivo stvara guste kapsule kojom su okružene obje žlijezde (3). Strukturno se razlikuju dva dijela nadbubrežne žlijezde, što je vidljivo i na svježe pripremljenom presjeku gdje se vidi vanjski žuti korteks te unutrašnji tamni, crveno do smeđi dio – medula (3, 4). Nadbubrežni korteks u odrasle osobe čini oko 90 % težine žlijezda, a razlikuju se tri zone korteksa: *zona glomerulosa*, *zona fasciculata* i *zona reticularis*. *Zone fasciculata* i *reticularis* sintetiziraju glukokortikoide i spolne steroide dok *glomerulosa* sintetizira mineralokortikoide i manje je osjetljiva na adrenokortikotropni hormon (ACTH) nego prve dvije zone. Medula sintetizira katekolamine (5). Zbog svojih brojnih funkcija, kao što je spomenuto lučenje hormona koji upravljaju regulacijom imunološkog sustava, metabolizmom tijela, ravnotežom soli i vode te posebno doprinose organizmu u stresnim razdobljima, nadbubrežne žlijezde smatraju se jednim od ključnih točaka endokrinološkog sustava (3).

1.2. Histologija nadbubrežnih žlijezda

1.2.1. Kora nadbubrežne žlijezde

Histološki gledano, kora (korteks) ima stanice s obilnim glatkim endoplazmatskim retikulumom i mitohondrije sa izbočenim kristama. Nadalje, može se podijeliti u tri zone: *Zonu glomerulosu*, *fasciculatu* i *reticularis*.

Zona glomerulosa ima dobro označene stanice koje se agregiraju u malim skupinama i kratkim trabekulima. Jezgre su jako tamne i okrugle te manje su nego u drugim zonama. Citoplazma je manje blijeda od one u *zoni fascikulati* jer ima manje lipidnih kapljica. Mitohondriji su eliptični sa lamelarnim kristama, a lizosomi, lipofuscin i glatki endoplazmatski retikulum su rijetki ili ih uopće nema.

Zona fasciculata se sastoji od radijalno raspoređenih staničnih niti odvojenih fenestriranim sinusoidnim kapilarama. Stanice u ovoj zoni uglavnom izgledaju blijede u usporedbi sa drugim dvjema zonama jer imaju veći broj lipidnih kapljica. Citoplazma je vakuolizirana i bistra te ima karakterističan pjenasti ili spužvasti izgled (lipidne kapljice u citoplazmi ekstrahiranoj tijekom obrade tkiva) - zbog toga se nazivaju i spongiociti. Nadalje, citoplazma je bogata s glatkim endoplazmatskim retikulumom, a sadrži i grubi endoplazmatski retikulum, mikropilusne citoplazmatske projekcije i više lizosoma u usporedbi sa *zonom glomerulosom*. Mitohondriji su ovalni s tubularnim kristama.

Zona reticularis je najdublji sloj korteksa sa nepravilnim rasporedom stanica koje su manje od stanica u *zoni fasciculati* te imaju velike jezgre. Citoplazma je granulirana, eozinofilna i manje spužvasta od drugih stanica u korteksu. Prisutan je smeđi pigment lipofuscin koji je, vjerojatno, netopivi produkt razgradnje organela (starosni pigment). Ova zona sadrži sferoidne mitohondrije s tubularnim invaginacijama unutarnje membrane (5).

1.2.2. Srž nadbubrežne žlijezde

Srž (medula) nadbubrežnih žlijezda sadrži bazofilne stanice s granularnom citoplazmom bez pohranjenih lipida. Također sadrži mnoge vene koje izbacuju krv iz sinusoida korteksa i odlaze u medularnu venu (5).

1.3. Tumori kore nadbubrežne žlijezde

Novotvorine kore nadbubrežnih žlijezda mogu biti benigne (adenomi) i maligne (karcinomi) te hormonski aktivne i inaktivne (6).

1.3.1. Adenom kore nadbubrežne žlijezde

Adenomi kore nadbubrežne žlijezde su najčešće benigne lezije nadbubrežnih žlijezda i najčešće lezije uopće (6). Uglavnom se radi o nefunkcionalnim te dobro ograničenim čvorovima prosječne veličine 2 – 2,5 cm. I funkcionalni i nefunkcionalni tumori se češće pojavljuju u žena nego u muškaraca i to u dobi između 40-e i 60-e godine života (7). Mikroskopski gledano sastoji se od stanica koje sadržavaju lipide te su upravo te stanice jedan od dijagnostičkih parametara benignosti prema kompjuteriziranoj tomografiji. Krvarenje u većini slučajeva nije prisutno. Iznimke mogu biti pacijenti na antikoagulacijskoj terapiji (6).

1.3.2. Karcinom kore nadbubrežne žlijezde

Karcinomi kore nadbubrežne žlijezde su jako rijetki s incidencijom od jedan do dva slučaja na milijun stanovnika u godini dana, a čak 15 % karcinoma nadbubrežne žlijezde je otkriveno slučajno (8, 9). Imaju bimodalnu distribuciju, tj. pojavljuju se u prvom i četvrtom desetljeću života te prema procjenama u čak 80 % slučajeva su funkcionalni iz čega proizlazi karakteristična klinička slika te u 55 do 60 % slučajeva zahvaća ženski spol (6, 9). Karcinomi su obično velike heterogene neočahurene mase, često se nalaze krvarenja, nekroze i cistične promjene te vrlo često stvaraju metastaze u regionalne i periaortalne limfne čvorove (7). Boja varira od smeđe do narančasto žute što ovisi o sadržaju lipida u stanicama (9). Prognoza je loša i većina bolesnika ne preživi više od dvije godine (7). Cistične tvorbe nadbubrežnih žlijezda mogu varirati u veličini, a najčešće je riječ o „pseudocistama“ tj. o šupljinama koje s unutrašnje strane nisu obložene epitelom. Ciste čine oko 6 % incidentaloma nadbubrežnih žlijezda, a razlikuju se endotelijalne ili prave ciste (45 %), pseudociste kao posljedica traume (39 %) i parazitarne ciste (7 %), najčešće ehinokoknog podrijetla (6).

1.4. Tumori srži nadbubrežne žlijezde

1.4.1. Feokromocitom

Feokromocitomi rijetki su neuroendokrini tumori kromafinih stanica srži nadbubrežne žlijezde koje izlučuju katekolamine. Pojavljuju se u svim dobnim skupinama, a u 90 % slučajeva se očituju hipertenzijom koja je paroksizmalna i refraktorna na terapiju (6). Feokromocitom je često udružen sa sindromima poput multiple endokrine neoplazije (MEN) tip 2, von Hippel – Lindau, neurofibromatoze, tuberozne skleroze i Sturge – Weberovog sindroma. Makroskopski, veličina feokromocitoma varira od nekoliko milimetara do nekoliko centimetara u promjeru, a većim se tumorima vide sekundarne promjene kao što su centralni ožiljci, krvarenje i žarišna cistična degeneracija. Tumor je očahuren i sivoružičast (2). Mikroskopski, tumorske stanice su obično raspoređene u gnijezda ili tračke odvojene vezivnim trabekulama koje su dobro prokrvljene i stvaraju lobularne nakupine. Uobičajen je izražen stanični polimorfizam, a mogu se vidjeti i multinuklearne tumorske divovske stanice. Mitoze su malobrojne. U nekim slučajevima, tumori istovrsne mikroskopske građe mogu nastati na mjestima izvan nadbubrežne žlijezde, uglavnom iz simpatičkih ganglija te se tada nazivaju paragangliomima (7).

1.4.2. Neuroblastom

Neuroblastom je zloćudni tumor koji potječe od stanica embrionalnog neuralnog grebena i najčešće započinje u srži nadbubrežne žlijezde. Najčešća je solidna ekstrakranijska neoplazma u dječjoj dobi, obično u djece mlađe od 2 godine (6). Uglavnom nastaje sporadično, ali u 20 % oboljelih je zabilježena hereditarna predispozicija. Neuroblastomi mogu nastati na svakom mjestu gdje su prisutne stanice neuralnoga grebena (1/3 u tumora u nadbubrežnim žlijezda). Makroskopski, veličina tumora varira te se jedni očituju kao mali čvorići, a drugi kao velike mase koje se palpiraju kroz trbušnu stijenku. Tumori su često okrugli, nepravilno lobulirani i razaraju ili u cijelosti nadomjesto nadbubrežnu žlijezdu. Na prerezu su sivkaste ili smeđe boje te su često prisutna područja nekroze, krvarenja, kalcifikacije i cistične degeneracije. Veći tumori često urastaju u okolne organe i metastaziraju u regionalne limfne čvorove, jetra, pluća, kosti. Ponekad metastaze mogu biti pronađene prije nego što se nađe primarni tumor. Mikroskopski, tumorske su stanice male i nalik su embrionalnim neuroblastima. Stanice imaju okruglu ili vretenastu jezgru i oskudnu citoplazmu te ih se uspoređuje s limfocitima. Stanice stvaraju karakteristične neuralne rozete. Ove mikroskopske tvorbe sastoje se od centralnoga eozinofilnog prostora ispunjena fibrilarnim produžecima stanica, okružena vijencem jezgara (7).

1.4.3. Ganglioneurom

Ganglioneurom je rijetki benigni tumor srži nadbubrežne žlijezde ili simpatičkih ganglija građen od zrelih Schwannovih stanica, ganglijskih stanica i živčanih vlakana koje mogu potjecati iz retroperitonealnog lanca simpatičnih ganglija ili srži nadbubrežnih žlijezda (> 30 %) (6). Slično neuroblastomu, ganglioneurom je tumor podrijetlom iz neuralnog grebena, a pojavljuje se u starije djece i u mlađih odraslih osoba. Ganglioneurom je najzreliji oblik od svih neuroblastičnih tumora. Uglavom je asimptomatski iako rijetko mogu biti i hormonski aktivni. Makroskopski je dobro očauren, a ima miksoidan izgleda na presjeku. Mikroskopski se nalaze dobro diferencirane zrele ganglijske stanice u fibrilarnoj stromi koja je nalik na moždano tkivo (neuropil). Citoplazmatski nastavci ganglijskih stanica sadržavaju neurofilamente i neurosekretorna zrnca (7).

1.5. Prevalencija

Klinički gledano, tumori nadbubrežne žlijezde nalaze se u 2 – 10 % svjetske populacije (10). Posljednjih je godina došlo do izrazitog porasta broja slučajno otkrivenih lezija, tj. incidentaloma. Tu činjenicu objašnjava sve učestalije korištenje slikovnih metoda visoke razlučivosti, u prvom redu kompjutorizirane tomografije (engl. *computerised tomography*; CT) i magnetske rezonancije (MR) u otkrivanju i dijagnostici niza abdominalnih poremećaja (6). Budući da je njezina pojava postala očigledna s dostupnosti neinvazivnih visoko razlučivih modaliteta snimanja, incidentalome nadbubrežne žlijezde smatra se bolešću moderne tehnologije (11). Incidencija je nešto viša u pacijenata koji su podvrgnuti pretragama zbog utvrđene maligne bolesti te iznosi 9 – 13 %, no pokazalo se kako samo 26 – 36 % takvih lezija uistinu odgovara metastatskoj promjeni. Prevalencija raste s dobi, iznosi 0,2 % u trećem desetljeću života, a 7 % u osmom desetljeću života. Najčešći incidentalomi su nefunkcionalni adenomi i njihov udio iznosi oko 75 % ukupnog broja (6). Od ostalih benignih tvorbi, nakon adenoma, po učestalosti se pronalaze mijelolipomi, ganglioneuromi, hemangiomi i ciste. Adenokortikalni karcinomi su jako rijetki i njihova incidencija iznosi 2 slučaja na milijun stanovnika godišnje (8, 12).

Prema patološkim studijama, učestalost adrenalnih incidentaloma ovisi o dobi pacijenta i veličini tumora. Srednja prevalencija iznosi 2,3 %, u rasponu je od 1 do 8,7 % te nema značajnih razlika između muškaraca i žena. Varijabilnost prevalencije lezije nadbubrežnih žlijezda među različitim serijama također odražavaju poteškoće u razlikovanju hiperplazije od malih nodula i adenoma, a promjer kvržica kretao se od 0,3 do 8,0 mm, a adenoma od 3,2 do 28,0 mm. Rizik za malignost povećava se sa masom nadbubrežne žlijezde. Za mase veće od 3 cm zabilježene su stope malignosti od 43 do 100 %. Nadbubrežna žlijezda je često mjesto za širenje metastaza, osobito iz pluća, dojke, želuca i raka bubrega, melanoma i limfoma (11 – 13).

1.6. Dijagnostika

Većina neoplazmi nadbubrežne žlijezde otkrivene su kao rezultat simptoma uzrokovanih rastom nefunkcionalnih tumora (bol, trbušne mase ili metastaze) ili kliničkom slikom funkcionalnih tumora: primarni aldosteronizam, Cushingov sindrom, virilizacija, ili feminizacija bilo samostalno ili u određenim kombinacijama (14).

Za dijagnostiku tumora nadbubrežnih žlijezda mogu se koristiti slikovne tehnike poput ultrazvuka, kompjuterizirane tomografije (CT), magnetske rezonancije (MRI), pozitronske emisijske tomografije (PET). Od ostalih tehnika koriste se laparoskopija, biopsija te krvni i urinski laboratorijski testovi za adrenalne hormone (katekolamini, kortizol, aldosteron...) (15).

U patohistološkim laboratorijima rutinski se pregledavaju uzorci tumora nadbubrežnih žlijezda i histopatološka analiza je zlatni standard u dijagnostici tumora nadbubrežnih žlijezda (16). Uzorak se primarno pregledava makroskopski, a zatim je ključno izvršiti pravilno hemalaun-eozinsko bojenje dobro fiksiranog, obrađenog i tanko izrezanog preparata te mikroskopski pregledati preparat.

Diferencijalna dijagnoza kortikalnog adenoma nadbubrežne žlijezde (ACA) i karcinoma (ACC) smatrana je problematičnom, a razvijene su i složene sheme i algoritmi za pomoć pri razlikovanju (17 – 19). Među različitim predloženim kriterijima, najčešće korišteni su Weissovi kriteriji, a zahtjevaju samo patohistološke nalaze. Devet Weissovih patohistoloških kriterija su:

Tablica 1 Weissovi kriteriji (prilagođeno po tekstu reference 20)

1.	Visok stupanj nuklearnosti
2.	Brzina mitoze veća od pet na 50 polja visokog stupnja snage (HPF)
3.	Atipični mitotični oblici
4.	Eozinofilna citoplazma s tumorskim stanicama (> 75 % tumorskih stanica)
5.	Difuzna arhitektura (> 33 % tumora)
6.	Nekroza
7.	Venska invazija
8.	Sinusoidna invazija
9.	Kapsularna invazija

Svaki Weissov kriterij je boduje s 0 ako nije prisutan, a s 1 ukoliko je prisutan. Prema tome, svaki tumor u konačnici može biti bodovan u rasponu od 0 do 9. Tumori sa 3 boda ili manje prema ovim histološkim kriterijima klasificirani su ako ACA, a tumori koji imaju 4 i više bodova klasificirani su kao ACC. Najčešće korištena klasifikacija za procjenu lokalnih proširenja primarnog tumora, zahvaćenosti limfnih čvorova te prisustva metastaza je TNM klasifikacija koju predložila Međunarodna unija za kontrolu zloćudnih tumora (UICC) i Američko udruženje protiv zloćudnih tumora (8).

Morfološko razlikovanje medularnih i adrenokortikalnih tumora uglavnom je zahtjevno te se često koristi široki imunohistokemijski panel markera. Imunohistokemijska dijagnostika je posebno važna kod malih uzoraka s biopsije, a broj korištenih markera koji se rutinski koriste se stalno povećava. Studije su pokazale da su adrenokortikalni tumori pozitivni na kalretinin, melan-A, inhibin i BCL-2, feokromocitomi i paraganliomi negativni na navedene markere s tim da su ganglioneuromatozne regije oko feokromocitoma pokazale imunoreakciju na kalretinin. Također, melan-A i inhibin mogu biti pozitivni i kod nekih neadrenalnih tumora poput melanoma, angiomiolipoma ili raka jajnika. I feokromocitomi i adrenokortikalni tumori mogu biti pozitivni na neuroendokrine markere poput sinaptofizina i neuron – specifične enolaze dok je kromogranin karakterističan samo za feokromocitom (21 – 22).

Pomoću antigena Ki-67 može se izvršiti imunohistokemijska procjena stanične proliferacije te time detektirati malignost adrenokortikalnih neoplazmi. Prekomjerna ekspresija Ki-67, p21, p27 i p53 ukazuje na malignost nadbubrežnih žlijezda (22 – 24). Transkripcijski steroidogenički faktor 1 (SF-1) se navodi kao dobar dijagnostički i prognostički marker za adrenokortikalne tumore, ali ipak prvenstveno njegova povećana ekspresija ukazuje na samo porijeklo tumora, odnosno kore nadbubrežne žlijezde.

1.7. Kirurško liječenje

Kirurško odstranjivanje nadbubrežne žlijezde s tumorom tj. adrenaletomija, uz hormonsko liječenje, radioterapiju te kemoterapiju, jedan je od najčešćih načina liječenja tumorom zahvaćenih nadbubrežnih žlijezda. Adrenaletomija se može izvesti klasičnim otvorenim operativnih zahvatom ili pak minimalno invazivnim zahvatom – laparaskopskom operacijom. Zbog svoje specifične lokalizacije koja je u neposrednoj blizini drugih organa, neophodne su iznimne kirurške vještine kao i liječnikovo izvrsno poznavanje anatomije i embriologije žlijezda (5, 25). Jedni od glavnih indikacija za kirurško liječenje su prisutnost simptoma ili funkcionalnih tumora. U slučajevima asimptomatskih tumora potrebno je sagledati ostale kliničke, biokemijske, histološke i radiološke kriterije pomoću koji se razlikuju benigni i maligni tumori što pomaže u odluci liječiti kirurški ili ne (26). Prije operativnog zahvata obavezno je razmotriti ide li dob pacijenta, komorbidnost i klinička prosudba u prilog operativnog zahvata ili je neki drugi oblik liječenja bolji odabir (27).

2. CILJEVI

Ciljevi istraživanja bili su istražiti tumore nadbubrežnih žlijezda bolesnika operiranih u KBC-u Osijek od uvođenja Bolničkog informatičkog sustava (BIS-a) 2016. godine do ožujka 2019. godine te ispitati postoji li razlika u lokalizaciji, veličini, patohistološkom nalazu tumora između ispitanika oba spola, dobi ispitanika obzirom na spol, lokalizaciju lijevo – desno i lokalizaciju jednostrano – obostrano te povezanost dobi i veličine tumora.

3. ISPITANICI I METODE

3.1. Ustroj studije

Presječno istraživanje s povijesnim podacima.

3.2. Ispitanici

Ispitanici su bolesnici oba spola s dijagnozom tumora nadbubrežne žlijezde koji su operirani u KBC-u Osijek u razdoblju od uvođenja Bolničkog informatičkog sustava (BIS-a) 2016. godine do ožujka 2019. godine. Uzorak broji ukupno 23 pacijenta (N = 23). Na Kliničkom zavodu za patologiju i sudsku medicinu KBC Osijek rutinski su se histološki pregledavali uzorci tumora nadbubrežne žlijezde, kojima je određena veličina i stupanj patohistološke diferencijacije prema Weiss-ovim kriterijima. U radu se koristila postojeća medicinska dokumentacija Zavoda za abdominalnu kirurgiju KBC-a Osijek i Kliničkog zavoda za patologiju i sudsku medicinu s dijagnozom tumora nadbubrežnih žlijezda, koji su operirani na Zavodu za abdominalnu kirurgiju u KBC-a Osijek, u periodu od 2016. do 2019. godine. Analiza se obavila na postojećim arhivskim histološkim staklima sa standardnim (hemalaun-eozin) bojenjem. Budući da su podaci za neke pacijente nepotpuni, oni su isključeni iz pojedinih interficijalnih analiza.

3.3. Metode

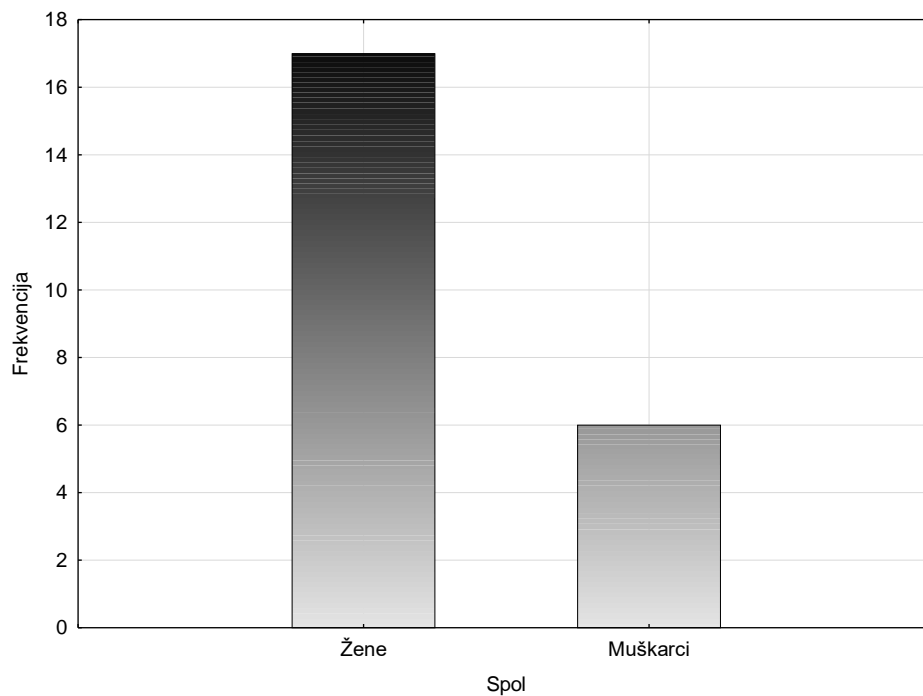
Analizom postojeće medicinske dokumentacije (arhiva) Zavoda za abdominalnu kirurgiju u KBC Osijek i Kliničkog zavoda za patologiju i sudsku medicinu operiranih pacijenata na Zavodu za abdominalnu kirurgiju u KBC-u Osijek s dijagnozom tumora nadbubrežnih žlijezda, u periodu od 2016. do 2019. godine prikupljeni podaci su: dob i spol pacijenta, dijagnoza, lokalizacija tumora, patohistološki nalaz, te veličina tumora i stupanj patohistološke diferencijacije prema Weiss-ovim kriterijima. Uzorci tumora nadbubrežnih žlijezda analizirati će se morfološki pomoću mikroskopa marke Olympus® (model CX40, Tokyo, Japan) na postojećim arhivskim histološkim staklima, bojanim standardnim hemalaun-eozin bojenjem.

3.4. Statističke metode

Za kvalitativne podatke navedene su mjere apsolutne i relativne frekvencije, a za kvantitativne aritmetička sredina, medijan, standardna devijacija, koeficijenti asimetrije i spljoštenosti (i pripadajuće standardne greške), te rezultati Kolmogorov-Smirnovljevog testa (K-S d). Normalnost distribucije kvantitativnih varijabli se provjeravala testiranjem asimetrije i spljoštenosti te putem Kolmogorov-Smirnovljevog testa, gdje se testirala značajnost pri granici p-vrijednosti od 0,05. U testovima testiranja razlike na poduzorcima provela se dodatna provjera Levenovim testom homogenosti varijance. Koristili su se Hi-kvadrat test, Fisherov egzaktni test i t-test. Također je korišten Pearsonov koeficijent korelacije (r). Za obradu podataka koristio se statistički program STATISTICA (inačica 12.5.192.7, Tulsa, OK, USA)

4. REZULTATI

4.1. Raspodjela oboljelih od poremećaja nadbubrežne žlijezde s obzirom na spol



Slika 1 Raspodjela oboljelih od poremećaja nadbubrežne žlijezde s obzirom na spol

Usporedbom broja oboljelih muškaraca i žena hi-kvadrat testom dobivena je statistički značajna razlika ($\chi^2 = 5,26$, $df = 1$, $p = 0,02$; v. Sliku 1). Iako je utvrđeno kako je značajno više žena prisutno u dobivenom uzorku zbog malog broja muškaraca u uzorku, u daljnjoj obradi je potrebno testirati spolne razlike uz dozu opreza, budući da poduzorak muškaraca vjerojatno ne može uz tako mali broj ($n = 6$) biti reprezentativan za ukupnu populaciju.

4.2. Usporedbe veličine tumora

Razlike u veličini tumora testirale su se s obzirom na spol, lokalizaciju lijevo – desno i lokalizaciju jednostrano – obostrano. Izbačena su dva ispitanika za koje nije postojao podatak o veličini tumora. Zasebno su izračunati rezultati za maksimalne veličine tumora s desne strane, i posebno s lijeve strane – tj. uključeni su i pacijenti s obostranom bolesti nadbubrežne žlijezde. Za veličinu tumora uzimao se najveći promjer tumora, a od statističkih testova korišten je t-test.

Tablica 2 Deskriptivni prikaz promjera tumora

	Aritmetička sredina	Medijan	Standardna devijacija	Koeficijent asimetrije (st. greška)	Koeficijent spljoštenosti (st. greška)	K-S <i>d</i>
Veličina tumora	50,11	46,00	20,56	0,77 (0,50)	0,90 (0,97)	0,16

Tablica 3 T-testovi za nezavisne uzorke između veličine tumora s obzirom na spol i lokalizaciju (lijevo nasuprot desnom i jednostrano nasuprot obostranom)

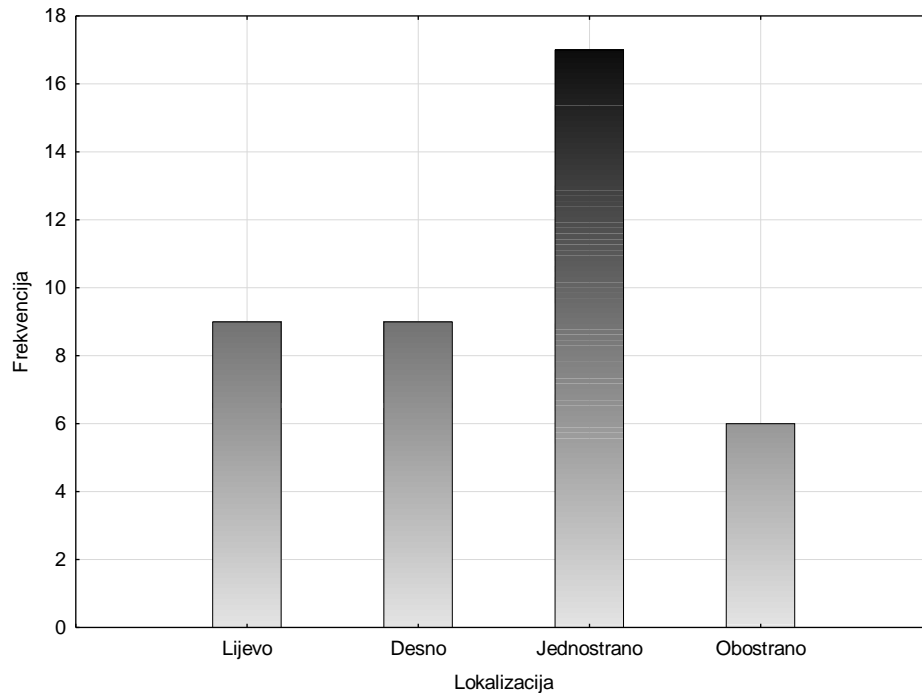
	Artimetička sredina	Standardna devijacija	t	Stupnjevi slobode	p
Spol					
Muškarci	57,7	24,21	1,07	19	0,30
Žene	47,1	18,98			
Lokalizacija					
Desno	51,8	22	1,49	24	0,15
Lijevo	39,6	19,30			
Jednostrano	50,6	22,62	0,21	19	0,84
Obostrano	48,40	13,78			

*p < 0,05, **p < 0,01

Spolne razlike nisu utvrđene t-testom (v. Tablicu 3), tj. nije utvrđena statistički značajna razlika između muškaraca i žena s obzirom na maksimalnu veličinu tumora. Također, nisu utvrđene statistički značajne razlike između lijeve i desne strane kao ni kod usporedbe veličine tumora kod pacijenata koji imaju jednostrano i obostrano tumore.

4.3. Raspodjela tumora prema lokalizaciji

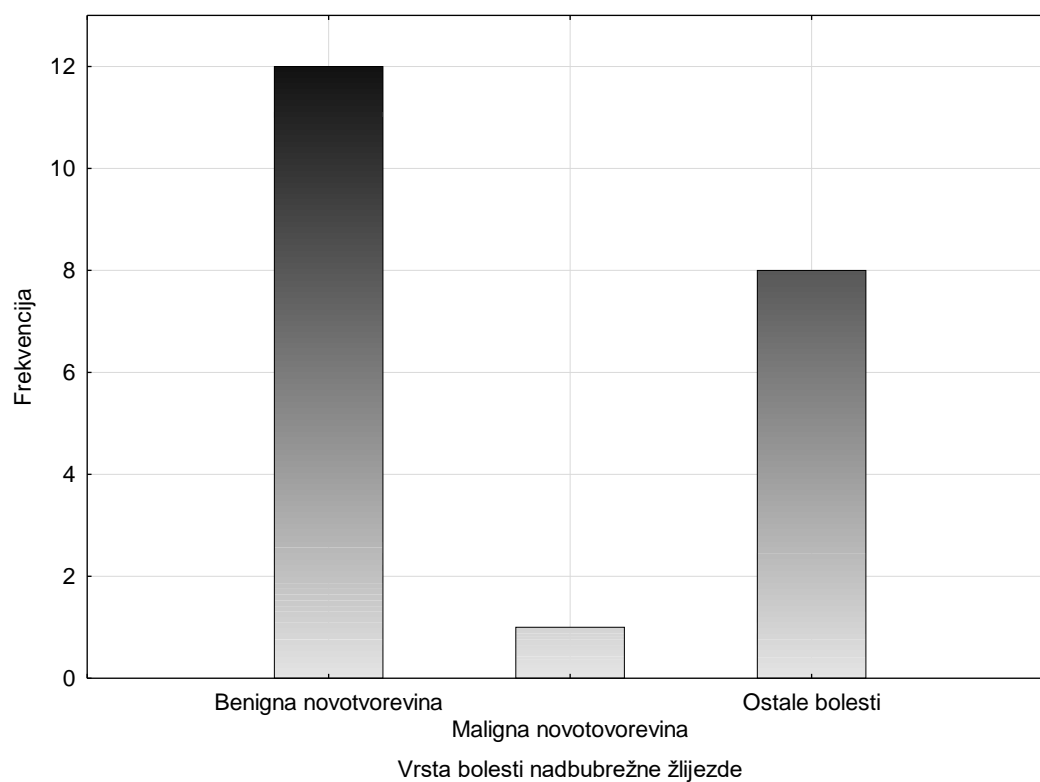
Nije bilo potrebno provesti testiranje za razdiobu tumora prema lokalizaciji na lijevoj i desnoj strani jer uvidom u Sliku 2, vidljivo je da je jednak broj bolesti nadbubrežne žlijezde bio dijagnosticiran na lijevoj i desnoj strani (N = 9).



Slika 2 Razlike u učestalosti jednostranih nasuprot obostranih bolesti nadbubrežne žlijezde

Za testiranje pojavnosti tumora samo s jedne strane nasuprot obostrano, korišten je hi-kvadrat test. Dobiveni rezultati ukazuju da je incidencija jednostrane nadbubrežne bolesti značajno veća od obostrane incidencije ($\chi^2 = 7,35$, $df = 1$, $p = 0,007$). V. Sliku 2.

4.4. Raspodjela tumora prema patohistološkoj dijagnozi



Slika 3 Razlike u učestalosti različitih bolesti nadbubrežne žlijezde

Tablica 4 Raspodjela patohistoloških dijagnoza prema spolovima

	Muškarci	Žene
Benigne novotvorovine	2 (40%)	10 (62,5%)
Maligne novotvorovine	1 (20%)	
Ostale bolesti	2 (40%)	6 (37,5%)

Tablica 5 Uspoređivanje učestalosti bolesti nadbubrežne žlijezde

Benigne nt. nasuprot. maligne nt.	p = 0,04*
Ostale bolesti nasuprot benigne nt.	$\chi^2 = 0,80$, df = 1, p = 0,371
Maligne nt. nasuprot ostalih bolesti	p = 0,14
*p < 0,05	

Za testiranje usporedbe benignih nasuprot malignih novotvorenina i malignih novotvorenina nasuprot ostalih bolesti koristio se Fisherov egzaktni test, a za usporedbu benignih novotvorenina nasuprot ostalih bolesti hi-kvadrat test. Jedina statistički značajno dobivena razlika ukazuje da su benigne novotvorine češće od malignih. (Vidi Tablicu 4 i Sliku 3). Potrebno je napomenuti da je nemoguće vršiti kasnije parametrijske obrade uspoređujući vrste tumora, jer broj malignih novotvorina je prenizak.

4.5. Usporedbe s obzirom na dob

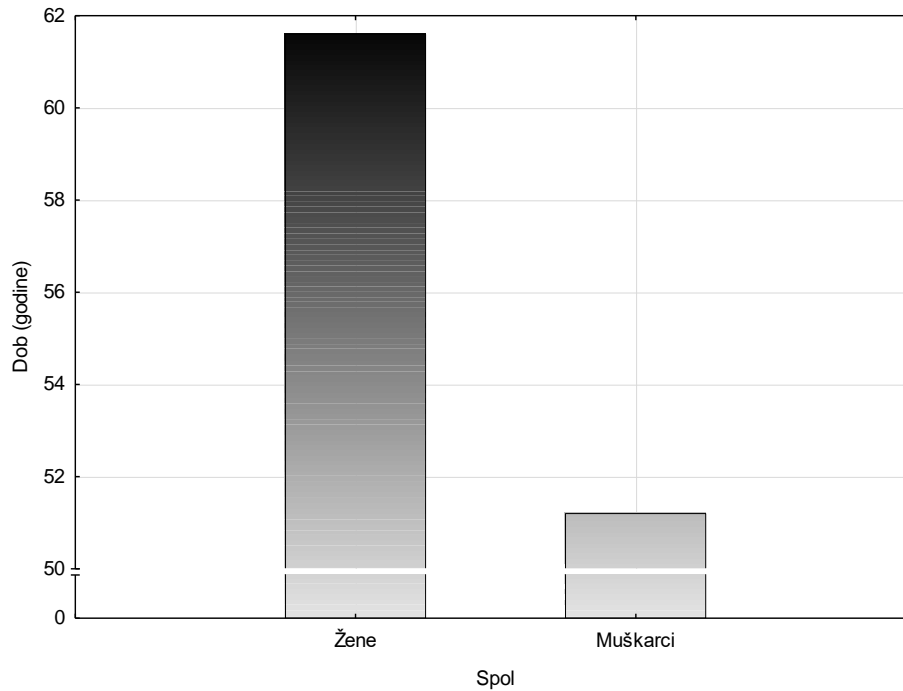
4.5.1. Dobne usporedbe s obzirom na spol i lokalizaciju

Dobne usporedbe je bilo moguće vršiti s obzirom na tri nezavisne varijable: spol, lokalizaciju lijevo – desno (kod onih koji nemaju obostranu lokalizaciju), i lokalizaciju jednostrano – obostrano.

Tablica 6 T-testovi za nezavisne uzorke između dobi pacijenata s obzirom na njihov spol te njihovu lokalizaciju (lijevo nasuprot desnom i jednostrano nasuprot obostranom)

	Arifmetička sredina	Standardna devijacija	t	Stupnjevi slobode	p
Spol					
Muškarci	51,2	16,59	2,03	21	0,03*
Žene	61,6	8,28			
Lokalizacija					
Desno	54,6	14,13	1,56	16	0,14
Lijevo	63,6	9,96			
Jednostrano	59,1	12,73	0,11	21	0,91
Obostrano	58,4	7,16			

*p < 0,05 **p < 0,001



Slika 4 Dobne razlike pacijenata s obzirom na spol

Utvrđene su spolne razlike u dobi pacijenata oboljelih od bolesti nadbubrežne žlijezde ($t = 2,03$, $df = 21$, $p < 0,05$; v. Tablicu 5). Nisu utvrđene značajne razlike u dobi pacijenata s obzirom na lokalizaciju bolesti nadbubrežne žlijezde (v. Tablicu 5). Ipak potrebna je velika doza opreza u tumačenju rezultata zbog niske statističke snage radi malog uzorka.

4.5.2. Povezanost dobi i veličine tumora

Za potrebe testiranja korelacije između dobi pacijenta i maksimalne veličine tumora, tj. u kojoj mjeri te dvije kvantitativne varijable kovariraju u uzorku, korišten je Pearsonov koeficijent korelacije (r). Isključena su dva ispitanika za koje nije postojao podatak o veličini tumora

Dobivena korelacija iznosi $r = -0,44$, što ukazuje na umjerenu negativnu povezanost.

5. RASPRAVA

Pregledom arhivske medicinske dokumentacije sa Zavoda za abdominalnu kirurgiju u KBC-u Osijek i Kliničkog zavoda za patologiju i sudsku medicinu, u periodu od 2016. do 2019. godine, prikupljeni su podaci za 23 pacijenta koja su operirana na Zavodu za abdominalnu kirurgiju u KBC Osijek sa dijagnozom tumora nadbubrežne žlijezde. Prikupljeni podaci su se analizirali kako bi se ispitalo postojanje razlike u lokalizaciji, veličini i patohistološkom nalazu tumora između ispitanika oba spola te dobi ispitanika obzirom na spol, lokalizaciju lijevo – desno i lokalizaciju jednostrano – obostrano te povezanost dobi i veličine tumora.

Prema podacima iz literature od tumora nadbubrežne žlijezde češće obole žene, što uz statističku značajnost potvrđuju rezultati ovog istraživanja s podacima iz KBC-a Osijek gdje žene čine 73,9 % operiranih pacijenata (11, 28, 29). Iako treba biti dosta oprezan u uzimanju ovih podataka budući da se radi o jako malom uzorku (N = 23) te poduzorku muškaraca (N = 6) koji vjerojatno ne može biti reprezentativan za cijelu populaciju. Endokrinološko istraživanje također pokazuje da se adenomi češće pojavljuju kod žena u zreloj i starijoj životnoj dobi dok muškarci češće oboljevaju mlađi i od malignih oblika (11), što se potvrdilo i ovim istraživanjem. Naime, uz statističku značajnost dobiveno je da su oboljele žene u prosjeku deset godina starije od oboljelih muškaraca.

Rizik od malignosti raste proporcionalno s veličinom tumora. Kao najbolji omjer osjetljivosti i specifičnosti navodi se promjer tumora od 4 cm (12). Veličina ima dobru prediktivnu vrijednost, osobito kad se prati tijekom određenog vremena, ali treba biti oprezan u njezinom tumačenju osobito kad se radi o izboru liječenja (30). Raspon veličina tumora u ovom istraživanju varira od 19 do 101 mm, a medijan iznosi 46 mm. Kao tumorsku veličinu uzimao se najveći promjer tumora, a podaci su prikupljeni mjerenjima na CT-u i MRI-u. Barzon i sur. navode da mjerenja sa CT uglavnom pokazuju manje promjere u usporedbi sa histološkim mjerenjima, a o tome posebno treba misliti kad se razmatra o operaciji kao terapijskoj mjeri (11). Treba se uzeti i u obzir da je uglavnom nemoguće izvesti postoperativno mjerenje tumora zbog rascjepkanosti i velikog broja fragmenata, a mjerni instrumenti koji mogu mjeriti i izvagati fragmente tako malih veličina rijetko su dostupni. Razlike u veličini tumora testirale su se s obzirom na spol, lokalizaciju lijevo – desno i lokalizaciju jednostrano – obostrano. Izbačena su dva ispitanika za koje nije postojao podatak o veličini tumora. Zasebno su izračunati rezultati za maksimalne veličine tumora s desne strane i posebno s lijeve

strane – tj. uključeni su i pacijenti s obostranom bolesti nadbubrežne žlijezde. Spolne razlike nisu utvrđene t-testom, tj. muškarci i žene se ne razlikuju značajno s obzirom na maksimalnu veličinu tumora. U prilog navedenim rezultatima ide što u nijednom dosada objavljenom radu nisu pronađeni rezultati usporedbe veličine tumora muškaraca i žena što može značiti da nikada nije ni uočena razlika. Također, nisu utvrđene značajne razlike između lijeve i desne strane. Rezultate slične ovom istraživanju imaju Hao i sur. Naime, rezultati njihovog istraživanja iznose da su u slučajevima malih adenoma (< 10 mm) statistički veći adenomi desne žlijezde, ali u slučajevima velikih adenoma (> 10 mm) nema statistički značajne razlike u veličini adenoma lijeve i desne žlijezde (31). Nadalje, ni kod usporedbe veličine tumora kod pacijenata koji imaju jednostrane i obostrane tumore nisu utvrđene statistički značajne razlike. Ipak, s obzirom da muškarci u uzorku imaju u prosjeku 10 mm veći tumor, a uzorak je visoko varijabilan što umanjuje statističku snagu uzorku i povećava šansu od beta-pogreške. Kao što je i prethodno navedeno, uzimajući u obzir da su tumori s desne strane u prosjeku 12 mm veći, a varijabilitet jako visok (doseže do 22 standardne devijacije) moguće je da se radi o beta pogrešci zbog malog uzorka.

Podaci o lokalizaciji tumora dosta variraju u različitim istraživanjima i njihovim uzorcima, jedni navode desnu kao češću stranu (11), a drugi kao lijevu (16). U našem istraživanju je jednak broj tumora nadbubrežne žlijezde i na lijevoj i na desnoj strani (n = 9). No, statistički značajno, uz p vrijednost manju od 0,01 je veća incidencija jednostranih tumorskih tvorbi u usporedbi sa bilateralnom incidencijom (12).

Više od polovice patohistoloških dijagnoza ispitanika provedenog istraživanja čine benigni adenomi, što je u skladu sa ostalim istraživanjima koja također navode adenome kao najčešću patohistološku dijagnozu (6, 11, 28). Samo jedan slučaj je malignan (*Carcinoma metastaticum*), a metastaze su najčešća maligna lezija nadbubrežnih žlijezda i druga najčešća lezija nadbubrežnih žlijezda uopće (nakon adenoma) (6). Od ostalih dijagnoza u ovom istraživanju našle su se “*Calcinosis et pseudocystis*”, “*Haemangioma cavernosum*” i “*Ganglioneuroma*” koje se po učestalosti navode odmah nakon nefunkcionalnih adenoma (28, 32, 33, 34). U skladu sa literaturom adenomi su većinom bili oštro ograničeni čvorovi sa masnim tkivom koji su i jedno od mjerila benignosti (6). Budući da se radi samo o patohistološkim dijagnozama, nisu poznati podaci o funkcionalnosti tumora te samoj kliničkoj slici pacijenta. Statističkim testiranjem je uočena statistički značajna razlika ($p < 0,05$). Između

benignih nasuprot malignim novotvorinama. No, nemoguće je vršiti kasnije parametrijske obrade uspoređujući vrste tumora, jer broj malignih novotvorina je prenizak.

Nisu utvrđene značajne razlike u dobi pacijenata s obzirom na lokalizaciju bolesti nadbubrežne žlijezde. Ipak, važno je za napomenuti kako je u slučaju usporedbe lijevo – desno vrlo vjerojatno razlog mali uzorak, posebno nakon što je isključeno pet ispitanika koji imaju obostranu lokalizaciju. Naime, razlike u aritmetičkim sredinama su poprilično velike, ali zbog visokog varijabiliteta su vjerojatno razlike ispale neznačajne, tj. postoji šansa da je došlo do beta-pogreške zbog niske statističke snage radi malog uzorka.

Korelacija između dobi pacijenta i maksimalne veličine tumora ukazuje na umjerenu negativnu povezanost ($r = - 0,44$) Točnije, utvrđeno je da što je pacijent mlađi u trenutku dobivanja dijagnoze, to je vjerojatnije da će imati veći tumor. Vrijedi i obrnuto: što je pacijent stariji, vjerojatno će imati manji tumor. Na temelju Pearsonovog koeficijenta korelacije, moguće je i izračunati koeficijent determinacije, te u ovom slučaju taj koeficijent ukazuje da maksimalna veličina tumora i dob pacijenta dijele 19,36 % zajedničke varijance.

Ovo istraživanje treba tumačiti s velikom dozom opreza jer se radi o jako malom uzorku. Naime, rezultati ovog istraživanja pokazali su da u KBC-u Osijek u posljednje tri godine operirane tumorske mase nadbubrežne žlijezde su uglavnom benigne. U usporedbi sa muškarcima, žene puno češće oboljevaju od tumora nadbubrežne žlijezde i u prosjeku su deset godina starije. Nema statistički značajne razlike u lokalizaciji lijevo – desno tumora nadbubrežne žlijezde, ali je značajno veća incidencija jednostranog u usporedbi s obostranom lokalizacijom. Korelacija između dobi i veličine ima negativni predznak, što znači da mlađi pacijenti imaju veću vjerojatnost da će imati i veći tumor.

Iako se radi o relativno rijetkim ili jako rijetkim bolestima, svakako bi bilo zanimljivo ponoviti istraživanje tako što bi se obuhvatio duži vremenski period u kojem bi se povećao i sami uzorak pacijenata. Također, obuhvatiti i kliničke parametre kako bi se ispitala funkcionalnost tumora te njihov utjecaj na opće stanje pacijenta.

6. ZAKLJUČCI

- Žene su značajno češće operirane od tumora nadbubrežnih žlijezda
- Nije utvrđena statistički značajna razlika u veličini tumora s obzirom na spol, lokalizaciju lijevo – desno te lokalizaciju jednostrano – obostrano
- Statistički je značajno veća incidencija jednostranih tumora nadbubrežne žlijezde u usporedbi s obostranom incidencijom dok nije utvrđena statistički značajna razlika u lokalizaciji lijevo – desno
- Statistički značajno je utvrđeno da su benigne novotvorine češće u usporedbi s malignim
- Korelacija dobi i veličine tumora je pokazala umjerenu negativnu povezanost, što znači da mlađi pacijenti imaju veću vjerojatnost da će imati i veći tumor

7. SAŽETAK

Ciljevi istraživanja: Istražiti tumore nadbubrežnih žlijezda pacijenata koji su operirani u KBC-u Osijek u periodu od uvođenja BIS-a 2016. do ožujka 2019. godine kako bi ispitali postoji li razlika u lokalizaciji, veličini, patohistološkom nalazu tumora između ispitanika oba spola te dobi ispitanika obzirom na spol, lokalizaciju lijevo – desno i lokalizaciju jednostrano – obostrano te povezanost dobi i veličine tumora.

Nacrt studije: Presječno istraživanje s povijesnim podacima.

Ispitanici i metode: Ispitanici su bolesnici oba spola s dijagnozom tumora nadbubrežne žlijezde koji su operirani u KBC-u Osijek u razdoblju od uvođenja BIS-a 2016. godine do ožujka 2019. godine. U radu se koristila arhiva KBC-a Osijek. Rezultati su obrađeni statističkim programom STATISTICA 12.5.192.7

Rezultati: Žene oboljevaju značajno češće. Testiranjem razlike u veličini tumora s obzirom na spol, lokalizaciju lijevo – desno te lokalizaciju jednostrano – obostrano nisu utvrđene statistički značajne razlike, a korelacijom dobi i veličine utvrđeno je da mlađi pacijenti imaju veću vjerojatnost da će imati veći tumor. Također, nije utvrđena značajna razlika u lokalizaciji lijevo – desno, ali je statistički značajno veća incidencija jednostranih tumora u usporedbi s obostranom incidencijom. Benigne novotvorine su značajno češće u odnosu na magline.

Zaključak: Uočene su statistički značajne razlike u incidenciji obzirom na spol, patohistološku dijagnozu, te lokalizaciju jednostrano – obostrano. Nasuprot tome, nisu uočene statistički značajne razlike u lokalizaciji lijevo – desno te razlike u veličini tumora. Korelacijom dobi i veličine utvrđeno je da mlađi pacijenti imaju veću vjerojatnost da će imati veći tumor.

Ključne riječi: patohistološka dijagnostika, nadbubrežne žlijezde, tumor

8. SUMMARY

Pathohistological diagnosis of the adrenal gland tumors

Objectives: The objectives are to examine the adrenal gland tumors of patients that were operated at the Clinical Hospital Center Osijek in the period from the introduction of the BIS in 2016 to March 2019 in order to test whether there is a difference in the location, size and pathohistological finding of the tumor between examinees of both gender and age considering gender, left – to – right localization and unilateral – bilateral localization and tumor size.

The draft of the study: The study was conducted as a cross – sectional with historical data.

Examinees and Methods: The examinees are patients of both sexes diagnosed with adrenal tumors who were operated at the Clinical Hospital Center Osijek in the period from the introduction of the BIS in 2016 to March 2019. Archive of the CHC Osijek was used in this paper. The results were processed by the statistical program STATISTICA 12.5.192.7

Results: Adrenal tumors are more predominant in females. No statistically significant differences were found examining the difference in tumor size considering gender, left to right localization, and unilateral – bilateral localization. Correlating age and size revealed that younger patients were more likely to have a larger tumor. Also, there was no significant difference in left to right localization, but statistically significantly higher incidence of unilateral tumors compared to bilateral incidence. Benign tumors are significantly more common than malign

Conclusion: There was a statistically significant difference in the incidence of tumors regarding the gender, pathohistological diagnosis, and unilateral – bilateral localization but no difference was observed in the left to right localization and the size. Correlating age and size revealed that younger patients were more likely to have a larger tumor.

Keywords: adrenal glands; pathohistological diagnosis; tumor

9. LITERATURA

1. Iacobellis G, Rossi GP, Castinetti F, Letizia C. Disease of Adrenal Glands. *Int J Endocrinol*;2015.
2. Zhang R, V. Lloyd R. The Pathology of Adrenal Masses. In 2017. p. 11–29.
3. Megha R, Leslie SW. Anatomy, Abdomen and Pelvis, Adrenal Glands (Suprarenal Glands). Treasure Island (FL): StatPearls Publishing; 2019
4. Mangray S, De Lellis R. Adrenal glands. In: Mills SE, editor. Sternberg's diagnostic surgical pathology. Philadelphia: Wolters Kluwer; 2015. p. 585–646.
5. Damjanov I, Jukić S, Nola M. Patologija, drugo izdanje. Zagreb: Medicinska naklada; 2008
6. Grubešić T, Matana Kaštelan Z, Budiselić B, Miletić D. Kompjutorizirana tomografija i magnetska rezonancija u dijagnostici lezija nadbubrežnih žlijezda. *Medicina Fluminensis*. 2017;53(1):16-26.
7. Roman S, Wu L. Surgical anatomy of the adrenal glands, UpToDate; 2019
8. Mondal SK, Dasgupta S, Jain P, Mandal PK, Sinha SK. Histopathological study of adrenocortical carcinoma with special reference to the Weiss system and TNM staging and the role of immunohistochemistry to differentiate it from renal cell carcinoma. *J Cancer Res Ther*. 2013 Sep;9(3):436–41.
9. Libé R. Adrenocortical carcinoma (ACC): diagnosis, prognosis, and treatment. *Front Cell Dev Biol*. 2015 Jul;3.
10. Crona J, Beuschlein F, Pacak K, Skogseid B. Advances in adrenal tumors 2018. *Endocrine-Related Cancer*. 2018 Jul 1;25(7):R405–20.
11. Barzon L, Sonino N, Fallo F, Palu G, Boscaro M. Prevalence and natural history of adrenal incidentalomas. *Eur J Endocrinol*. 2003 Oct;149(4):273–85.
12. Lacroix A. Clinical presentation and evaluation of adrenocortical tumors; UpToDate; 2017.
13. Lam K-Y, Lo C-Y. Metastatic tumours of the adrenal glands: a 30-year experience in a teaching hospital. *Clin Endocrinol (Oxf)*. 2002 Jan;56(1):95–101.
14. Lucon AM, Pereira MA, Mendonça BB, Zerbini MC, Saldanha LB, Arap S. Adrenocortical tumors: results of treatment and study of Weiss's score as a prognostic factor. *Rev Hosp Clin Fac Med Sao Paulo*. 2002 Dec;57(6):251–6.

15. Tests for adrenal cancer; American Cancer Society; Dostupno na adresi: <https://www.cancer.org/cancer/adrenal-cancer/detection-diagnosis-staging/how-diagnosed.html>; Datum pristupa 12.8.2019.
16. Hamrahian AH, Ioachimescu AG, Remer EM, Motta-Ramirez G, Bogabathina H, Levin HS, i sur. Clinical utility of noncontrast computed tomography attenuation value (hounsfield units) to differentiate adrenal adenomas/hyperplasias from nonadenomas: Cleveland Clinic experience. *J Clin Endocrinol Metab.* 2005 Feb;90(2):871–7.
17. Slooten H. V., Schaberg A, Smeenk D, Moolenaar A. J. Morphologic characteristics of benign and malignant adrenocortical tumors. 1985;55(4):8.
18. Fassnacht M, Arlt W, Bancos I, Dralle H, Newell-Price J, Sahdev A i sur.: Management of adrenal incidentalomas: European Society of Endocrinology Clinical Practice Guideline in collaboration with the European Network for the Study of Adrenal Tumors in: *European Journal of Endocrinology* Volume 175 Issue 2 (2016)
19. Mayo-Smith WW, Song JH, Boland GL, Francis IR, Israel GM, Mazzaglia PJ, i sur. Management of Incidental Adrenal Masses: A White Paper of the ACR Incidental Findings Committee. *J Am Coll Radiol.* 2017 Aug;14(8):1038–44.
20. Jain M, Kapoor S, Mishra A, Gupta S, Agarwal A. Weiss criteria in large adrenocortical tumors: a validation study. *Indian J Pathol Microbiol.* 2010 Jun;53(2):222–6.
21. Zhang PJ, Genega EM, Tomaszewski JE, Pasha TL, LiVolsi VA. The role of calretinin, inhibin, melan-A, BCL-2, and C-kit in differentiating adrenal cortical and medullary tumors: an immunohistochemical study. *Mod Pathol.* 2003 Jun;16(6):591–7.
22. Lin F, Liu H. Immunohistochemistry in Undifferentiated Neoplasm/Tumor of Uncertain Origin. *Archives of Pathology & Laboratory Medicine* [Internet]. 2014 Nov 26;138(12):1583–610.
23. Stojadinovic A, Brennan MF, Hoos A, Omeroglu A, Leung DHY, Dudas ME, i sur. Adrenocortical adenoma and carcinoma: histopathological and molecular comparative analysis. *Mod Pathol.* 2003 Aug;16(8):742–51.
24. Durak MG, Akın MM, Canda MS, Koçdor MA, Çömlekçi A, Birlik B. Pathologic features, Ki-67 indices and Melan-A expression in adrenal neoplasms. *Ege Tıp Dergisi.* 2011;50(3):6.
25. Sun N., Wu Y., Nanba K. i sur.; High-Resolution Tissue Mass Spectrometry Imaging Reveals a Refined Functional Anatomy of the Human Adult Adrenal Gland: *Endocrinology*, 2018., 10.1210/en.2018-00064

26. Bhat HS, Tiyyath BN. Management of Adrenal Masses. *Indian J Surg Oncol*. 2017 Mar;8(1):67–73.
27. Kapoor A, Morris T, Rebello R. Guidelines for the management of the incidentally discovered adrenal mass. *Can Urol Assoc J*. 2011 Aug;5(4):241–7.
28. Kraljević I. Klinička i hormonska obilježja incidentaloma nadbubrežne žlijezde, doktorska disertacija, 2015
29. Musella M, Conzo G, Milone M, et al. Preoperative workup in the assessment of adrenal incidentalomas: outcome from 282 consecutive laparoscopic adrenalectomies. *BMC Surgery* 2013; 13:57.
30. Young W.F, Kebebew E. The adrenal incidentaloma, *UpToDate*; 2018
31. Hao M, Lopez D, Luque-Fernandez MA, Cote K, Newfield J, Connors M, et al. The Lateralizing Asymmetry of Adrenal Adenomas. *J Endocr Soc*. 2018 Mar 16;2(4):374–85.
32. Yener S, Ertilav S, Secil M, et al. Prospective evaluation of tumor size and hormonal status in adrenal incidentalomas. *J Endocrinol Invest* 2010;33:32-6.
33. Bülow B, Jansson S, Juhlin C, et al. Adrenal incidentaloma - follow-up results from a Swedish prospective study. *Eur J Endocrinol* 2006;154:419-23.
34. Bülow B, Ahrén B; Swedish Research Council Study Group of Endocrine Abdominal Tumours. Adrenal incidentaloma--experience of a standardized diagnostic programme in the Swedish prospective study. *J Intern Med* 2002;252:239-46.

10. ŽIVOTOPIS

OSOBNİ PODACI

Ime i prezime	Veronika Banović
Adresa	Ulica Brigade kralja Tomislava, bb, Tomislavgrad, Bosna i Hercegovina
E-mail	veronika.banovic@gmail.com
Državljanstvo	hrvatsko
Datum rođenja	12. veljače 1996. godine
Broj mobitela	+385 95 828 2052; +387 63 278 089

OBRAZOVANJE

Fakultet	2017. – 2019.	Medicinski fakultet Osijek Diplomski studij Medicinsko laboratorijske dijagnostike
	2014. – 2017.	Sveučilišni odjel zdravstvenih studija - Split Preddiplomski studij Medicinsko laboratorijske dijagnostike
Srednja škola	2010. – 2014.	Opća gimnazija Marka Marulića, Tomislavgrad
Osnovna škola	2002. – 2010.	Osnovna škola Ivana Mažuranića, Tomislavgrad

OSOBNİ VJEŠTINE I KOMPETENCIJE

Materinski jezik	hrvatski
Drugi jezici	Engleski (C1), Njemački (B1)
Računalne vještine i kompetencije	Vješto vladanje alatima Microsoft Office (Word, Excel, PowerPoint) i pretraživanjem baza podataka (PubMed, Cochrane Database i sl.) te odlično poznavanje internetskih mogućnosti.
Vozačka dozvola	B kategorija

Volonterstvo

Volonter Sveučilišnoga odjela zdravstvenih studija u Splitu

Volonter Duhovno – humanitarne udruge Kap ljubavi

SUDJELOVANJE NA KONGRESIMA

Aktivno

- **10. – 11. svibanj 2018.** - 4th International Chohnoky Symposium
Barać A, Banović V, Jurić A, Lovrić M.
„Hematopoiesis requires a self-generating and well-organized process of differentiation of hematopoietic stem cells to maintain cell life span and their diversity“
- **08. – 13. travanj 2019.** – Festival znanosti 2019. Osijek
Jurić A, Gašpar I, Barać A, Banović V. - poster prezentacija
„Koje je boje vaš urin?“
- **17. - 22. lipanj 2019.** - 11. ISABS (*Conference on Forensic and Anthropologic Genetics and Mayo Clinic Lectures in Individualized Medicine*) Split
A. Barać, V. Banović, I. Gašpar, A. Jurić, M. Lovrić, I. Miškulin – poster prezentacija
„Knowledge and attitudes of Croatian general population towards personalized medicine“

Pasivno

- **06. svibanj 2017.** – Simpozij personalizirane medicine, MedILS Split
- **07. – 08. veljača 2019.** - Osječki studentski kongres OSCON
Međunarodni kongres translacijske medicine studenata i mladih liječnika