

# Patohistološka dijagnostika tumora paratireoidnih žlijezda

---

Jurić, Ana

Master's thesis / Diplomski rad

2019

Degree Grantor / Ustanova koja je dodijelila akademski / stručni stupanj: **Josip Juraj Strossmayer University of Osijek, Faculty of Medicine Osijek / Sveučilište Josipa Jurja Strossmayera u Osijeku, Medicinski fakultet Osijek**

Permanent link / Trajna poveznica: <https://urn.nsk.hr/urn:nbn:hr:152:747884>

Rights / Prava: [In copyright](#)/[Zaštićeno autorskim pravom.](#)

Download date / Datum preuzimanja: **2024-07-22**



Repository / Repozitorij:

[Repository of the Faculty of Medicine Osijek](#)



**SVEUČILIŠTE JOSIPA JURJA STROSSMAYERA U OSIJEKU**  
**MEDICINSKI FAKULTET OSIJEK**  
**SVEUČILIŠNI DIPLOMSKI STUDIJ MEDICINSKO**  
**LABORATORIJSKA DIJAGNOSTIKA**

**Ana Jurić**

**PATOHISTOLOŠKA DIJAGNOSTIKA**  
**TUMORA PARATIREOIDNIH**  
**ŽLIJEZDA**

**Diplomski rad**

**Osijek, 2019. godine**

**SVEUČILIŠTE JOSIPA JURJA STROSSMAYERA U OSIJEKU**  
**MEDICINSKI FAKULTET OSIJEK**  
**SVEUČILIŠNI DIPLOMSKI STUDIJ MEDICINSKO**  
**LABORATORIJSKA DIJAGNOSTIKA**

**Ana Jurić**

**PATOHISTOLOŠKA DIJAGNOSTIKA**  
**TUMORA PARATIREOIDNIH**  
**ŽLIJEZDA**

**Diplomski rad**

**Osijek, 2019. godine**

Rad je ostvaren na Zavodu za patologiju i sudsku medicinu KBC-a Osijek

Mentor rada: izv. prof. prim. dr. sc. Tatjana Bačun, dr. med., specijalist internist,  
endokrinolog i dijabetolog

Rad ima 25 listova, 7 slika i 3 tablice.

## ***Zahvala.***

*Prije svega želim zahvaliti svojoj mentorici prof. prim. dr. sc. Tatjani Bačun na predloženoj temi, pomoći i podršci prilikom izrade ovog rada.*

*Zahvaljujem doc. dr. sc. Hrvoju Mihalju na suradnji, doc. dr. sc. Kseniji Marjanović na stručnim savjetima i pomoći pri izradi rada.*

*Hvala svim prijateljima koji su bili uz mene za vrijeme studiranja.*

*Posebnu zahvalnost želim uputiti svojoj obitelji koja je bila svakodnevna podrška i najveća snaga od prvog dana škole pa do kraja diplomskog studija.*

*Od srca hvala svima!*

*„Ako smo već uspjeli stići ovako daleko,  
te počeli raditi toliko nevjerovatnih stvari, ne bismo trebali odustati.“*

*- Igor Rudan, Zao zrak*

## Sadržaj

1. UVOD	1
1.1. Paratireoidne žlijezde	1
1.2. Embriologija	1
1.3. Hiperparatireoidizam	2
1.3.1. Primarni hiperparatireoidizam	2
1.3.2. Sekundarni hiperparatireoidizam	2
1.4. Tumori paratireoidnih žlijezda	3
1.4.1. Adenom paratireoidnih žlijezda	3
1.4.2. Hiperplazija paratireoidnih žlijezda	3
1.4.3. Karcinom paratireoidnih žlijezda	4
1.5. Kirurško razmatranje	4
1.6. Patohistološki laboratorij	5
1.7. Hemalaun eozin bojenje	5
2. CILJEVI	7
3. ISPITANICI I METODE	8
3.1. Ustroj studije	8
3.2. Ispitanici	8
3.3. Metode	8
3.4. Statističke metode	8
4. REZULTATI	10
4.1. Raspodjela oboljelih od poremećaja paratireoidne žlijezde s obzirom na spol	10
4.2. Usporedba veličine tumora	10
4.3. Raspodjela tumora prema lokalizaciji	13
4.4. Raspodjela tumora prema patohistološkoj dijagnozi	14
5. RASPRAVA	15
6. ZAKLJUČCI	18
7. SAŽETAK	19
8. SUMMARY	20
9. LITERATURA	21
10. ŽIVOTOPIS	23

## **POPIS KRATICA**

BIS – bolnički informatički sustav

C – medijan

HE – hemalaun eozin

HPT - hiperparatireoidizam

K – S d – Kolmogorov – Smirnovljevi d

M – aritmetička sredina

PHPT – primarni hiperparatireoidizam

PTH – paratireoidni hormon

SD – standardna devijacija

SHPT – sekundarni hiperparatireoidizam

## POPIS SLIKA

<b>Slika 1</b> Prikaz posljedica hiperkalcijemije nastale uslijed povećanja PTH - a u PHPT - u	___	2
<b>Slika 2</b> Prikaz glavnih koraka rada patohistološkog laboratorija	_____	5
<b>Slika 3</b> Raspodjela oboljelih od poremećaja paratireoidne žlijezde s obzirom na spol	_____	10
<b>Slika 4</b> Aritmetičke sredine promjera paratireoidnih tumora s obzirom na lokalizaciju	_____	11
<b>Slika 5</b> Aritmetičke sredine promjera paratireoidnih tumora s obzirom na pacijente s hiperplazijom i adenomom	_____	12
<b>Slika 6</b> Raspodjela tumora prema lokalizaciji	_____	13
<b>Slika 7</b> Raspodjela tumora prema patohistološkoj dijagnozi	_____	14



## **POPIS TABLICA**

**Tablica 1** Priprihaćeni kriteriji za razlikovanje adenoma od karcinoma paratireoidnih žlijezda 4

**Tablica 2** Protokol he bojenja \_\_\_\_\_ 6

**Tablica 3** Deskriptivni prikaz promjera tumora \_\_\_\_\_ 10

## 1. UVOD

### 1.1. Paratireoidne žlijezde

Paratireoidne ili doštitne žlijezde su male endokrine žlijezde koje se nalaze u vratu čovjeka, smještene na gornjim i donjim polovima režnjeva štitne žlijezde, a funkcionalno su neovisne o njoj (1, 2). Četiri postojeće paratireoidne žlijezde dijele se u dvije skupine ovisno o lokalizaciji. Centimetar iznad mjesta ulaska inferiorne tireoidne arterije u tireoidnu žlijezdu nalaze se dvije gornje paratireoidne žlijezde koje se razvijaju iz četvrtog škržnog nabora. Navedene žlijezde usko su povezane s lateralnim režnjevima štitnjače (1). Preostale dvije donje paratireoidne žlijezde potječu iz trećeg škržnog nabora (2, 3). Ove su žlijezde usko povezane s timusom te imaju varijabilniji anatomski položaj u odnosu na dvije gornje žlijezde (1). Preko gornje i donje tireoidne arterije žlijezde se opskrbljuju arterijskom krvlju (3). Glavna je uloga paratireoidnih žlijezda regulacija razine kalcija u krvi, a osim kalcija regulira i razinu fosfora. Prilikom smanjene razine kalcija u krvi paratireoidna žlijezda proizvodi i otpušta paratireoidni hormon (PTH) te na taj način paratireoidne žlijezde indirektno djeluju na bubrege, crijeva i koštane strukture (2). Paratireoidne žlijezde prvi je otkrio Sir Richard Owen 1850. godine u velikog indijskog nosoroga, a 30 godina nakon, zahvaljujući švedskom studentu Ivaru Standstormu, otkrivene su u ljudskom organizmu. Prvu paratireoidtomiju izveo je Felix Mandl 1929. godine, a tek 30 godina poslije po prvi puta izoliran je hormon ljudske paratireoidne žlijezde (1).

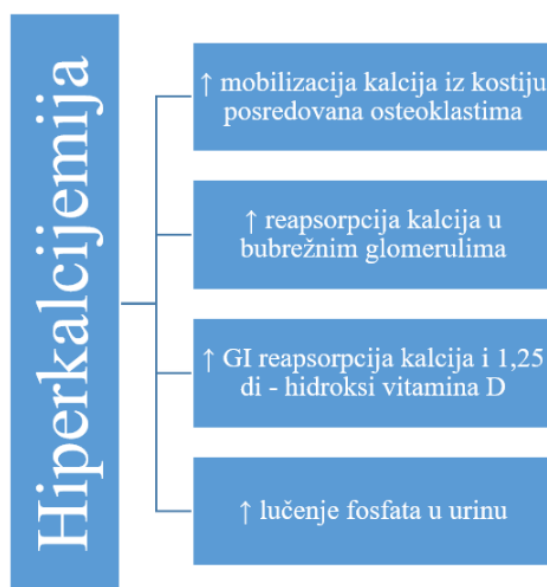
### 1.2. Embriologija

Paratireoidne žlijezde nastaju iz endodermalnih epitelnih stanica (1). Žlijezde makroskopski nalikuju na limfni čvor zbog svoje žućkaste i smečkaste boje (3). Stanice koje sačinjavaju žlijezde su glavne, svijetle i oksifilne (onkocitne) stanice. Navedene stanice stvaraju parenhim unutar kojeg su moguća žarišta masnog tkiva. Glavne stanice karakteriziraju središnje smještene jezgre, gusti kromatin te eozinofilna do amfofilna citoplazma s neutralnim lipidima. U zdravim paratireoidnim žlijezdama odraslih mitozu se ne bi trebala vidjeti. Svijetle stanice odraz su funkcionalnog stanja glavnih stanica, a prepoznatjive su po obilnoj svijetloj citoplazmi. Oksifilne (onkocitne) stanice imaju eozinofilnu citoplazmu, a izrazito su bogate mitohondrijima i oksidacijskim enzimima (3).

### 1.3. Hiperparatireoidizam

#### 1.3.1. Primarni hiperparatireoidizam

Primarni hiperparatireoidizam (PHPT) je poremećaj paratireodnih žlijezda koji uzrokuje pojačano lučenje PTH - a, a posljedično tome dolazi do hipofosfatemije i hiperkalcemije koja je ujedno i najčešći simptom PHPT - a. Povećane koncentracije kalcija u krvi mogu uzrokovati poremećaje u organizmu koji su povezani s metabolizmom kalcija (3).



**Slika 1** Prikaz posljedica hiperkalcijemije nastale uslijed povećanja PTH - a u PHPT - u

(prilagođeno po tekstu reference 3)

Statistički podaci pokazuju da je PHPT jedan od najčešćih endokrinopatija te da se rjeđe pojavljuje u muškaraca nego u žena. Najčešći su uzroci PHPT - a benigni adenom i primarna hiperplazija paratireoidnih žlijezda (4).

#### 1.3.2. Sekundarni hiperparatireoidizam

Sekundarni hiperparatireoidizam (SHPT) je stanje koje nije vezano direktno uz poremećaj paratireodnih žlijezda, već se najčešće vezuje uz oštećenja bubrega. Histološka karakteristika SHPT - a je difuzna ili nodularna hiperplazija jedne do tri žlijezda. Vakuolizirane, glavne stanice bogate glikogenom i smanjena mast u citoplazmi karakteristično je stanje za hiperplaziju u SHPT - u. U slučaju da se iz sekundarne hiperplazije žlijezde ne

vraćaju u normalno stanje, postoji mogućnost nastanka autoimunog adenoma što se u literaturi ponekad naziva tercijarnim hiperparatireoidizmom (3).

## **1.4. Tumori paratireoidnih žlijezda**

### **1.4.1. Adenom paratireoidnih žlijezda**

Adenom paratireoidnih žlijezda je benigna monoklonska novotvorina koju karakteriziraju povećane žlijezde i povećana sekrecija PTH - a, a uglavnom zahvaća samo jednu paratireoidnu žlijezdu (5). Sporadični adenom paratireoidnih žlijezda je u 80 % slučajeva uzrok hiperparatireoidizma (HPT - a) te je ujedno i jedan od dva najučestalija uzroka PHPT - a (6). Većina adenoma nastaje u jednoj od donjih žlijezda. Adenom može biti onkocitni adenom i lipoadenom (3). U dosadašnjim istraživanjima tumor supresor MEN1 odnosno proto-onkogen CCND1 najčešći su molekularni pokretači sporadičnog adenoma paratireoidnih žlijezda. Najčešće zastupljena genetska aberacija koja se javlja u oko polovine slučajeva adenoma gubitak je heterozigotnosti na lokusu MEN1 na kromosomu 11q13 (5). Osim potonjih, geni koji sudjeluju u razvoju adenoma uključuju kodirajuće inhibitore kinaze ovisne o ciklinu, zajedno s CTNNB1, EZH2, ZFX, GCM2 i CASR (7). Kirurško uklanjanje adenoma treba biti minimalno invazivno, a ključni korak u minimaliziranju invazivnosti je prijeoperativna lokalizacija adenoma (8). Adenom karakterizira veoma mala veličina, učajurenost te žuto-smeđa boja, dok mu prosječna težina iznosi 1 g. Česta je pojavnost atipične lokalizacije u tireoidnoj žlijezdi, tkivu vrata ili timusu. Negativna reakcija eozinofilnog sadržaja na tireoglobulin omogućava razlikovanje adenoma tireoidne od adenoma paratireoidnih žlijezda (3). Histološki su uglavnom građeni od glavnih stanica, ali često sadržavaju žarišta svijetlih i oksifilnih stanica. Nekroze i krvarenja moguće je pronaći u slučaju velikog adenoma.

### **1.4.2. Hiperplazija paratireoidnih žlijezda**

Proliferacija glavnih, onkocitnih ili promijenjenih onkocitnih stanica rezultira povećanjem stanične mase žlijezda tj. njihovom hiperplazijom. Učestalost hiperplazije proporcionalna je povećanju životne dobi, uzrok je često nepoznat, a zahvaćene žlijezde mogu težiti do 500 mg. Spoznaje na molekularnoj razini upućuju na to da je hiperplazija monoklonska proliferacija koja nastaje nakon poliklonske proliferacije. Najčešće je dijagnosticirana hiperplazija glavnih stanica. Hiperplazija može biti difuzna ili u obliku čvorova te se posljedično tome može govoriti o difuznoj i nodularnoj hiperplaziji. Kod hiperplazije svijetlih

stanica stvaraju se žljezdani oblici, a do toga dolazi kada izostaje stimulacija za lučenje PTH - a (3).

### 1.4.3. Karcinom paratireoidnih žlijezda

Karcinom paratireoidnih žlijezda jedan je od najrjeđih uzroka PHPT - a, a u prilog tome idu rezultati provedenih istraživanja. Prema osmogodišnjem istraživanju provedenom krajem 20. i početkom 21. stoljeća karcinom paratireoidnih žlijezda je najrjeđi uzrok PHPT - a te učestalost iznosi nešto manje od 1 % (9). Nadalje, u retrospektivnom istraživanju dviju europskih kohorta incidencija karcinoma kao uzroka PHPT - a iznosi od 0,3 do 2,1 % (10). Ključnu ulogu u tumorigenezi karcinoma ima mutacija HRPT2 tumor supresor gena (11). Karcinom paratireoidnih žlijezda makroskopski stvara konzistentnu nepravilnu masu koja je na prerezu sivkastobjelkaste boje, a može težiti do 10 g. Kancerozne stanice mogu biti različitih veličina, ali uglavnom su unimorfne. Ponekad je teško temeljem izgleda razlučiti radi li se o adenomu ili karcinomu. U 80 % dijagnosticiranih karcinoma vidljiva je mitotska aktivnost stanica koja inače nije prisutna u zdravom tkivu (3).

**Tablica 1** Prihvaćeni kriteriji za razlikovanje adenoma od karcinoma paratireoidnih žlijezda

(prilagođeno po tekstu reference 3)

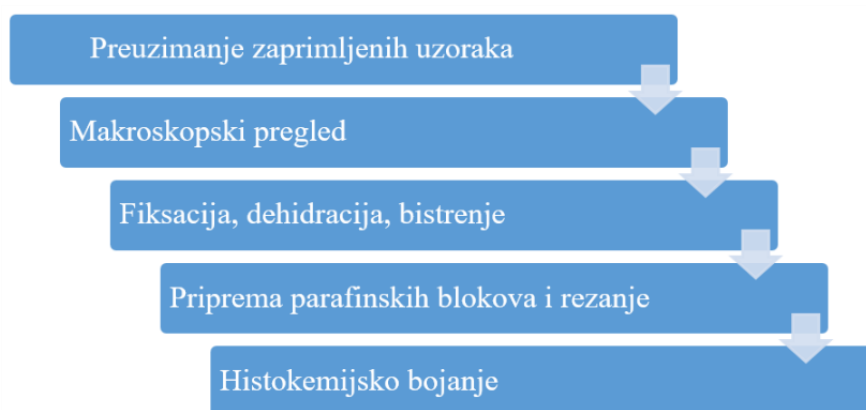
<b>KRITERIJI ZA RAZLIKOVANJE</b>	
1.	Lokalna invazija čahure i krvne žile
2.	Metastaze u regionalne vratne limfne čvorove
3.	Udaljene metastaze u pluća, jetru ili kosti

### 1.5. Kirurško razmatranje

Za uspješno kirurško liječenje poremećaja paratireoidnih žlijezda ključan je spoj rezultata laboratorijskih testova, poznavanja kliničke slike te iskustvo kirurga u poznavanju patohistoloških varijacija u anatomiji paratireoidnih žlijezda. Atipična lokalizacija tumora često smanjuje mogućnost prijeoperativnog predviđanja ishoda operacije i povećava mogućnost oštećenja tireoidne žlijezde, stoga u takvim slučajevima uvelike mogu pomoći prijeoperativni lokalizacijski testovi, dok je stručnost kirurškog tima presudna točka operativnog uspjeha. (1)

## 1.6. Patohistološki laboratorij

Preuzimanje zaprimljenih uzoraka te njihov makroskopski pregled inicijalni su koraci patohistološke dijagnostike i rada u patohistološkom laboratoriju. Važno je sa sigurnošću, ukoliko je moguće, odrediti kolika je udaljenost promjene od ruba odnosno uz pomoć tkivnih boja odrediti gdje se nalaze resekcijski rubovi. Fiksacija je prvi korak obrade tkiva te se na taj način zaustavlja autoliza i putrefakcija. Drugi korak obrade tkiva je postupna dehidracija kojom se uklanja voda iz tkiva kako bi u sljedećem koraku parafin mogao prodrijeti do svakog dijela tkiva. Prije uklapanja u parafin i stvaranja parafinskog bloka potrebno je provesti bistrenje tkiva. Rezanje, stavljanje na predmetnicu te zaključno s deparafinizacijom, preparat je spreman za daljnje bojenje. (12)



**Slika 2** Prikaz glavnih koraka rada patohistološkog laboratorija

(prilagođeno po tekstu reference 12)

## 1.7. Hemalaun eozin bojenje

Hemalaun eozin (HE) bojenje je klasično i jednostavno, ali veoma važno bojenje u dijagnostici morfoloških promjena. Sposobnost razlikovanja i prikazivanja mnoštva citoplazmatskih, nuklearnih i izvanstaničnih svojstava matriksa čini ga jednim od ključnih koraka u dijagnostici tumora (13). Hematoksilin je prirodni kemijski spoj ekstrahiran iz srži kampehova drveta (*Haematoxillon campechianum*) koji se koristi još od druge polovice 19. stoljeća. Hematoksilin sam po sebi nije boja, već izlaganjem prirodnoj dugotrajnoj oksidaciji ili potpomognutoj brzom kemijskoj oksidaciji hematoksilin oksidira u hematein (12, 14). U konačnici s mordantima hematein stvara bazičnu boju hemalaun. Mordanti su metalne soli koje stvaraju most između tkiva i boje (12). Boji tamno plavo te vjerno prikazuje intranuklearne morfološke detalje (15). Hemalaunom obojene jezgre prikazujući različito kondenzirani

heterokromatin omogućavaju razlikovanje zdrave od patološki promjenjene tumorske jezgre što uvelike doprinosi postavljanju dijagnoze (13). Bojenje hemalaunom može biti regresivno i progresivno, ovisno o tome diferencira li se tkivo kiselim alkoholom ili alkalnom otopinom (12). Oprečno hemalaunu, bojanje citoplazme i nukleola različitim nijansama crvene i roze svojstveno je eozinu. Eozin je ksantensko anionsko bojilo, komercijalno je dostupno više različitih vrsta, a najčešće se koristi u vodi topljiv žuti eozin (12, 14). Nekompaktibilnost s imunoflorescencijom smatra se negativnom karakteristikom HE bojenja (13).

**Tablica 2** Protokol HE bojenja

<b>Koraci HE bojenja</b>	
1. Deparafinizacija u ksilolu	<b>30 - 45 min</b>
2. Ispiranje u apsolutnom alkoholu	<b>3 x 10 min</b>
3. Ispiranje pod tekućom vodom	<b>5 min</b>
4. Nanošenje Mayerova hematoksilina	<b>5 min</b>
5. Ispiranje pod tekućom vodom	<b>10 min</b>
6. Nanošenje 1 %-tne otopine eozina	<b>1 min</b>
7. Ispiranje viška boje pod tekućom vodom	
8. Ispiranje u apsolutnom alkoholu	<b>3 x 10 min</b>
9. Izbistravanje u ksilolu	<b>2 x 10 min</b>
10. Pokrivanje medijem za montiranje trajnih preparata	

Otopine i kvaliteta reza glavni su faktori trajanja bojenja. Rezovi bi trebali biti optimalne debljine, ravnomjerne izrezani, bistri i jednako obojeni. U konačnici preparat ne bi trebao imati artefakte (formalinski pigment, mrlje boja, zračni mjehurići, višak medija) kako bi bilo omogućeno kvalitetno mikroskopiranje svjetlosnim mikroskopom (12).

## 2. CILJEVI

Ciljevi ovog istraživanja bili su istražiti tumore paratireoidnih žlijezda u pacijenata koji su operirani u KBC-u Osijek od uvođenja Bolničkog informatičkog sustava (BIS - a) 2016. godine do ožujka 2019. godine i ispitati postoji li razlika u lokalizaciji, veličini i patohistološkom nalazu tumora između ispitanika oba spola.



### **3. ISPITANICI I METODE**

#### **3.1. Ustroj studije**

Presječno istraživanje s povijesnim podacima.

#### **3.2. Ispitanici**

Ispitanici su bili bolesnici oba spola s dijagnozom tumora paratireoidne žlijezde koji su operirani u KBC Osijek u razdoblju od 2016. (od uvođenja BIS - a u KBC Osijek) do ožujka 2019. Na Kliničkom zavodu za patologiju i sudsku medicinu KBC Osijek rutinski su histološki pregledani svi uzorci tumora paratireoidne žlijezde. U radu se koristila postojeća medicinska dokumentacija (arhiva) Klinike za otorinolaringologiju i kirurgiju glave i vrata KBC - a Osijek i Kliničkog zavoda za patologiju i sudsku medicinu s dijagnozom tumora paratireoidnih žlijezda, koji su operirani na Klinici za otorinolaringologiju i kirurgiju glave i vrata KBC - a Osijek, u periodu od 2016. do 2019. g. Analiza se obavila na postojećim arhivskim histološkim staklima sa standardnim (HE) bojenjem. Ukupno je bilo 16 bolesnika (N = 16). Budući da su podaci nepoznati za neke bolesnike, neki od njih su isključeni iz kasnijih inferencijalnih analiza.

#### **3.3. Metode**

Analiza postojeće medicinske dokumentacije (arhiva) Klinike za otorinolaringologiju i kirurgiju glave i vrata KBC-a Osijek i Kliničkog zavoda za patologiju i sudsku medicinu operiranih pacijenata na Klinici za otorinolaringologiju i kirurgiju glave i vrata KBC - a Osijek s dijagnozom tumora paratireoidnih žlijezda, u periodu od 2016. do 2019. g. Podaci koji su se prikupili su: spol pacijenta, lokalizacija tumora, patohistološki nalaz te veličina tumora. Uzorci tumora paratireoidnih žlijezda analizirali su se morfološki pomoću mikroskopa marke Olympus®, model CX40, na postojećim arhivskim histološkim staklima, bojanim standardnim HE bojenjem.

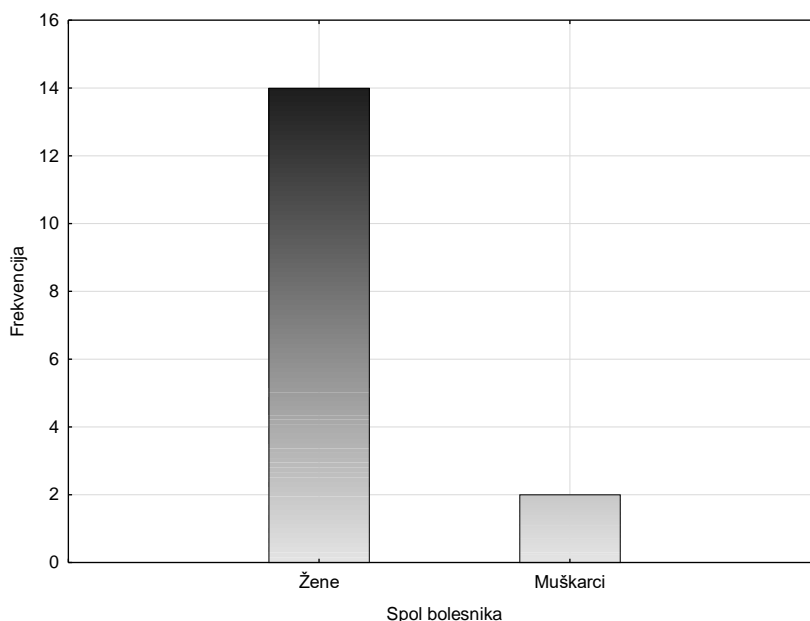
#### **3.4. Statističke metode**

Provjera pretpostavke normalnosti distribucije (koja je preduvjet za provedbu parametrijske statistike) se provjeravala testiranjem asimetrije i spljoštenosti. Kvalitativni podaci su sumirani u terminima (apsolutne) frekvencije i udjela u uzorku (relativne frekvencije). O kvantitativnim podacima su prikazane aritmetička sredina (M), medijan (C),

standardna devijacija (SD), mjera asimetrije i njena standardna greška, mjera spljoštenosti i njena standardna pogreška i rezultat na Kolmogorov-Smirnovljevom testu normalnosti distribucije uz Lillieforsovu korekciju (K – S d). Koristili su se Kruskal – Wallisov test, Mann - Whitneyev test s korekcijom i Fisherov egzaktni test. Razina značajnosti određena je s  $p < 0,05$ . Za obradu rezultata i izradu grafova korišten je statistički program STATISTICA 12.5.192.7

## 4. REZULTATI

### 4.1. Raspodjela oboljelih od poremećaja paratireoidne žlijezde s obzirom na spol



**Slika 3** Raspodjela oboljelih od poremećaja paratireoidne žlijezde s obzirom na spol

U svrhu testiranja spolnih razlika, proveden je Fisherov egzaktni test između broja muškaraca i žena te je utvrđeno da žene značajno češće oboljevaju od tumora paratireoidne žlijezde ( $p = 0,03$ ; v. Sliku 3). Ipak, zbog malog ukupnog uzorka ( $N = 16$ ) i pri tome razmjerno malog postotka muškarca (2, tj. 12,5 %) – nije opravdano testirati spolne razlike kod ostalih varijabli.

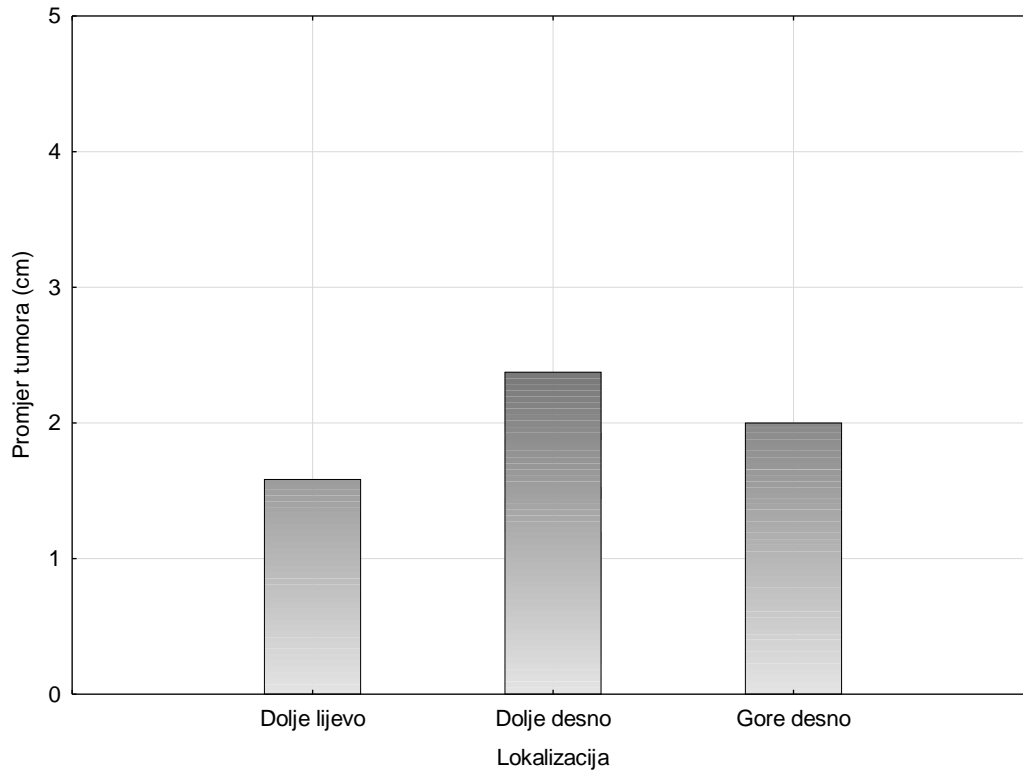
### 4.2. Usporedba veličine tumora

Zbog nepravilnosti oblika tumora, za usporedbu veličine koristio se najveći promjer svakog tumora. Pri ovim analizama bilo je potrebno isključiti jednog bolesnika za kojeg nije dostupan taj podatak. Razlike u promjeru tumora su se testirali s obzirom na lokalizaciju i vrstu tumora.

**Tablica 3** Deskriptivni prikaz promjera tumora

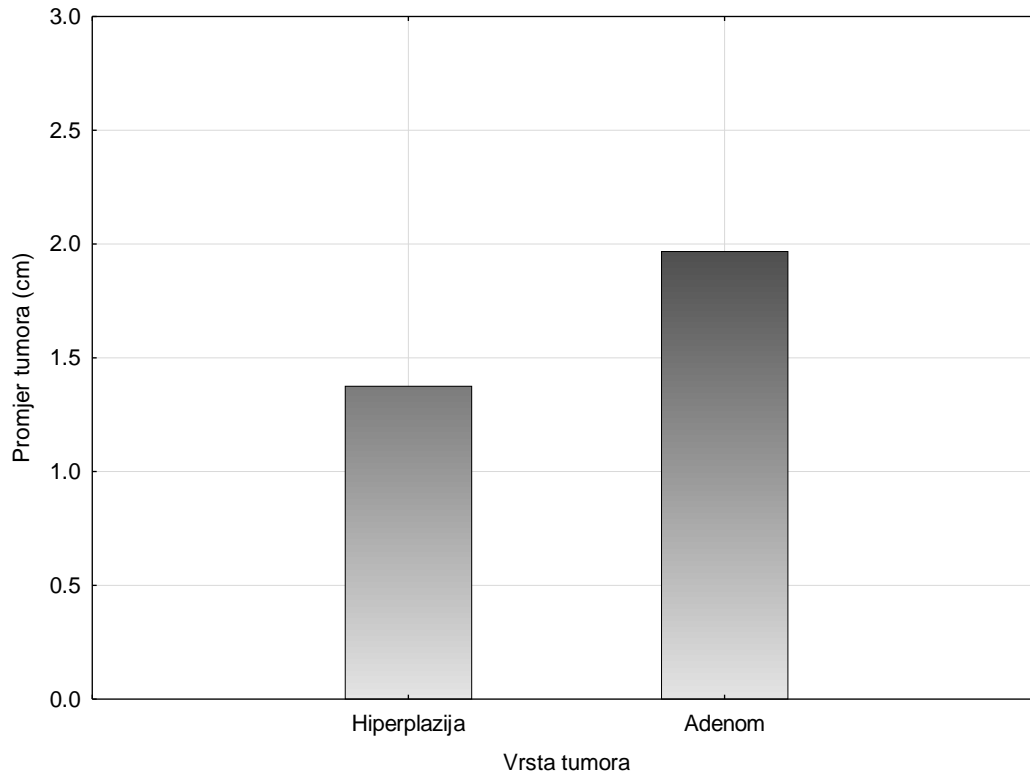
	<i>M</i>	<i>C</i>	<i>SD</i>	Koeficijent asimetrije (st. greška)	Koeficijent spljoštenosti (st. greška)	K-S <i>d</i>
Promjer tumora	1,79	1,50	1,08	2,69(0,58)	8,73(1,12)	0,22*

\* značajno odstupanje od normalnosti pri kriteriju  $p < 0,05$



**Slika 4** Aritmetičke sredine promjera paratireoidnih tumora s obzirom na lokalizaciju

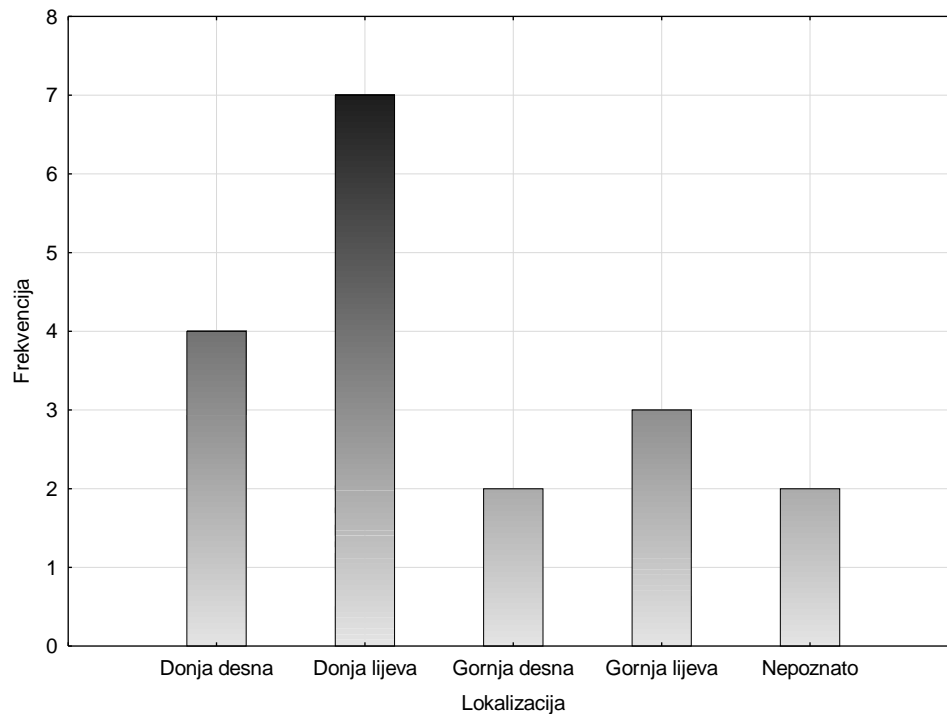
Za provedbu ovog testa, isključeni su ispitanici koji su imali višestruku ili nepoznatu lokalizaciju. Dodatno, bolesnik koji je ranije izbačen jer je nepoznat promjer tumora, je jedini koji ima lokalizaciju gore lijevo, stoga je ta kategorija izbačena iz analize. Kako bi se utvrdilo postoje li razlike u promjeru tumora s obzirom na lokalizaciju, proveden je Kruskal-Wallisov test. Nisu pronađene statistički značajne razlike u promjeru tumora između različitih lokalizacija ( $\chi^2 = 1,59$ ;  $df = 3$ ;  $p = 0,66$ ; v. Sliku 4).



**Slika 5** Aritmetičke sredine promjera paratireoidnih tumora s obzirom na pacijente s hiperplazijom i adenomom.

Isključena su dva ispitanika za koje nije jasno određeno imaju li hiperplaziju ili adenom paratireoidne žlijezde. Kako bi se utvrdilo postoje li razlike u promjeru tumora s obzirom na vrstu tumora (hiperplazija ili adenom), ovaj put je proveden Mann-Whitneyev test s korekcijom. Dobiveni rezultati ( $U = 13,5$ ;  $Z = -0,62$ ;  $p = 0,53$ ; v. Sliku 5) ukazuju da nisu uočene značajne razlike u promjeru tumora između bolesnika s adenomom i hiperplazijom.

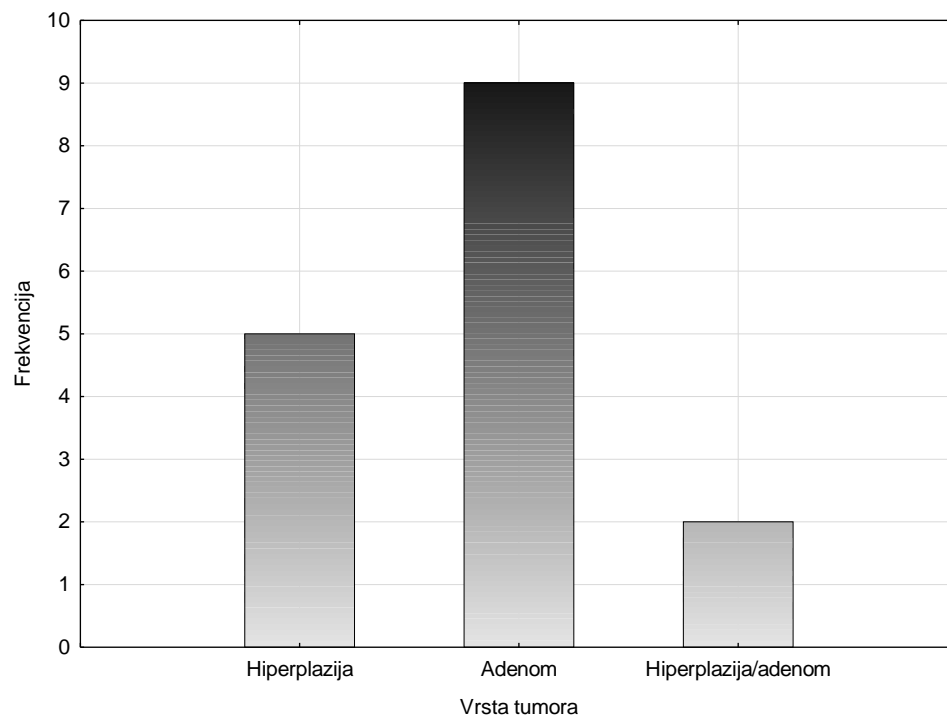
### 4.3. Raspodjela tumora prema lokalizaciji



**Slika 6** Raspodjela tumora prema lokalizaciji

Provedeno je testiranje putem Fisherovih egzaktnih testova između frekvencije lokalizacije na svakoj od žlijezda (od najrjeđe pojavne, do najpojavnije). Najveća razlika u frekvenciji je između donje lijeve i gornje desne žlijezde. Provedeni Fisherov egzaktni test ukazuje da nije uočena značajna razlika između incidencije lokalizacije u donjoj lijevoj i gornjoj desnoj žlijezdi ( $p = 0,17$ , v. Sliku 6). Budući je najveća izmjerena razlika neznačajna, nema potrebe provoditi ostatak Fisherovih egzaktnih testova.

#### 4.4. Raspodjela tumora prema patohistološkoj dijagnozi



**Slika 7** Raspodjela tumora prema patohistološkoj dijagnozi

Razlike su testirane Fisherovim egzaktnim testom te je dobiveno da adenom nije značajno češći od hiperplazije ( $p = 0,35$ , v. Sliku 7).

## 5. RASPRAVA

U ovom radu analizirala se postojeća medicinska dokumentacija KBC - a Osijek i Kliničkog zavoda za patologiju i sudsku medicinu operiranih pacijenata s dijagnozom tumora paratireoidnih žlijezda u periodu od tri godine. Prikupljeni podaci analizirali su se kako bi se ispitalo postoji li razlika u lokalizaciji, veličini i patohistološkom nalazu tumora između ispitanika oba spola. Tumori endokrinih žlijezda posljedica su narušenosti kontrolnog metabolizama. Hormonski disbalans odnosno biokemijska odstupanja od referentnih vrijednosti karakteristična za poremećenu funkciju žlijezde rezultati su tumoroznih promjena žlijezde (16). Upravo takav slijed događaja prisutan je kod tumora paratireoidnih žlijezda. Prisustvo tumora dovodi žlijezdu u hiperfunkciju, a posljedično tome povećava se razina PTH - a (17).

Mazeh, Sippel i Chen u svom istraživanju navode da je hiperfunkcija endokrinih paratireoidnih žlijezda češća u žena nego u muškaraca (18) na što ukazuju i rezultati ovog istraživanja. Spomenutu činjenicu potvrđuju A. A. Khan i suradnici koji u svojoj studiji spominju da je hiperfunkcija u žena češća 3 do 4 puta nego u muškaraca (19). Upravo ta velika razlika u broju muškaraca i žena dobivenih provedenim istraživanjem, otežava daljnju usporedbu rezultata između oba spola.

U ljudskom organizmu nalaze se četiri paratireoidne žlijezde. Dvije pripadaju gornjoj te dvije donjoj skupini, a razlikujemo lijeve i desne (1). El-hady i Radwan navode kako je donja lijeva žlijezda najčešće adenomom zahvaćena žlijezda. Slijedi je donja desna, dok su manje zahvaćene gornje žlijezde (20). Navedenu spoznaju potvrđuju dobiveni rezultati studije koji također pokazuju da su donje žlijezde češće zahvaćene, ali ipak nije uočena statistički značajna razlika.

Najčešće su zahvaćene adenomom, potom hiperplazijom. Karcinom paratireoidnih žlijezda veoma je rijedak uzrok hiperfunkcije paratireoidnih žlijezda te jedan od najrjeđih endokrinoloških poremećaja općenito (21, 22). Brown i suradnici u svom istraživanju analizirali su 52 – godišnji period te su utvrdili povećan broj karcinoma posljednjih pet godina u odnosu na prvih 30 godina studije, no još uvijek ostaje najrjeđi uzrok PHPT - a (23). U KBC - u Osijek u posljednje tri godine nema čak nijedan zabilježen slučaj karcinoma, a u odnosu na ukupan broj paratireoidnih tumora, najveći udio pripada adenomima kao što je već spomenuto. Brojna dosadašnja saznanja idu u prilog ovom istraživanju te ukazuju na to da čak 80 – 85 %



poremećaja paratireoidnih žlijezda pripada adenomima (24). Međutim, kao i u prethodnom slučaju, nije uočena statistički značajna razlika u pojavnosti hiperplazije i adenoma. U većini slučajeva učajurenost, jednolična građa unutar čahure te razlika građe adenoma i paratireoidne žlijezde izvan čahure omogućavaju razlikovanje adenoma od hiperplazije. Adenom može zahvatiti više žlijezda, ali u većini slučajeva zahvaća samo jednu. Ukoliko dođe do zahvaćenosti više žlijezda, stanje upućuje na treći mogući uzrok HPT - a - hiperplaziju. Kod slučajeva hiperplazije uglavnom su zahvaćene četiri žlijezde, a zahvaćene su u potpunosti, a ne djelomično kao što je slučaj u adenoma. Hiperplazije mogu biti difuzne i čvoraste (25). Studija koju su proveli Yen i Wang upućuje da je hiperplazija u 8 – 15 % slučajeva uzrok PHPT - a (26) što je čini drugim najčešćim uzrokom PHPT - a, a što se slaže s rezultatima ove studije. Međutim, iako je histologija tumora dobro istražena i opisana, uvijek su prisutni slučajevi kod kojih je teško razlikovati i potvrditi suspektnu dijagnozu te predstavljaju veliki izazov za patohistološku dijagnostiku. Osim dijagnosticiranih hiperplazija u osječkoj ženskoj populaciji, prisutna je spomenuta problematika tj. prisutan je određeni broj slučajeva u kojima je nemoguće patohistološki odrediti točnu dijagnozu, već je potrebno detaljnije razmotriti pacijentovo stanje.

Sami početak patohistološke dijagnostike je makroskopski pregled. Makroskopskim pregledom trebalo bi, osim opisa izgleda i boje, izmjeriti veličinu materijala (12). Zbog česte nemogućnosti kirurškog odstranjivanja tumora u jednom komadu, odstranjeno tkivo bude usitnjeno u više malih, nepravilnih dijelova što otežava statističku obradu podataka i usporedbu veličine tumora u centimetrima ili milimetrima, a to je ujedno i glavni razlog zbog čega veoma malen broj studija iznosi statističke analize i spomenute usporedbe o veličini odstranjenih tumora. U dosada objavljenim radovima veličina tumora se izražavala masom. Upravo tako iznose informacije Wolfe i Sharma te zaključuju da mikroadenomi teže manje od 0,1 g, a veliki adenomi više od 2 g (2). U ovom istraživanju nije bilo moguće analizirati podatke u gramima jer nisu poznati podaci, stoga je statistika dobivena uzimajući u obzir najveći promjer odstranjenog tkiva. Rezultati tvrde da nije uočena statistički značajna razlike između veličine tumora obzirom na lokalizaciju i vrstu tumora. Međutim, nemoguće je na ovom uzorku eliminirati mogućnost da se radi o beta - pogrešci, ne samo zbog malog uzorka nego i zbog primjerne neparametrijskih procedura koje imaju manju statističku snagu od parametrijskih. Beta - pogreška se javlja na malim ili varijabilnim uzorcima, gdje stvarne razlike ispadnu lažno neznačajne što je potencijalno i veoma moguće objašnjenje zašto nigdje, a gdje se očekivala, nije uočena statistički značajna razlika.

Zaključno, rezultati ovog istraživanja u skladu su sa spoznajama već objavljenih istraživanja sa sličnom problematikom. Međutim, rezultati ovog istraživanja nemaju statističku značajnost što znači da ukoliko u populaciji i postoje statistički značajne razlike, ovom studijom to nije bilo moguće dokazati zbog malog uzorka. Provedeno istraživanje ukazuje da su u Kliničkom bolničkom centru Osijek u posljednje tri godine tumori paratireoidnih žlijezda značajno češći u žena, ali nije uočena statistički značajna razlika u veličini, lokalizaciji i patohistološkom nalazu tumora.

**6. ZAKLJUČCI**

- Žene značajno češće oboljevaju od tumora paratireoidnih žlijezda
- Nije uočena statistički značajna razlika između veličine tumora kod bolesnika s obzirom na lokalizaciju
- Nije uočena statistički značajna razlika između veličine tumora kod bolesnika s obzirom na vrstu tumora
- Nije uočena statistički značajna razlika između incidencije lokalizacije tumora na gornjim i donjim odnosno lijevim i desnim paratireoidnim žlijezdama
- Nije uočena statistički značajna razlika između incidencije hiperplazije i adenoma

## 7. SAŽETAK

**Ciljevi istraživanja:** Istražiti tumore paratireoidnih žlijezda u pacijenata koji su operirani u KBC-u Osijek u periodu od uvođenja BIS-a 2016. do ožujka 2019. godine kako bi ispitali postoji li razlika u lokalizaciji, veličini i patohistološkom nalazu tumora između ispitanika oba spola.

**Nacrt studije:** Presječno istraživanje s povijesnim podacima.

**Ispitanici i metode:** Ispitanici su bili bolesnici oba spola s dijagnozom tumora paratireoidne žlijezde koji su operirani u KBC Osijek u razdoblju od 2016. do ožujka 2019. Na Kliničkom zavodu za patologiju i sudsku medicinu KBC Osijek rutinski su se histološki pregledali svi uzorci tumora paratireoidne žlijezde kojima je određena veličina i stupanj patohistološke diferencijacije tumora. Prilikom izrade rada koristila se postojeća medicinska dokumentacija Klinike za otorinolaringologiju i kirurgiju glave i vrata KBC-a Osijek i Kliničkog zavoda za patologiju i sudsku medicinu s dijagnozom tumora paratireoidnih žlijezda. Analiza se obavila na postojećim arhivskim histološkim staklima sa HE bojenjem. Rezultati su obrađeni statističkim programom STATISTICA 12.5.192.7

**Rezultati:** Tumori paratireoidnih žlijezda češći su u žena nego u muškaraca. Nakon patohistološke dijagnostike nije dijagnosticiran niti jedan karcinom paratireoidnih žlijezda, utvrđeno je tek nekoliko hiperplazija, dok je benigni adenom paratireoidnih žlijezda najčešće dijagnosticiran tumor. Tumori su najčešće lokalizirani na donjoj lijevoj paratireoideji, a najrjeđe na gornjoj desnoj. Nije utvrđena značajna razlika veličine tumora ni obzirom na vrstu ni lokalizaciju tumora.

**Zaključak:** Prisutna je statistički značajna razlika u pojavnosti tumora između muškaraca i žena, ali nije uočena razlika u veličini, lokalizaciji i patohistološkom nalazu tumora.

**Ključne riječi:** patohistološka dijagnostika, paratireoidne žlijezde, hemalaun eozin

## 8. SUMMARY

### **Pathohistological diagnosis of tumors of the parathyroid glands**

**Objectives:** To examine parathyroid glands tumors in patients operated at CHC Osijek in the period from the introduction of Hospital information system between 2016 and March 2019 to investigate whether there is a difference in the localization, size and pathohistological finding of tumors between the examinees of both sexes.

**Study Design:** cross sectional study with historical data.

**Participants and Methods:** The examinees were patients affected by the diagnosis of parathyroid glands tumors that were operated in CHC Osijek in the period from 2016 until March 2019. The Clinical Institute for Pathology and Judicial Medicine CHC Osijek routinely examined histologically tumor samples of the parathyroid glands, which determines the size and degree of pathohistological differentiation of the tumors. While writing the thesis the existing medical documentation (archives) of the Clinic for otorhinolaryngology and head and neck surgery of CHC Osijek and the Clinical Institute of Pathology and Judicial Medicine with the diagnosis of tumors of the parathyroid glands was used. The analysis was performed on existing archival histological glasses with hemalaun-eozine staining. The results were processed by statistical software STATISTICA 12.5.192.7

**Results:** Parathyroid glands tumors are more common in women than in men. Pathohistological diagnosis has not diagnosed any parathyroid gland carcinoma, a few hyperplasia have been identified, while the benign parathyroid gland adenoma is the most commonly diagnosed tumor. Tumors are most commonly localized on the lower left parathyroid gland, and the lowest on the upper right. It wasn't noticed statistically significant difference in tumor size regard tumor type and localization.

**Conclusion:** There is a statistically significant difference in the incidence of tumors between males and females, but there is no statistically significant difference in size, localization and pathohistological tumor findings.

**Keywords:** pathohistological diagnosis, parathyroid glands, hemalaune eosin

## 9. LITERATURA

1. Lyden ML, Wang TS, Sosa JA. Surgical anatomy of the parathyroid glands. UpToDate;2019
2. Ilahi A, Ilahi TB. Anatomy, Head and Neck, Parathyroid. In: StatPearls. Treasure Island (FL): StatPearls Publishing; 2018
3. Halbauer M, Šarčević B, Tomić Brzac. Citološko-patohistološki atlas bolesti štitne žlijezde i doštitnih žlijezda s ultrazvučnim slikama. Zagreb: Nakladni zavod Globus; 2000
4. Belančić A, Mikolašević I, Kukuljan M, Kupanovac Ž, Saftić I, Orlić L. Ektopično smješteni tumor doštitne žlijezde u toraksu – prikaz slučaja. Medicina Fluminensis. 2017;53(1):111-116.
5. Chai YJ, Chae H, Kim K, Lee H, Choi S, Lee KE, et al. Comparative Gene Expression Profiles in Parathyroid Adenoma and Normal Parathyroid Tissue. Journal of Clinical Medicine. 2019 Mar;8(3):297.
6. Madkhali T, Alhefdhi A, Chen H, Elfenbein D. Primary hyperparathyroidism. Ulus Cerrahi Derg. 2016 Mar 1;32(1):58–66.
7. Brewer K, Costa-Guda J, Arnold A. Molecular genetic insights into sporadic primary hyperparathyroidism. Endocr Relat Cancer. 2019 Feb 1;26(2):R53–72.
8. Udelsman R, Lin Z, Donovan P. The superiority of minimally invasive parathyroidectomy based on 1650 consecutive patients with primary hyperparathyroidism. Ann Surg. 2011 Mar;253(3):585–91.
9. Ruda JM, Hollenbeak CS, Stack BC. A systematic review of the diagnosis and treatment of primary hyperparathyroidism from 1995 to 2003. Otolaryngol Head Neck Surg. 2005 Mar;132(3):359–72.
10. Ozolins A, Narbutis Z, Vanags A, Simtniece Z, Visnevskā Z, Akca A, et al. Evaluation of malignant parathyroid tumours in two European cohorts of patients with sporadic primary hyperparathyroidism. Langenbecks Arch Surg. 2016 Nov;401(7):943–51.
11. El-Hajj Fuleihan G, Arnold A. Parathyroid carcinoma. UpToDate; 2017
12. Glavina Durdov M. Laboratorijske histopatološke tehnike. Split: Redak; 2015

13. Fischer AH, Jacobson KA, Rose J, Zeller R. Hematoxylin and Eosin Staining of Tissue and Cell Sections. *Cold Spring Harb Protoc.* 2008 May 1;2008(5):pdb.prot4986.
14. Suvarna SK, Layton C, Bancroft JD. *Bancroft's theory and practice of histological techniques.* 7th ed.: Churchill Livingstone, Elsevier; 2013.
15. Prophet EB, Mills B, Arrington JB, Sobin LH. *Laboratory methods in histotechnology.* Washington, D.C. : American Registry of Pathology, 1992. pg.53 – 55.
16. Baba AI, Cătoi C. *Comparative oncology.* Bucharest: The Publishing House of the Romanian Academy; 2007. Chapter 16: Endocrine tumors
17. Fanthome B, Bharadwaj R, Suryanarayana K. Parathyroid Neoplasms: The Army Hospital (Research & Referral) Experience. *Med J Armed Forces India.* 2006 Oct;62(4):312–5.
18. Mazeh H, Sippel RS, Chen H. The role of gender in primary hyperparathyroidism: same disease, different presentation. *Ann Surg Oncol.* 2012 Sep;19(9):2958–62.
19. Khan AA, Hanley DA, Rizzoli R. i sur. Primary hyperparathyroidism: review and recommendations on evaluation, diagnosis, and management. A Canadian and international consensus. *Osteoporos Int.* 2017;28(1):1–19.
20. El-hady HA, Radwan HS. Focused parathyroidectomy for single parathyroid adenoma: a clinical account of 20 patients. *Electron Physician.* 2018 Jun 25;10(6):6974–80.
21. Shane E. Parathyroid carcinoma. *J. Clin. Endocrinol. Metab.* 2001;86(2):485–493.
22. Fernandes JMP, Paiva C, Correia R. i sur. Parathyroid carcinoma: From a case report to a review of the literature. *Int J Surg Case Rep.* 2017 Nov 22;42:214–7.
23. Brown S, O'Neill C, Suliburk J. i sur. Parathyroid carcinoma: increasing incidence and changing presentation. *ANZ J Surg.* 2011 Aug;81(7–8):528–32.
24. Wieneke JA, Smith A. Parathyroid Adenoma. *Head Neck Pathol.* 2008 Dec;2(4):305–8.
25. Kvols LK. Parathyroid carcinomas, pheochromocytomas, and multiple endocrine neoplasia syndromes. *Holland-Frei Cancer Medicine* 6th edition, 2003
26. Yen TWF, Wang TS. Subtotal parathyroidectomy for primary hyperparathyroidism. *Endocr Pract.* 2011 Apr;17 Suppl 1:7–12.

## 10. ŽIVOTOPIS

## OSOBNI PODACI

Ime i prezime	Ana Jurić
Adresa	Krešimirova 8, 21211 Vranjic, Hrvatska
Telefonski broj	098 526 375
E-mail	ana55juric@gmail.com
Državljanstvo	Hrvatsko
Datum rođenja	28. listopada 1995.

## OBRAZOVANJE

## Fakultet

	2017. – 2019.	Medicinski fakultet Osijek, diplomski studij Medicinsko laboratorijske dijagnostike
	2014. - 2017.	Sveučilišni odjel zdravstvenih studija - Split Preddiplomski studij Medicinsko laboratorijske dijagnostike
Srednja škola	2010. - 2014.	V. Gimnazija “Vladimir Nazor” – Split (opća gimnazija)
Osnovna škola	2002. - 2010.	Osnovna škola “Vjekoslav Parać” – Solin
Glazbena škola	2008. - 2010.	Glazbena škola “Josip Hatze”

## OSOBNJE VJEŠTINE I KOMPETENCIJE

Materinski jezik	hrvatski
Drugi jezici	
Engleski	C1
Talijanski	B1
Njemački	A1



Računalne vještine i kompetencije	Microsoft Office paket, Internet
Vozačka dozvola	B kategorija
Nagrada i priznanje	Izniman angažman u izvannastavnim aktivnostima  Aktivnost sudjelovanja na 3. Kongresu hrvatske komore zdravstvenih radnika Medicinsko laboratorijska dijagnostika u praksi i medicinsko pravo (s međunarodnim sudjelovanjem) s prezentacijom na temu Laboratorijska dijagnostika neonatalne sepe

## SUDJELOVANJE NA KONGRESIMA

### Aktivno

- **02. – 05. lipanj 2016.** - Kongres Hrvatske komore zdravstvenih radnika Strukovnog razreda za medicinsko-laboratorijsku djelatnost s međunarodnim sudjelovanjem  
A. Barać, I. Gašpar, A. Jurić, M. Lovrić  
„Učinkovitost laboratorijskih testova u dijagnozi neonatalne sepe“
- **27. rujan - 01. listopad 2017.** – 7. Hrvatski kongres laboratorijske dijagnostike s međunarodnim sudjelovanjem (*Nagrada za najbolje usmeno izlaganje*)  
A. Jurić, M. Lovrić, H. Mijić  
“GENETIČKO TESTIRANJE – BUDUĆNOST ?”
- **10. - 11. svibanj 2018.** - 4th International Cholnoky Symposium  
Barać A, Banović V, Jurić A, Lovrić M.  
„Hematopoiesis requires a self-generating and well-organized process of differentiation of hematopoietic stem cells to maintain cell life span and their diversity“
- **08. – 13. travanj 2019.** – Festival znanosti 2019. Osijek  
Jurić A, Gašpar I, Barać A, Banović V. - poster prezentacija  
„Koje je boje vaš urin?“

- **17. - 22. lipanj 2019.** - 11. ISABS (*Conference on Forensic and Anthropologic Genetics and Mayo Clinic Lectures in Individualized Medicine*) Split  
A. Barać, V. Banović, I. Gašpar, A. Jurić, M. Lovrić, I. Miškulin – poster prezentacija  
„Knowledge and attitudes of Croatian general population towards personalized medicine“

**Pasivno**

- **06. svibanj 2017.** – Simpozij personalizirane medicine, MedILS Split
- **07. – 08. veljača 2019.** - Osječki studentski kongres OSCON  
Međunarodni kongres translacijske medicine studenata i mladih liječnika